МАТЕРИАЛЫ XVIII СЪЕЗДА ОТОРИНОЛАРИНГОЛОГОВ РОССИИ

MATERIALS XVIII CONGRESS OTORHINOLARYNGOLOGISTS RUSSIA

Том 2

Санкт-Петербург
2011

И з д а н и е:

Российское общество оториноларингологов

Ю. К. Янов — *главный редактор*
С. В. Рязанцев — *зам. главного редактора*
В. Н. Тулкин — *технический редактор*

Издатель: ООО «Регистр

Все права на данное издание зарегистрированы.
Перепечатка отдельных статей без разрешения
Издателя запрещена.
Ссылка на сборник обязательна.
Ответственные за выпуск С. В. Рязанцев,
В. Н. Тулкин, С. М. Ермольчев

Адрес редакции:
190013, Россия, С.-Петербург,
ул. Бронницкая, д. 9,
Тел./факс: (812) 316-29-32
E-mail:tlkin19@mail.ru, tulkin@nregistr.ru

© СПб НИИ уха, горла, носа и речи Росмедтехнологий, 2011

Подписано в печать 05.04.2011 г.
Формат 60x90 $^{1}/_{8}$. Объем 63,5 усл. печ. л.
Тираж 1000 экз.

Отпечатано в ООО «Политехника-сервис»
С.-Петербург, ул. Инженерная, д. 6.
Заказ 2354

УДК 616.28-009-008.815

СОСТОЯНИЕ СВЕРТЫВАЮЩЕЙ СИСТЕМЫ КРОВИ У ПАЦИЕНТОВ С СЕНСОНЕВРАЛЬНОЙ ТУГОУХОСТЬЮ

Х.Т. Абдулкеримов, К.И. Карташова

ГОУ ВПО Уральская Государственная Медицинская Академия (г. Екатеринбург)

Несмотря на успехи практической оториноларингологии и сурдологии, клинические исследования последних лет показывают, что ежегодно количество больных с сенсоневральной тугоухостью (СНТ) увеличивается на 1,5–2%. [1] Поэтому актуальность проблемы лечения нарушений слуха приобретает не только медицинское, но и большое социальное значение.

Современный подход к диагностике поражений органа слуха требует проведения комплексного обследования больного, включающего исследование функции звукопроводящей и звуковоспринимающей систем, вестибулярного анализатора, изучение показателей свертывающей системы крови и функции печени, оценку состояния сердечно-сосудистой, выделительной и эндокринной систем, что дает возможность установить причину заболевания и выработать наиболее эффективную лечебную тактику. Поэтому на современном этапе развития сурдологии, крайне важным является применение нового системного подхода и привлечение других медицинских дисциплин, в том числе гематологии.

Свёртывающая система крови *(система гемокоагуляции)* – многоступенчатая ферментная система, при активации которой растворенный в плазме крови фибриноген подвергается после отщепления краевых пептидов полимеризации и образует в кровеносных сосудах фибринные тромбы, останавливающие кровотечение. В физиологических условиях в системе гемокоагуляции уравновешены процессы активации и торможения, в результате сохраняется жидкое состояние крови. Активация свертывающей системы в сочетании с агрегацией клеток крови (тромбоцитов, эритроцитов) играет существенную роль в развитии локального тромбоза при нарушениях гемодинамики и реологических свойств крови, изменениях ее вязкости, воспалительных и дистрофических изменениях стенок кровеносных сосудов.

В патогенезе СНТ значительную роль играют изменения гемодинамики и микрогемоциркуляции внутреннего уха, а также различные биохимические нарушения [2, 3, 4, 5]. Одной из основных причин возникновения сенсоневральной тугоухости (СНТ) является гипоксия лабиринта, возникающая из-за нарушений микроциркуляции крови в результате изменения ее реологических свойств. Реакция внутреннего уха и, в первую очередь, улитки на сосудистые изменения обусловлена особенностями кровоснабжения этой области: внутреннее ухо кровоснабжается только одним сосудом – лабиринтной артерией, конечной ветвью системы базилярной артерии. Но, относясь к терминальным сосудам, лабиринтная артерия имеет в стенках гладкую мускулатуру и поэтому кровоток в улитке зависит от общего артериального давления и от состояния мозгового кровообращения. Поэтому, у пациентов с сенсоневральной тугоухостью особое внимание необходимо уделять параметрам свертывающей системы крови.

Материалы и методы: нами проведено комплексное исследование 60 пациентов в возрасте от 25 до 55 лет с различными формами СНТ, из них 32 мужчин и 28 женщин. Методики обследования пациентов в обязательном порядке включали в себя эндоскопию ЛОРорганов, общеклинические методы исследования, всем больным выполнялось комплексное аудиоме-

трическое исследование, включая исследование слуховых вызванных потенциалов, а так же изучение свертологических характеристик крови.

Во всех группах преобладали пациенты с двухсторонней хронической сенсоневральной тугоухостью сосудистого генеза – 44 пациента, инфекционный генез был выявлен у 16-ти. Для анализа результатов пациенты условно были разделены на две группы по предполагаемому методу терапии.

В первую группу, состоящую из 32 пациентов, входили больные с сенсоневральной тугоухостью, которым проводилась медикаментозная терапия по общепринятым стандартам, назначались антикоагулянты.

Вторая группа состояла из 28 лиц, с сенсоневральной тугоухостью, у которых медикаментозная терапия сочеталась с динамической коррекцией активности симпатической нервной системы и электростимуляцией слухового нерва. Результаты анализа состояния свертывающей системы крови у обследованных пациентов в различных группах до лечения представлены в табл. 1.

Таблица 1

Параметры коагулограммы в различных группах до лечения (M ± m)

Параметр	I – группа (n=32)	II – группа (n=28)
Протромбиновый индекс	92,13±1,19*	93,25±1,14*
Агрегация тромбоцитов с АДФ	22,44±0,54**	23,75±0,48
Фибриноген А г\л	2,57±0,11*	2,67±0,13*
Тромбиновое время	21,08±0,63*	21±0,64*
Антитромбиновый резерв плазмы % до лечения	95,06±1,46*	96,86±1,52*
Лизис с минкаолином мин	9,53±0,41*	34,11±1,5*

Достоверные различия * – $p < 0,05$; ** – $p < 0,01$ по сравнению с нормой

Таким образом, из полученных данных определяется пропорциональное увеличение показателей свертывающей системы крови во всех группах обследуемых больных, что подтверждает превалирование сосудистого генеза тугоухости у большинства лиц и его первостепенное значение при развитии такого заболевания, как СНТ.

Уровень снижения слуха, выявленный по данным тональной пороговой аудиометрии, у обследованных пациентов по группам представлен в табл. 2.

Таблица 2

Уровень снижения слуха у обследованных пациентов до лечения

Параметр	I – группа (n=32)	II – группа (n=28)
Уровень слуха дБ	42,23±1,68*	42,14 ± 1,77*

Показатели аудиограммы у обследованных пациентов по группам (M ± m), достоверные различия по сравнению с нормой * – $p < 0,05$; ** – $p < 0,01$.

Учитывая вышеописанные факты при лечении сенсоневральной тугоухости необходимо назначение пациентам не только вазоактивных препаратов, но так же и лекарственных средств, влияющих на состояние свертывающей системы крови, которые в свою очередь могут улучшить реологические свойства крови, данный подход применялся нами в первой группе.

Во второй группе нами применялась методика динамической коррекции активности симпатической нервной системы (ДКАСНС) с воздействием фокусированным вращающимся пространственно-распределенным полем низкочастотных импульсов тока в проекции шейных ганглиев симпатической нервной системы и электростимуляцией слухового нерва специальными электродами в проекции сосцевидных отростков. [5]

Нормализация работы симпатадреналовой системы, за счет устранения дисфункций ВНС может в свою очередь влиять на состояние функции органов кроветворения, что в свою

Таблица 3

Параметры коагулограммы в различных группах после лечения (M ± m)

Параметр	I – группа (n=32)	II – группа (n=28)
Протромбиновый индекс	86,81±0,84**	86,14±0,97**
Агрегация тромбоцитов с АДФ	20,28±0,74*	20,43±0,77
Фибриноген А г\л	2,48±0,15	2,55±0,15**
Тромбиновое время	20,15±0,85*	20,21±0,62*
Антитромбиновый резерв плазмы % до лечения	92,56±1,19*	92,14±1,27*
Лизис с минкаолином мин	9,13±0,34*	8,29±0,29*

Достоверные различия * – $p < 0,05$; ** – $p < 0,01$ по сравнению с нормой

очередь будет положительно влиять на всю свертывающую систему крови. Поэтому применение ДКАСНС для регуляции работы симпатического отдела ВНС и последующей нормализации состояния работы симпатоадреналовой системы для воздействия на мембранные комплексы форменных элементов крови, является обоснованным.

Результаты анализа состояния свертывающей системы крови у обследованных пациентов в различных группах после лечения представлены в табл. 3.

После проведенной терапии СНТ с применением антикоагулянтов в обеих группах зарегистрирована нормализация и улучшение параметров коагулограммы, наблюдается снижение агрегации тромбоцитов и регресс процессов гиперкоагуляции.

При анализе результатов применения различных методик, в терапии сенсоневральной тугоухости, было установлено, что у пациентов всех групп исследования происходило достоверное улучшение показателей слуховой функции ($p < 0,05$), однако, у пациентов II группы эти изменения существенно отличались в лучшую сторону (табл. 4).

Таблица 4

Уровень снижения слуха у обследованных пациентов после лечения

Параметр	I – группа (n=32)	II – группа (n=28)	III – группа (n= 29)	IV – группа (n=31)
Уровень слуха дБ	35,15±1,58 *	33,83 ± 1,6 *	39,93 ± 1,58 *	37,38 ± 1,3 **

Данные представлены в виде (M ± m), достоверные различия с параметрами до лечения * – $p < 0,05$; ** – $p < 0,01$.

Учитывая эти особенности, можно предположить, что сочетание медикаментозной терапии и динамической коррекции активности симпатической нервной системы с электростимуляцией слухового нерва является эффективным и перспективным направлением лечения такой патологии, как сенсоневральная тугоухость.

Выводы

1. Комплексное клиническое исследование, позволяет обнаружить у значительной части больных с сенсоневральной тугоухостью увеличение показателей свертывающей системы крови, повышение агрегации тромбоцитов и наличие гиперкоагуляции.

2. Для достижения максимального эффекта при консервативном лечении сенсоневральной тугоухости предпочтительнее применять комбинированную медикаментозную терапию вазоактивными препаратами в сочетании с назначением антикоагулянтов, под контролем основных показателей коагулограммы.

Литература

1. Абдулкеримов Х.Т. Биохимические показатели крови у больных с нарушением функции статокинетической системы при конкурирующем действии на последнюю инфекциолнного и сосудистого факторов / Х.Т. Абдулкеримов, В.И. Усачев // Вестник первой областной клинической больницы. – 2000. – С. 20–21.

2. Ван-дер-Варден Б.Л. Математическая статистика / Б.Л. Ван-дер-Варден -М.: Издательство Иностранной литературы,1960, 434с.

3. Влияние низкоинтенсивного лазера на динамику биогеггых аминов и гепарина в комплексном лечении сенсоневральной тугоухости и болезни Меньера / З.С. Макова, Д.С. Гор-

дон, А.А. Назипов, А.Н. Мардарьев // Краткие сообщения. Вестник интенсивной терапии. – 2000. – №4. – С. 85–86.

4. Шмидт Е.В. Заместительное кровоснабжение при закупорке кровоснабжающих мозг сосудов/ Е.В. Шмидт, Л.К. Брагина // Материалы V Всесоюзного съезда невропатологов И психиатров. – М. 1969 том II С. 370–371.

5. Якимов А.С. Влияние инфузионной озонотерапии на некоторые реологические свойства крови у больных с острой сенсоневральной тугоухостью/ А.С. Якимов, Ю.Г. Александров // Медицинский альманах. – 2008. – № 2 (№3). – С. 12–15.

6. Патент 2386457 (RU), МКИ8 A61N 1/36. Электрофизический способ лечения нейросенсорной тугоухости / В.С. Кубланов.; заявитель и патентообладатель ГОУ ВПО УГМА Росздрава; опубл. 20.04.2010, Бюлл. № 11 (Пч.). – 1 с.

УДК 616.28-009+616.839.1:615.832.3

О ПРИМЕНЕНИИ НОВОГО ЭЛЕКТРОФИЗИЧЕСКОГО СПОСОБА ЛЕЧЕНИЯ СЕНСОНЕВРАЛЬНОЙ ТУГОУХОСТИ С ДИНАМИЧЕСКОЙ КОРРЕКЦИЕЙ АКТИВНОСТИ СИМПАТИЧЕСКОЙ НЕРВНОЙ СИСТЕМЫ

Х.Т. Абдулкеримов, К.И. Карташова

ГОУ ВПО Уральская Государственная Медицинская Академия (г. Екатеринбург)

В последние десятилетия отмечается неуклонный рост числа пациентов с сенсоневральной тугоухостью (СНТ). По данным разных исследователей у 14% людей на Земле в возрасте от 35 до 65 лет и у 30% людей старше 65 лет имеются различные нарушения слуха. Согласно прогнозам ВОЗ к 2020 году прогнозируется увеличение численности населения с социально значимыми дефектами слуха более чем на 30%. Для Российской Федерации эта проблема усугубляется еще и тем, что в силу определенных экономических и социально-политических изменений произошел существенный рост распространенности нарушений слуха, повлекший за собой ухудшение качества жизни, инвалидизацию и нарушение социальной адаптации больных данного профиля. По данным некоторых авторов в России больные с нарушениями слуха составляют более 13 млн. человек. [1,2]

Необходимо отметить, что ведущая роль в регуляции функциональной деятельности и трофического состояния структур среднего и внутреннего уха принадлежит вегетативной нервной системе (ВНС). Помимо этого, различные вегетативные расстройства нередко предшествуют нарушениям слуха.

Цель работы: изучение эффективности применения динамической коррекции активности симпатической нервной системы (ДКАСНС) в лечении больных сенсоневральной тугоухостью.

Материалы и методы: нами проведено комплексное исследование 120 пациентов в возрасте от 25 до 55 лет с различными формами СНТ, из них 60 мужчин и 60 женщин. Методики обследования пациентов в обязательном порядке включали в себя эндоскопию ЛОРорганов, общеклинические методы исследования, всем больным выполнялось комплексное аудиометрическое исследование, включая снятие коротколатентных и длиннолатентных слуховых вызванных потенциалов. Исследование вегетативного тонуса (кардиоинтервалография) было произведено у 112 человек.

Для анализа результатов все пациенты условно были разделены на четыре группы по предполагаемому методу терапии. В первую группу, состоящую из 32 пациентов, входили больные с сенсоневральной тугоухостью, которым проводилась медикаментозная терапия по общепринятым стандартам. Вторая группа состояла из 28 лиц, с сенсоневральной тугоухостью, у которых медикаментозная терапия сочеталась с динамической коррекцией активности симпатической нервной системы и электростимуляцией слухового нерва.

В третью группу вошли 29 больных, с сенсоневральной тугоухостью, которые подвергались динамической коррекции активности симпатической нервной системы путем воздействия на шейные ганглии симпатической нервной системы пространственно-распределенным полем монополярных электрических импульсов тока. Четвертую группу составили 31 человек, которым проводилась динамическая коррекция активности симпатической нервной системы с электростимуляцией слухового нерва (патент на изобретение РФ № 2386457(RU) МКИ^{8}A61N1/36).

Во всех группах преобладали пациенты с двухсторонней хронической сенсоневральной тугоухостью сосудистого генеза – 91 пациент, инфекционный генез был выявлен у 29-ти.

Доказанная однородность всех четырех групп позволила утверждать, что все пациенты выбраны из одной генеральной совокупности, что в свою очередь гарантировало сравнимость между собой результатов лечения данных больных с помощью различных методик терапии.

Результаты. В общей выборке больных с диагнозом сенсоневральная тугоухость (I, II, III и IV группы) кохлеарные симптомы были выявлены у 120 человек. Абсолютно все паци-

енты жаловались на снижение слуха и нарушение разборчивости речи (p < 0,05). Уровень снижения слуха, выявленный по данным тональной пороговой аудиометрии, у обследованных пациентов по группам представлен в табл. 1.

Таблица 1

Уровень снижения слуха у обследованных пациентов до лечения

Параметр	I – группа (n=32)	II – группа (n=28)	III – группа (n= 29)	IV – группа (n=31)
Уровень слуха дБ	42,23±1,68*	42,14 ± 1,77*	43,13 ± 1,64*	42,14 ± 1,45*

Показатели аудиограммы у обследованных пациентов по группам (M ± m), достоверные различия по сравнению с нормой * – p < 0,05; ** – p < 0,01.

Всем больным до и после проводимой терапии проводилось исследование коротколатентных и длиннолатентных слуховых вызванных потенциалов, результаты приведены в таблицах 2, 3.

Таблица 2

Показатели латентностей КСВП у наблюдаемых пациентов до лечения

КСВП	I – группа (n=32)		II – группа (n=28)	III – группа (n= 29)	IV – группа (n=31)
Латентности, м/с	1.	1,77 ± 0,02 *	1,85 ± 0,03* **	1,87 ± 0,03* **	1,75 ± 0,02* **
	2.	3,11 ± 0,07*	3,32 ± 0,08**	3,2 ± 0,1*	3,05 ± 0,06*
	3.	4,08 ± 0,09 **	4,06 ± 0,09 **	3,92 ± 0,13*	4,02 ± 0,04 *
	4.	5,01 ± 0,08 *	4,94 ± 0,08 *	4,96 ± 0,06 *	5,02 ± 0,1 **
	5.	6,04 ± 0,07 *	5,92 ± 0,05 *	5,92 ± 0,05 *	5,98 ± 0,07 **

Данные представлены в виде (M ± m). Достоверные различия по сравнению с нормой * – p 0,05; ** – p < 0,01.

Таблица 3

Показатели интервалов КСВП у наблюдаемых пациентов до лечения

КСВП	I – группа (n=32)		II – группа (n=28)	III – группа (n= 29)	IV – группа (n=31)
Интервалы, м/с	1-3	2,5 ± 0,07 **	2,59 ± 0,13 **	2,59 ± 0,12 **	2,51 ± 0,1 *
	1-5	4,58 ± 0,1 **	4,58 ± 0,07 *	4,54 ± 0,05 *	4,33 ± 0,08 **
	1 –1a	0,04 ± 0,01 *	0,05 ± 0,01 *	0,05 ± 0,01 *	0,05 ± 0,01 *
	3 – 3a	0,45 ± 0,01 *	0,45 ± 0,01 *	0,45 ± 0,01 *	0,31 ± 0,01 *
	5 – 5a	0,38 ± 0,01 *	0,38 ± 0,03 *	0,38 ± 0,03 *	0,03 ± 0,02 *

Данные представлены в виде (M ± m). Достоверные различия по сравнению с нормой * – p < 0,05; ** – p < 0,01.

Среди клинических проявлений со стороны ВНС преобладали признаки вегетативной дистонии, проявления которой были обнаружены у превалирующего количества обследованных пациентов p< 0,05, при этом сниженный вегетативный тонус обнаружен в 56,3 % случаев, повышенный в 20 %, состояние эйтонии регистрировалось в 23,7 %. Результаты анализа показателей КИГ, позволяющих оценить вегетативный тонус в различных группах обследуемых пациентов, представлены в таблице 4. Полученные данные позволяют судить о преобладании сниженного общего вегетативного тонуса.

Таблица 4
Результаты анализа состояния ВНС до лечения(M ± m)

Параметр	I – группа (n=32)	II – группа (n=28)	III – группа (n= 29)	IV – группа (n=31)
LF/ HF	4,71 ± 0,4*	4.46 ± 0.42 *	4,47 ± 0,4 *	4,43 ± 0,31 *
Общая спектральная мощность	4759 ± 398*	4990 ± 402*	4811 ± 367*	5092 ± 322*

Достоверные различия * – p < 0,05; ** – p < 0,01 по сравнению с нормой

При проведении терапии применялся новый электрофизический способ лечения сенсоневральной тугоухости, предложенный нами, для восстановления слуховой функции воздействием фокусированного вращающегося пространственно-распределенного поля низкочастотных импульсов тока в проекции шейных ганглиев симпатической нервной системы [3] и электростимуляцией слухового нерва в проекции сосцевидных отростков. [5]

Процедура лечения, названная динамической коррекцией активности симпатической нервной системы, состоит из чередования указанных выше воздействий и пауз между ними. Для формирования поля импульсов тока применяется аппарат «СИМПАТОКОР-01», (регистрационные удостоверения 29/03051097/ 1267–00 от 30.11.2000; ФСР №2007/00757 от 28.09.2007). Клинический эффект в этом случае достигался за счет улучшения мозгового кровообращения, а также микроциркуляции и транскапиллярного обмена в структуре внутреннего уха. [4]

Параметры воздействия поля устанавливались следующим образом:

- при превалировании парасимпатического отдела ВНС производилась стимуляция активности симпатической нервной системы, за счет направленности фокусированного вращающегося пространственно-распределенного поля низкочастотных импульсов тока от анода к катоду.

- при превалировании симпатического отдела ВНС производилось блокирование активности симпатической нервной системы, за счет направленности фокусированного вращающегося пространственно-распределенного поля низкочастотных импульсов тока от катода к аноду. Сила воздействия в обоих случаях подбиралась индивидуально, по ощущениям пациентов (чувство вибрации до легкого покалывания в области воздействия). Амплитуда воздействия находилась между 3 – 4 единицами (на панели прибора).

При анализе результатов применения различных методик, в терапии сенсоневральной тугоухости, было установлено, что у пациентов всех групп исследования происходило достоверное улучшение показателей слуховой функции (p < 0,05), однако, у пациентов II группы эти изменения существенно отличались от других групп в лучшую сторону (табл. 5).

Таблица 5
Уровень снижения слуха у обследованных пациентов после лечения

Параметр	I – группа (n=32)	II – группа (n=28)	III – группа (n= 29)	IV – группа (n=31)
Уровень слуха дБ	35,15±1,58 *	33,83 ± 1,6 *	39,93 ± 1,58 *	37,38 ± 1,3 **

Данные представлены в виде (M ± m), достоверные различия с параметрами до лечения * – p < 0,05; ** – p < 0,01.

Учитывая эти особенности, можно предположить, что сочетание медикаментозной терапии и динамической коррекции активности симпатической нервной системы с электростимуляцией слухового нерва является более эффективным, чем монотерапия с применением динамической коррекции активности симпатической нервной системы, а так же медикаментозная терапия.

При анализе скорости проведения импульса по волокну слухового нерва, который проводился посредством динамического контроля коротколатентных слуховых вызванных потенциалов, было выявлено, что все использованные методы, примененные нами улучшают проведение импульса, однако, у пациентов II группы, где при лечении применялась медикаментозная терапия в сочетании с динамической коррекцией активности симпатической нервной системы и электростимуляцией слухового нерва, эти показатели были значительно лучше (p < 0,05), чем в других группах (табл. 6, 7). Таким образом, у пациентов II группы более качественно происходило и улучшение самой слуховой функции.

Таблица 6

Показатели латентностей КСВП у пациентов после лечения (M ± m)

КСВП		I – группа (n=32)	II – группа (n=28)	III – группа (n= 29)	IV – группа (n=31)
Латентности, м/с	1.	1,69 ± 0,4*	1,54 ± 0,04*	1,77 ± 0,04*	1,64 ± 0,05*
	2.	2,79 ± 0,11*	2,57 ± 0,12*	2,91 ± 0,11**	2,91 ± 0,11*
	3.	3,73 ± 0,09**	3,75 ± 0,1**	3,8 ± 0,08**	3,76 ± 0,08**
	4.	4,64 ± 0,06*	4,58 ± 0,08**	4,62 ± 0,07**	4,67 ± 0,06**
	5.	5,61 ± 0,07*	5,48 ± 0,06 **	5,48 ± 0,06 **	5,49 ± 0,12 **

Достоверные различия с параметрами до лечения * – p < 0,05; ** – p < 0,01.

Таблица 7

Показатели интервалов КСВП у пациентов после лечения (M ± m)

КСВП		I – группа (n=32)	II – группа (n=28)	III – группа (n= 29)	IV – группа (n=31)
Латентности, м/с	1-3	2,29 ± 0,05*	2,27 ± 0,05*	2,29 ± 0,05*	2,29 ± 0,05*
	1-5	4,33 ± 0,06*	4,23 ± 0,06*	4,28 ± 0,05*	4,66 ± 0,06*
	1 –1а	0,29 ± 0,02*	0,26 ± 0,01**	0,26 ± 0,01*	0,25 ± 0,01*
	3 – 3а	0,3 ± 0,01*	0,31 ± 0,01*	0,31 ± 0,01*	0,44 ± 0,01*
	5 – 5а	0,04 ± 0,01*	0,02 ± 0,01*	0,02 ± 0,01*	0,39 ± 0,01*

Достоверные различия с параметрами до лечения * – p < 0,05; ** – p < 0,01

При анализе показателей вегетативного тонуса у обследованных больных была обнаружена взаимосвязь между активностью вегетативной нервной системы и применяемыми методиками лечения. Важнейшими признаками, по которым была обнаружена значительная разница между результатами применения различных методов терапии, были: «LF/HF» и «Общая спектральная мощность». Данные параметры являются объективными показателями, характеризующими состояние тонуса парасимпатического и симпатического отделов вегетативной нервной системы (табл. 8).

Таблица 8

Результаты анализа состояния ВНС после лечения

Параметр	I – группа (n=32)	II – группа (n=28)	III – группа (n= 29)	IV – группа (n=31)
LF/ HF	4,62 ± 0,3*	3.33 ± 2.60**	2,86 ± 0,3**	2,96 ± 0,28*
Общая спектральная мощность	4542 ± 315*	3761 ± 343 **	3762 ± 319 **	3673 ± 257 **

Достоверные различия с параметрами до лечения * – P < 0,05; ** – P < 0,01

Во второй, третьей и четвертой группах, где при лечении применялся аппарат «СИМПАТОКОР-01» и методика динамической коррекции активности симпатической нервной системы, как в качестве сочетанной терапии, так и в качестве базисной (монотерапии) происходило их значительное уменьшение, а, следовательно, и нормализация вегетативного тонуса (состояние эйтонии).

Выводы

Таким образом, после сравнении результатов лечения четырех групп пациентов обнаружено, что, по совокупности изменений параметров, характеризующих слуховую функцию и состояние вегетативной нервной системы, аппаратная динамическая коррекция активности симпатической нервной системы (ДКАСНС) путем сочетанного воздействия на сосцевидные отростки и шейные ганглии, является не инвазивным методом воздействия обеспечивающим эффективное восстановление функции вегетативной нервной системы и нейросенсорных структур слухового анализатора.

Литература

1. Альтман Я.А. Руководство по аудиологии / Я.А. Альтман, Г.А. Таварткиладзе – М.: ДМК Пресс, 2003. – 360 с.

2. Беляева Н.И. Материалы II Национального конгресса аудиологов России / Н.И. Беляева // Аудио Инфо – 2007. – № 09. – С. 8–12

3. Карташова К.И. Применение динамической коррекции активности симпатической нервной системы у больных с сенсоневральной тугоухостью: Автореф. дисс. ... канд. мед. наук / Карташова К.И. – СПб., 2010. – 28 с.

4. Кубланов В.С. Электрофизический способ коррекции нарушений системы регуляции кровоснабжения головного мозга / В.С. Кубланов // Биомедицинская радиоэлектроника. – 1999. – № 4. – С. 12–15.

5. Патент 2386457 (RU), МКИ8 A61N 1/36. Электрофизический способ лечения нейросенсорной тугоухости / В.С. Кубланов.; заявитель и патентообладатель ГОУ ВПО УГМА Росздрава ; опубл. 20.04.2010, Бюлл. № 11 (Пч.). – 1 с.

УДК 616.28-008.5+616.831:355.292

СТАБИЛОГРАФИЧЕСКИЕ ПОКАЗАТЕЛИ У ВЕТЕРАНОВ ВОЙН С РАННИМИ ФОРМАМИ ХРОНИЧЕСКОЙ ЦЕРЕБРОВАСКУЛЯРНОЙ НЕДОСТАТОЧНОСТИ

STABILOGRAPHIC INDICES IN VETERANS OF WARS WITH EARLY FORMS OF CHRONIC CEREBROVASCULAR INSUFFICIENCY

Д.А. Альтман, В.В. Королева, А.Ю. Лазарева, Т.А. Налимова.

D.A. Altmann, V. Koroleva, A.Y. Lazareva, T.A. Nalimova.

Курс оториноларингологии ГОУ ДПО УГМАДО Росздрава
(Зав. курсом доц. Т.А. Налимова)
Областной клинический терапевтический госпиталь ветеранов войн,
нейрофизиологическая лаборатория (начальник госпиталя д.м.н.,
профессор Д.А. Альтман)

Цереброваскулярная недостаточность приводит к диффузному и очаговому поражению вещества головного мозга. В настоящее время данная проблема является весьма актуальной. Инвалидизация пострадавших, лиц работоспособного возраста, обусловленная цереброваскулярной недостаточностью, чаще всего определяется поздней диагностикой. Использование стабилометрической платформы позволяет проводить объективное исследование функции вестибулярного анализатора в щадящем режиме,и проводить целенаправленное лечение, обеспечивая их социальную сохранность.

Ключевые слова: ветераны войн, стабилометрия, вестибулярный анализатор, цереброваскулярная недостаточность.

Cerebrovascular insufficiency leads to a diffuse and focal damage of the brain substance. Late diagnosis affect to early disability. Using stabilometric platform allows conduct an objective study of vestibular apparatus function in sparing regimen, conduct a targeted treatment, providing a social safety to victims.

Keywords: war veterans, stabilometry, the vestibular analyzer, cerebrovascular insufficiency.

Ранние формы хронической цереброваскулярной недостаточности представляют собой медленно прогрессирующее диффузное и очаговое поражение вещества головного мозга, обусловленное длительно существующими неконтролируемыми сосудистыми процессами.

Отсутствие своевременной диагностики и адекватного лечения может привести к инвалидизации пострадавших. Данным обстоятельством объясняется актуальность проблемы и необходимость проведения объективной оценки состояния вестибулярного анализатора. Имеющиеся в отоневрологической практике методы исследования функции вестибулярного анализатора, такие как калорическая и вращательная проба представляют собой надпороговые раздражители, использование которых может отрицательно воздействовать на общее состояние больных. Возникла необходимость использования щадящих методик исследования [2].Вышеперечисленным требованиям соответствовало использование для исследований стабилометрической платформы.

Пациенты и методы

Нами были обследованы ветераны войн.

Не пострадавшие от травматических повреждений во время боевых действий, но имеющие жалобы на периодические головные боли, головокружения не системного характера, шум в голове, снижение памяти, работоспособности. Всего обследовано 76 мужчин в возрасте от 30 до 60 лет. Из них с диагнозом НПНКМ – 21больной, ДЭП 1 стадии – 41 больной. Группу контроля составили 14 мужчин, не имеющих указанных жалоб.

Всем испытуемым выполнено отоневрологическое обследование, аудиометрия, акустические стволовые вызванные потенциалы (по показаниям).

Исследование вестибулярной функции проводилось с использованием стабилометрической платформы «Стабило-МБН». Для объективной оценки функции равновесия нами использовалась методика компьютерной стабилографии [1], основанная на графической регистрации колебаний общего центра давления тела человека, находящегося на специальной платформе в вертикальном положении. Для оценки равновесия использовались шесть проб (см. таблицу). Длительность каждой пробы составляла 50 секунд. Полученные данные представлены в табл. 1.

Таблица 1

Параметры стабилографии с данными НПНКМ и ДЭП-1 (mean±average)

проба	показатель	НПНКМ I	ДЭП II	Контроль III	P<0,05
	Число лиц	21	41	14	
	Средний вес, кг	85,07±7,57	87,89±8,44	85,40±12,00	
	Возраст, лет	43,00±3,05	46,24±6,12	39,50±6,43	
Основная стойка, глаза открыты (1)	МАФ-1	**17,38±2,94**	19,85±4,92	**16,39±3,34**	I-II, II-III
	МАС-1	**19,8±3,41**	19,41±4,74	**15,95±3,05**	I-II, II-III
	ДСКГ-1	308,87±26,54	386,11±63,57	279,31±27,04	I-III, II-III, II-III
	СОЦД-1	**12,34±0,92**	12,87±2,12	**9,31±0,90**	II-III
	СФП-1	**6,76±0,76**	7,41±1,35	**5,39±0,67**	I-II, II-III
	ССП-1	**7,43±0,58**	8,06±1,64	**5,50±0,70**	I-II, II-III
	МСФП-1	**0,32±0,11**	**0,33±0,13**	0,27±0,08	I-III, II-III
	МССП-1	0,31±0,11	0,29±0,09	0,29±0,09	
	ПСКГ-1	113,10±54,66	153,08±71,89	103,83±54,13	I-II, I-III, II-III
	ОПСКГ-1	3,67±1,43	3,33±1,42	3,23±1,26	
	ИР-1	**0,37±0,03**	0,43±0,07	**0,31±0,03**	I-II, II-III
	ИУ-1	39,06±3,73	32,60±5,20	43,82±4,85	I-II, I-III, II-III
	ДКР-1	**59,58±6,20**	67,40±5,20	**56,15±4,83**	I-II, II-III
Фиксация взора вправо (2)	МАФ-2	16,89±3,33	19,14±4,06	18,13±4,44	I-II, I-III
	МАС-2	16,49±3,06	18,39±4,54	15,51±2,96	I-III, II-III
	ДСКГ-2	337,24±47,75	425,24±87,22	319,24±51,85	I-II, II-III
	СОЦД-2	11,24±1,59	14,17±2,91	10,64±1,73	I-II, II-III
	СФП-2	6,55±1,10	8,22±1,88	6,47±1,32	I-II, II-III
	ССП-2	6,82±1,16	8,90±2,42	6,07±1,01	I-II, II-III
	МСФП-2	0,32±0,08	0,36±0,12	0,34±0,10	I-II
	МССП-2	0,34±0,11	0,39±0,14	0,34±0,10	I-II, II-III
	ПСКГ-2	106,39±41,60	131,69±53,69	91,34±25,78	I-II, I-III, II-III
	ОПСКГ-2	3,91±1,59	4,05±1,56	3,93±1,26	
	ИР-2	0,37±0,05	0,47±0,10	0,35±0,06	I-II, II-III
	ИУ-2	36,74±4,94	30,45±5,43	39,00±6,35	I-II, II-III
	ДКР-2	63,26±4,94	69,50±5,49	61,00±6,35	I-II, II-III

Фиксация взора влево (3)	МАФ-3	18,07±4,21	21,53±6,20	18,22±4,00	I-II, II-III
	МАС-3	16,35±2,50	19,41±5,24	18,06±3,43	I-II, I-III
	ДСКГ-3	363,62±49,01	458,99±116,49	336,55±61,10	I-II, II-III
	СОЦД-3	12,18±1,69	15,30±3,88	11,22±2,04	I-II, II-III
	СФП-3	7,07±1,27	8,87±2,33	6,82±1,52	II-III
	ССП-3	7,57±1,06	9,73±3,13	6,56±1,17	I-II, II-III
	МСФП-3	0,30±0,07	0,31±0,11	0,35±0,07	I-II, II-III
	МССП-3	0,31±0,10	0,31±0,14	0,27±0,06	I-III, II-III
	ПСКГ-3	103,45±29,68	178,76±102,68	123,30±49,61	I-II, I-III, II-III
	ОПСКГ-3	3,85±1,01	3,82±1,71	3,31±0,93	I-III, II-III
	ИР-3	0,41±0,06	0,52±0,14	0,37±0,07	I-II, I-III, II-III
	ИУ-3	33,89±4,39	29,01±6,43	37,22±7,30	I-III, II-III
	ДКР-3	66,11±4,39	71,09±6,52	62,78±7,30	I-II, II-III
Основная стойка, глаза закрыты (4)	МАФ-4	23,55±4,48	30,48±8,08	24,66±5,81	I-II, II-III
	МАС-4	25,30±5,44	30,36±8,07	23,63±3,78	I-II, II-III
	ДСКГ-4	567,01±120,01	686,89±199,72	522,81±111,15	I-II, II-III
	СОЦД-4	18,90±4,00	23,30±6,28	17,43±3,71	I-II, II-III
	СФП-4	11,22±2,88	13,51±3,62	11,26±3,10	
	ССП-4	12,01±2,63	15,29±5,18	10,16±1,82	II-III
	МСФП-4	0,43±0,13	0,38±0,14	0,40±0,11	I-II
	МССП-4	0,44±0,12	0,36±0,09	0,39±0,08	I-II, I-III
	ПСКГ-4	233,22±78,40	388,20±190,77	223,08±79,60	I-II, II-III
	ОПСКГ-4	2,67±,60	2,37±0,95	2,61±0,61	I-II, II-III
	ИР-4	0,63±0,13	0,78±0,21	0,58±0,12	I-II, II-III
	ИУ-4	22,44±4,57	19,32±4,80	24,62±4,85	I-II, II-III
	ДКР-4	77,56±4,57	80,68±4,80	75,44±4,91	II-III
	Коэффициент Ромберга	199,06±50,65	378,25±180,37	263,70±103,18	I-II, I-III, II-III
	Показатель функциональной стабильности	1,60±0,22	1,28±0,26	1,87±0,34	I-II, I-III, II-III

Обозначения параметров, представленных в таблице:
МАФ – максимальная амплитуда колебаний во фронтальной плоскости (мм),
МАС – максимальная амплитуда колебаний в сагиттальной плоскости (мм),
ДСКГ – длина статокинезиограммы (мм),
СОЦД – скорость общего центра давления (мм/с),
СФП – скорость общего центра давления во фронтальной плоскости (мм/с),
ССП – скорость в сагиттальной плоскости (мм/с),
МСФП – мощность спектра во фронтальной плоскости (Гц),
МССП – мощность спектра в сагиттальной плоскости (Гц),
ПСКГ – площадь статокинезиограммы (мм^2),

ОПСКГ – отношение длины статокинезиограммы к ее площади (1/мм),
ИР – индекс равновесия (мм^2/с),
ИУ – индекс устойчивости (ед),
ДКР – динамический компонент равновесия (ед),

Таким образом, у пациентов с НПНКМ, наблюдаются следующие нарушения в исследовании с использованием стабилометрической платформы:

Площадь статокинезиограммы уменьшается при оптокинезе вправо и влево, и увеличивается в основной стойке с закрытыми глазами и в пробе Ромберга с закрытыми глазами (21,9% и 19,9%). Индекс устойчивости уменьшается в основной стойке с закрытыми глазами и в обеих пробах Ромберга(36,4% – 13,8% – 52%). Динамический компонент равновесия увеличивается в основной стойке с закрытыми глазами и в пробе Ромберга с закрытыми глазами (17,1% и 23,4%). Длина статокинезиограммы (ДСКГ) увеличивается в пробах Ромберга, что говорит о влиянии контроля зрения и изменения положения ОЦД (14,2% и 24,8%).

В группе пациентов с ДЭП-1 наиболее выраженные изменения отмечены при выполнении пробы Ромберга, во всех пробах увеличивается скорость ОЦД, увеличивается длина статокинезиограммы. Показатели амплитуд колебаний общего центра давления в сагиттальной и фронтальной плоскостях значимо не отличались – что соответствует данным литературы [3].

Таким образом, использование компьютерной стабилографии у больных с НПНКМ и ДЭП- 1 а также у лиц контрольной группы, выявляет:

1. Статистически значимые увеличение длины и площади статокинезиограммы, мощности спектра во фронтальной плоскости, а также индекса устойчивости.

2. В обеих группах с нарушениями сосудистого генеза, отмечаются статистически значимые нарушения функции центрального звена вестибулярного анализатора

Литература

1. Абдулкеримов Х.Т., Родионова К.И., Суворкина Л.Н. // Состояние функции равновесия у больных с различными формами сенсоневральной тугоухости// //Сто лет российской оториноларингологии: достижения и перспективы // 23–24 апреля 2008г. Санкт-Петербург. С. 176.

2. НалимоваТ.А.// Диагностика вестибулярных дисфункций в поликлинических условиях работы// //Сто лет российской оториноларингологии: достижения и перспективы// 23–24 апреля 2008 г. Санкт-Петербург. С. 334.

3. Скворцов Д.В. Клинический анализ движений. Стабилометрия. – М.: «МБН», 2000. – 190 с.

УДК: 616.28-008.072.7

АЛГОРИТМ ВЫБОРА ОПТИМАЛЬНЫХ ЗНАЧЕНИЙ КЛИНИЧЕСКОЙ МАСКИРОВКИ ПРИ ТОНАЛЬНОЙ АУДИОМЕТРИИ У БОЛЬНЫХ С АСИММЕТРИЕЙ СЛУХА

А.Ф. Барсуков, А.Н. Пащинин, В.А. Воронов, И.М. Волошин, А.Т. Пакунов

Санкт-Петербургская государственная медицинская академия им. И.И. Мечникова (Ректор – академик РАМН, проф. А.В. Шабров)

Несмотря на достигнутый прогресс в разработке надпороговых и объективных методов исследования, тональной пороговой аудиометрии по-прежнему отводится важная роль в дифференциальной диагностике поражений слуха. Между тем у больных с асимметрией слуха точное определение порогов слышимости нередко является сложной задачей, так как звук, предъявляемый на хуже слышащее ухо при определенной силе, может быть воспринят лучше слышащим, пройдя через ткани головы или обогнув голову воздушным путем. При этом звук ослабляется на величину, именуемую межушной аттенюацией (МА). Общепринято, что заглушение лучше слышащего уха или клиническая маскировка (КМ) показана в тех случаях, когда разность между значениями порогов лучше и хуже слышащего уха достигает значений МА. Тем не менее, многие исследователи в работах приводят разные значения МА на исследуемых частотах, особенно это вариабельность свойственна последним при исследовании порогов костной проводимости (3, 4, 6, 7, и др.).

В аудиометрии с целью КМ большинство аудиологов отдают предпочтение узкополосному шуму, которому присуще большее маскирующее влияние, чем широкополосному шуму (1, 2, 5, и др.). Следует отметить, что для эффективного заглушения лучше слышащего уха обычно применяют большие уровни КМ, которые в свою очередь могут вызвать искажения порогов слышимости хуже слышащего, исследуемого уха.

Целью настоящей работы являлось уточнение показаний к применению клинической маскировки при измерении порогов слышимости, определение оптимальных значений интенсивности маскирующего шума у больных с асимметрией слуха, а также разработка алгоритма выбора оптимальных значений клинической маскировки при исследовании порогов воздушной и костной проводимости.

Материалы и методы исследований

Аудиологические исследования проводили в звукоизолированной камере на аудиометре JSI-61 (USA), позволяющего генерировать в качестве маскера узкополосный шум (УШ). Звуковые сигналы по воздушной проводимости предъявляли на электродинамические телефоны (TDH-50P), пороги костной проводимости измеряли с помощью костного вибратора B 71. Для решения поставленных задач обследовано 139 человек в возрасте от 19 до 55 лет, из них у 25 обследованных слух был нормальным (контрольная группа), 114 человек имели нарушения слуха перцептивного или кондуктивного характера. В группу больных с сенсоневральной тугоухостью включались больные с периферическими поражениями, по показаниям им проводились надпороговые исследования (SiSi – test, Люшер – тест и др.). Измерения порогов слышимости проводились в стандартном диапазоне частот по воздушной (125–8000 Гц) и костной (250–4000 Гц) проводимости у нормальнослышащих и больных с поражениями слуха. Исследования порогов слышимости всегда начинали с лучше слышащего уха, после чего проводилось определение порогов хуже слышащего уха. Затем у тех же больных исследования повторяли при предъявлении УШ интенсивностью в 30, 50 и 70 дБ над порогом его восприятия.

Результаты собственных исследований и их обсуждение

Для уточнения показаний к применению УШ нами у 85 больных с односторонней глухотой (ОГ) определялись величины МА по воздушной и костной проводимости. Все больные с ОГ были разделены на 3 группы: I группу составили 37 больных с ОГ и нормальным слухом на слышащем ухе, II группа – 17 больных с ОГ у которых единственно слышащем ухе определялся феномен ускоренного нарастания громкости (ФУНГ) и III группа – 31 больной

с ОГ при нормальном слухе на противоположное ухо. Результаты исследований определения МА представлены на табл. 1.

Таблица 1

Величины значений межушной аттенюации (МА) по воздушной и костной проводимости у больных односторонней глухотой

Обследуемые	Статистические показатели	Частота исследования						
		125	250	500	1000	2000	40000	8000
I гр. больных – МА по воздушной проводимости	x	51	55	59	60	62	64	62
	σ	8,2	9,4	6,5	8,7	8,1	8,6	8,0
	m	1,4	1,5	1,1	1,5	1,3	1,4	1,3
II гр. больных – МА по воздушной проводимости	x	40	44	42	44	36	30	*
	σ	14,1	14,0	15,1	10,8	8,8	6,9	*
	m	3,9	9,4	3,7	2,6	1,85	1,7	*
III гр. больных – МА по костной проводимости	x	*	4,8	5,4	7,9	11,9	16,4	*
	σ	*	9,3	9,1	9,6	10,3	11,2	*
	m	*	0,49	0,49	0,79	0,72	0,7	*

Примечание: * измерения не проводились

Как видно из таблицы у больных ОГ I и III групп величины МА увеличивались с возрастанием частоты тестируемого сигнала, варьируя от 50 до 65 дБ по воздушной проводимости и от 5 до 15 дБ – по костной проводимости. В то же время у больных ОГ II группы с наличием ФУНГ в слышащем ухе при возрастании тестируемой частоты отмечалось отчетливое уменьшение значений МА до 30–35 дБ. Особенно отчетливым это уменьшение наблюдалось на тех частотах, где ФУНГ был наиболее выражен (2000 и 4000 Гц).

Для определения оптимальных уровней клинической маскировки узкополосным шумом (КМУШ), оказывающих минимальные смещения порогов исследуемого уха у 25 нормальнослышащих, 28 больных с сенсоневральной тугоухостью и 31 больных отосклерозом проводились измерения порогов слышимости без маскировки и при предъявлении КМУШ интенсивности 30, 50 и 70 дБ. Средние значения повышения порогов воздушной и костной проводимости при действии КМ разных интенсивностей представлены на табл. 2 и 3 соответственно.

Таблица 2

Средние значения порогов воздушной проводимости (x±m) при клинической маскировке узкополосным шумом

Обследуемые	Уровень шума (дБ)	При исследовании порогов воздушной проходимости						
		Исследуемые частоты						
		125	250	500	1000	2000	4000	8000
Нормальнослышащие	30	0,3±0,04	0,6±0,02	0,06±0,01	0,6±0,03	0,7±0,3	1,5±0,7	0,9±0,3
	50	4,3±0,7	4,6±0,6	2,6±0,6	3,6±0,4	3,7±0,4	2,4±1,0	2,6±0,2
	70	12,4±0,8	13,0±1,0	9,7±0,6	12,2±0,6	11,6±0,3	8,0±0,9	7,0±1,0
Больные с сенсоневральной тугоухостью	30	3,6±0,2	4,2±0,2	2,4±0,7	2,3±0,5	2,4±0,6	1,4±0,9	3,7±0,5
	50	10,8±0,5	3,7±0,5	5,5±1,6	8,0±3,0	5,0±1,5	3,0±1,6	2,0±0,6
	70	16,3±0,6	18,4±0,9	11,4±3,0	12,4±5,5	7,7±2,2	5,4±4,3	4,0±1,0
Больные с отосклерозом	30	1,2±0,4	1,3±0,6	1,3±0,5	1,5±0,3	2,2±0,4	2,3±0,2	1,4±0,1
	50	4,9±0,7	4,8±0,6	4,7±1,0	7,3±0,8	7,8±0,7	7,1±2,0	5,3±0,9
	70	*	10,7±1,3	11,8±1,4	16,1±1,1	18,2±1,1	15,8±1,6	12,4±2,2

Таблица 3

Средние значения порогов костной проводимости (x±m) при клинической маскировке узкополосным шумом

Обследуемые	Уровень шума (дБ)	При исследовании порогов костной проходимости				
		Исследуемые частоты				
		250	500	1000	2000	4000
Нормально слышащие	30	0,6±0,3	4,1±1,1	4,6±0,7	2,8±0,5	2,2±0,2
	50	2,0±0,1	6,1±0,7	5,4±0,9	4,7±0,4	5,4±0,4
	70	4,5±0,7	10,3±1,3	104±1,0	11,2±1,4	15,4±0,7
Больные с сенсоневральной тугоухостью	30	7,3±1,6	1,6±0,6	4,9±0,9	3,2±0,2	2,8±0,2
	50	7,6±0,7	6,1±0,7	7,5±0,4	5,3±0,9	5,2±0,3
	70	23,3±1,2	21,4±1,4	16,3±1,0	10,7±0,5	9,0±0,4
Больные с отосклерозом	30	3,2±0,8	2,2±0,7	3,4±0,6	3,7±0,4	4,1±0,5
	50	7,9±0,9	5,5±1,2	7,1±1,2	7,7±0,7	7,8±0,8
	70	15,3±1,7	21,3±1,5	20,9±1,2	19,0±2,0	17,3±1,9

Из табл. видно, что при действии КМУШ интенсивностью в 30 дБ и 50 дБ у больных с поражениями слуха отмечалось повышение порогов воздушной и костной проводимости в среднем не превышающие на 5,0 - 7,0 дБ в исследуемом диапазоне частот. Следовательно, оптимальными значениями КМУШ, не вызывающих значительных смещений порогов хуже слышащего уха (с учетом шага аудиометра равного 5 дБ) являются уровни КМУШ, не превышающие 50 дБ. Как следует из табл. 2 и 3 интенсивности КМУШ в 70 дБ вызывали у больных с поражениями слуха значительное смещение порогов слышимости хуже слышащего уха в среднем на 15–20 дБ в зависимости от исследуемой частоты и, следовательно, не могут быть рекомендованы для практического использования.

Результаты полученных исследований сформулированы в виде алгоритмов выбора оптимальных значений маскирующего шума при измерении порогов воздушной и костной проводимости.

Алгоритм выбора значений клинической маскировки у больных с асимметрией слуха при исследовании порогов воздушной проводимости

Шаг 1 – измерить пороги слышимости по воздушной проводимости (ВП) лучше слышащего уха в стандартном диапазоне частот (125 – 8000 Гц).

Шаг 2 – измерить пороги слышимости по ВП хуже слышащего уха на тех же частотах.

Шаг 3 – рассчитать значения межушной аттенюации (МА) по ВП – разности значений порогов лучше и хуже слышащего уха на каждой из исследуемых частот.

Шаг 4 – провести анализ рассчитанных значений МА по ВП.

а. Наличие асимметрии слуха, составляющей ≥ 40 дБ и отсутствие в лучше слышащем ухе феномена ускоренного нарастания громкости (ФУНГ) является показанием к применению клинической маскировки.

б. Если асимметрия слуха на исследуемых частотах составляет ≥ 30дБ и в слышащем ухе определяется (ФУНГ) больным также показано применение клинической маскировки.

Шаг 5 – продолжать исследование порогов ВП на исследуемых частотах при предъявлении на лучше слышащее ухо клинической маскировки шумом интенсивностью 50дБ над порогом его восприятия.

Шаг 6 – измерить величину повышения порогов ВП хуже слышащего уха в присутствии клинической маскировки на каждой из исследуемых частот.

а. Если уровень порогов слышимости при этом не превышает 5 дБ, то следует закончить исследования и считать полученные значения порогов ВП истинными.

б. На тех частотах, где смещение порогов составляет ≥ 10дБ необходимо продолжать исследования, увеличив интенсивность клинической маскировки на 10дБ.

Шаг 7 – измерить пороги ВП при увеличении уровня клинической маскировки на 10 дБ (60 дБ с учетом первоначального уровня в 50 дБ). Стабилизация порогов ВП или их смещение в пределах 5 дБ будет свидетельствовать об истинных значениях порогов хуже слышащего уха и дальнейшего проведения клинической маскировки не требуется.

Алгоритм выбора значений клинической маскировки у больных с асимметрией слуха при исследовании порогов костной проводимости

Шаг 1 – измерить пороги слышимости лучше слышащего уха по костной проводимости **(КП)** в стандартном диапазоне частот (250–4000 Гц).

Шаг 2 – измерить пороги слышимости хуже слышащего уха по КП на тех же частотах.

Шаг 3 – рассчитать значения межушной аттенюации по КП для каждой из исследуемых частот.

Шаг 4 – наличие асимметрии порогов КП лучше и хуже слышащего ушей в 5 дБ для низких частот (250–500 Гц) и 10–15 дБ для средних и высоких частот (1000–4000 Гц) является показанием для применения клинической маскировки.

Шаг 5 – продолжать исследования порогов КП при предъявлении клинической маскировки шумом интенсивностью 50 дБ над порогом его восприятия.

Шаг 6 – измерить величины повышения порогов КП хуже слышащего уха в присутствие клинической маскировки на каждой из исследуемых частот.

а. Если повышение порогов слышимости составляет ≤ 5 дБ, то следует закончить исследование, т.к. пороговая кривая будет отражать истинные значения КП исследуемого уха.

б. Если на исследуемых частотах повышение порогов КП составляет ≥ 10 дБ, то следует продолжать исследования, увеличив интенсивность клинической маскировки на 10 дБ.

Шаг 7 – повторить цикл измерений порогов КП на каждой из частот в присутствии клинической маскировки с шумом интенсивностью в 60 дБ. Достигнутая при этом стабилизация порогов КП или их смещения не более 5 дБ будет свидетельствовать об истинных значениях порогов КП хуже слышащего уха.

Литература

1. Барсуков А.Ф. Контралатеральная маскировка при некоторых надпороговых методах исследования слуха / А.Ф. Барсуков, Ж. ушн. носов. и горл. бол., 1988, № 6. С. 15–19.

2. Барсуков А.Ф. Об использовании контралатеральной маскировки узкополосным шумом при тональной аудиометрии / А.Ф. Барсуков, И.А. Дмитриева. Матер. XVII съезда оториноларингологов России, Н.Новгород, 2006, С. 6–7.

3. Лапотко А.И. Практическое руководство по сурдологии / А.И. Лопотко. – СПб., 2008. С. 86–87.

4. Медведев Е.А. Особенности применения акустической маскировки при исследовании слуха у детей разного возраста. Автореф. дис... канд. мед. Наук / Е.А. Медведев. – СПб., 1994. – 22 с.

5. Приходько Е.А. Современный диагностический подход в процессе реабилитации пациентов с сенсоневральной тугоухостью. /Е.А. Приходько, П.С. Кржечковская и др. – Российская оторинолар. – 2009. Прилож. № 2, С. 60–63.

6. Prasad J. Asymmetrical hearing loss. // J.Prasad, V. Cousins / Austral Family Physician, 2008, № 5, P. 312–315.

7. Priede V. Masking of the nontest ear in tone – decay, Bekesy audiometry and Si Si test / V. Priede, R. Coles / J. Laryng. Otol., 1985, 89, P. 217–226.

УДК: 616.28-008.1; 616.28-072.7; 616.283.1-089.843

ДИСТАНЦИОННОЕ ПРОГРАММИРОВАНИЕ РЕЧЕВОГО ПРОЦЕССОРА КОХЛЕАРНОГО ИМПЛАНТА

В.В. Бахшинян, О.А. Белов, А.И. Мащенко, И.П. Петрова, Г.А. Таварткиладзе

COCHLEAR IMPLANT SPEECH PROCESSOR REMOTE FITTING

V.V. Bakhshinyan, O.A. Belov, A.I. Maschenko, I.P. Petrova, G.A. Tavartkiladze

ФГУ «Российский научно-практический центр аудиологии и слухопротезирования ФМБА России», г. Москва
(Директор –проф. Г.А. Таварткиладзе)

В статье описывается созданная на базе РНПЦАиС система для проведения дистанционного программирования речевого процессора кохлеарного импланта. Описаны этапы тестирования созданной системы. Предварительные данные подтвердили работоспособность системы. Параметры созданных индивидуальных карт стимуляции были сравнены с параметрами дистанционно созданных карт и не было обнаружено статистически достоверной разницы. В настоящее время система широко внедряется в клиническую практику.

Ключевые слова: кохлеарная имплантация, программирование речевого процессора, система дистанционного программирования речевого процессора.
Библиография: 14 источников.

The system for the cochlear implant speech processors remote programming created on the basis of Center for Audiology and Hearing Rehabilitation is described. Stages of testing of the created system are analyzed. The preliminary data confirmed working capacity of system. Parameters of the created individual maps of stimulation have been compared to parameters of remotely created maps and there was not revealed statistically authentic difference. Now the system widely introducing into the clinical practice.

Key words: cochlear implantation, speech processor fitting, speech processor remote fitting system.
Bibliography: 14 sources.

В последние годы в Российской Федерации резко увеличилось количество пациентов, которым была проведена кохлеарная имплантация. Общеизвестно, что кохлеарная имплантация является на сегодняшний день единственным эффективным методом социальной и медицинской реабилитации пациентов, страдающих тяжелыми степенями сенсоневральной тугоухости и глухотой [1, 5, 10]. Однако, с увеличением количества проведенных операций, на первый план выступают определенные трудности в вопросе организации своевременной, адекватной и эффективной реабилитации пациентов после кохлеарной имплантации. Эти трудности связаны прежде всего с лимитированным количеством Центров, проводящих реабилитационные мероприятия после кохлеарной имплантации и, в частности, настройки речевого процессора кохлеарного импланта, и отдаленностью пациентов от этих Центров. Таким образом, вопрос организации реабилитационного процесса в непосредственной близости к пациенту является на сегодняшний день чрезвычайно актуальным. В настоящее время проводятся работы по созданию региональных реабилитационных центров, однако это направление также встречается с многочисленными трудностями – недостаток квалифицированного персонала на местах, трудности в обучении настройкам речевого процессора кохлеарного импланта и т.д.

В последние годы в связи с развитием и распространением компьютерных технологий и с ростом скорости передачи данных в сети Интернет, чрезвычайно актуальным направлением стала телемедицина [3, 4, 9]. В нашей специальности можно сегодня говорить о быстром и эффективном распространении направления телеаудиологии. На сегодняшний день созданы

возможности для дистанционных настроек слуховых аппаратов, проведения дистанционной диагностики пациентов с тугоухостью [2, 14]. Широко распространяются обучающие возможности (дистанционное обучение, проведение телеконференций, круглых столов, консилиумов и т.д.) [3, 4, 9]. Некоторыми исследователями сделаны первые попытки организации дистанционной системы настройки речевого процессора кохлеарного импланта и даже проведения интраоперационного тестирования этих пациентов [6, 7, 8, 11, 12, 13]. Однако, эти исследования и разработки сталкиваются с многочисленными трудностями, которые прежде всего связаны с региональными особенностями – техническими характеристики систем телекоммуникаций, доступностью оборудования и программного обеспечения. Необходимо отметить, что выбор комбинации компьютерного оборудования и программного обеспечения (также необходимо отметить преимущество использования свободных для доступа обычному пользователю программ) является чрезвычайно важным звеном в решении вышеуказанных проблем.

Целью нашей работы явилось создание системы для проведения дистанционного программирования речевого процессора кохлеарного импланта, тестирование этой системы, определение технической работоспособности предложенной системы на территории РФ и внедрение этой системы в клиническую практику.

Работы по созданию и испытанию системы для дистанционной настройки кохлеарных имплантов проводились совместно с сотрудниками Ганноверского Центра Слуха во взаимодействии с сотрудниками фирм «Auric» и «Cochlear». На первом этапе создания, система прошла предварительные испытания только в одной клинике в Германии. На втором этапе проведена адаптация системы к особенностям технического сопровождения на территории РФ с тестированием системы дистанционного программирования и начаты клинические исследования на базе Российского научно-практического Центра Аудиологии и слухопротезирования ФМБА России.

Созданная система включает два рабочих места, условно называемые «основная клиника» и «удалённая клиника», соединённые по сети Интернет. Структура системы представлена на рис. 1.

Рабочее место «удалённая клиника» снабжено аппаратурой для программирования речевого процессора импланта, акустическими системами, микрофоном и видеокамерой. Рабочее место «основная клиника» имеет видеокамеру и гарнитуру. Система обеспечивает двустороннюю видеосвязь, качественную передачу звука и дистанционное управление аппаратурой программирования. Для установления соединения используется база данных с профилями рабочих мест.

Программа для программирования речевого процессора кохлеарного импланта Custom Sound 3.1 «Cochlear» выполняется на компьютере в удалённой клинике, при этом управление ею осуществляется из основной клиники. Персонал удалённой клиники имеет возможность наблюдать за процессом программирования. Как правило, рабочее место в основной клинике имеет два монитора, на одном из которых отображается окно программы настрой-

Рис. 1. *Структура системы дистанционного программирования речевого процессора кохлеарного импланта.*

Рис. 2. *Изображение на экране монитора в «основной» клинике.*

Рис. 3. Изображение на экране монитора в «удаленной» клинике.

ки и служебная информация, а на втором — крупное изображение пациента, передаваемое видеокамерой. На рис. 2 и 3 представлены изображения на экранах монитора в «основной» и «удаленной» клиниках.

Передача информации ведётся через защищённое соединение. В настоящее время используется система OpenVPN, но не исключается возможность использования и других средств. База данных с профилями рабочих мест может быть развёрнута как на Windows-, так и на Linux- сервере с использованием системы управления базами данных MySQL.

На этапе тестирования системы было произведено тестирование дистанционного программирования между двумя компьютерами с операционной системой Windows 7 на базе РНПЦАиС и испытания в реальной работе с пациентами. Было произведено дистанционное программирование речевых процессоров трех пациентов с кохлеарными имплантами.

Пациенты были отобраны на основании следующих параметров:

- длительность пользования имплантом не менее 1 года;
- удовлетворительный уровень слухового и речевого развития;
- возраст пациентов на момент тестирования – не менее 5 лет;
- стабильность параметров индивидуальной карты стимуляции речевого процессора кохлеарного импланта;
- возможность настройки речевого процессора пациента на основании психофизически полученных данных;

В процессе сеанса дистанционного программирования были определены следующие параметры индивидуальной карты стимуляции речевого процессора кохлеарного импланта:

• пороговый уровень стимуляции – T-level
• комфортный уровень стимуляции – C-level

На конечном этапе программирования были проведены балансировка каналов стимуляции по громкости (в пакетах по 3 стимула) и тестирование созданной индивидуальной карты стимуляции в живом режиме.

С целью определения эффективности проведённой дистанционной настройки у тех же пациентов было проведено программирование речевых процессоров с уточнением вышеназванных параметров стимуляции в обычном режиме. Программирование проводилось в тот же день, с участием одного и того же аудиолога и сурдопедагога с целью исключения субъективного фактора индивидуального подхода того или иного специалиста в процессе программирования. Параметры созданных индивидуальных карт стимуляции были сравнены с параметрами дистанционно созданных карт. Сравнение параметров, а также результатов посленастроечного сурдопедагогического тестирования не выявили статистически достоверной разницы в сравниваемых параметрах (уровни порогового и комфортного восприятия, динамический диапазон, результаты речевой аудиометрии, аудиометрии в свободном звуком поле с или без визуального подкрепления, результаты сурдопедагогического тестирования), что позволяло продолжить работу по широкому внедрению системы дистанционного программирования в клиническую практику.

Результаты пробного тестирования дистанционной системы настройки были признаны удовлетворительными, что позволило перейти ко второму этапу исследования:

На втором этапе проведенных исследований рабочее место «пациент» было перевезено и установлено на базе ГУЗ «Воронежская областная детская больница №1» и была проведена дистанционная настройка пяти пациентов. В соответствии с дизайном запланированного исследования, были проведены настроечные сессии с одними и теми же пациентами как дистанционно, так и в обычном режиме. Параметры созданных психофизически индивидуальных карт стимуляции сравнивали с параметрами дистанционно созданных карт. Сравнение параметров, а также результатов посленастроечного сурдопедагогического тестирования не выявили статистически достоверной разницы в сравниваемых параметрах

Необходимо отметить, что в процессе исследований были выявлены некоторые недостатки программного обеспечения, связанные в основном с трудностью его развёртывания и администрирования. По этим материалам система была существенно переработана. Новый вариант оказался значительно удобнее в работе. Достигнута её совместимость с операционной системой Windows 7, проводятся дополнительные испытания.

В настоящее время система дистанционного программирования готова к широкому клиническому применению и уже внедряется в работу с некоторыми регионами, что несомненно позволит повысить работоспособность и профессиональный уровень вновь создаваемых региональных центров реабилитации и сделает сервис для пациента максимально приближенным к месту его проживания, что непосредственно скажется на повышении эффективности реабилитации пациентов после кохлеарной имплантации.

Литература

1. Таварткиладзе Г.А. Кохлеарная имплантация/ Г.А. Таварткиладзе. – М: Святогор пресс, 2004. – 83 с.

2. Ferrari D.V. Remote programming and verification as a mean to improve quality of hearing aid fitting.// In: Hearing Aid Fitting: Proceedings of the 21st Danavox Symposium Centertryk. – 2006. – P. 531–544.

3. Krumm M. Audiology telemedicine.// J. Telemed. Telecare. – 2007. – Vol. 13. – P. 224–229.

4. Krumm M., Ferrari D. Contemporary telehealth and telemedicine applications in audiology.// Audiology Today. – 2008. – Vol.20. – P. 36–41.

5. Niparko J.K. Cochlear implants: Principles and Practices. Philadelphia: Lippincott Williams and Wilkins, 2009. 356 pages.

6. Use of telemedicine in the remote programming of cochlear implants./ Ramos A., Rodriguez C., Martinez-Beneyto P. et al.// Acta Otolaryngol. – 2009. – Vol. 129. – P. 533–540.

7. Remote intraoperative monitoring during cochlear implant surgery is feasible and efficient./ Shapiro W.H., Huang T., Shaw T. et al.// Otol. Neurootol. – 2008. – Vol. 29. – P. 495–498.

8. Remote fitting of cochlear implants – designing a sustainable post care network./ Schoenermark M, Prestin M, Greif K., Winter M., Buechner A.// In Abstract book of 7th Asia Pacific Symposium on Cochlear Implants and Related Sciences, Singapore, Dec. 1–4, 2009. Page 509.

9. Telehealth in audiology: The need and potential to reach underserved communities./ Swanepoel D.W., Clark J.L., Koekemoer D. et al.// Int. J. Audiology. – 2010. – Vol. 49. – P. 195–202.

10. Waltzman S.B., Roland Th.J. Cochlear implants. New York: Thieme Publisher, 2006. 243 pages.

11. Remote fitting of cochlear implant system./ Wasowski A., Skarzynski H., Lorens A., Obrycka A., Walkowiak A.// In Abstract book of 9th European Symposium on Paediatric Cochlear Implantation, Warsaw, Poland, May 14–17, 2009. Page 88.

12. Remote Fitting – important part of postoperative care over pediatric cochlear implant recipients./ Wasowski A., Skarzynski H., Lorens A. et al.// In Abstract book of 11th International Conference on Cochlear Implants and Other Implantable Auditory Technologies, Stockholm, Sweden, June 30-July 3, 2010. Page 322.

13. Remote fitting and measurement in Nucleus cochlear implant recipients./ Wesard T., Huber A., Kroger S. et al.// In Abstract book of 9th European Symposium on Paediatric Cochlear Implantation, Warsaw, Poland, May 14–17, 2009. Page 89.

14. Wesendahl T. Hearing aid fitting: Application of telemedicine in audiology.// Int. Tinnitus J. – 2003. – Vol. 9. – P. 56–58.

УДК: 616.283.1-089.843:616.284-002.2

ОСОБЕННОСТИ КОХЛЕАРНОЙ ИМПЛАНТАЦИИ ПРИ ХРОНИЧЕСКИХ ЗАБОЛЕВАНИЯХ УХА

В.В. Березнюк, А.В. Зайцев

FEATURES OF COCHLEAR IMPLANTATION AT THE CHRONIC DISEASES OF EAR

V.V. Bereznyuk, A.V. Zaytsev

Днепропетровская государственная медицинская академия, Украина (Зав. каф. оториноларингологии – проф. В.В. Березнюк)

За последние десятилетия кохлеарная имплантаиця (КИ) стала главным эффективным методом медико-социальной реабилитации для взрослых и детей с выраженной степенью тугоухости, которым не удается улучшить слух с помощью слухового аппарата. Отдельную группу составляют пациенты, страдающие глубокой степенью тугоухости на фоне хронических гнойных средних отитов (ХГСО). У таких пациентов ХГСО зачастую играет важную роль в этиологии тугоухости и, в то же время, может ограничивать возможности как самой операции, так и последующей слуховой реабилитации (Job T.F. et al., 2008). Операция по КИ на фоне ХГСО может привести как к отторжению импланта, так и к развитию внутричерепных осложнений (менингита) вследствие введения электрода через инфицированные клетки сосцевидного отростка или полость среднего уха.

В современной литературе достаточно широко освещены вопросы хирургической тактики при проведении КИ у лиц, ранее перенесших различные оперативные вмешательства на среднем ухе по поводу ХГСО – от санирующих по типу радикальной операции, в том числе и при наличии холестеатомы, до тимпанопластики различных типов. Однако среди авторов нет единого мнения по следующим вопросам: как следует проводить КИ – в один, два этапа или многоэтапно; следует ли выполнять мастоидопластику и реконструкцию задней стенки наружного слухового прохода при наличии полости после радикальной операции, как исключить возможность контакта активного электрода с внешней средой и др. (КузовковВ.Е. и соавт., 2009).

Украина была в первой пятерке стран мира, где в 1991 году была начата программа реабилитации глухих пациентов с помощью кохлеарной имплантации. Операции проводились на базе Киевского института отоларингологии им. А.И. Коломийченко. После распада СССР и прекращения финансирования программа была приостановлена и возобновлена с начала 2000-х годов, когда КИ получила новое развитие (Заболотный Д.И. и соавт., 2005).

В последние годы наметилась тенденция к значительному увеличению количества имплантированных пациентов. Так, если до 2010 года в Украине было выполнено около 140 операций, то в 2010 – более 200. С 2006 года операции начали проводиться в Днепропетровске. К настоящему времени наш опыт базируется на наблюдениях за 105 пациентами, которым была произведена КИ. 72 пациента прооперированы в ЛОР-клинике Днепропетровской государственной медицинской академии в 2006-10 годах, еще 33 в странах СНГ (Казахстан, Узбекистан, Белоруссия в 2008–10 годах). В одном случае была выполнена реоперация с заменой импланта, связанная с поломкой внутренней его части из-за травмы головы. Большинство (95) из прооперированных пациентов составляли дети в возрасте от 1 до 10 лет, а так же было 10 взрослых пациентов в возрасте от 18 до 34 лет, потерявших слух после формирования речи. Длительность глухоты у них составляла от 1 года до 15 лет. Все операции проводились с применением стандартного трансмастоидального доступа с наложением кохлеостомы посредством задней тимпанотомии.

В семи случаях во время операции мы столкнулись с техническими особенностями, связанными с патологией среднего и внутреннего уха. У трех пациентов была выявлена облитерация улитки после перенесенного менингита, в связи с чем им был установлен Split-электрод. Причем у одного больного на компьютерной томограмме, выполненной за 3

месяца до операции, патологии улитки выявлено не было, однако интраоперационно обнаружена полная облитерация улиткового хода. Это убеждает в необходимости обязательного КТ-исследования улитки непосредственно перед операцией, а также наличия у хирурга различных типов кохлеарных имплантов. В сомнительных случаях обязательно проведение магнитно-резонансной томографии.

У четырех взрослых имелись хронические воспалительные заболевания среднего уха: хронический отит с «сухой» холестеатомой и разрушением слуховых косточек в стадии ремиссии (2 пациента), адгезивный отит после тимпанопластики (1), адгезивный отит с предлежанием сигмовидного синуса и снижением пневматизации височной кости (1). При наличии хронического отита в стадии ремиссии кохлеарная имплантация сочеталась с выполнением функционально-реконструктивных операций на ухе. При «сухой» перфорации были выполнены КИ и тимпанопластика,

Указанные особенности затрудняли доступ к улитке и увеличивали продолжительность операции. Кроме того, удаление стремени при облитерации улитки или разрушение слуховых косточек вследствие хронического отита делали невозможным интраоперационную регистрацию стапедиальных рефлексов, необходимую для оценки работоспособности электрода, а также установки ориентировочных уровней максимально комфортной громкости.

В своей практике мы не наблюдали пациентов, нуждавшихся в проведении КИ на фоне обострения ХГСО. По данным литературы, в таких случаях КИ должна выполняться в плановом порядке через 3–6 месяцев после санирующей или функционально-реконструктивной операции на ухе.

В послеоперационном периоде все пациенты в течение 7–10 дней получали антибактериальную терапию по результатам предоперационного исследования микрофлоры из уха. Мы не отмечали осложнений связанных с оперативным вмешательством. Несмотря на перечисленные особенности, после подключения речевого процессора у всех семи пациентов были получены слуховые ощущения при стимуляции всех электродов. Вместе с тем, наличие у этих больных когнитивных способностей и речевых навыков значительно облегчали последующую слухоречевую реабилитацию.

Таким образом, комплексный многосторонний подход с применением функционально-реконструктивных методов микрохирургии уха и современных типов кохлеарных имплантов значительно расширяет показания к КИ, что позволяет не только провести качественную реабилитацию слуха пациента, но и устранить гнойно-деструктивный очаг среднего уха. Кохлеарная имплантация может быть безопасно выполнена у больных ХГСО. Имеются различные варианты оказания помощи таким пациентам и выбор тактики лечения и оперативного вмешательства необходимо осуществлять в индивидуальном порядке.

УДК: 656.2.071:616.21(083.131)

ФАКТОРЫ РИСКА ПРОФЕССИОНАЛЬНОЙ СЕНСОНЕВРАЛЬНОЙ ТУГОУХОСТИ У РАБОТНИКОВ ЛОКОМОТИВНЫХ БРИГАД

Т.В. Булацкая

ГУЗ «Центральная поликлиника Белорусской Железной Дороги» г. Минск.

Сенсоневральная тугоухость является мультифакторным заболеванием.

Проблема тугоухости, связанная с условиями труда, является одним из важных вопросов в медицине труда, профпатологии и клинической оториноларингологии. Воздействию вредных производственных факторов на железнодорожном транспорте подвержены работники, труд которых непосредственно связан с обеспечением безопасности дорожного движения, а в первую очередь водители локомотива. [2]

Труд работников локомотивных бригад протекает в специфических условиях длительного комплексного влияния производственных факторов, требующих сосредоточенности, повышенного внимания, дистанционного управления, работа связана с информацией, получаемой по радиосвязи, требует постоянного повышенного слухового и зрительного контроля, принятия решения в условиях дефицита времени, чаще в ночное время.[4]

В литературе в основном освящены вопросы влияния шума на орган слуха.[3] В настоящее время, по данным отдела гигиены труда, уровни шума соответствуют установленным нормам (75-85 дБ). Исключая возможные известные причины снижения слуха, такие как воспалительные заболевания уха, травма, общие инфекционные заболевания, ототоксическое действие медикаментозных препаратов, и др., возникает необходимость составить представление о возможном воздействии прямых и косвенных факторов риска на орган слуха у работников локомотивных бригад. До сих пор поиск методов профилактики для сохранения профессионального долголетия остается актуальным не только для оториноларингологов, но и профпатологов, а также и врачей других специальностей.

Цель нашей работы – анализ и изучение возможных факторов риска профессиональной сенсоневральной тугоухости, которые могли бы повлиять на возникновение тугоухости, а с другой стороны, по возможности определить симптомы, которые были, как-бы, маркерами этой тугоухости при диспансеризации.

Материалы и методы: Нами обследовано 915 водителей локомотива Минского отделения БЖД (Белорусской железной дороги) в возрасте от 24 до 54 лет. Проанализировано состояние здоровья, и факторы риска у 164 водителей локомотива на момент возникновения тугоухости по результатам медицинского освидетельствования проводимого по приказу 119Н, путем сравнения данных с 60 здоровыми водителями локомотива.

Медицинское обследование, проводимое по приказу Начальника БЖД – 119 Н, включает осмотр терапевтом, хирургом, окулистом, оториноларингологом, неврологом, дерматологом, эндокринологом, наркологом, психиатром, и ряд дополнительных методов обследования (велоэргометрия, ЭКГ, ФГДС, УЗИ сердца, щитовидной железы и внутренних органов, электроэнцефалография, функция внешнего дыхания, биохимическое исследование крови, кровь на сахар, общие анализы крови и мочи). По показаниям проводится холтеровское мониторирование, РЭГ сосудов головного мозга и другие необходимые обследования. [1]

Оториноларингологическое обследование проведено по стандартной схеме, состоящей из исследования аудиологических тестов, включающих проверку остроты слуха шепотной и разговорной речью, проведение камертональных исследований в виде проб Федериче, Вебера, Ринне с использованием камертонов С 128 и С 512. Тональную пороговую аудиометрию (ТПА) проводили в стандартном диапазоне частот (125–8000 Гц) и расширенном диапазоне частот (10000–16000 Гц) на аудиометре АС-40 фирмы Interacoustics (Дания) с предварительной стандартизацией нулевого уровня воздушного и костного звукопроведения по международному стандарту JSO-64. При разности порогов слышимости ушей равной или большей 40 дБ использовали широкополосный белый шум для маскировки лучше слышащего уха на 40–50 дБ выше его порога слышимости. Исследование проводилость в звукоизолированной камере, где уровень шума не превышал 30 дБ.

Для оценки психоэмоционального и вегетативного статуса проведено нейропсихологическое тестирование 68 работников локомотивных бригад, страдающих профессиональной сенсоневральной тугоухостью (использовался опросник выраженности психопатологической симптоматики SCL-90-R; тест ситуативной и личностной тревожности Спилбергера-Ханина; анкета Вейна).

Для выявления факторов риска проведен сравнительный анализ групп по возрасту, стажу, влиянию веса, курения, количества железнодорожно-транспортных происшествий (наездов), нарушения сна. Также проанализировано состояние здоровья: уровень холестерина, состояние сосудов глазного дна, сердечно-сосудистой системы, артериального давления, заболеваний желудочно-кишечного тракта, неврологический статус.

Статистическая обработка данных проведена методом Wilcoxon.

При сравнении групп по возрасту, стажу, влиянию курения, статистически значимых различий нет, поэтому нет оснований предполагать, что на возникновение тугоухости у работников локомотивных бригад влияет возраст, курение, стаж работы. Проведен анализ данных индекса массы тела (ИМТ), интерпретация показателей с рекомендациями ВОЗ представлена в таблице.

Таблица 1

Интерпретация показателей индекса массы тела

Индекс массы тела	Соответствие между массой человека и его ростом
16 и менее	Выраженный дефицит массы
16,5—18,49	Недостаточная (дефицит) масса тела
18,5—24,99	Норма
25—29,99	Избыточная масса тела (предожирение)
30—34,99	Ожирение первой степени
35—39,99	Ожирение второй степени
40 и более	Ожирение третьей степени (морбидное)

При оценке влияния веса установлено, что избыточная масса тела преобладает в группе водителей локомотива, страдающих сенсоневральной тугоухостью.

И как видно на представленном рис. 1 различия в группах статистически значимы ($p<0,005$).

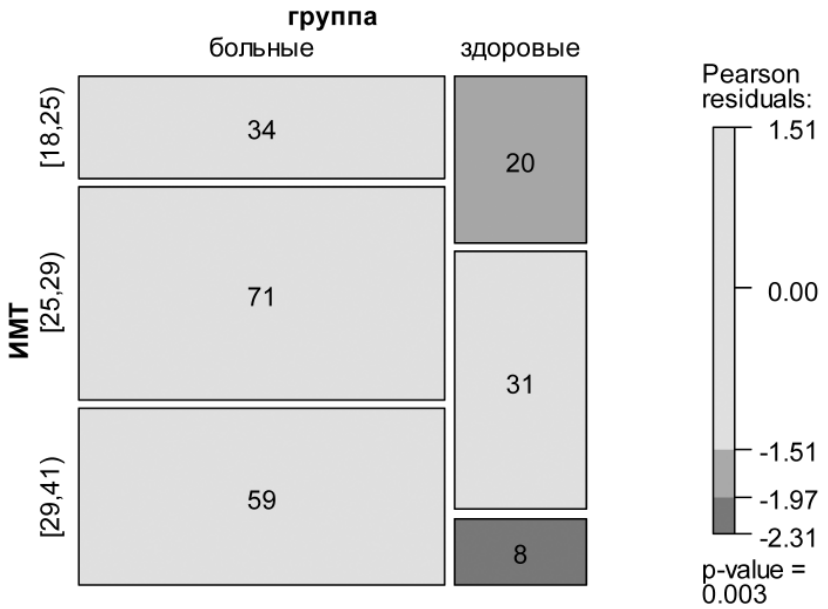

Рис. 1. *ИМТ в 2-х группах водителей локомотива с сенсоневральной тугоухостью и без неё (цифры указывают абсолютное число исследованных).*

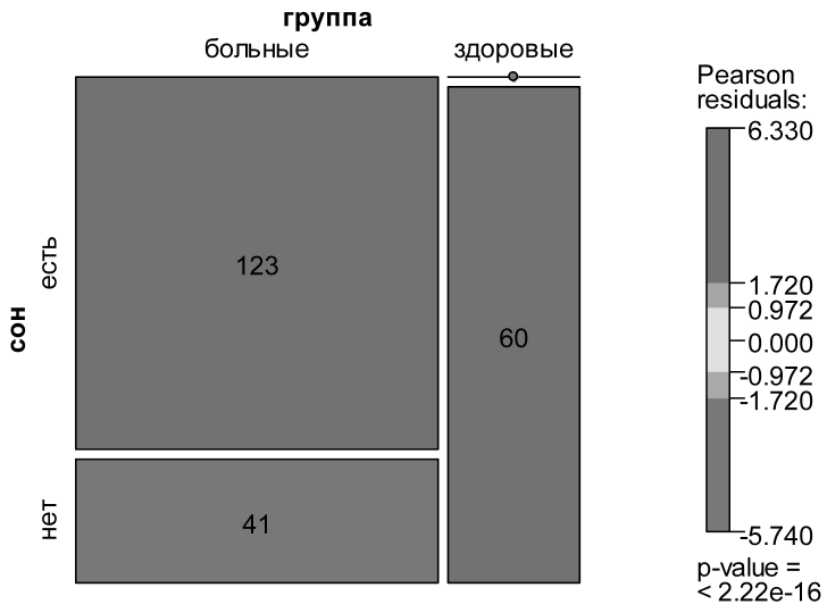

Рис. 2. *Встречаемость нарушения сна в 2-х группах водителей локомотива с сенсоневральной тугоухостью и без неё (цифры указывают абсолютное число исследованных).*

Анализ числа железнодорожных происшествий установил, что в группе водителей локомотива, страдающих профессиональной сенсоневральной тугоухостью, статистически значимо больше количество наездов (p<0,002). В группе страдающих тугоухостью имеется четкая взаимосвязь нарушения сна и наездам, статистически значимая (p<0,002). Медиана в группе больных составила 5, (нижний квартиль – 3, верхний – 9). Медиана в группе здоровых составила 0, (нижний и верхний квартиль – 0).

Таким образом, установленный факт свидетельствует о том, что на состояние здоровья работников локомотивных бригад оказывает влияние состояние хронического стресса, в котором они пребывают после совершенных ЖДТП. Что подтверждается также проведенным нейропсихологическим тестированием, у 88,2% (N=60) машинистов и их помощников выявлена повышенная тревожность.

Проведен анализ влияния нарушения сна на развитие тугоухости и влияние на сон возраста, стажа работы, перенесенных стрессов после железнодорожных происшествий (наездов). Установлено, что доля лиц с нарушением сна статистически значимо больше в группе, страдающих тугоухостью (p<2,22e-16). То есть из 4-х водителей локомотива, каждый 3-й имеет нарушения сна. Данные представлены на рис. 2.

Также отмечена статистически достоверная взаимосвязь нарушения сна и наездов, в группе страдающих тугоухостью(p<0,0002). Стаж, статистически значимо (p<0,001) влияет на сон, хотя в специальной группе старше 35 лет различий нет.

Проведенный нами анализ результатов состояния здоровья установил, что среди работников локомотивных бригад, страдающих тугоухостью, доля с артериальной гипертензией больше, чем без артериальной гипертензии (различия не значимы). Данные представлены на рисунке 3. Таким образом, полученные данные не позволяют утверждать, что артериальная гипертензия является ведущим звеном в этиопатогенезе сенсоневральной тугоухости.

Анализируя уровень липидов установлено, что в группе страдающих тугоухостью, уровень холестерина значимо выше (p<0,0001), также и в группе старше 35 лет.

При анализе состояния сосудов глазного дна установлено, что в группе страдающих тугоухостью, доля машинистов с патологией статистически значимо выше, чем в группе здоровых (p=0,045), то есть у водителей локомотива значимо выше нарушения микроциркуляции.

Патология сердечно-сосудистой системы связана с возрастом, а не наличием или отсутствием тугоухости, что подтверждают нагрузочные тесты.

Заболевания желудочно-кишечного тракта выявлены в обеих группах, но доля в группе с тугоухостью выше, чем в группе здоровых, но эти различия не являются статистически значимыми (p=0,108).

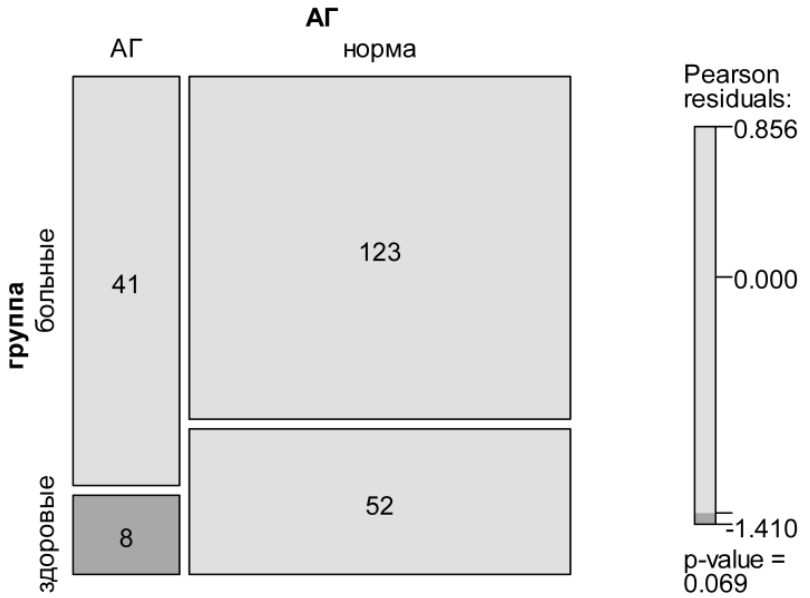

Рис. 3. *Встречаемость артериальной гипертензии в 2-х группах с сенсоневральной тугоухостью и без (цифры указывают абсолютное число исследованных).*

Остеохондроз позвоночника в группах не имеет значимых различий.

Таким образом, проведенный нами сравнительный анализ данных свидетельствует, что фактором риска возникновения профессиональной сенсоневральной тугоухости у водителей локомотива является хронический стресс, вызывающий нарушения сна, избыточный вес, повышенный холестерин и нарушения микроциркуляции сосудов глазного дна.

Анализируя результаты наших исследований, можно предположить, что все выше названные факторы, оказывая отрицательное влияние на организм, усиливают патологическое действие, как на орган слуха, так и другие органы и системы, обусловливают развитие замкнутого круга патологических реакций.

Выводы. Психоэмоциональное перенапряжение является ведущим фактором риска профессиональной сенсоневральной тугоухости, которое клинически проявляется нарушением сна, избыточным весом, повышенным холестерином, нарушением микроциркуляции глазного дна.

Литература

1. Сборник приказов Начальника Белорусской железной дороги, регламентирующих порядок проведения обязательных медицинских осмотров и медицинских противопоказаний к работам, непосредственно связанных с безопасностью движения поездов. – Минск, 2001. – 123 с.

2. Диагностика, экспертиза трудоспособности, реабилитация и профилактика нарушений слуха у работников «шумоопасных» профессий железнодорожного транспорта: метод. руководство / под ред. В.Б. Панкова. – М.: ООО Фирма «РЕИНФОР», 2004. – 88 с.

3. Перекрест, А.И. Профессиональная тугоухость / А.И. Перекрест // Железнодорожная медицина: руководство: в 3-х т. / под ред. В.М. Сибилева [и др.]. – М., 1993. – Т.3: Клинические вопросы железнодорожной медицины. – С. 70–92.

4. Цфасман А.З. Клинические основы железнодорожной медицины. – М.: Медицина, 1990. – 326 с.

УДК: 616.28-008.14:613.6.:6169.-06

ДИАГНОСТИКА РАННЕЙ ТУГОУХОСТИ ПРОФЕССИОНАЛЬНОГО ГЕНЕЗА У ЛИЦ, РАННЕЕ ПЕРЕНЕСШИХ ВОСПАЛИТЕЛЬНЫЕ ЗАБОЛЕВАНИЯ СРЕДНЕГО УХА

И.М. Волошин, А.Н. Пащинин, А.Т. Пакунов, А.Ф. Барсуков

ГОУ ВПО Санкт-Петербургская государственная медицинская академия им. И.И. Мечникова Росздрава
(Зав. кафедрой оториноларингологии – проф. А.Н. Пащинин)

Проблеме воздействия на ушной лабиринт шума, вибрации, ускорений посвящен ряд фундаментальных исследований, определивших основные теоретические и прикладные положения, касающиеся этиологии, патогенеза, патофизиологии и психофизиологии профессиональной тугоухости (1, 2, 3, 5, 7, 10, 11, 13, 16, 17 и др.).

Клинические наблюдения указывают на то, что у лиц, имевших воспалительные заболевания среднего уха при воздействии шума и вибрации, поражения слухового и вестибулярного анализаторов возникают раньше и проявляются более существенными нарушениями (4, 8, 10, 14, 18, 19 и др.) чем у работников у которых воспалительные заболевания среднего уха в анамнезе отсутствовали. Это можно связать с дальнейшим развитием дегенеративного процесса в улитке или с появлением деструктивных или адгезивных изменений в звукопроводящей системе среднего уха которое сохраняется на многие годы (6, 8, 10, 18, 19 и др.). Однако ни в трудах отечественных, ни зарубежных авторов нам не удалось найти сведений, касающихся проблемы развития и диагностики сенсоневральной тугоухости профессионального генеза у лиц, ранее перенесших воспалительные заболевания среднего уха. В связи с этим возникла гипотеза о том, что ранее перенесенное воспалительное заболевание среднего уха, независимо от срока давности, обусловливает понижение толерантности рецепторов внутреннего уха к шуму и вибрации. Прежде всего, изменения возникают в основном завитке улитки, что является показанием для использования в ранней диагностике слуховых нарушений физиологических и клинических тестов в расширенном диапазоне частот. Указанная проблема имеет прямое отношение и к социально-профилактическим вопросам, таким, как: профессиональный отбор, ранняя диагностика сенсоневральой тугоухости, организация реабилитационных мероприятий, обеспечение трудоспособности профессионально пригодным кадровым рабочим и т. д.

Цель работы: диагностика ранних и субклинических форм тугоухости, у лиц подверженных воздействию производственных шума и вибрации, включая работников с имевшими ранее воспалительными заболеваниями среднего уха, для своевременного их лечения и реабилитации.

Пациенты и методы. Нами было обследовано 56 работников, составивших группу «риска», со стажем работы на шумо-вибрационном производстве не более 5 лет. Эти лица не позже 10 лет до воздействия шума и вибрации перенесли острый средний отит с резидуальными явлениями, после которого у некоторых из них сохранялась односторонняя тугоухость, не причинявшая им каких-либо существенных беспокойств. В группу сравнения вошли 20 работников шумо-вибрационных профессий соответствующего стажа и возраста.

Всем обследуемым проводилось эндоскопическое исследование ЛОР – органов. При отоскопии барабанные перепонки мутные, рубцово–изменены с наличием видимых атрофических участков, ретракционных карманов в расслабленной ее части, укорочен или отсутствовал световой конус, встречаются петрификаты в 10% случаев.

Методическое обеспечение исследований осуществлялось при помощи традиционных тестов, используемых в современной аудиологии. Исследование слуховой функции проводилось следующими методиками: тональной пороговой аудиометрией в расширенном диапазоне частот, определение уровней слухового дискомфорта с использованием клинического аудиометра «Grason-Stadler» GSI–61 (США).

Результаты исследования. У работников с ранее перенесенным острым средним отитом (38,74% от общего числа обследованных) отмечались более выраженные изменения на тоны расширенного диапазона частот (8,0–20 кГц). Во всех случаях выявлено более выраженное

снижение слуховой чувствительности на стороне патологического процесса. Для обычного диапазона (125–8000 Гц) пороги воздушной проводимости у этой группы пациентов составляли на частотах (125 и 250 Гц) – от 11,9 до 18,1 дБ, средних (500–2000 Гц) – от 11,3 до 21,3 дБ и высоких (4000–8000 Гц) – от 21,9 до 36,3 дБ. Для тонов (9–18 кГц) отмечено более выраженное повышение порогов слуховой чувствительности от 31,3 до 43,8 дБ. Пороги костной проводимости на частотах (250–8000 Гц) были незначительно повышены (от 4,4 до 11,9 дБ). Костно-воздушный интервал равнялся 10–30 дБ. У работников этой группы, по данным тональной пороговой аудиометрии в расширенном диапазоне частот, отмечаются изменения слуховой функции, которые являются результатом воздействия на ушной лабиринт шума и вибрации. При этом имело место двустороннее снижение слуховой функции. Данные аудиометрических исследований на тоны диапазона частот (0,125 Гц–20 кГц) представлены в табл. 1.

Таблица 1

Средние значения (M±m) порогов по воздушной проводимости и уровня слухового дискомфорта (УСД) в обычном и расширенном диапазоне частот (0,125-20 кГц) у лиц, подверженных воздействию производственных шума вибрации, с имевшими ранее место воспалительными заболеваниями среднего уха

(Обозначения: AD – правое, AS – левое ухо; в – воздушная; усд – уровень слухового дискомфорта)

	0,125	0,250	0,500	1	2	4	8	9	10	11,2	12,5	14	16	18	20
AD(в)	16,3 ±4,1	11,9 ±5,6	11,3 ±4,1	14,4 ±5,8	21,3 ±13,2	21,9 ±23,0	25,0 ±18,7	31,3 ±16,0	27,5 ±20,5	27,5 ±16,6	33,1 ±20,1	31,3 ±21,9	35,6 ±14,9	27,5 ±7,5	10,6 ±6,3
AD (усд)	84,4 ±1,7	93,8 ±4,1	97,5 ±5,6	100,0 ±6,6	98,8 ±6,5	96,9 ±5,6	91,3 ±3,3	88,1 ±3,5	88,1 ±3,5	86,9 ±3,5	85,6 ±3,9	74,4 ±3,0	58,8 ±3,3	31,9 ±2,4	14,4 ±1,7
AS(в)	18,1 ±10,6	15,6 ±10,1	11,3 ±8,6	19,4 ±8,5	20,6 ±10,7	28,1 ±20,5	36,3 ±24,2	33,1 ±21,8	31,9 ±24,0	36,9 ±24,5	43,8 ±27,5	40,6 ±23,1	40,6 ±10,4	26,9 ±6,6	9,4 ±6,3
AS (усд)	75,0 ±0,0	90,0 ±6,6	95,6 ±9,2	97,5 ±8,3	96,9 ±7,9	95,6 ±5,8	89,4 ±5,8	86,3 ±5,4	84,4 ±3,9	83,8 ±4,1	80,6 ±3,9	67,5 ±3,5	53,1 ±2,4	31,3 ±3,3	11,3 ±3,3

Акустическая нагрузка после перенесенного воспаления среднего уха вызывает более выраженные изменения слуховой чувствительности (8,0–20 кГц) в расширенном диапазоне частот по сравнению с той же нагрузкой, воздействующей на фоне интактного среднего уха.

На частотах 14, 16, 18 кГц наблюдается сужение слухового поля, что следует расценивать как проявление феномена ускорения нарастания громкости. По нашему мнению более значимые различия обусловлены понижением толерантности рецепторов спирального органа, возникающей вследствие перенесенного ранее воспалительного заболевания.

Анализ результатов, полученных при обследовании работников со стажем работы до 5 лет показал, что последствия перенесённых воспалительных процессов в среднем ухе сохраняются длительное время, что способствует более раннему и выраженному снижению слуховой функции. При сочетанном действии на ушной лабиринт шума, вибрации и воспалительного процесса, их неблагоприятное влияние приводит к их взаимному потенцированию и усугублению тех нарушений, которые они могут вызвать каждый по отдельности. Это объясняется тем, что даже та акустическая нагрузка, хотя и сниженная вследствие нарушения звукопроводящей составляющей доходит до ушного лабиринта, и в данном случае является для него чрезмерной, так как оказывает воздействие на уже измененные рецепторы. Следовательно, перенесённое ранее воспалительное заболевание среднего уха можно рассматривать как фактор риска в возникновении профессионального заболевания органа слуха у данной категории работающих.

Проведенные нами исследования в области проблемы виброакустических воздействий позволили получить новые сведения о состоянии слуховой функций. Впервые установленные диагностические критерии субклинических и ранних форм кохлеопатии у лиц, ранее перенесших воспалительные заболевания среднего уха, создают условия для своевременного применения методов лечения и реабилитации на той стадии патологического процесса, ког-

да действие этих мероприятий оказываются наиболее эффективными, а сам процесс представляется обратимым.

Выводы

1. При помощи современных методов исследования функционального состояния звукового анализаторав установлено, что у лиц, ранее перенесших острое воспаление среднего уха, даже при отсутствии визуальных патологических изменений в области барабанной перепонки, а также у лиц с тимпанальными анатомическими изменениями длительное время (месяцы и годы) сохраняется пониженная толерантность к шумо-вибрационному фактору, что способствует раннему возникновению у них клинико-функциональных признаков функциональной кохлеоопатии.

2. Основными диагностическими критериями выявления начальной стадии профессиональной тугоухости, возникающей у лиц, ранее перенесших острое воспаление среднего уха, является повышение порогов восприятия тональных звуков в расширенном диапазоне частот, которое может наблюдаться у малостажированных рабочих уже через три года (а у некоторых лиц и после первого года) от начала их трудовой деятельности в шумовибрационной среде.

3. У лиц, чьи специальности связаны с воздействием шума и вибрации, со стажем менее 5 лет, ранее перенесших острое воспаление среднего уха установлено:

а) наличие резидуальных структурных изменений в среднем ухе, приводящих к кондуктивной тугоухости, способствуют появлению ранних форм профессиональной тугоухости, которые возникают в те же сроки и раньше, чем у лиц, не имевших в анамнезе воспаления среднего уха;

б) у лиц с ранними формами профессиональной тугоухости с наличием в анамнезе острых гнойных средних отитов выявлены признаки феномена ускоренного нарастания громкости, что может свидетельствовать о снижении толерантности волосковых клеток спирального органа к шумо-вибрационному фактору после перенесенного в прошлом воспаления среднего уха.

4. Ранее перенесенные воспалительные заболевания среднего уха в зависимости от глубины и распространенности патологического процесса являются фактором «риска» в отношении возникновения ранних форм профессиональной тугоухости, что должно учитываться при профессиональном отборе работников «шумо-вибрационных» профессий .

Литература

1. Аничин В.Ф., Влияние сочетанного действия шума и вибрации на периферическую часть преддверно-улиткового органа / В.Ф. Аничин, А.С. Нехорошев // Журн. ушн., нос. и горл. бол. – 1991. – № 4. – С. 37– 41.

2. Артамонова В.Г. Профессиональные болезни: Учебник // В.Г. Артамонова, Н.А. Мухин. – М., 4-е изд., 2004. – 600 с.

3. Бабияк В.И. Профессиональные болезни верхних дыхательных путей и уха / В.И.Бабияк, А.Я. Накатис.– СПб: Гиппократ, 2009. – 695 с.

4. Бобошко М.Ю. Слуховая труба / М.Ю. Бобошко, А.И. Лопотко. – СПб.: СпецЛит, 2003. – 360 с.

5. Говорун М.И. Этиопатогенетическая модель диагностики и лечения сенсоневральной тугоухости / М.И. Горовун. – СПб.: ВМедА, 2003. – 26 с.

6. Гофман В.Р. Иммунологические аспекты нейросенсорной тугоухости / В.Р. Гофман, А.В. Артюшкин, В.Е. Корюкин. – СПб, 1995. – 380 с.

7. Дайхес Н.А. Особенности заболеваний ЛОР органов у рабочих металлургического производства / Н.А. Дайхес, В.Б. Панкова, Л.А. Петрякина // Материалы XVII съезда оториноларингологов России, 7-9 июня 2006. – СПб, 2006. – С. 407–408.

8. Дербенева М.Л. Особенности деструктивных изменений в среднем ухе у больных средним отитом, осложненным пахидермитом / М.Л. Дербенева // Вестник оториноларингологии. – 1997. – № 2. – С. 13–16.

9. Дериглазов М.А. Функциональное состояние улитки при острых средних отитах / М.А. Дериглазов // Проблема реабилитации в оториноларингологии. – Самара: ГП «Перспектива»; СамГМУ, 2003. – С. 111–112.

10. Дроздова Т.В. Патология слухового анализатора как профессиональный риск железнодорожников / Т.В. Дроздова // Рос. оторинолар. – 2006. – №1 (20). – С. 79–82.

11. Енин И.В. Морфологические и функциональные изменения во внутреннем ухе при остром среднем отите / И.П. Енин // Рос. оторинолар. – 2006. – №1(20). – С. 85–89.

12. Митрофанов В.В. Физические факторы среды и внутреннее ухо / В.В.Митрофанов, А.Н. Пащинин, В.И. Бабияк. – СПб: Гиппократ, 2003. –333 с.

13. Митин Ю.В. Реабилитация слуховых и вестибулярных расстройств у больных после перенесенного острого среднего отита / Ю.В. Митин, Я.Ю. Гомза // Проблема реабилитации в оториноларингологии: труды Всеросс. конф. с международн. участием и семинара «Актуальные вопросы фониатрии», г. Самара. – Самара, 2003. – С. 144–146.

14. Петрова Н.Н. Проблемы профессиональной сенсоневральной тугоухости: Автореф. дисс. ... докт. мед. наук / Н.Н. Петрова.– СПб. – 2011. – 49 с.

15. Талышинский А.М. Иммунологические аспекты патогенеза и лечения хронического гнойного среднего отита и его осложнений / А.М. Талышинский, А.Р. Гараев // Вестник оторинолар. – 2001. – № 3. – С. 18–22.

16. Холматов А.И. Раннее выявление нейросенсорного компонента тугоухости у больных хроническим гнойным средним отитом / А.И. Холматов // Вестн. оторинолар. – 2001. – № 3. – С. 26–28.

17. Шидловська Т.В. Сенсоневральна приглухуватість / Т.В. Шидловська, Д.І. Заболотний, Т.А. Шидловська. – Київ – Логос, 2006. – 752 с.

18. Moan B.J. Echos. The newsletter of the Acoustical Society of America / B.J. Moan. – 1998. – N8. P. 1–8.

19. Morgenstein C. Oxygen supply of middle ear mucosa under normal conditions and after eustachian tube occlusion / C. Morgenstein // Ann. Otol. (St. Louis). – 1980. – Vol. 89. – Suppl. 68. – P. 76–79.

20. Okuno T. Permeability of the round window membrane / T. Okuno, Y. Nomura // Arch. Oto-rhino-laryngol. – 1984. – V. 240, № 2. – P. 103–106.

21. Paparella M. Surgical advances in treating otitis media / M. Paparella, O. Froymovich // Ann. Otol., Rhinol., Laryngol. – 1994. – N 109. – P. 49–53.

УДК 616.28-008.55-08:615.825

ОЦЕНКА ЭФФЕКТИВНОСТИ РАЗЛИЧНЫХ МЕТОДОВ ЛЕЧЕНИЯ ОТОЛИТИАЗА

В.А. Воронов, О.В. Захаренкова, С.В. Левин, Е.А. Левина, А.Ф. Барсуков

COMPARATIVE ESTIMATION OF EFFICIENCY OF METHODS OF TREATMENT OTOLITHIASIS

V.A. Voronov, O.V. Zakharenkova, S.V. Levin, E.A. Levina, A.F. Barsukov

ГОУ ВПО Санкт-Петербургская медицинская академия им. И. И. Мечникова (Зав. каф. оториноларингологии – проф. А. Н. Пащинин)

Отолитиаз составляет 34% от всех причин головокружения. С целью повышения качества оказания медицинской помощи в Северо-Западном регионе проведено обследование и лечение 61 пациента с доброкачественным пароксизмальным позиционным головокружением. Всем пациентам проведено позиционное маневрирование: в 1 группе – использовался модифицированный маневр Epley, во 2-Semont. У всех пациентов (100%), для лечения которых использовалась модифицированная методика Epley, наблюдалось исчезновение симптоматики заболевания. При применении методики Semont положительного результата удалось добиться в 61% случаев. Полученные результаты позволили нам высказать предположение о большей эффективности модифицированной методики Epley.

Ключевые слова: отолитиаз, доброкачественное пароксизмальное позиционное головокружение, маневр Epley, маневр Semont.

Библиография: 36 источников

Otolithiasis is 34% of all causes of vertigo. To improve the quality of medical aid in the North-West region were examined and treated 61 patients with benign paroxysmal positional vertigo. To all patients was made a positional maneuvering: in 1 group – the modified Epley maneuver, in 2-Semont. All patients (100%) for the treatment of which a modified technique Epley, the disappearance of symptoms of the disease. In applying the technique Semont positive result was achieved in 61% of cases. The results allowed us to suggest a greater efficiency of the modified method of Epley.

Key words: otolithiasis, benign paroxysmal positional vertigo, Epley maneuver, Semont maneuver.

Bibliography: 36 sources.

По результатам статистики 5% пациентов обращаются к врачам с жалобой на головокружение [12, 31]. Примерно в 34% случаев оно наблюдается при синдроме доброкачественного пароксизмального позиционного головокружения, являющегося наиболее часто возникающей патологией периферического отдела вестибулярного анализатора [11]. ДППГ является одним из немногих негнойных заболеваний внутреннего уха, при котором имеют место только вестибулярные нарушения, при этом признаки поражения слухового анализатора отсутствуют [6]. Заболевание социально значимое, может возникнуть в любом возрасте, чаще в 50–60 лет, женщины болеют примерно в два раза чаще мужчин [17]. Основные признаки ДППГ и позиционного нистагма были впервые описаны Робертом Барани в 1921 г., который высказал предположение, что заболевание вызвано повреждением отолитовых органов, а сам термин «доброкачественное пароксизмальное позиционное головокружение» был введен Диксом и Холпайком в 1952 г. [19]. «Доброкачественным» его называют, чтобы подчеркнуть периферическую природу заболевания. Термин «пароксизмальное» указывает на внезапность приступа. Головокружение «позиционное», потому что его возникновение связано с изменением положения головы пациента, точнее не положением как таковым, а самим процессом перемещения головы из одного положения в другое [7].

Этиология заболевания в большинстве случаев остается неизвестной. По мнению большинства исследователей, в 50-70% отоконии покидают отолитовую мембрану без каких-либо причин [13, 14]. Возможно, отолитиаз может возникать после черепно-мозговой травмы [27, 29], длительного течения хронического гнойного среднего отита[19], перенесенных ранее операциях на ухе [4], при сосудистых нарушениях в бассейне лабиринтной артерии [2, 10, 24] и болезни Меньера [34]. Примерно в 50% случаев ДППГ обусловлено спонтанной дегенерацией макулы утрикулюса, которая может возникать на пятом – седьмом десятке жизни человека – «идиопатический» купулолитиаз [23, 35].

Причиной возникновения головокружений при ДППГ являются фрагменты отолитовой мембраны, которые при свободном перемещении проникают в эндолимфатическое пространство полукружных каналов, чаще всего заднего [29], как наиболее низко расположенного, но описано немало случаев заинтересованности горизонтального [30,32] и фронтального каналов [27], двустороннего поражения [26].

При этом выделяют «каналолитиаз» [13, 24, 33] и «купулолитиаз» [9, 35]. При каналолитиазе частицы отолитов скапливаются в гладком колене полукружного канала, образуя конгломерат, и изменение позиции через латентный период ведет к головокружению и нистагму, которые уменьшаются со временем и при повторении (утомляемость). При купулолитиазе отоконии адгезируются на купуле, утяжеляя ее. Изменение положения головы вызывает длительное головокружение и нистагм без четкого латентного периода или уменьшения при повторении (нет утомления), но с медленной центральной адаптацией. На сегодняшний день оба этих понятия объединяют термином «отолитиаз». Большинство случаев ДППГ можно объяснить теорией «каналолитиаза» [7].

Характерна клиническая картина данного заболевания: приступ системного головокружения вызывается изменением положения головы относительно силы тяжести при подъеме из положения лежа, после поворотов с одного бока на другой в кровати, разгибание и сгибание шеи, при доставании предметов, расположенных высоко, мытье в душе. Головокружение сопровождается вегетативными проявлениями, горизонтальным или вертикальным движением предметов. Приступ начинается после латентного периода (1–60 с), спустя несколько секунд появляется горизонтально-ротаторный спонтанный нистагм, направленный в сторону ниже расположенного заинтересованного уха. Такой приступ длится от нескольких до 30 с и самопроизвольно проходит. При повторении триггерного движения – головокружение и нистагм уменьшаются. Приступы могут быть единичными, а могут повторяться через разные промежутки времени от нескольких приступов в неделю до нескольких приступов в течение дня. Головокружение может сопровождаться тошнотой и рвотой. После приступа в течение нескольких часов или даже дней часто отмечается несистемное головокружение, слабость или ощущение неустойчивости. Данные проявления заболевания способствуют снижению качества жизни больного. При ДППГ отсутствует снижение слуха, шум в ушах, головная боль и другие симптомы. [1, 5, 7, 10, 14, 15]. Отолитовая симптоматика обусловлена дегенеративными изменениями в макулах обоих мешочков преддверия, проявляется неустойчивостью при ходьбе, ощущение зыбкости поверхности под ногами, чувством проваливания [3].

Диагностируется ДППГ на основании жалоб пациента, данных анамнеза, электронистагмографии (ЭНГ), видеоокулографии или стабилографии [6, 7]. В плане дифференциальной диагностики желательно провести аудиологическое обследование, электронистагмографию с калорической пробой, рентгенографию шейного отдела позвоночника и МРТ головного мозга с сосудистой программой. Проба Дикса–Холпайка проводится для подтверждения диагноза ДППГ [22]. Пациент сидит на кушетке, взгляд зафиксирован на носу или лбу у врача. Врач охватывает голову больного обеими руками, поворачивает вправо на 45° и быстро переводит больного в положение лежа на боку. При проведении пробы появляется головокружение и ротаторный нистагм, направленный в сторону нижележащего уха [1, 23]. Аналогично проба проводится для левого уха. Проба Pagnini-McClure используется редко, чтобы выявить горизонтальный нистагм [30, 32].

В настоящее время для лечения ДППГ применяют методики и маневры, направленные на перемещение отолитов из полукружного канальца в полость эллиптического мешочка [5]. Также эффективно многократное провоцирование головокружения, что приводит к его постепенному регрессу вследствие центральной компенсации. Наиболее простыми и действенными являются методика J. Epley [23] и маневр Semont [36]. Их эффективность высока, составляет около 95% [16, 17, 25, 28]. Маневр Lempert [29] используется при попадании отолитов в горизонтальный полукружный канал, другие маневры используются реже. Маневр Epley проводится следующим образом: пациента укладывают в положение Дикса–Холпайка, при этом возникает головокружение и ротаторный нистагм, направленный к поражённому уху, и оставляют его в этом положении на 1–2 мин, после чего пациент

поворачивается на другой бок, не меняя положения головы. Затем врач быстрым движением поворачивает голову на 180°. Если при этом возникает головокружение и нистагм – маневр проведен успешно. Больного удерживают в этом положении в течение 1–2 мин, а затем усаживают и наклоняют голову вперед. Маневр Semont состоит из серии перемещений головы на 180° в плоскости заднего полукружного канала. Пациент сидит на кушетке с головой, повёрнутой на 45° в сторону поражённого уха, затем врач быстро укладывает больного в положение лёжа на стороне поражённого уха. В этом положении у пациента должно появляться головокружение с ротаторным нистагмом, направленным к поражённому уху. Удерживая пациента в этом положении в течение минуты, врач быстро перемещает его на другой бок, при этом голова удерживается повёрнутой на 45° от пораженного уха. Правильно и своевременно проделанные маневры в кратчайшие сроки способствуют улучшению состояния и повышению качества жизни больного.

Вестибулярную гимнастику начинают сразу вслед за купированием эпизода острого головокружения. Первый комплекс вестибулярной гимнастики, предназначенный для больных с односторонним повреждением вестибулярного аппарата, был разработан T. Cawthorne и F. Cooksey в 40-х годах прошлого века. Чем раньше начата вестибулярная гимнастика, тем быстрее восстанавливается работоспособность больного [15, 18]. В основе вестибулярной гимнастики – упражнения, при которых движения глаз, головы и туловища приводят к сенсорному рассогласованию. Выполнение их на первых порах может быть сопряжено со значительным дискомфортом. Эффективность вестибулярной гимнастики можно повысить с помощью различных тренажеров, например стабилографической или постурографической платформы, работающей по методу биологической обратной связи [6, 8].

Поскольку в отдельных случаях даже неоднократное применение этих маневров оказывается неэффективным, то в таких случаях прибегают к хирургическому лечению – вестибулярной нейрэктомии [21], лабиринтэктомии [22], лазеродеструкции рецепторов лабиринта [3].

В клинике оториноларингологии СПбГМА им. И.И. Мечникова проведено обследование и лечение 61 больного с ДППГ. Из них каналолитиаз – 41 пациент (66%), купулолитиаз – 20 пациентов (34%). Цель работы: исследовать эффективность и сравнить результаты проведения лечебных маневров Epley и Semont при отолитиазе;

В I группе (38 пациентов) использовалась модифицированная методика Epley, во II группе (23 пациента) – прием Semont. В I группе положительный эффект от лечения наблюдался в 36 случаев из 38: у одного пациента излечение при повторном проведении модифицированного маневра Epley через 2-е суток. У второго возникло попадание отолита в горизонтальный полукружный канал, был произведён соответствующий манёвр с положительным эффектом.

Во II группе (23 пациента) положительный эффект от лечения наблюдался у 11 пациентов (47%), 12 пациентов (52%) – повторно обратились через 2–3 дня, проведено повторное лечение. Из них при повторении маневра Semont положительный эффект достигнут лишь у трёх пациентов. Лечение проводилось на фоне применения упражнений вестибулярной реабилитации и поддерживающей терапии бетагестинами.

Выводы

• У всех пациентов (100%), для лечения которых использовалась модифицированная методика Epley, наблюдалось исчезновение симптоматики заболевания.

• При применении методики Semont положительного результата удалось добиться в 61% случаев, а так же потребовалось применение вестибулярной гимнастики и препаратов бетагестина.

• Полученные результаты позволили нам высказать предположение о большей эффективности модифицированной методики Epley.

Литература

1. Бабияк В.И., Накатис Я.А. Клиническая оториноларингология. СПб.: Гиппократ, 2005. 800 с.

2. Благовещенская Н.С. Отоневрологические симптомы и синдромы. М.: Медицина, 1990. 153 с.

3. Гаров Е.В., Антонян Р.Г., Шеремет А.С. Лазеродеструкция рецепторов лабиринта как способ лечения при доброкачественном пароксизмальном позиционном головокружении и отолитовых нарушениях// Вестн. оторинолар. – 2007. – №1. – С. 8–10.

4. Григорьев Г.М. О классификации позиционного нистагма // Вестн. оторинолар. – 1981. – №2. – С. 20–24.

5. Кунельская Н. Л. Негнойные заболевания внутреннего уха // Consilium medicum – 2006. – № 10. – С.8.

6. Мельников О. А., Замерград М. В. Доброкачественное позиционное головокружение // Лечащий врач. – 2000. – № 1. – С. 15–19.
7. Пальчун В.Т., Кунельская Н.Л., Ротермель Е.В. Диагностика и лечение доброкачественного пароксизмального позиционного головокружения // Вестник оториноларингологии. – 2007. – № 1. – С. 4–7.
8. Парфенов В.А., Замерград М.В. Головокружение в неврологической практике // Неврол. журн. – 2005. – № 1. – С. 4–11.
9. Солдатов И.Б., Храппо Н.С. Купулолитиаз.// Журн. Ушн. Нос. и горл. Бол.- 1978.- №5. – С. 75–78.
10. Солдатов И.Б., Сущева Н.С, Храппо Н.С. Вестибулярная дисфункция. М.: Медицина, 1980. – 386 с.
11. Тупе М. Основные диагнозы при головокружении и расстройствах равновесия. Париж: БофурИПСЕН, 2002. 36 с.
12. Филатова Е. Головокружение:диагностика и лечение//Врач. – 2010. – N 2. – С. 20–23.
13. Agrawal S.K., Parnes L.S. Human experience with canal plugging //Ann. N. Y. Acad Sci.2001. – N. 942. – P. 300–305.
14. Baloh R.W. Vertigo. // Lancet. 1998. – Vol. 352. – №5. – P. 1841–1844.
15. Brandt T., Daroff R.B. Physical therapy for benign paroxysmal positional vertigo.// Arch. Otolaryngol. – 1980. – N. 106. – P. 484–495.
16. Brandt T. Vertigo. It's Multicensory Syndromes. London: Springer, 2000. 503 p.
17. Brandt T., Dieterich M. Vertigo and dizziness: common complains. London: Springer, 2004. – 208 p.
18. Cawthorne T. The physiological basis for head exercises.// J. Chartered Soc. Physiother. – 1944. – N. 30. – P. 106–107.
19. Dix M.R., Hallpike C.S. Pathology, symptomatology and diagnosis of certain disorders of the vestibular system.// Proc. R. Soc. Med. – 1952. – N 45. – P. 341.
20. Epley J.M. The canalith repositioning procedure for treatment of benign paroxysmal positional vertigo. //Otolaryngol Head Neck Surgery. – 1992. – Vol. 107. – P. 399–404.
21. Fish U. Surgical treatment of vertigo// J. Laryngol. Otol. – 1976. – Vol .90. – P. 75–76.
22. Gacek R., Gacek M. Comparison of labyrinthectomy and vestibular neuroectomy in the control of vertigo. // Laryngoscope. – 1996. – Vol. 106. – P. 225–230.
23. Grimby A., Rosenhall U. Health-related quality of life and dizziness in old age // Gerontology. – 1995. – Vol. 41. – N.5. – P. 286–298.
24. Hall S.F., Ruby R.R., McClure J.A. The mechanics of benign paroxysmal vertigo // J. Otolaryngol. – 1979. – Vol.8. – P. 151–152.
25. Herdman S.J. Treatment of benign paroxysmal vertigo //Phys. Ther. – 1990. – Vol. 70. – P. 381–388.
26. Horizontal canal type BPPV: bilaterally affected case treated with canal plugging and Lemperts maneuver / A. Horii [et al].// ORL. – 2003. – Vol. 65 – N.6. – P. 366–369.
27. Katsarkas A. Benign paroxysmal positional vertigo (BPPV): idiopathic versus post-traumatic// Acta Otolaryngol. – 1999. – V.19. – N.7. – P. 745–749.
28. Lanska D.J., Rembler B. Benign paroxysmal positioning vertigo: classic descriptions, origins of the provocative positioning technique, and conceptual developments. //Neurology. – 1997. – Vol. 48. – P. 1167–1177.
29. Three hundred sixty degree rotation of the posterior semicircular canal for treatment of benign paroxysmal positional vertigo: A placebo-controlled trial. / T. Lempert [et al].// Neurology. – 1997. – Vol. 49 (3). – P. 729–733.
30. McClure A. Lateral canal BPV. //J. Otolaryngol. – 1985. – Vol.14. – P. 30–35.
31. Oosterveld W. Current diagnostic techniques in vestibular disorders.// Acta Otolaryngol. (Stockh.). – 1991. – suppl. 479. – P. 29–34.
32. Pagnini P, Nuti D, Vannucchi P. Benign paroxysmal vertigo of the horizontal canal. // J. Otorhinolaryngol. Relat. Spec. – 1989. – Vol. 1. – P. 161–170.
33. Parnes L.S., McClure J.A. Posterior semicircular canal occlusion for intactable benign paroxysmal positional vertigo// Ann. Otol. Rhinol. Laryngol. – 1990. – Vol.99. – P. 330–334.
34. Benign paroxysmal positional vertigo in patients with Menieres disease treated with intratympanic gentamycin/ N.Perez [et al].// Laryngoscope. – 2002. – V.112. – P. 1104–1109.
35. Schuknecht H.F., Ruby R.R. Cupulolithiasis. //Adv. Otorhinolaryngol. – 1973. – Vol. 20 – P. 434.
36. Semont A., Freyss G., Vitte E. Curing the BPPV with a liberatory manњuvre // Adv Otorhinolaryngol. – 1988. – Vol. 42 – P. 290–293.

УДК: 616.281+612.886]-073

ФУНКЦИЯ ПЛАВНОГО СЛЕЖЕНИЯ КАК КРИТЕРИЙ НАДЕЖНОСТИ ОПЕРАТОРСКОЙ ДЕЯТЕЛЬНОСТИ

М.И. Говорун, В.И. Корнюшко

ФГОУ ВПО «Военно-медицинская академия им. С.М. Кирова» МО РФ
(Начальник кафедры – Засл. врач РФ проф. М.И. Говорун)

В результатах проведенного исследования функции плавного слежения при участии лиц с нормальным функциональным состоянием вестибулярного аппарата и лиц с установленной скрытой формой вестибулярной дисфункциеи, вызванной начальными стадиями вертебрально-базилярной недостаточностью, были определены нормативные критерии скрытой формы вестибулярной дисфункции в соответствии с количественными и графическими критериями, получаемыми методом VNG Ulmer, что позволяет проводить раннюю диагностику нарушений кровообращения в ушном лабиринте.

In work results of application the bithermal calorique test with use of a method are stated at inspection of persons with normal functional a condition of the vestibular device and persons, with the established latent form of the vestibular dysfunction caused by initial stages vertebro-basilar insufficiency. Normative parameters of the latent form of vestibular dysfunction by quantitative and graphic criteria of method VNG Ulmer are established, allowing to spend early diagnostics vertebro-basilar vascular insufficiency.

Функция плавного слежения обеспечивается устойчивостью фиксации цели с последующей стабилизацией отображения цели на сетчатке глаз и ее прослеживания включением в эту функцию системы медленных (плавных) движений глаз (Бабияк В.И., Янов Ю.К., 2007). Наиболее полные сведения о механизме следящих движений глаз изложены в трудах отечественных авторов (Глезер В.Д., Цукерман И.И., 1961; Ярбус А.Л., 1965; Леушина Л.И., 1966; Кисляков В.А., Неверов В.П. 1966; Гуревич Б.Х., 1971; Курашвили А.Е., Бабияк В.И., 1972, 1975). Однако остается ряд вопросов, касающихся роли и значения функции слежения в операторской деятельности, реализуемой в экстремальных условиях (действие знакопеременных ускорений и перегрузок, наличие других помех как оптического, так и патологического характера). Для решения этих вопросов, прежде всего, необходима опорная нормативная база, которая определяла бы исходные параметры функции плавного слежения и их динамику в норме, возникающую в процессе воздействия указанных неблагоприятных факторов.

Наиболее эффективным методом исследования этой проблемы является видеонистагмография с использованием компьютерного обеспеченья и программ статистической обработки параметров плавных прослеживающих движений глаз (рис.1).

Анализ фазового соотношения входного сигнала (то есть движения цели) и траектории следящего движения глаз показал, что при частоте 0,2 Гц возвратное из краевых положений прослеживающих движений глаз происходит на 100–150 мс раньше движения цели и весь процесс слежения в этом диапазоне частот происходит с опережением стимула во времени (по фазе). При более высоких частотах следования цели (0,6 Гц) слежение синхронизируется с движением стимула, а дальнейшее повышение частоты (скорости) движения стимула.(0,8 Гц) приводит к отставанию по фазе следящего движения глаз от движения стимула приблизительно на 150–200 мс. Для компенсации этого отставания возникают быстрые скачки вдогонку цели и сокращение пробега глаз между крайними положениями стимула.

При исследовании функции плавного слежения в условиях вестибулярной помехи мы использовали модифицированную методику В.И.Бабияка (1977), при которой в качестве стимула вестибулярного аппарата служил калорический тест, вызывающий вестибулярный нистагм малой интенсивности. При анализе осциллограмм, отражающих форму движения глаз при прослеживании синусоидального движения цели, реализуемого на фоне указанного выше калорического нистагма, обнаружились следующие особенности (рис. 2).

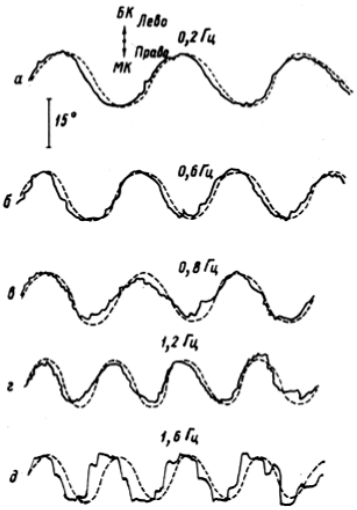

Рис. 1. *Образцы записей прослеживающих движений глаз при разных частотах следования цели в горизонтальной плоскости с изменяющейся скоростью по закону синусоиды.*

Сплошная линия – окулограмма, отражающая движение глаз; пунктирная линия – движение цели; а – на фоне плавного слежения видны маленькие разнонаправленные скачки; б – с увеличением скорости (частоты) движения цели маленькие скачки исчезают: в – при дальнейшем увеличении частоты появляются скачки, опережающие движение цели (феномен антиципации слежения), одновременно отмечается компенсаторное снижение амплитуды движения глаз; г – нарушается плавность слежения, происходит дальнейшее снижение амплитуды движения глаз между крайними положениями цели; д – полная декомпенсация слежения; записи получены при разной скорости лентопротяжки.

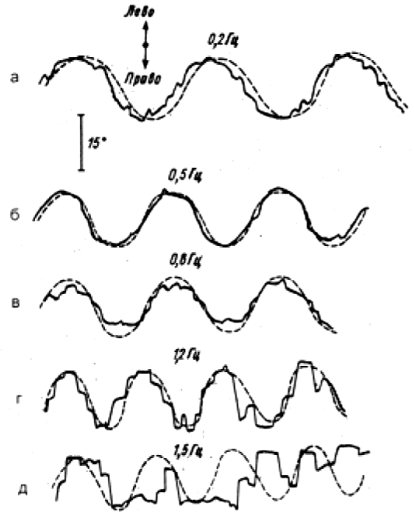

Рис. 2. Образцы записи окулограмм при слежении за синусоидальным движением цели при калорической пробе.

а – исчезновение маленьких разнонаправленных скачков и уменьшение фазового сдвига; б – исчезновение фазового сдвига для левонаправленного слежения при сохранении его для правонаправленного слежения; в – устойчивое сохранение фазового сдвига для следящих движений глаз вправо, появление корригирующих скачков в левонаправленном слежении; г – наличие корригирующих скачков в обоих направлениях; д – переход к саккадическому слежению при удовлетворительном сохранении ритма; стрелки вверху рисунка указывают направление быстрого (БК) и медленного (МК) компонентов нистагма.

На малых частотах (0,2–0,5 Гц) наблюдается плавность слежения глаз, однако полностью исчезают разнонаправленные маленькие скачки (см. рис. 1, а), из чего можно сделать вывод о том, что при вестибулярной стимуляции надобность в них как в корректирующем факторе отпадает. На этих же частотах происходит уменьшение фазового сдвига слежения относительно движения стимула. Однако, существенным, на наш взгляд, является то, что снижение фазового сдвига является асимметричным: для движений глаз, совпадающих с медленным компонентом калорического нистагма этот сдвиг достоверно меньше (50±10 мс), чем для движений глаз, совпадающих по направлению с быстрым компонентом нистагма (80±20 мс).

При повышении частоты следования цели (0,8 Гц) в прослеживающих движениях глаз, реализуемых в сторону быстрого компонента вестибулярного нистагма, раньше обычного появляются быстрые скачки (см. рис. 2, в), которые уже при частоте 1,2–1,5 Гц полностью переводят слежение на саккадический режим (г, д).

На основании изложенного и проведенного анализа значения соотношения направления медленного компонент вестибулярного нистагма можно сделать предварительный вывод о том, что модификация следящих движений глаз, прослеживающих цель, движущуюся по синусоидальному закону в условиях вестибулярной стимуляции, проявляется рядом феноменов. Среди этих феноменов основное значение в повышении надежности слежения принадлежит медленному компоненту вестибулярного нистагма, тогда как быстрый его компонент препятствует этому явлению и при высоких частотах следования цели приобретает ведущую роль в прослеживании цели, переводя его на саккадический тип. Этот вывод может быть положен в основу оптимизации деятельности операторов сенсорного профиля.

Литература

1. Бабияк В.И. Динамика моторных компонентов оптокинетического нистагма при действии на вестибулярный аппарат угловых ускорений / В.И.Бабияк // Косм. биолог. и авиакосм. мед. 1976. – №1. С. 40–45.

2. Бабияк В.И. Вестибулярная функциональная система / В.И.Бабияк, Ю.К.Янов. – СПб.: Гиппократ, 2007. – 432 с.

3. Глезер В.Д. Механизмы опознавания зрительных образов / В.Д. Глезер. – М.; Л.: Наука, 1966.– 372 с.

4. Гуревич Б.Х. Движения глаз как основа пространственного зрения и как модель поведения / Б.Х. Гуревич, Цукермана И.И. – Л.: Наука, 1971. – 127 с.

5. Кисляков В.А. Реакция глазодвигательной системы на движение объектов в поле зрения: Оптокинетический нистагм / В.А. Кисляков, В.П. Неверов. – М.-Л.: Наука, 1966. – 53 с.

6. Курашвили А.Е. Некоторые вопросы взаимодействия вестибулярного и зрительного анализаторов / А.Е. Курашвили, В.И. Бабияк // Космич. биолог. и авиакосмич. мед. – 1972. №2. – С. 42 – 50.

7. Леушина Л.И. Движение глаз и пространственное зрение / Л.И. Леушина / Сб. обзоров: Вопросы физиологии сенсорных систем. – М. – Л.: Наука, 1966. – С. 53–83.

8. Ярбус А.Л. Роль движений глаз в процессе зрения / А.Л. Ярбус. – М.: Наука, 1965. – 166 с.

УДК616.284-004-089.844+612.886]-07

СТАБИЛОМЕТРИЧЕСКАЯ ОЦЕНКА ФУНКЦИИ РАВНОВЕСИЯ ПАЦИЕНТОВ ПОСЛЕ СТАПЕДОПЛАСТИКИ

М.И. Говорун, М.С. Кузнецов, В.И. Усачёв

STABILOMETRIC ESTIMATION OF BALANCE CONTROL OF PATIENTS AFTER STAPEDOPLASTICS

M.I. Govorun, M.S. Kuznetsov, V.I. Usachev

ФГОУ ВПО «Военно-медицинская академия им. С.М. Кирова»
(Начальник каф. отоларингологии – Засл. врач РФ, проф. М.И. Говорун)

С помощью компьютерной стабилометрии изучалась функция равновесия пациентов с отосклерозом после стапедопластики. Оценивались изменения постурального тонуса и индекса динамической стабилизации вертикального положения тела. Показано, что применение данных показателей может служить контролем эффективности лечения больных отосклерозом и на новом уровне оценить динамику их послеоперационного периода.

Ключевые слова: функция равновесия, компьютерная стабилометрия, отосклероз, стапедопластика.
Библиография: 12 источников.

By means of computer stabilometry function of balance control of patients with otosclerosis after stapedoplastics was studied. Changes of a postural tone and an index of dynamic stabilisation of vertical body position were estimated. It is shown, that application of the given indicators can serve as the control of efficiency of treatment of patients with otosclerosis and at new level to estimate dynamics of their postoperative period.

Keywords: function of balance control, computer stabilometry, otosclerosis, stapedoplastic.
Bibliography: 12 sources.

Объективное изучение вестибулярной функции у больных отосклерозом проводилось в основном по данным нистагмометрии [1, 4, 6, 9, 10, 11], и лишь отдельные работы посвящены исследованию функции равновесия с помощью компьютерной стабилометрии [7, 8].

В.Г. Мироновым [7] было выявлено ухудшение функции равновесия после стапедопластики. Через месяц и через год после операции стабилометрические показатели не отличались от нормы. С.В. Морозова и соавт. [8] с помощью стабилометрических тренажеров и приёма Бетасерка в послеоперационном периоде (на 30-й и 60-й день) добились статистически значимого улучшения качества функции равновесия у больных отосклерозом по сравнению с дооперационным уровнем.

Нами изучено изменение функции равновесия у 12 больных отосклерозом (8 мужчин и 4 женщины в возрасте от 24-х до 53-х лет) после стапедопластики в раннем послеоперационном периоде. Все пациенты оперировались первично. Стабилометрическое исследование проводилось с помощью компьютерного стабилоанализатора «Стабилан-01», выпускаемого ЗАО «ОКБ «Ритм», Таганрог. Пациенты обследовались до операции и в динамике до выписки после операции. Проводилось две пробы: с открытыми и закрытыми глазами. Длительность каждой пробы составляла одну минуту. Изучались координаты центра давления (ЦД) стоп и Индекс динамической стабилизации (ИДС) вертикального положения тела.

Ни один из обследованных пациентов до операции не предъявлял жалоб на головокружение и нарушение функции равновесия. Спонтанного нистагма также обнаружено не было.

При анализе исходных значений центра давления стоп во фронтальной плоскости установлена значительная корреляция его со стороной операции на хуже слышащем ухе ($r = 0,76$). Перед операцией на правом ухе у четырёх пациентов из пяти отмечалось отклонение центра давления влево при открытых глазах на 6,97±2,29 мм, а при закрытых глазах – на 7,68±2,14 мм. Перед операцией на левом ухе у шести из семи пациентов отмечалось от-

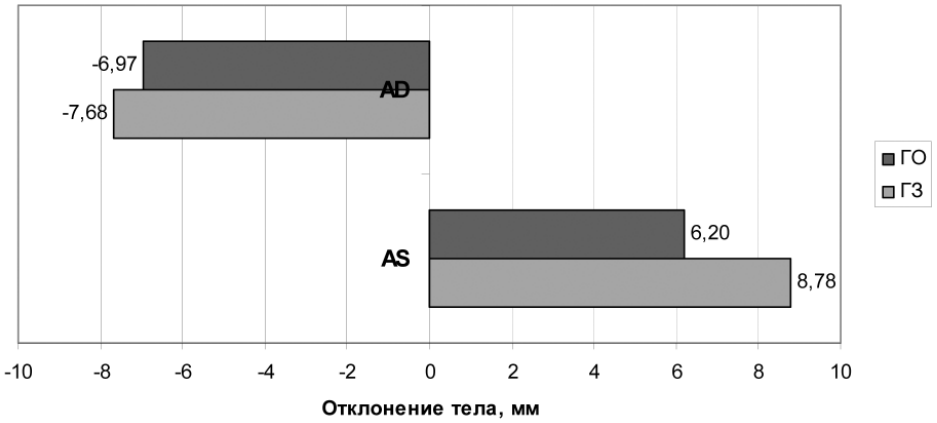

Рис. 1. *Дооперационные значения отклонения тела во фронтальной плоскости у больных отосклерозом в зависимости от оперированного уха.*
ГО – глаза открыты, ГЗ – глаза закрыты, AD – операция на правом ухе, AS – операция на левом ухе.

клонение центра давления вправо при открытых глазах на 6,20±1,17 мм, а при закрытых глазах – на 8,78±1,64 мм. Дооперационные значения отклонения тела во фронтальной плоскости у больных отосклерозом в зависимости от оперированного уха представлены на рис. 1. Учитывая то, что направление отклонения тела у подавляющего большинства пациентов (10 из 12) было противоположным оперированному уху, можно предположить, что выявленная асимметрия постурального тонуса могла быть обусловлена большей активностью отосклеротического процесса в ушном лабиринте оперированного уха.

Несмотря на выявленную асимметрию постурального тонуса у всех пациентов до операции Индекс динамической стабилизации вертикального положения тела был достаточно высоким и составлял 86,88±1,49% с открытыми глазами и 78,97±2,67% с закрытыми глазами, что свидетельствует о достаточной компенсации функции вестибулярного аппарата.

Вестибулярные нарушения после стапедопластики в виде головокружения, тошноты, рвоты и спонтанного нистагма были у трёх пациентов.

У семи пациентов с благоприятным течением послеоперационного периода к моменту выписки не установлено статистически достоверных изменений значений центра давления стоп и Индекса динамической стабилизации по сравнению с их дооперационным уровнем ($p>0,05$). В то же время, в послеоперационном периоде наблюдалась их флуктуация (рис. 2, 3).

У трёх пациентов с благоприятным течением послеоперационного периода к моменту выписки отмечено увеличение отклонения тела во фронтальной плоскости и уменьшение Индекса динамической стабилизации вертикального положения тела (рис. 4, 5). У этих пациентов также отмечалась флуктуация значений ЦД, но на фоне ухудшения функции равновесия тела она была менее выражена.

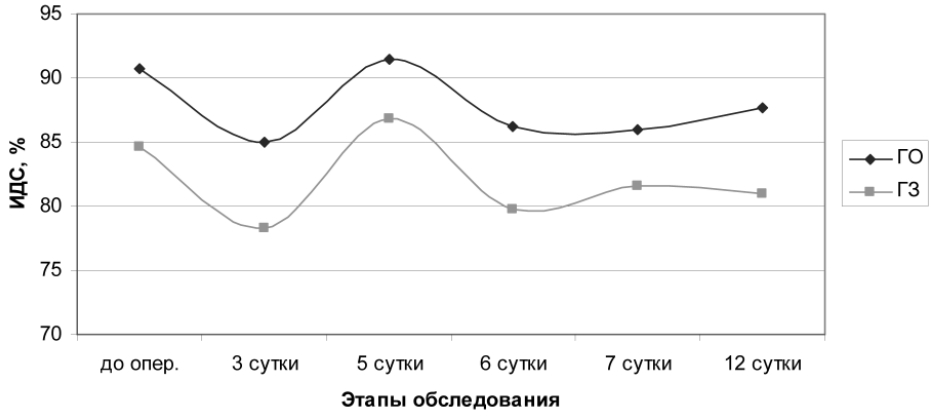

Рис. 2. *Изменения Индекса динамической стабилизации вертикального положения тела пациента Ващ., 34 лет после стапедопластики на правом ухе. ГО – глаза открыты, ГЗ – глаза закрыты.*

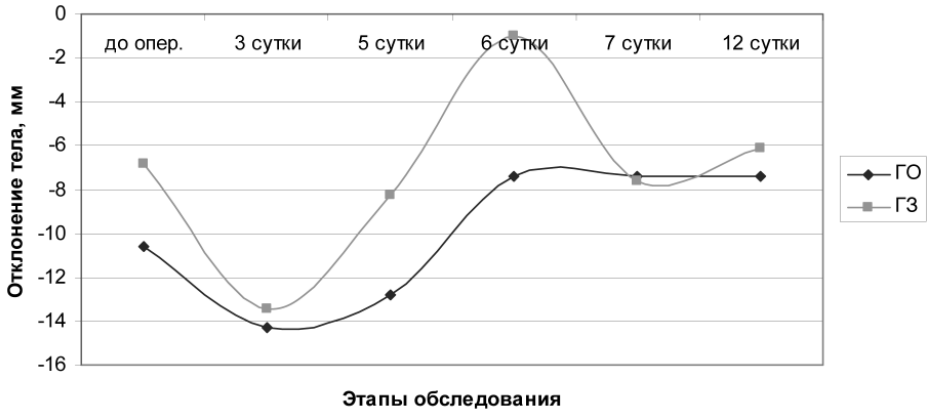

Рис. 3. *Изменения значений ЦД стоп во фронтальной плоскости пациента Ващ., 34 лет после стапедопластики на правом ухе. ГО – глаза открыты, ГЗ – глаза закрыты.*

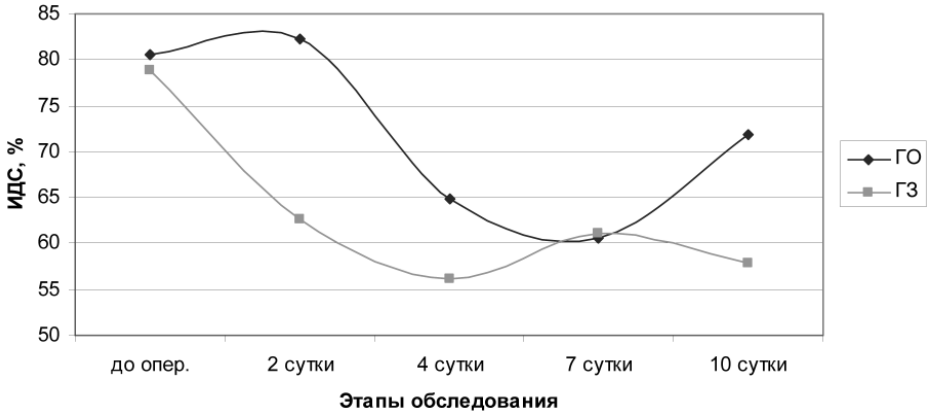

Рис. 4. *Изменения Индекса динамической стабилизации вертикального положения тела пациента Гур., 26 лет после стапедопластики на левом ухе. ГО – глаза открыты, ГЗ – глаза закрыты.*

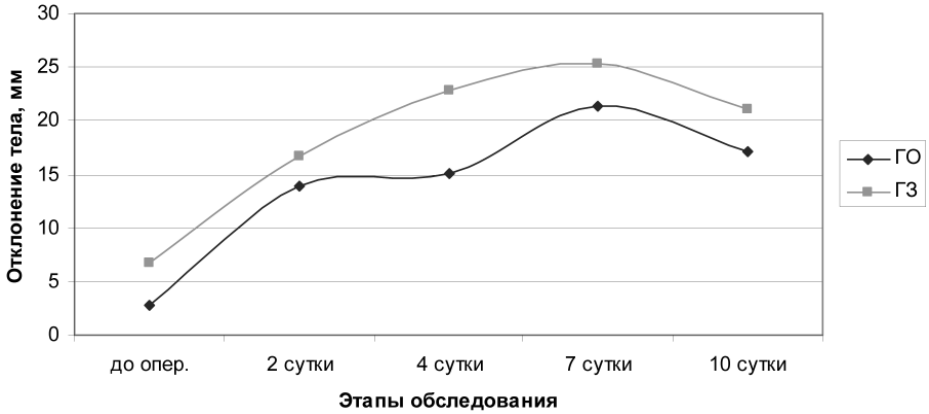

Рис. 5. *Изменения значений ЦД стоп во фронтальной плоскости пациента Гур., 26 лет после стапедопластики на левом ухе, ГО – глаза открыты, ГЗ – глаза закрыты.*

У трёх пациентов с послеоперационным вестибулярным лабиринтным синдромом наблюдалось ухудшение функции равновесия (у одного с частичной компенсацией к моменту выписки), причём флуктуация показателей была более выраженной, чем у лиц второй группы (рис. 6, 7).

Необходимо отметить, что функциональные результаты стапедопластики у всех пациентов, несмотря на выявленные изменения постурального тонуса, динамической стабилизации вертикального положения тела и даже наличие вестибулярного послеоперационного синдрома, к моменту выписки были хорошими. Слух на шепотную речь на оперированное

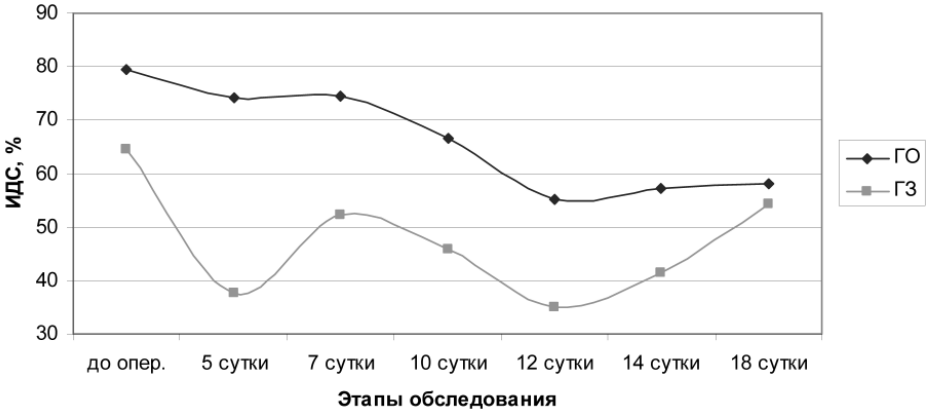

Рис. 6. *Изменения Индекса динамической стабилизации вертикального положения тела пациента Як., 41 года после стапедопластики на правом ухе. ГО – глаза открыты, ГЗ – глаза закрыты.*

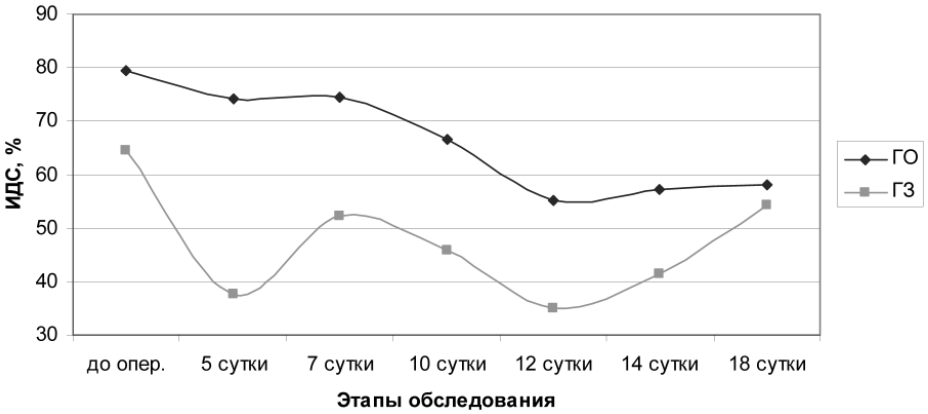

Рис. 5. *Изменения значений ЦД стоп во фронтальной плоскости пациента Як., 41 года после стапедопластики на правом ухе. ГО – глаза открыты, ГЗ – глаза закрыты.*

ухо составил 4,38±0,11 м, пороги восприятия костной проводимости на речевых частота уменьшились на 30,25±2,47 дБ ($p<0,001$).

Выявленную в раннем послеоперационном периоде флуктуацию значений ЦД стоп и Индекса динамической стабилизации вертикального положения тела мы объясняем фазовыми реакциями центральной нервной системы в процессе компенсации функции равновесия. Такие реакции, достаточно хорошо изученные в зрительной системе, характерны для сенсорных вестибулярных реакций и вращательного нистагма [2, 3, 12], а также вестибуло-вегетативных реакций [5].

Полученные результаты расширяют представления о межлабиринтной асимметрии и компенсации вестибулярной функции.

Литература

1. Андреева О.А. Вестибулометрическая диагностика периферической вестибулярной дисфункции: дис. ... канд. мед. наук / О.А. Андреева. – С-Пб., 2006. – 130 с.

2. Бабияк В.И. Некоторые рефлексы вестибулрного анализатора применительно к профессиональному отбору на лётную службу:. автореф. дис. ...канд. мед. наук / В.И. Бабияк. – Л., 1966. – 20 с.

3. Бабияк В.И. О фазовых реакциях вестибулярного анализатора // Журн. ушных, носовых и горловых болезней. – 1973, №5. – С. 9–13.

4. Вавилова А.А. Функциональное состояние вестибулярной системы у больных отосклерозом до и после стапедопластики: автореф. дис. ... канд. мед. наук / А.А.Вавилова. – СПб., 2002. – 22 с.

5. Курашвили А.Е., Плепис О.Я. Новый метод оценки реоэнцефалограмм и его применение при изучении состояния укачивания // Журн. ушных, носовых и горловых болезней. – 1972, № 5. – С. 49–52.

6. Лиленко С.В. Нистагмометрическая диагностика головокружения после стапедопластики // Матер. юбил. регионар.конф. «Взаимосвязь между наукой и практикой в изучении патологии уха и верхних дых. путей». – Красноярск – М., 1992. – С. 88–90.

7. Миронов В.Г. Диагностические возможности компьютерной стабилографии в оценке нарушений функции равновесия у больных с патологией вестибулярного аппарата: автореф. дис. ... канд. мед. наук / В.Г. Миронов. – СПб., 1997. – 22 с.

8. Морозова С.В., Добротин В.Е., Кулакова Л.А., Каспранская Г.Р. Овчинников Ю.М. Вестибулярные нарушения у больных отосклерозом: распространённость, возможности диагностики и терапии / Вестник оториноларингологии, №2, 2009. – С. 20–22.

9. Нестерова Л. Д. Вестибулярная функция у больных отосклерозом: автореф. дис. ... канд. мед. наук / Л. Д. Нестерова. – Казань, 1968. – 29 с.

10. Пащинин А.Н. Межлабиринтная асимметрия при нормальных и патологических состояниях вестибулярной системы: Автореф. дис. ... д-ра. мед. наук / А.Н.Пащинин. – СПб., 2007. – 38 с.

11. Храппо Н.С. Состояние вестибулярной функции при отосклерозе до и после операций на стремени : автореф. дис. ... канд. мед. наук / Н.С. Храппо. – Куйбышев, 1965. – 20 с.

12. Bárány R. Untersuchungen über den von Vestibularapparat des Ohres reflectorisch ausgelosten rhytmischen Nystagmus und seine Begleiterscheinungen. Monatschr f Ohrenheilk 1906; 40: 1: 191–297.

УДК 616.886-073:537.874.76

ОТРАЖАЮТ ЛИ СТАБИЛОМЕТРИЧЕСКИЕ ПОКАЗАТЕЛИ ЭНЕРГОЗАТРАТЫ ЧЕЛОВЕКА НА ПОДДЕРЖАНИЕ ВЕРТИКАЛЬНОГО ПОЛОЖЕНИЯ ТЕЛА?

М.И. Говорун[1], О.М. Шелков[2], В.И. Усачёв[1], А.Е. Голованов[1], С.И. Глушков[2], Р.Р. Дондуковская[2], В.Д. Емельянов[2]

WHETHER REFLECT STABILOMETRICS INDICATORS POWER INPUTS OF THE PERSON ON MAINTENANCE OF VERTICAL POSITION OF A BODY?

M.I. Govorun, O.M. Shelkov, V.I. Usachev, A.E. Golovanov, S.I. Glushkov, R.R. Dondukovskaia, V.D. Emelianov

[1]ФГОУ ВПО «Военно-медицинская академия им. С.М. Кирова»
(Начальник каф. отоларингологии – Засл. врач РФ, д.м.н., проф. М.И. Говорун)
[2] ФГУ «Санкт-Петербургский НИИ физической культуры»
(Директор – к.п.н., доц. О.М. Шелков)

108 здоровым молодым мужчинам проведена компьютеная стабилометрия на стабилоанализаторе «Стабилан-01» с одновременной регистрацией энергозатрат с помощью компьютерного газоанализатора масочного типа «Cortex MetaLyzer 3B». По результатам корреляционного анализа не установлено корреляции стабилометрических показателей с энергозатратами на поддержание вертикального положения тела. Обсуждаются возможные причины полученного результата.

Ключевые слова: функция равновесия, компьютерная стабилометрия, энергозатраты.
Библиография: 8 источников.

To 108 healthy young men it is executed computer stabilometry on stabiloanalyzer «Stabilan-01» with simultaneous registration of power inputs by means of a computer gas analyzer «Cortex MetaLyzer 3B». By results of the correlation analysis it is not established correlations stabilometrics indicators with power inputs on maintenance of vertical position of a body. The reasons of the received result are discussed.

Keywords: function of balance control, computer stabilometry, power inputs.
The bibliography: 8 sources.

Со времени предложения Е.Б. Бабским, В.С. Гурфинкелем и Э.Л. Ромелем [1] в 1955 г. стабилометрии в качестве нового способа исследования стояния человека она приобрела широкую популярность среди биомехаников, физиологов и врачей различных специальностей. Наряду с первичными показателями стабилограмм (СГ) и статокинезиграммы (СКГ), которыми являются длина стабилограмм (Lx,y) и их амплитудно-частотные характеристики, площадь статокинезиграммы (Sскг), средняя скорость перемещения центра давления (ЦД) стоп (V) и средний радиус его отклонения (R), разработано множество других показателей, два из которых теоретически претендовали на отражение энергозатрат человека на поддержание вертикального положения тела человека.

В 2004 г. Н.Г. Коноваловым, А.В. Коноваловой и В.В. Коноваловым [3] предложен «Способ оценки эффективности восстановления вертикальной позы у больных со статодинамическими нарушениями». Способ основан на расчете кинетической энергии, затрачиваемой на поддержание вертикальной позы, по формуле Ek = (m Ч Vср.^{2})/2, где: m – масса человека в кг, Vср. – средняя линейная скорость миграции центра давления в м/с, E_k – кинетическая энергия в Дж. При увеличении показателя кинетической энергии авторы судили об уменьшении устойчивости и неэффективности лечения, а при уменьшении показателя кинетической энергии – о повышении устойчивости и эффективности лечения.

В 2009 г. В.И. Усачёвым, В.Г. Артёмовым и А.Ф. Кононовым [6] предложен «Способ оценки функционального состояния человека (ИДС)». Этот способ на основе анализа век-

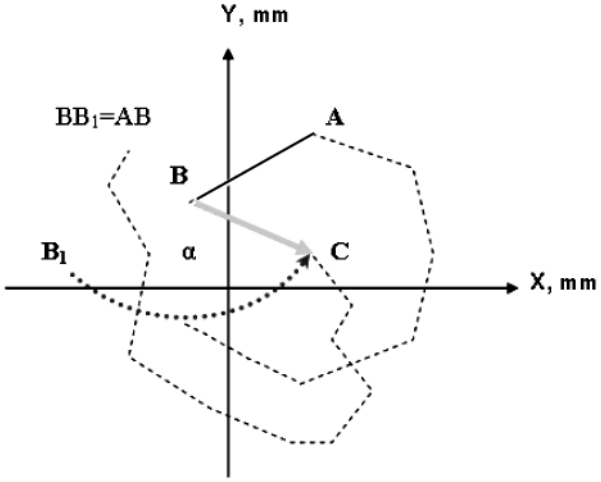

Рис. 1. *Фрагмент векторов СКГ с обозначенным углом отклонения* **α** *вектора ВС относительно продолженной траектории* AB_1 *вектора АВ.*

торов скорости статокинезиграммы [8] предполагает расчет Индекса динамической стабилизации вертикального положения тела (ИДС) в процентах по дисперсии Фактора динамической стабилизации (ФДС), учитывающего как линейное, так и угловое перемещение ЦД (рис. 1). Если продлить вектор АВ на его длину BB_1, то при перемещении этого вектора к последующему вектору ВС на угол **α**, им будет заметена площадь сектора BB_1C. Площадь этого сектора принята за фактор динамической стабилизации. Авторы предполагали, что чем больше площадь сектора, зависящая от величин линейной скорости перемещения ЦД и величины угла отклонения последующего вектора от предыдущего, тем больше ФДС и больше энергии тратится на поддержание равновесия тела человека.

Ранее в 1999 г. В.И. Усачёвым [5] на основе экспоненциального закона распределения векторов линейной скорости СКГ (без учёта их углового смещения) был предложен «Способ качественной оценки функции равновесия» и соответствующий показатель Качества функции равновесия (КФР), выражающийся в процентах.

Целью работы являлась оценка взаимосвязи указанных выше стабилометрических показателей с энергозатратами человека в вертикальном положении тела.

Методика исследования

108-ми молодым мужчинам добровольцам – курсантам 4 курса Военно-медицинской академии проведена компьютерная стабилометрия на стабилоанализаторе «Стабилан – 01-2», выпускаемом ЗАО «ОКБ «РИТМ», Таганрог, Россия. Исследование проводилось в течение трёх минут с закрытыми глазами, так как при отсутствии зрительного контроля за окружающей обстановкой у подавляющего большинства людей отмечается ухудшение функции равновесия тела, требующее большего расхода энергии.

Во время стабилометрии с помощью компьютерного газоанализатора масочного типа «Cortex MetaLyzer 3B», Leipzig, Germany с кислородным датчиком «UFO-130 OXYGEN SENSOR», California, USA оценивали объём энергии в ккал.

После завершения эксперимента проведен корреляционный анализ следующих показателей: рост, м; масса тела (m), кг; потенциальная энергия (Ep), Дж; кинетическая энергия (Ek), Дж; КФР, %; ИДС, %; Sскг, мм^2; R, мм; Lx, мм; Ly, мм; средняя линейная скорость (СЛС) перемещения ЦД, м/с; средняя угловая скорость (СУЛ) перемещения ЦД, ^{0}/с; основной обмен за 3 мин. (Осн.обм.), ккал; объём энергии за 3 мин. (Об.эн.), ккал.

Потенциальную энергию вычисляли по формуле:

$$Ep = mgh,$$

где Ep – потенциальная энергия тела, m – масса тела, g – ускорение свободного падения, h – высота положения центра масс тела.

Высоту положения центра масс (ЦМ) тела определяли по уровню третьего поясничного позвонка [7].

Кинетическую энергию вычисляли по формуле:

$$Ek = (m \text{ Ч } v^2)/2 = (m \text{ Ч СЛС}^2)/2,$$

где Ek – кинетическая энергия тела, СЛС – средняя линейная скорость перемещения ЦД.

Основной обмен за три минуты вычисляли по формуле:

$$\text{Осн.обм.} = 1\text{ккал} \times 1/20 \text{ часа} \times m,$$

где Осн. обм. – основной обмен, 1/20 часа = 3 мин., m – масса тела.

Результаты исследования и их обсуждение

В первую очередь сравнили объём энергии, затрачиваемый при поддержании вертикального положения тела с рассчитанным основным обменом испытуемых. Рассчитанный основной обмен за три минуты составил 3,66±0,05 ккал, а объём энергии – 5,14±0,08 ккал ($p<0{,}001$). Следовательно, энергозатраты при вертикальном положении тела превышали уровень основного обмена в 1,4 раза, что свидетельствует о корректности условий постановки эксперимента.

Мы отдаём себе отчет в том, что корреляционный анализ не даёт ответа на вопрос о причинно-следственных связях изучаемых показателей. Он является лишь количественной мерой тесноты их связей. Переменные также могут быть связаны между собой вследствие действия третьего фактора. Тем не менее, мы попытались логически обосновать установленные нами основные корреляции. Результаты корреляционного анализа приведены в табл. 1.

Коэффициенты корреляции основного обмена с ростом и массой тела составили соответственно: r = 0,48; r = 1. Крайне высокий коэффициент корреляции основного обмена с массой тела, вероятно, объясняется тем, что в формуле расчета основного обмена масса тела является единственной переменной, а остальные величины – константами.

Коэффициенты корреляции объёма энергии с ростом и массой тела составили соответственно: r = 0,35; r = 0,52.

Коэффициенты корреляции рассчитанных значений основного обмена с таковыми же потенциальной и кинетической энергии составили соответственно: r = 0,98; r = 0,29. Возможно, высокий коэффициент корреляции основного обмена с потенциальной энергией также связан с особенностями расчета их по формулам, содержащим значения массы тела.

Коэффициенты корреляции объёма энергии с потенциальной и кинетической энергией составили соответственно: r = 0,52; r = 0,07. Если взаимосвязь объёма энергии с потенциальной энергией логично объяснялась умеренной связью объёма энергии с массой тела (r = 0,52), то крайне слабая связь расхода энергии с рассчитанной кинетической энергией явилась для нас первым неожиданным фактом.

Коэффициент корреляции объёма энергии с основным обменом составил, как и с массой тела, r = 0,52.

Крайне высокая сила корреляционной связи установлена между КФР и СЛС (r = –0,99), что объяснимо тем, что КФР отражает закон распределения линейной скорости векторов

Таблица 1

Результаты корреляционного анализа

	Рост	m	Ep	Ek	КФР	ИДС	R	Sскг	Lx	Ly	СЛС	СУС	Осн. Обм.	Об. Эн.
Рост	1													
m	0,48	1												
Ep	0,63	0,98	1											
Ek	0,34	0,29	0,33	1										
КФР	-0,26	-0,10	-0,14	-0,96	1									
ИДС	-0,26	0,01	-0,04	-0,74	0,82	1								
R	0,21	0,14	0,17	0,59	-0,61	-0,42	1							
Sскг	0,18	0,10	0,12	0,66	-0,67	-0,45	0,95	1						
Lx	0,29	-0,01	0,04	0,87	-0,92	-0,80	0,56	0,62	1					
Ly	0,20	0,16	0,18	0,92	-0,95	-0,78	0,57	0,63	0,76	1				
СЛС	0,26	0,09	0,13	0,96	-0,99	-0,84	0,60	0,67	0,93	0,95	1			
СУС	-0,06	-0,23	-0,21	-0,15	0,11	-0,40	-0,28	-0,31	-0,07	-0,08	-0,08	1		
Осн. Обм.	0,48	1	0,98	0,29	-0,10	0,01	0,14	0,10	-0,01	0,16	0,09	-0,23	1	
Об. Эн.	0,35	0,52	0,52	0,07	0,05	-0,04	-0,01	-0,05	-0,12	0,03	-0,04	0,18	0,52	1

СКГ. СЛС обнаружила также высокую степень корреляции с Ek (r = 0,96); Lx и Ly (r = 0,93; r = 0,95 соответственно); R и Sскг (r = 0,60; r = 0,67 соответственно). Тесная взаимосвязь между кинетической энергией и линейной скоростью перемещения ЦД, по нашему мнению, обусловлена тем, что СЛС является основой для расчета Ek, так как масса каждого человека практически не меняется. Коэффициент корреляции массы тела с кинетической энергией r составил 0,29.

Наиболее сильная связь угловой скорости перемещения ЦД из всех показателей установлена с ИДС (r = -0,40), что свидетельствует в пользу интегрального характера этого показателя, учитывающего как линейное, так и угловое перемещение тела человека. Степень корреляции ИДС с линейной скоростью перемещения ЦД составила r = −0,84.

ИДС, как и КФР, обладал высокой степенью корреляции с Lx и Ly (−0,80; −0,78 соответственно) и заметно более низкой корреляцией, чем КФР, с R и Sскг (r = −0,42; r = −0,45 соответственно).

Между самими ИДС и КФР установлена достаточно высокая степень корреляции (r = 0,82), вероятно, обусловленная общностью учёта в обоих показателях линейной скорости перемещения ЦД.

Все стабилометрические показатели слабо коррелировали с ростом и особенно с массой тела, что согласуется с данными В.С. Гурфинкеля с соавт. [2]. Но самым неожиданным результатом исследования явилось то, что объём энергии практически не коррелировал ни с одним стабилометрическим показателем, включая Ek, рассчитанной по Н.Г. Коновалову с соавт. [3].

Возможно, динамическая стабилизация вертикального положения тела, отражением которой являются результаты стабилометрии, не требует значительных энергозатрат ввиду совершенства центрального нервного механизма её регуляции. По-видимому, основная часть энергии расходуется мощной тонической системой установки тела в вертикальное положение, детально описанной Рудольфом Магнусом [4]. Может быть, поэтому сила связи объёма энергии с отклонением тела в сагиттальной плоскости, значения которой не вошли в таблицу, была хоть слабой, но всё же заметной (r = 0,18).

Кроме того, хотелось бы обратить внимание на то, что математические формулы расчета потенциальной и кинетической энергии, с успехом применяемые к физическим объектам не отражают сути сложных биодинамических процессов поддержания вертикального положения тела и его динамической стабилизации.

Так, для расчета полной кинетической энергии абсолютно твёрдого тела существует формула:

$$T = \frac{mv^2}{2} + \frac{\mathcal{I}\vec{\omega}^2}{2},$$

где T – полная кинетическая энергия, m – масса тела, v – скорость центра масс тела, $\mathcal{I}$ – момент инерции тела, $\vec{\omega}$ – угловая скорость тела.

Тело человека не является абсолютно ригидным и не перемещается как единое целое. Рассчитать моменты инерции его центра масс крайне сложно, так как перемещение ЦД, являясь первичным (регулирующим) по отношению к перемещению ЦМ, не совсем идентично последнему. Угловая скорость перемещения центра давления стоп отражает смещение тела по часовой стрелке или против часовой стрелки на фоне его линейного перемещения. Следовательно, в данном случае речь не идёт о вращении тела вокруг своей оси, что подразумевается в приведенной выше формуле. К тому же, направление углового смещения ЦД постоянно меняется.

Выводы

Стабилометрические показатели, отражая процесс динамической стабилизации вертикального положения тела, не показали связи с его энергозатратами, что может быть связано с тем, что основная доля энергии расходуется тонической системой установки тела в вертикальное положение.

Необходим дальнейший поиск адекватного математического аппарата расчета кинетической энергии тела человека, как саморегулирующейся биодинамической системы.

Литература

1. Бабский Е.Б., Гурфинкель В.С., Ромель Э.Л. Новый способ исследования устойчивости стояния человека // Физиол. Журн. СССР. – 1955. – Т.12, №3. – С. 423–426.

2. Гурфинкель В.С., Коц Я.М., Шик М.Л. Регуляция позы человека. – М.: Наука, 1965. – 258 с.

3. Коновалова Н.Г., Коновалова А.В., Коновалов В.В. Способ оценки эффективности восстановления вертикальной позы у больных со статодинамическими нарушениями / Патент №2257143 от 27.07.2005 г. Приоритет от 24.03.2004г.

4. Магнус Р. Установка тела: Эксперим.-физиол. исслед.: Пер. с нем. – М.; Л.: Изд-во АН СССР, 1962. – 624 с.

5. Усачев В.И. Способ качественной оценки функции равновесия / Патент №2175851 от 20.11.2001г. Приоритет от 15.03.1999г.

6. Усачев В.И., Артемов В.Г., Кононов А.Ф. Способ оценки функционального состояния человека (ИДС) / Патент №2380035 от 26.01.2010 г. Приоритет от 26.01.2009 г.

7. Gagey P.-M., Weber B. Posturologie. Regulation et dereglements de la station debout / Masson, Paris, 3 edition. – 2004. – 199 p.

8. Okuzono T. Vector statokinesigram. A new method of analysis of human body sway // Pract. Otol. Kyoto. – 1983. – Vol. 76, N10. – P. 2565–2580.

УДК 616-005

АНАЛИЗ СТАБИЛОМЕТРИЧЕСКИХ ПОКАЗАТЕЛЕЙ ПРИ ОЦЕНКЕ ФУНКЦИИ РАВНОВЕСИЯ У ПАЦИЕНТОВ С НАРУШЕНИЕМ КРОВООБРАЩЕНИЯ В КАРОТИДНОМ БАССЕЙНЕ

С.В. Горностаева, Е.Н. Кравцова, Н.С. Субботина

ГОУ ВПО «Петрозаводский государственный университет», Петрозаводск (Ректор – проф. А.В. Воронин)

Неуклонный рост числа острых форм ишемического сосудистого заболевания головного мозга (СЗГМ) делает вопросы профилактики и лечения расстройств мозгового кровообращения серьезной медицинской и социально-экономической проблемой. Одной из основных причин ишемического поражения головного мозга являются стенозирующие сосудистые поражения экстракраниальных артерий атеросклеротического генеза и патологические сосудистые извитости проксимальных сегментов сонных и позвоночных артерий. Ведущее место по распространенности среди причин нарушений мозгового кровообращения отводится высокой степени стеноза внутренних сонных артерий (ВСА).

Клинические проявления ишемии в каротидной и вертебрально-базилярной системах зависят от локализации стенозирующих поражений артерий и состояния коллатерального кровотока.

Хроническое нарушение мозгового кровообращения развивается постепенно, длительное время существует с минимальной симптоматикой, но в результате может привести к внезапной сосудистой катастрофе.

Начальные проявления недостаточности мозгового кровообращения (по классификации Е.В. Шмидта, 1963) при стенозирующих поражениях экстракраниальных артерий клинически проявляются краниалгиями, шумом в голове и ушах и, что особенно важно для оториноларинголога, приступами вращательного или невращательного головокружения. Вестибулярная дисфункция при СЗГМ может проявляться также явлениями атаксии (кратковременная шаткость походки, неустойчивость при ходьбе). Первое обращение таких пациентов за медицинской помощью не редко обусловлено возникновением острой вестибулярной дисфункции. Вестибулярный синдром чаще имеет смешанный или центральный характер, но могут наблюдаться и признаки периферической вестибулопатии, что обусловлено нарушением гемодинамики в стволе мозга в результате перераспределения крови из других сосудистых бассейнов и развития «синдрома обкрадывания».

Пациенты с клиникой нарушения функции равновесия, в том числе и с минимальными ее проявлениями, нуждаются во всестороннем обследовании с целью выявления ранних стадий ишемической болезни головного мозга.

Целью исследования явилось изучение функции равновесия у пациентов с нарушением кровообращения в каротидном бассейне методом компьютерной стабилографии.

Пациенты и методы исследования. Было обследовано 38 пациентов с изолированным поражением внутренних сонных артерий (20 женщин и 18 мужчин, средний возраст которых составил 62,21±0,21 лет), 28 из них – с двухсторонним поражением, 10 – с односторонним. У 9 пациентов (23,7%) в анамнезе отмечалось острое нарушение мозгового кровообращения (ОНМК) в каротидном бассейне. Группу сравнения составили 41 человек отологически и неврологически здоровые, с инструментально подтвержденным отсутствием патологии экстракраниальных сосудов, сходного распределения по полу и возрасту.

Пациентам было выполнено общепринятое клиническое обследование, а также ультразвуковая доплерография, транскраниальная доплерография, триплексное сканирование ветвей дуги аорты, магнитно-резонансная ангиография ветвей дуги аорты, компьютерная томография головного мозга, электроэнцефалография, реоэнцефалография.

В обследуемой группе 8 пациентов (21%) отрицали какие-либо клинические проявления нарушения вестибулярной функции. У 5 человек (13,18%) в анамнезе отмечались приступы выраженной вестибулярной дисфункции, проявлявшихся в виде вращательного головокружения в течение от 2 до 5 часов, сопровождавшегося вегетативными проявлениями

и выраженной вестибулярной атаксией. У остальных обследуемых были выявлены разнообразные субъективные ощущения пространственного дисбаланса невыраженной интенсивности (кратковременная иллюзия вращения окружающей обстановки или резкого смещение пространства в одну сторону, чувство проваливания), которые сочетались с другими неопределенными ощущениями (дурнота, потемнение в глазах, предобморочное состояние). Помимо вестибулосенсорных реакций у пациентов отмечались в анамнезе эпизоды атаксии, в основном, кратковременная шаткость походки. Длительность клинических проявлений вестибулярной дисфункции у этих пациентов от 1 месяца до 10 лет, при чем достоверной корреляции между сроками заболевания и степенью стеноза внутренней сонной артерии не было выявлено.

Обследование проводилось пациентам, находящимся в удовлетворительном состоянии, в период компенсации хронической соматической патологии и при отсутствии клинических признаков вестибулярной дисфункции. В группу обследуемых не были включены пациенты с заболеваниями опорно-двигательной системы, а так же с острой или хронической патологией уха.

При вестибулометрическом исследовании ни у кого из пациентов не был выявлен спонтанный нистагм. Падения в позе Romberg'а при закрытых глазах не было зарегистрировано ни у одного человека. Незначительное отклонение при ходьбе по прямой различной степени выраженности при закрытых глазах отмечено у 5 человек (13,18%). Нарушения фланговой походки при закрытых глазах не было выявлено.

Основным этапом обследования явилось стабилографическое исследование. Для оценки функционирования вестибулярной системы использовалась методика комплексной функциональной компьютерной стабилографии с помощью компьютерного стабилоанализатора «Стабилан-01».

Был применен набор тестов, обладающих, по нашему мнению, максимальной информативностью, но, в тоже время, не вызывающих у обследуемых затруднения при выполнении тестов и чувства утомления: тестирование с открытыми глазами, с депривацией зрения, с оптокинетическим раздражителем и с учетом экстракраниальной сосудистой патологии – тестирование с максимальным поворотом головы в стороны. Оптокинетический тест проводили в облегченном варианте, используя две пробы: движение полос вправо и движение полос влево. Каждый тест проводился в течение 20 сек., с перерывом 5–10 сек.

Следует отметить, что у троих пациентов с экстракраниальной патологией каротидных артерий на фоне проведения оптокинетического теста возникло головокружение, в связи с чем, обследование было прекращено и данные пациенты были исключены из группы обследуемых.

Для оценки результатов обследования использовали традиционные стабилометрические показатели и результаты векторного анализа статокинезиограммы.

У 4 человек из всей группы пациентов с поражением ВСА (10,5%) показатели не отличались от показателей группы сравнения. При оценке количественных данных у остальных пациентов большинство параметров статокинезиограммы во всех пробах статистически значимо отличались от показателей группы сравнения, причем более выраженные отклонения от результатов контрольной группы отмечены в тесте с закрытыми глазами. Выявлено увеличение таких показателей, как средняя скорость перемещения ЦД, площадь эллипса, индекс скорости, длина траектории ЦД по фронтали и по саггитали, нормированная площадь векторограммы, средняя линейная скорость и амплитуда вариации линейной скорости, мощность векторограммы. Такие показатели, как качество функции равновесия, угловая средняя скорость и амплитуда вариации угловой скорости имели четко прослеживаемую тенденцию к снижению.

Длина статокинезиограммы в пробе с открытыми глазами отличается от показателя в контрольной группы в случае двухстороннего процесса на 47,78% ($p<0,01$), в случае одностороннего процесса на 41,18% ($p<0,01$); при закрытых глазах – на 104,06% ($p<0,01$) и на 109,84% ($p<0,01$) соответственно. Показатель КФР при открытых глазах у пациентов с двухсторонним поражением меньше, чем в норме на 10,05% ($p<0,01$), с односторонним поражением на 9,09% ($p<0,01$); при закрытых глазах – на 29,94% ($p<0,01$) и на 34,74% ($p<0,01$) соответственно. Нормированная площадь векторограммы в пробе с открытыми глазами при одностороннем процессе увеличилась на 100% ($p<0,01$), в случае двухстороннего – на 144,4% ($p<0,01$), при закрытых глазах – на 447,5% ($p<0,01$) и на 461,9% ($p<0,01$) соответственно.

Для объективной оценки функционирования системы равновесия у пациентов с ишемией мозга, обусловленной патологией сонных артерий, рассчитан показатель функции равновесия на основании скорости движения ЦД по методике ЛОР клиники РГМУ. В обследуемой группе отмечено снижение ПФР на 43,38% ($p<0,01$).

При сравнении показателей статокинезиограмм у пациентов с односторонним и двухсторонним поражением не установлено статистически значимых отличий.

У пациентов с двухсторонним поражением с преобладанием степени стеноза ВСА с одной стороны и у пациентов с односторонним поражением ВСА при проведении оптокинетического теста и теста с поворотом головы не выявлено статистически значимой корреляции между показателями статокинезиограммы и стороной поражения.

На основании анализа частотно-амплитудных характеристик статокинезиограммы обследуемых было выявлено, что у большинства пациентов имеют место признаки смешанного поражения вестибулярной системы – 23 человека (60,52%), центральный характер поражения вестибулярного анализатора выявлен у 12 человек (31,58%), у 3 (7,9%) обнаружены признаки периферического поражения.

Выводы

У пациентов с экстракраниальным поражением ВСА имеется нарушение функции равновесия, что подтверждается клинически и выявляется методом компьютерной стабилографии.

В обследуемой группе у 30 человек (79%) в анамнезе отмечались расстройства функции равновесия различной интенсивности; при проведении традиционного вестибулометрического исследования явные признаки нарушения статокинетической функции (отклонение при ходьбе по прямой) выявлены у 5 человек.

Стабилометрическое исследование у 34 человек (89,5%) выявило изменение статокинетических показателей, что указывает на наличие имеющегося нарушения функционирования системы равновесия. Наибольшее отклонение от результатов контрольной группы было выявлено при тестировании с депривацией зрения.

Отсутствие отличия показателей статокинетической устойчивости у пациентов с одно- и двухсторонним поражением ВСА указывает на единый механизм формирования вестибулярной дисфункции у таких пациентов – ишемии в стволе мозга в результате синдрома внутримозгового обкрадывания.

Литература

1. Абдулкеримов Х.Т. Автоматизированная стабилометрическая диагностика атаксий на основе современных компьютерных информационных технологий: Автореф. дис. ... доктора мед. Наук / Х.Т. Абдулкеримов. – СПб., 2003. – 36 с.

2. Алексеева Н.С. Головокружение и периферический ишемический кохлеовестибулярный синдром, обусловленный недостаточностью кровообращения в вертебро-базилярной системе / Н.С. Алексеева, И.М. Кириченко // Вестн. оторинолар. – 2006. – № 2. – С. 15–19.

3. Верещагин Н.В. Патология магистральных артерий головы и нарушения мозгового кровообращения (аспекты морфологии, патогенеза, клиники и диагностики): автореф. дис. ... докт. мед. наук / Н.В. Верещагин. – М., 1974. – 48 с.

4. Джибладзе Д.Н. Стенозы сонной артерии и нарушения мозгового кровообращения / Д.Н. Джибладзе, Л.К. Брагина // Журн. неврологии и психиатрии. – 1982. – № 1. – С. 16–23.

5. Дуданов И.П. Диагностика облитерирующих поражений экстракраниальных артерий с ишемическими церебральными осложнениями / И.П. Дуданов, Н.С. Субботина. – Петрозаводск: Изд-во ПетрГУ, 2005. – 139 с.

6. Дуданов И. П. Патогенетические аспекты недостаточности мозгового кровообращения при изолированных и мультифокальных атеросклеротических стенозирующих поражениях магистральных церебральных артерий / И.П. Дуданов, Н.С. Субботина // Современные подходы к диагностике и лечению нервных и психических заболеваний: Тез. докл. – СПб., 2000. – С. 336.

7. Иванов Ив. (София). Отоневрологические симптомы и синдромы при вертебробазилярной недостаточности / Журн. невропатологии и психиатрии. 1969. № 3. С. 365–369.

8. Клоссовский Б. Н. Общие принципы коллатерального кровообращения в мозгу при выключении экстра- и интракраниальных сосудов / Б.Н. Клоссовский, Е.Н. Космарская, И.В. Ганнушкина // Вестник АМН СССР. – 1967. – № 6. – С. 19–22.

9. Кононова Н.А. Функциональная компьютерная стабилометрия в дифференциальной диагностике периферических и центральных вестибулярных расстройств: Автореф. дис. ... канд.мед.наук / Н.А. Кононова. – М., 2006. – 20 с.

10. Куклина Е.В. Динамика кохлеовестибулярных нарушений у больных с начальными проявлениями недостаточности кровоснабжения мозга / Е. В. Куклина // Вестн. оториноларр. 1989. – № 4. – С. 13. – 16.

11. Куликова М.В. Состояние вестибулярных функций при экстракраниальных тромбозах и стенозах сонных артерий / М.В. Куликова // Клиника и хирургическое лечение сосудистых поражений головного мозга: сб. тр. – Л., 1965. С. 91–93.

12. Лучихин Л.А. Вестибулярная проблема – аналитический обзор публикаций за 70 лет / Л.А. Лучихин // Вестн. оториноларр. – 2006. – № 5. – С. 48–52.

13. Лучихин Л.А. Постурографическая экспресс-диагностика функционального состояния системы равновесия в вестибулологии / Л.А. Лучихин, Д.В. Скворцов, Н.А. Кононова и др. // Вестн. оториноларр. – 2006. – № 1. – С. 13–17.

14. Лясс С. Ф. Регионарный мозговой кровоток и коллатеральный резерв кровоснабжения головного мозга при окклюзии внутренней сонной артерии / С.Ф. Лясс, Е. Б. Куперберг, Ю.Л. Грозовский // Медицинская радиология. – 1989. – № 5. – С. 6–13.

15. Склют И.А. Вестибулярные нарушения при веретебро-базилярной недостаточности / И.А. Склют, Л.С. Гиткина // Клиника и хирургическое лечение сосудистых поражений головного мозга: сб. тр. – Л., 1965. – С. 157–161.

16. Субботина Н.С. Состояние церебральной гемодинамики при ишемической болезни головного мозга на фоне изолированного атеросклеротического стенозирующего поражения магистральных сосудов каротидного бассейна / Н. С. Субботина. //Юбилейная конференция, посвященная 100-летию кафедр факультетской хирургии и факультетской терапии Санкт-Петербургского государственного медицинского университета им. акад. И.П. Павлова: Тез. докл. – СПб., 2000. – С. 131.

17. Субботина Н. С. Ишемическая болезнь головного мозга при изолированных каротидных стенозах / Н. С. Субботина, И. П. Дуданов, В. И. Петровский // Актуальные проблемы ангионеврологии. Мультифокальный атеросклероз. Церебральная ишемия. Инсульт: сборник лекций. – Кондопога, 2002. – С. 161–167.

18. Усачев В. И. Новая методология стабилометрической диагностики нарушения функции равновесия тела / В.И. Усачев, В.И. Доценко, А.Ф. Кононов и др. // Вестн. оториноларр. – 2009. – № 3. – С. 19–22.

19. Храппо Н.С. Острая вестибулярная дисфункция – трудности дифференциальной диагностики / Н.С. Храппо, Г.П. Сущева, Т.М. Локштанова и др. // XVII съезд оториноларр. России: Тез.докл. – СПб., 2006. – С. 69–70.

20. Шмидт Е.В.Стеноз и тромбоз сонных артерий и нарушения мозгового кровообращения / Е.В. Шмидт. – М.: Медгиз, 1963. – С. 195–209.

21. Caplan L.R. Carotid artery disease / L.R.Caplan // N. Engl. J. Med. – 1986. – Vol. 315. – № 14. – P. 886–888.

22. Cote R.M. Internal carotid occlusion: a prospective follow up / R.M. Cote, H.J. Barnett // 8-th Int. conferense on stroke. – California, 1983. – P. 234–256.

23. Fisher C.M. Vertigo in cerebrovascular disease / C.M. Fisher // Arch. Otolaryng. (Chicago). – 1967. – Vol. 85. № 5. – P. 529–534.

24. Valvassori G. E. Vertebrobasilar insufficiency / G.E. Valvassori // Ann. Otol. (St. Louis). – 1979. – Vol. 88. – № 5. – P. 689–692.

25. Vestibular neuronal function during ischemia. Response of vestibular neurons to vertebral and carotid artery occlusion in rabbits / T. Matsunaga, M. Sano, K. Yamamoto et al. // Adv Otorhinolaryngol. – 1979. – № 25, pt. l. – P. 184–191.

УДК 616.761-009.24-073.96-036.865:614.26

О СОВРЕМЕННЫХ АСПЕКТАХ ПРИМЕНЕНИЯ ПОЗИЦИОННОГО ТЕСТА КОУТОРНА В КЛИНИКЕ, ПРИ ПРОФОТБОРЕ И ЭКСПЕРТИЗЕ

Г.М. Григорьев, Л.Н. Суворкина, В.М. Трошин, И.Д. Туева, Х.Т. Абдулкеримов

ГОУ ВПО «Уральская государственная медицинская академия Росздрава»
(Ректор – заслуженный врач РФ, д.м.н., проф. С.М. Кутепов)

В 1954 году Т. Коуторн [6], известный британский отохирург и отоневролог того времени, предложил методику для диагностики приступов легкого (или доброкачественного) позиционного головокружения, которое впервые было описано Р. Барани [7], предположившим поражение отолитового аппарата. Это кратковременное, но сильное вращательное головокружение возникало при укладывании пациентки на левый бок и сопровождалось ротаторным нистагмом, бледностью и холодный потом.

В дальнейшем было установлено [7], что наиболее часто головокружение и нистагм чаще всего появляются в так называемой *критической позиции*, т.е. в в положении на спине с повернутой в сторону и отклоненной кзади головой.

Тест Коуторна оказался наиболее информативным, так как предусматривал быстрое укладывание пациентов не в одной, а в *трех* критических позициях: правой, левой и в положении на спине с наклоном головы кзади; через 10 сек каждая из этих позиций сменяется на вертикальное положение тела и головы, сохраняемое тоже в течение 10 секунд. Нистагм (*позиционный пароксизмальный нистагм* [6] или *нистагм укладывания* [1]) наблюдают при фиксированном прямом взгляде во всех трех горизонтальных позициях тела и трижды – в вертикальной. Этот тест широко применяется за рубежом; значительно реже он используется отечественными оториноларингологами.

Практическим врачам недостаточно известны диагностические возможности методики Коуторна в условиях клиники, поликлиники и, особенно, медицинской экспертизы, а так же противопоказания к ее применению. Целью настоящей работы является подход к решению этих проблем, на основе анализа данных специальной литературы с позиций современной вестибулологии и собственного многолетнего клинического опыта авторов.

Среди наблюдавшихся нами больных, предъявлявших жалобы на пози-ционные головокружения, были подробно обследованы 259 лиц (в том числе, 142 женщины и 117 мужчин в возрасте от 19 до 73 лет). Всем пациентам было произведено клиническое и отоневрологическое обследование, включавшее эндоскопию органов уха, носа и горла, тональную, надпороговую и речевую аудиометрию, позиционный тест Коуторна, калорическую пробу. Все больные были осмотрены окулистом, невропатологом, терапевтом-кардиологом; по показаниям осуществлялись обзорная рентгенография черепа и КТ, рентгенография височных костей, шейного отдела позвоночника с функциональными пробами, а также консультации нейрохирурга, травматолога, вертебролога, гинеколога, эндокринолога и других специалистов.

На основании анализа анамнестических, клинических данных и дополнительных методов исследования были установлены следующие ведущие причины позиционных головокружений у 259 больных: 1) заболевания и травмы внутреннего уха – 52 (20, 4%); 2) поражения шейного отдела позповоночника – 25 (9,6 %); 3)патология сердечно-сосудистой системы – 98(37,8%); 4) органиче-ские процессы в задней черепной ямке – 20 (7,8%); 5) эндокринные нарушения – (1,9%); 6) интоксикации из очагов хронической инфекции – 24 (9,2%); неврозы, сопровождавшиеся выраженной вегетативной дисфункцией – 34 (13,3%). Различные варианты нистагма укладывания наблюдались у 212 лиц (81,8 %).

Для объяснения механизма позиционного пароксизмального нистагма широкое распространение получила концепция *отолитиаза* [3]. Суть ее состоит в следующем. В связи с травмами головы, интоксикациями, сосудистыми нарушениями во внутреннем ухе происходит частичное разрушение отолитовых мембран в мешочках преддверия лабиринта. Их фрагменты (статолиты) выпадают на дно утрикулюса, и при быстрых изменениях положения головы пациентов могут проникать в ампулы полукружных протоков, смещая своей массой купулы (пучки волосков) ампулярных рецепторов. Необычно сильное раздражение последних при быстрой перемене положения головы и тела является причиной приступа вращательного головокружения, вегетативных симптомов и кратковременного нистагма периферического типа.

Однако отолитиаз не может быть единственной причиной возникновения пароксизмального нистагма при позиционных головокружениях [2, 4, 7, 8].

Среди обследованных нами 259 больных диагноз отолитиаза был установлен только у 36, т.е. в 13,5 % [2]. Этот факт нуждается в объяснении.

Во время позиционного теста Коуторна происходит не только воздействие прямолинейных и угловых ускорений на рецепторы внутреннего уха. При быстрой смене горизонтальной и вертикальной позиции тела происходят колебания гидростатического давления крови и спинномозговой жидкости в полости черепа, а так же изменения потока проприоцептивной импульсации от структур шеи; сужение просвета магистральных сосудов шеи в критической позиции. У здоровых лиц эти факторы не имеют существенного значения. У больных же с врожденными и приобретенными аномалиями структур шеи, заболеваниями сердечно-сосудистой системы и органической патологией задней черепной ямки возможны позиционные головокружения, сопровождающиеся расстройствами равновесия и кратковременным нистагмом укладывания [2, 4, 7, 8].

Установлено, что пароксизмальный нистагм укладывания встречается и при фистуле лабиринта у больных хроническим средним отитом [2, 7]. Этот симптом особенно ценен при наличии аттико-антрального блока, препятствующего выявлению фистулы лабиринта с помощью прессорной пробы.

Кроме того, этот нистагм наблюдается при *врожденных* и *травматических* (перилимфатических) *фистулах* внутреннего уха которые в настоящее время встречаются гораздо чаще, чем диагностируются [2, 7]. У больных с баротравмой уха в результате резкого перепада давления внешней среды (воздушной или водной) этот тест безопаснее, чем прессорная проба.

Хлыстообразная травма шеи [7] нередко встречается у пассажиров и водителей автотранспорта при дорожных происшествиях. Поздним проявлением травмы являются приступы позиционного головокружения с горизонтально-ротаторным нистагмом, который обнаруживается при тесте Коуторна. Причиной этих симптомов является повреждение мышц и связочного аппарата, а также раздражение проприорецепторов и симпатической иннервации сосудов шеи.

В отличие от хлыстообразной травмы шеи, позиционные головокружения при *вертебрально-базилярной сосудистой недостаточности* обусловлены, главным образом, ухудшением кровотока в позвоночных артериях при изменениях положения головы и тела. Головокружения всегда сопровождаются головной болью, расстройствами зрения, нередко – нарушениями сознания. Позиционный нистагм обычно имеет признаки стволового (центрального); он может быть верти-кальным, диагональным, двусторонним горизонтальным или множественным.

Такой же нистагм может сопровождать позиционные головокружения при *врожденных кранио-базальных аномалиях* [4, 7, 8] и о*пухолях задней черепной ямки* [1, 2, 8]. Иногда при опухолях червя мозжечка встречается позиционный нистагм, идентичный нистагму при отолитиазе [8]. Поэтому недопустимы диагностика отолитиаза *только* на основании результатов теста Коуторна, а тем более, использование мануальных приемов для лечения этого заболевания без тщательного клинического и отоневрологического обследования. Этот тест не должен применяться у лиц, вынужденных соблюдать постельный режим, у пожилых людей, при выраженном гипертензионном синдроме, подозрении на опухоль IV желудочка мозга и у больных церебральным атеросклерозом с явными признаками недостаточности кровообращения в сосудах вертебрально-базилярного бассейна [2, 8].

Установлена высокая информативность теста Коуторна в детской клинической практике, так как позиционный нистагм встречается детей значительно чаще, чем спонтанный [4, 7].

Представляется целесообразным анализ информации, накопленной о позиционном тесте Коуторна в течение полувека с позиций современных представлений о *статокинетической функциональной системе* (СКФС). Этим термином обозначают комплекс нервных центров, проводников и рецепторов, обеспечивающих организму ориентировку в пространстве в сочетании с сохранением равновесия тела в покое и при движениях [5]. Четыре сенсорных канала СКФС (рецепторы вестибулярного аппарата, улитки, сетчатки глаз и проприорецепторы шеи) составляют адекватный поток информации о позиции тела в покое и при движениях. Сочетанная функция этих рецепторов дает организму в каждый момент его жизнедеятельности интегральные сведения о пространстве.

Классические методы исследования вестибулярного аппарата (вращательная и калорическая пробы) не дают адекватного представления о состоянии СКФС и нередко являются причиной сенсорного конфликта, выражающегося в искажении представления о пространстве. Поэтому эти методики называют патофизиологическими [5]. Напротив, при позици-

онном тесте Коуторна происходит одновременное раздражение следующих рецепторов: вестибулярных (в том числе, и ампулярных, и отолитовых), проприоцептивных и рецепторов сетчатки глаз.

Поэтому этот тест вполне физиологичен и может считаться предварительным, *скрининговым* диагностическим приемом для оценки состояния стато-кинетической функциональной системы [2, 4]. К его недостаткам относятся трудности количественной оценки позиционного пароксизмального нистагма с помощью электронистагмографии (невозможность записать ротаторные движения глаз). Применение *видеонистагмографии* является оптимальным; в текущей же практике обычно используют очки Френцеля или Бартельса с преломляющей силой 20 D [1, 7].

Таким образом, очевидна целесообразность применении теста Коуторна, в особенности, на догоспитальном этапе обследования больных.

Вышеизложенное дает право считать позиционный тест Коуторна незаменимым для предварительной диагностики последствий травм и многих заболеваний, участившихся в трудовой деятельности и жизни современного человека. Речь идет не только об экспресс-диагностике этих патологических состояний, связанных с профессиональной деятельностью рабочих ряда специальностей, но и их профилактике путем адекватной оценки состояния статокинетической функциональной системы при предварительных и периодических медицинских профосмотрах [1, 2]. Вместо вращательной пробы Барани, имеющей отношение *только* к функции полукружных каналов внутреннего уха, но рекомендуемой некоторыми ведомственными инструкциями, при профотборе целесообразно применять тест Коуторна наряду с отолитовой реакцией В.И. Воячека. Поэтому не подлежит сомнению важность позиционного теста для професионального отбора и трудовой, судебно-медицинской и военно-врачебной экспертизы при заболеваниях и повреждениях уха, баротравме, травме головы и шеи, а так же у монтажников, шахтеров, водолазов, аквалангистов, строителей наземных, подземных и подводных сооружений, летчиков и лиц других мирных и военных профессий.

Выводы

1. Позиционный тест Коуторна не является только адекватной методикой обнаружения отолитиаза: он обеспечивает объективизацию позиционных головокружений, обусловленных нарушениями состояния различных звеньев стато-кинетической функциональной системы (СКФС).

2. Тест Коуторна следует считать предварительным, скрининговым диагностическим приемом для оценки состояния статокинетической функциональной системы.

3. Этот тест следует шире применять для профотбора, а так же при профессиональной, военно-врачебной и судебно-медицинской экспертизе.

Литература

1. Бабияк В.И., Накатис Я.А. (ред.) Профессиональные болезни верхних дыхательных путей и уха. – С. Петербург: Гиппократ, 2009. – 696 с.

2. Григорьев Г.М. Позиционное пароксизмальное головокружение: проблемы генеза, экспертизы и реабилитации // Проблемы реабилитации. Труды Всероссийской конференции оториноларингологов, посвященной 80-летию со дня рождения акад. И.Б. Солдатова. – Самара. – 2003. – С. 71–73.

3. Мельников О.В. – Отолитиаз как причина доброкачественного позиционного головокружения // Материалы 16-го Съезда оториноларингологов РФ “ОРЛ на рубеже тысячелетий“. – Сочи. – 2001. – С. 309–311.

4. Туева И.Д. – Оценка тяжести и критерии прогноза стато-координационных нарушений у детей при врожденной сенсоневральной тугоухости: Автореф. дис. ...канд. мед. наук. Екатеринбург. – 2009. – 25с.

5. Усачев В. И. – Методы исследования вестибулярного аппарата // Оториноларингология. Учебник для врачей под ред. акад. И.Б. Солдатова и проф. В.Р. Гофмана. СПб. – 2000. – 396с. – [С. 75–96].

6. Cawthorne T. – Posinional Nystagmus. /T.Cawthorne //The Annals of Otology, Rhinology and Laryngology. – 1954. – Vol. 63. – N 2. – P. 481–490.

7. Dix M.R. – Vertigo /M.R. Dix, C.S. Hallpike (ed.). – Chichester – New York – Brisbane – Toronto – Singapore. – 1984. – 480 p. – The Annals of Otology, Rhinology and Laryngology. – 1952. – V. 61. – P. 967–1016.

8. Sakata E. Pitfalls in Which Otorhinolaryngologists Often Are Caught in the Diagnosis and Treatment of Vertigo / E.Sakata, K. Ohtsu, H. Sakata // The International Tinnitus Journal. – 2004. – Vol. 10. – P. 31–34.

УДК: 616.28-085.825

О ВОЗМОЖНОСТИ ПРОВЕДЕНИЯ ТРЕНИРОВОЧНОЙ ГИМНАСТИКИ У ЛИЦ С КОХЛЕО-ВЕСТИБУЛЯРНОЙ ДИСФУНКЦИЕЙ

М.А. Даниленко

ГОУ ВПО «Челябинская государственная медицинская академия» Росздрава (Зав. каф. оториноларингологии – д.м.н. М.Ю. Коркмазов), г. Челябинск.

На современном этапе отмечается значительный рост числа цереброваскулярных заболеваний [2, 5, 8, 9].В последнее время особое внимание в развитии нарушений кохлеарного и вестибулярного анализаторов уделяется сосудистому фактору, в том числе и нарушению кровообращения в вертебрально-базилярном бассейне, сосуды которого являются основным источником кровоснабжения внутреннего уха, вестибулярных ядер и мозжечка.

Существует корреляционная зависимость степени выраженности и глубины поражения кохлеарного и вестибулярного аппарата от наличия и стадии дисциркуляторной энцефалопатии (ДЭ). Более того, по-видимому, кохлеовестибулярный синдром является первым клиническим признаком развивающейся ДЭ. Лечение этих пациентов должно быть направлено на лечение основной патологии, частым проявлением которой является кохлеовестибулопатия, т.е. ДЭ [3, 4, 5].

Известно, что основными этиопатогенетическими факторами этой формы цереброваскулярной патологии являются атеросклероз и артериальная гипертензия.

Больным ОНТ на фоне атеросклероза сосудов головного мозга и гипертонической болезни [7, 8] рекомендуют соответствующую гиполипидемическую диету, антиатеросклеротические препараты, а так же медикаментозные средства для борьбы с гиперлипидемией. При ГБ назначали гипо- и антигипертензивные препараты с учетом результатов АД мониторинга; при нейроциркуляторной дистонии – препараты, нормализующие регуляцию сосудистого тонуса, при шейном остеохондрозе – различные процедуры для улучшения кровообращения в вертебрально-базилярном бассейне (ЛФК, ФЗТ, массаж, мануальная терапия).

С учетом особенностей заболевания используются медикаментозные препараты, улучшающие кровоснабжение внутреннего уха, церебральную гемодинамику и реологические свойства крови, лекарственные средства, обладающие антигипоксантной направленностью за счет активизации биоэнергетических процессов в митохондриях и стимуляции биосинтеза макроэргических соединений.

Доказано, что применение кавинтона и кавинтона форте по новой схеме в более высоких суточных дозах при лечении нейросенсорной тугоухости сосудистого генеза приводит к повышению эффективности лечения [6, 7, 9].

Использовании танакана в качестве монотерапии является эффективным лекарственным препаратом, который улучшает состояние слуховой функции, преимущественно снижая субъективный ушной шум [3, 4, 5].

Для лечения нейросенсорной тугоухости различной этиологии, сопровождающейся головокружением, применяются гистаминоподобные препараты (например, бетагистин). Проводилось изучение эффективности и безопасности бетагистина (препарата Вестибо) в режиме монотерапии в лечении субъективных и объективных вестибулярных и слуховых нарушений различного генеза, гидропса лабиринта и нарушений мозгового кровообращения. Улучшение со стороны слуховой функции наступает позднее и менее выражено, чем положительная динамика со стороны вестибулярных нарушений, и в основном это касается больных с гидропсом лабиринта, по-видимому, за счет купирования гидропса лабиринта [4, 5].

Разработан метод комплексного лечения больных сенсоневральной тугоухостью с включением препаратов нейромедиаторных аминокислот [8, 9].

Многочисленными исследованиями доказано, что в развитиии сенсоневральной тугоухости значительную роль играет как изменения гемодинамики внутреннего уха и липидного обмена,так и нарушение активности антиоксидантной системы. В 2009 году Гусейновым Н.М., была проведена работа, целью которой являлось разработан патогенетический

способ ранней терапии для больных острой нейросенсорной тугоухостью сосудистого генеза с помощью антиоксидантов (3-окси-2-метил-6-этилпиридина сукцинат). После проведенного лечения отмечен положительный клинический результат у 88,5% больных с острой сенсоневральной тугоухостью сосудистого генеза. А в 2010 Журавский С.Г., Романцов М.Г. благодаря результатам исследования Цитофлавина у пациентов с различными вариантами хронической СНТ II-III позволили рассматривать препарат в качестве средства с эффективным слухосохраняющим потециалом.

Применение методики, разработанной на кафедре ЛОР болезней СОГМА с использованием синтетического лей-энкефалина даларгина в комплексном лечении хронической сенсоневральной тугоухости оказалось более эффективным у детей с I, II, III степенями тугоухости [1].

Проведено исследование, результате которого доказано, что интратимпанальная терапия острой сенсоневральной тугоухости стероидами может использоваться как самостоятельный метод лечения у пациентов, имеющих противопоказания к системной терапии стероидами. Эффективность интратимпанальной терапии в течение 1 месяца не отличалась от системной терапии,длительная терапия в течение 6 месяцев более эффективна, чем системная терапия [1, 2, 5].

Доказано, что лечении острой СНТ с использованием перфторана оказалось эффективным в 95% случаев, с применением традиционных методов (сосудистые препараты, ноотропы, витамины, физиотерапевтическое лечение). — в 80% [7, 8].

При лечении больных с НСТ на фоне нарушения кровотока в ПА является целесообразным включение в базисную терапию фоноэлектрофореза кавинтона эндоурально в нашей модификации с расположением второго электрода с вазоактивными и спазмолитическими препаратами (эуфиллин, никотиновая кислота, милдронат) на область шейного отдела позвоночника [9].Влияние изолированного применения магнитотерапии по описанной методике на показатели кровотока в вертебробазилярном бассейне сравнимо с воздействием традиционной медикаментозной терапии; когда последняя противопоказана, ТкМТ можен назначаться как монотерапия больным с ОНТ сосудистого генеза [7]. Описана методика проведения электрофизического лечения пациентов с хронической формой НСТ, путем динамической коррекции активности симпатической нервной системы (ДКАСНС). Клиничекий эффект достигается за счет улучшения микроциркуляции и транскапиллярного обмена в структуре внутреннего уха [1, 2]. Достоинством гирудотерапии является полное отсутствие противопоказаний, безопасность и хорошая переносимиость [3, 5]. О возможности вестибулярной гимнастики было известно еще в 30-х годах прошлого века. Но, несмотря на многочисленные исследования, ученые так и не пришли к единой методике тренировки вестибулярного аппарата. Начиная вестибулярную реабилитацию, следует помнить о важности предварительной диагностики вестибулярной дисфункции с определением уровня поражения и стадии компенсации. Принцип индивидуального плана лечения для каждого больного, зависит от этиологии, патогенеза, сроков начала лечения. Кроме того, важно учитывать какую медикаментозную терапию получает больной, так как некоторые группы препаратов, применяемые при лечении головокружения, замедляют вестибулярную компенсацию.

Проанализировав литературу за последние годы, мы заинтересовались вопросом тренировки вестибулярного аппарата. При лечении больных со снижением слуха и головокружением сосудистого генеза к медикаментозным методам и физиотерапии мы добавили разработанный комплекс упражнений для тренировки вестибулярного аппарата.

Тренировка проводилась, учитывая стадии развития компенсации периферического поражения, и включала упражнения, направленные на тренировку динамической, статической координации и на основе биологической обратной связи:

Некоторые из упражнений, направленные на тренировку динамической и статической координации представлены ниже:

Исходное положение – стоя, ноги на ширине плеч, медленно рисовать телом равносторонний треугольник, движение только в голеностопных суставах, колени не сгибать. Руки в замок за головой. Амплитуда небольшая (до 15 см); осуществлять движения сначала с открытыми, а затем закрытыми глазами. Упражнения повторяются по 10 раз.

Исходное положение – основная стойка (ноги чуть расставлены, руки разведены в стороны, в правой руке – гимнастическая палка (Н 60см)). На счет 1–4 палку медленно провожая взглядом, вести вперед перед собой. На счет 5–8 передать палку в левую вытянутую руку и отвести в левую сторону. Для усложнения упражнения: на счет 1–4 палку медленно про-

вожая взглядом, палку поднимать над головой. На счет 5–8 опустить ее в левую сторону. Необходимо проводить по 5 повторений.

Как указывали выше, предложенный комплекс физических упражнений проводился параллельно с прохождением стандартных лечебных процедур. В связи с относительно небольшим количеством участников эксперимента, анализ достоверности положительного клинического результата нами не проводился, хотя пациенты отмечали позитивные результаты. Отсюда следует, что данный комплекс исследовательских работ востребован и та требует дальнейшего изучения этой проблемы и наблюдения пациентов. Необходимо помнить высказывание Пальчуна В.Т. (2005), что несвоевременное распознавание психосоматических расстройств влечет за собой ряд негативных последствий: усугубление течения кохлеовестибулярных расстройств, снижение качества жизни пациента.

Литература

1. Дайхес Н.А. Реабилитация больных с посттравматическими кохлеовестибулярными нарушениями / Н.А. Дайхес, С.В. Морозова, О.В. Зайцева // Тезисы XVII съезда оториноларингологов России.

2. Корнилова Л. Н. Компьютерный способ комплексного отоневрологического обследования и нефармакологической коррекции вестибулосенсоокуломоторных нарушений. //Вестник оториноларингологии. – 2009. – № 1. – С. 28–33.

3. Кунельская Н. Л., Вестибо в лечении кохлеовестибулярных нарушений. // Вестник оториноларингологии. – 2008. – №6. – С. 52–54.

4. Кунельская Н. Л., Оценка эффективности и переносимости танакана при лечении нейросенсорной тугоухости и ушного шума. //Вестник оториноларингологии. – 2009. – № 2. – С. 40–42.

5. Кунельская Н.Л. Кохлеовестибулярные нарушения оторинрларингоогии / Н.Л. Кунельскаая, проф., Т.С. Полякова, проф, С.А. Богданец, В.Т. Пальчун, проф., зав. каф. ЛОР-болезней Л.ф. РГМУ, засл. Деятнль науки РФ, член-корр. РАМН // Тезизы докладов.

6. Мареев О. В., Транскраниальная магнитотерапия в лечении острой нейросенсорной тугоухости сосудистого генеза / О.В. Мареев, Ю.М. Райгородский, В.В. Шкабров // Вестник оториноларингологии. – 2006. – №1. – С. 55–56.

7. Пальчун В. Т. Лечение острой нейросенсорной тугоухости. // Вестник оториноларингологии. – 2006. – № 3. – С. 45–48.

8. Пальчун В.Т. Особенности психосоматического статуса больных с кохлеовестибулярными нарушениями. Методы коррекции / В.Т. Пальчун, Н.Л. Кунельская, А.А. Красюк, Ю.В. Левина // Вестник оториноларингологии. – 2005. – №6. – С. 21–25.

9. Храпно Н.С. Причинные факторы, патогенез, классификация клинических форм вестибулярной дисфункции; принципы лечения. // Российская оториноларингология : мед. науч.-практ. журнал. – 2009. – № 5. – С. 118–121.

УДК 616.283.1-089.843-007

ОСОБЕННОСТИ ХИРУРГИЧЕСКОЙ ТАКТИКИ КОХЛЕАРНОЙ ИМПЛАНТАЦИИ У ПАЦИЕНТОВ С АНОМАЛИЯМИ РАЗВИТИЯ ВНУТРЕННЕГО УХА

Х.М. Диаб, В.Е. Кузовков, О.А. Пащинина

SURGICAL TECHNIQUE OF COCHLEAR IMPLANTATION IN PATIENTS WITH INNER EAR MALFORMATIONS

H.M. DIAB, V.E. KUZOVKOV, O.A. PASHCHININA

Санкт-Петербургский научно-исследовательский институт уха, горла и речи Минздравсоцразвития России (Директор – Засл. врач РФ, проф. Ю.К. Янов)

Мальформации внутреннего уха встречаются у 20% пациентов с врожденной сенсоневральной тугоухостью. В статье рассматривается хирургическая тактика в зависимости от вида аномалии, применение классической методики проведения кохлеарной имплантации (через мастоидотомию и заднюю тимпанотомию) и комбинированного доступа, включающего вскрытие сосцевидного отростка и доступ в барабанную полость через наружный слуховой проход.

Ключевые слова: кохлеарная имплантация, классический подход, комбинированный доступ, классификация, аномалии внутреннего уха.

Библиография: 9 источников.

Ear malformations may be genetic or acquired in nature. Malformations of inner ear are anomalies occurring in approximately 20% of patients with congenital sensorineural hearing loss. Congenital anomalies of the inner ear may be considered in two categories: malformations with pathologic changes limtied to the membranous labyrinth and malformations that involve both the osseous and membranous labyrinth. The classic technique and combined approach CI were employed to improve results of CI in patients with different inner ear malformations.

Keywords: cochlear implantation, inner ear malformations, classification, classic surgical technique, combined approach

Bibliography: 9 sources.

Большинство аномалий внутреннего уха возникает в первом триместре беременности в период формирования перепончатого лабиринта [4]. Аномалии развития внутреннего уха могут быть односторонними или двусторонними [6, 8, 5, 9].

По данным R. Jackler мальформации внутреннего уха встречаются у 20% пациентов с врожденной сенсоневральной тугоухостью [4]. R. Jackler и A. De la Cuz (1989) сообщили о том, что аномалии развития улитки составляют 76 % от всех аномалий внутреннего уха [3, 11].

Кохлеарная имплантации при аномалиях развития внутреннего уха сопряжена с высоким риском послеоперационных осложнений и получением неудовлетворительных результатов [2].

Были предложены различные классификации аномалий внутреннего уха, которые широко используются в клинической практике [3, 4, 6, 8, 12]. Аномалии внутреннего уха можно разделить на две основные группы: аномалии развития перепончатого лабиринта и аномалии развития перепончатого и костного лабиринта.

Цель работы

Повышение эффективности кохлеарной имплантации при аномалиях развития внутреннего уха.

Пациенты и методы

Исследование проводилось на базе Санкт-Петербургского НИИ уха, горла, носа и речи в период 2007–2010 гг.

Всего было обследовано 50 пациентов с аномалиями развития внутреннего уха. Прошли отбор на кохлеарную имплантацию и прооперированы были 17 пациентов, с диагнозом: двусторонняя аномалия развития внутреннего уха, хроническая двусторонняя сенсоневральная тугоухость IV степени.

Возраст пациентов был от 2 до 9 лет. Из них 9 мужского пола и 6 женского.

Все пациенты проходили стандартное предоперационное обследование.

Рентгенологическое исследование включало компьютерную томографию височных костей и в некоторых случаях магнитнорезонансную томографию головного мозга.

Таблица 1

Предоперационные данные КТ височных костей обследованных пациентов

Данные КТ височных костей	Количество пациентов
Укороченная улитка, общая полость во втором и апикальном завитках, расширенное преддверие (неполное разделение улитки II типа – аномалия Mondini) [7]	8
Отсутствие разделение между преддверием и улиткой (Common cavity)	2
Гипоплазия горизонтального полукружного канала	2
Расширенный внутренний слуховой проход (РВСП) > 10мм [10]	4
Суженный внутренний слуховой проход (СВСП) < 3мм (2,5 мм)	1

Хирургическая тактика зависела от предварительной оценки компьютерных томограмм височных костей и интраоперационных находок.

Всем 17 пациентам операция проводилось под общим обезболиванием с мониторингом лицевого нерва. Методика проведения кохлеарной имплантации во всех случаях была одинаковой до момента вскрытия барабанной полости и включала заушный S-образный разрез, формирование кожных и надкостничных лоскутов, подготовку ложа для импланта, расширенную мастоидотомию, заднюю тимпанотомию.

У 12 (66,6%) пациентов интраоперационно определялось окно улитки, и доступ к барабанной полости и к основному завитку улитки осуществлялся через заднюю тимпанотомию, из них: 2 пациента с гипоплазией горизонтального полукружного канала, 3 – с РВСП, 1 пациент с СВСП, а также 5 пациентов с аномалией Мондини. После идентификации окна улитки алмазным бором диаметром 1,5 мм частично удалялся костный навес ниши окна, для визуализации вторичной барабанной перепонки и доступ к барабанной лестнице осуществлялся через мембрану окна улитки.

Шести пациентам был введен стандартный электрод. В четырех случаях – при аномалии Мондини, после предварительного введения пробного электрода для определения глубины был введен укороченный электрод Medium с рабочей длиной активного электрода 20,9 мм.

У 5 (33,4%) пациентов интраоперационно окно улитки не дифференцировалось (3 пациента с аномалией Мондини, 2 – с общей полостью). У этих больных применялся комбинированный доступ [1] через заднюю тимпанотомию и тимпанотомию через наружный слуховой проход, обеспечивая тем самым свободу манипуляций бором и микроинструментами, а также возможность хорошей визуализации структур среднего уха и доступа ко всем завиткам улитки.

Доступ к просвету улитки осуществлялся через кохлеостому, ориентируясь на данные КТ височных костей и анатомические особенности структур среднего уха (стремя, сухожилие стременной мышцы, промонториум, канал лицевого нерва). Атипичное медиальное расположение канала лицевого нерва было обнаружено в одном случае, когда канал лицевого нерва проходил над предполагаемой проекцией окна улитки.

Кохлеостома во всех 5 случаях накладывалась у нижнего края промонториума ниже сухожилия стременной мышцы и кпереди от канала лицевого нерва.

Дальнейшая тактика была следующая: производилось расширение кохлеостомы, введение пробного электрода и его измерение для предварительной оценки глубины улитки и выбора типа электрода, интраоперационная рентгенограмма височной кости. Всем пациентам был введен электрод “compressed” (укороченный, с «рабочей» длиной электрода 12,1 мм), тампонада гемостатической губкой. У 8 пациентов: 4 пациентов с аномалией Мондини, 2

с общей полостью и 2 пациент с расширенным ВСП наблюдалась ликворея, которая была ликвидирована тампонадой ниши круглого окна фрагментом височной мышцы или фасции.

Акустические рефлексы стременной мышцы у трех пациентов не фиксировались, в таких случаях проводилась телеметрия нервного ответа, при которой были получены четкие ответы при стимуляции 7–10 из 12 электродов.

Параллельно с измерением акустических рефлексов производился осмотр соответствующей половины лица для выявления стимуляции лицевого нерва.

В одном случае стимуляция лицевого нерва была выявлена при подключении импланта в послеоперационном периоде. В данном случае производилось отключение соответствующих электродов, при стимуляции которых наблюдалось сокращение мимической мускулатуры.

Алгоритм хирургической тактики в зависимости от данных предоперационных компьютерных томограмм височных костей и интраоперационных находок представлен в табл. 2.

Таблица 2
Алгоритмы хирургической тактики

<table>
<tr><td colspan="5">Предоперацонная КТ височных костей</td></tr>
<tr><td>Гипоплазия горизонтального полукружного канала (2)</td><td>Суженный внутренний слуховой проход (1)</td><td>Расширенный внутренний слуховой проход (4)</td><td>Укороченная улитка, общая полость во втором и апикальном завитках, расширенное преддверие(8)</td><td>Общая полость(2)</td></tr>
<tr><td colspan="5">Интраоперационные находки</td></tr>
<tr><td colspan="2">Окно улитки обнаружено</td><td colspan="3">Окно улитки не обнаружено</td></tr>
<tr><td colspan="5">Хирургическая тактика</td></tr>
<tr><td colspan="2">Классический подход: доступ к барабанной полости через заднюю тимпанотомию (12)</td><td colspan="3">Комбинированный подход: через заднюю тимпанотомию и тимпанотомию через наружный слуховой проход (5)</td></tr>
<tr><td colspan="2">Доступ к спиральному каналу улитки (тимпанальной лестнице) через мембрану окна улитки</td><td colspan="3">Доступ к спиральному каналу улитки (тимпанальной лестнице) через кохлеостому</td></tr>
<tr><td colspan="5">Ликворея</td></tr>
<tr><td colspan="5">Отмечалось у 8 пациентов (4 – с аномалией Мондини, 2 – с РВСП,2 – общая полость)</td></tr>
<tr><td colspan="5">Оценка глубины улитки (тимпанальной лестницы): введение пробного электрода проводилось в 9 случаях</td></tr>
<tr><td colspan="5">Выбор варианта электрода</td></tr>
<tr><td colspan="2">Стандартный (6)</td><td>Medium (5)</td><td>Compressed (3)</td><td>Compressed (2)</td></tr>
</table>

Заключение

Данные компьютерной томографии, выполняемой предоперационно, а также интраоперационные данные позволяют правильно выбрать хирургическую тактику и успешно провести хирургический этап кохлеарной имплантации.

Использование комбинированного подхода дает возможность лучше визуализировать структуры среднего и внутреннего уха, обеспечивая доступ ко всем завиткам улитки и контроль ликвореи.

Введение пробного электрода и его измерение для предварительной оценки глубины введения, а также интраоперационная рентгенография способствовали выбору необходимого варианта электрода.

Литература

1. Янов Ю.К., Кузовков В.Е., Пащинина О.А. Кохлеарная имплантация у лиц, перенесших ранее оперативные вмешательства по поводу хронического гнойного среднего отита // Рос. Оторинолар. – 2009. – №2. – С. 108–115.

Cochlear Implantation in Children with Congenital Inner Ear Malformations / C.A. Buchman [et al.] // Laryngoscope. – 2004. – Vol. 114. – P. 309–316.

2. Jackler R.K., De La Cruz A. The large vestibular aqueduct syndrome// Laryngoscope. – 1989. – Vol. 99. – P. 1238–1243.

3. Jackler R.K., Luxford W.M., House W.F. Congenital malformations of the inner ear: a classification based on embryogenesis //Laryngoscope. – 1987. – Vol. 97. – P. 1–14.

4. Lehnhardt E., Koch T. Missbildungen des Innenohres//In: Helms J., Hrsg. Oto-Rhino-Laryngologie in Klinik und Praxis. Bd. 1. Stuttgart: Thieme. – 1994.– S. 742–746.

5. Marangos N. Dysplasien des Innenohres und inneren Gehorganges// HNO. – 2002. – Vol.50, Suppl.9. – P. 866–881.

6. Phelps P.D., King A., Michaels L. Cochlear dysplasia and meningitis// Am. J. Otol.- 1994. – Vol. 15. – P. 551–557.

7. Sennaroglu L., Saatci I. A new classification for cochleovestibular malformations// Laryngoscope. – 2002. – Vol. 112. – P. 2230–2241.

8. Stellenwert der MRT bei Verdacht auf Innenohrmissbildung/ S.Kosling [et al.]// Fortschr. Rontgenstr. – 2003. – Vol. 175. – P. 1639–1646.

9. Valvassori G.E., Clemis J.D. The large vestibular aqueduct syndrome // Laryngoscope.- 1978. – Vol. 88. – P. 723–728.

10. Weerda H. Chirurgie der Ohrmuschel// Verletzungen, Defekte und Anomalien. Stuttgart: Thieme. – 2004. – S. 105–226.

11. Weerda H., Siegert R. Klassifikation und Behandlung der Ohrmuschelmissbildungen// Dt. Arzteblatt. – 1999. – Vol. 96, suppl. 36. – P. 1795–1797.

УДК 616.28-008.14+616.281]:08

ИСПОЛЬЗОВАНИЕ ПОКАЗАТЕЛЕЙ ЦЕРЕБРАЛЬНОЙ ГЕМОДИНАМИКИ ДЛЯ ОПТИМИЗАЦИИ ПРОГРАММЫ КОМПЛЕКСНОЙ РЕАБИЛИТАЦИИ У БОЛЬНЫХ С КОХЛЕОВЕСТИБУЛЯРНОЙ ДИСФУНКЦИЕЙ

Н.В. Ерёмина, Т.Ю. Владимирова, Е.Ю. Струнина

ГОУ ВПО «Самарский государственный медицинский университет Росздрава» (Ректор – академик РАМН, лауреат государственной премии РФ дважды лауреат премии Правительства РФ, заслуженный деятель науки РФ профессор Г.П. Котельников)

Многочисленные исследования по проблеме реабилитации больных кохлеовестибулярными расстройствами до настоящего времени составляют актуальную проблему оториноларингологии. Достаточно широко практикуется использование двигательного фактора в лечении кохлеовестибулярных расстройств. В работе изучена роль показателей церебральной гемодинамики для подбора адекватной физической нагрузки.

Ключевые слова: кохлеовестибулярные расстройства, церебральная гемодинамика, двигательная нагрузка.

Библиография: 8 источников.

Традиционно в схеме комплексного лечения кохлеовестибулярных расстройств используются медикаментозные средства, воздействующие на кровоток: улучшающие микроциркуляцию в сосудах мозга, нормализующие показатели венозного оттока [5, 7, 8]. В последние годы возрастает роль немедикаментозных способов коррекции церебрального кровотока, среди которых на первое место выходят методы физической нагрузки, повышающие резервные возможности организма по его адаптации к изменившимся условиям функционирования вестибулярной системы равновесия [1, 2, 6]. Согласно данным литературы, степень тяжести развивающихся у пациента нарушений слуха и равновесия коррелирует с показателями церебральной гемодинамики, что и обусловило включение в алгоритм обследования пациентов с кохлеовестибулярными расстройствами метода реоэцефаграфии [3, 4].

Цель нашей работы – изучить особенности регионарного мозгового кровотока с учетом степени тяжести кохлеовестибулярных расстройств и определить роль реоэнцефалографии в подборе оптимальной двигательной нагрузки у больных с нарушениями слуха и равновесия.

Пациенты и методы. Нами проведено исследование реографической картины у 102 больных кохлеовестибулярной дисфункцией с учетом степени выраженности имеющихся слуховых и вестибулярных нарушений. Среди обследованных преобладали лица женского пола, составившие 69 (68,3%) пациентов, мужчин 32 (31,7%). Возраст больных колебался от 18 до 76 лет (средний возраст 50,1±1,2 года). Нами выделены две группы больных: I – с легкой и средней степенью тяжести вестибулярной дисфункции (30 человек), II – с тяжелой степенью тяжести заболевания (72 пациента). Для оценки церебральной гемодинамики использовали реоэнцефалографию, выполняемую на компьютерном реографе «Реоспектр».

У пациентов I группы объемное пульсовое кровенаполнение в бассейне внутренней сонной артерии соответствует возрастной норме в 56,7% наблюдений и составляет с обеих сторон в среднем по 1,22±0,04 у.е., в вертебрально-базилярном бассейне этот показатель изменчив в пределах возрастной нормы у 40% больных, составляя в среднем 0,99±0,04 у.е. и 0,99±0,06 у.е. справа и слева соответственно. Повышение кровенаполнения в бассейне внутренних сонных артерий (ФМ-отведение) зарегистрировано у 36,7% больных: симметричное в 20% наблюдений, повышение на стороне поражения в 10% случаев, на противоположной стороне у 6,7% пациентов. В вертебрально-базилярном бассейне (ОМ-отведение) повышение объемного пульсового кровенаполнения наблюдалось у 46,7% пациентов: симметричное у 36,7%, на стороне поражения у 10% больных. Периферическое сосудистое сопротивление и тонус артериол в ФМ-отведении соответствовали возрастным показателям нормы у 40% больных I группы, в ОМ-отведении – лишь у 26,7% обследованных. Изменение тонуса мелких сосудов при легком течении вестибулярной дисфункции проявлялось в виде его пони-

жения в бассейне внутренней сонной артерии у 50% пациентов, в вертебрально-базилярном бассейне у 63,3% обследованных. Суммарный модуль упругости сосудов крупного и среднего калибра соответствует возрастной норме в ФМ-отведении у 16,7% пациентов, в то время как в ОМ-отведении у 23,3% больных. Двустороннее понижение упругости сосудистой стенки в ФМ-отведении выявлено в 50% наблюдений, в ОМ-отведении у 46,7% больных. Тонус сосудов венозного русла и соотношение «приток-отток» соответствовали нормальным значениям у 46,7% больных в бассейне внутренней сонной артерии, в 43,3% наблюдений в вертебрально-базилярном бассейне. У 6,7% больных с легким течением заболевания выявлено повышение тонуса отводящих сосудов в ФМ-отведении, что способствовало нарушению венозного оттока в системе внутренней сонной артерии. Среднее значение индекса КВО, характеризующего венозный отток, в ФМ-отведении составляло 83,47±1,08%, в ОМ-отведении 84,11±1,32%. Эластичность сосудистой стенки у всех обследованных в группе оказалась снижена до уровня 4,28±0,86% в ФМ-отведении и 6,35±1,07% в ОМ-отведении.

При тяжелой кохлеовестибулярной дисфункции (II группа) объемное пульсовое кровенаполнение соответствовало возрастной норме в бассейне внутренней сонной артерии у 42,3% обследованных, в то время как в вертебрально-базилярном бассейне только у 36,6% случаев. В 38% наблюдений в ФМ-отведении происходит симметричное повышение интенсивности кровотока до уровня 1,60±0,07 у.е. справа и 1,73±0,06 у.е. слева. В ОМ-отведении симметричное повышение показателя выявлено у 31,0% больных до уровня 1,5±0,07 у.е. справа и слева соответственно. Изменение пульсового кровенаполнения на стороне поражения зарегистрировано в 5,6% случаев, на противоположной поражению стороне у 7,0% обследованных. Периферическое сосудистое сопротивление и тонус артериол в ФМ-отведении нормальное у 35,2% пациентов с тяжелым течением заболевания, в ОМ-отведении только у 18,3%. Тонус артерий мелкого калибра оказался снижен в вертебрально-базилярном бассейне в 77,5% наблюдений, в бассейне внутренней сонной артерии только у 49,3% пациентов. Модуль упругости сосудов крупного и среднего калибра при тяжелом течении вестибулярной дисфункции соответствует возрастной норме в ФМ-отведении у 22,6% обследованных, его изменения в равной степени происходят как в сторону повышения (36,6%), так и понижения (40,8%). В ОМ-отведении нормальный модуль упругости выявлен у 18,3% пациентов, его повышение наблюдается у 35,2% обследованных, понижение у 46,5%. Соотношение «приток-отток», характеризующее тонус отводящих сосудов, в ФМ-отведении не изменен у 49,3% пациентов, в ОМ-отведении – у 32,4% обследованных. Некоторое затруднение венозного оттока выявлено в бассейне внутренней сонной артерии, что подтверждает показатель КВО 81,88±1,07%. В вертебрально-базилярном бассейне подобных нарушений не выявлено (КВО 84,58±0,79%). Эластичность сосудов у всех пациентов группе с тяжелым течением кохлеовестибулярной дисфункции снижена до уровня 3,62±0,36% в ФМ-отведении и 4,76±0,46% в ОМ-отведении.

На основе случайного выбора пациентам применены три схемы лечения. У лиц контрольной группы (33 человека) применяли медикаментозное лечение средствами улучшающими микроциркуляцию и обменные процессы. В комплексную схему лечения пациентов второй группы (34 человека) дополнительно включали дозированную активную двигательную нагрузку в форме специальных занятий лечебной физкультурой. Третья схема предусматривала использование гипергравитации краниокаудального направления (гравитационной терапии) на электроцентрифуге короткого радиуса вращения.

Изменение церебральной гемодинамики по показателям реоэнцефалографии характеризовалось в I группе больных при использовании медикаментозного лечения повышением объемного пульсового кровенаполнения с приближением его к возрастной норме в ФMD-отведении в 11,1% наблюдений (РИФMD1=0,95±0,05, РИФMD2=1,2±0,01), в ФMS-отведении в 22,2% (РИФMS1=1,05±0,02, РИФMS2=1,15±0,04), в OMD-отведении – в 22,2% наблюдений (РИОMD1=1,1±0,03, РИОMD2=1,4±0,02) и OMS-отведении в 11,1% (РИОMS1=1,2±0,02, РИОMS2=1,5±0,05). Включение в схему лечения активной и пассивной дозированной двигательной нагрузки не оказало существенного влияния на динамику реографического индекса в ФМ-отведении. В вертебрально-базилярном бассейне реографический индекс отличается при дополнении лечения методами двигательной нагрузки при II схеме лечения у 10% больных, при III схеме – в 18,2% наблюдений. Асимметрия межполушарного кровенаполнения уменьшалась при использовании III схемы лечения в ФМ-отведении в 27,3% наблюдений, при использовании II схемы в ОМ-отведении – в 10%. Значимое ($p<0,05$) повышение модуля упругости сосудистой стенки по показателю α/T с приближением его к возрастной норме наблюдалось при включении в комплексную схему лечения дозированной активной двигательной нагрузки в ФMD-отведении у 50% паци-

ентов, ФMS-отведении в 40% случаев, в OMD-отведении у 50% больных, OMS-отведении в 60%. При дополнении схемы лечения гравитационной терапией те же изменения зарегистрированы в 27,3%, 18,2%, 36,4% и 27,3% наблюдений. Показатели, характеризующие венозный отток (ДИА и КВО) при I схеме приблизились к возрастной норме в ФMD-отведении в 11,1% наблюдений, ФMS-отведении в 22,2%, при III схеме – у 18,2% и 9,1% больных, при II схеме – в 10% и 20%. В OMD-отведении улучшение выявлено у 11,1%, 20% и 27,3% обследованных, в OMS-отведении у 22,2%, 20% и 18,2% больных. Характер выявленных изменений позволяет рекомендовать гравитационную терапию как дополнение к медикаментозному лечению у больных с кохлеовестибулярной дисфункцией с признаками затруднения венозного оттока.

Во II группе при I схеме объёмное пульсовое кровенаполнение повысилось, приближаясь к возрастной норме в ФMD-отведении у 8,3% больных (РИФMD1=1,0±0,04, РИФMD2=1,2±0,02), в ФMS-отведении в 12,5% наблюдений (РИФMS1=1,05±0,02, РИФMS2=1,25±0,05), в OMD-отведении в 25% наблюдений (РИOMD1=0,9±0,03, РИOMD2=1,1±0,01), в OMS-отведении – в 29,2% (РИOMS1=0,95±0,03, РИOMS2=1,3±0,06). Включение дозированной активной и пассивной двигательной нагрузки оказало аналогичный эффект по изменению реографического индекса, однако асимметрия межполушарного кровенаполнения при использовании III схемы лечения уменьшалась не только в ФМ-отведении (17,4%), но и в ОМ-отведении (4,3% наблюдений). Выявлено повышение периферического сосудистого сопротивления и тонуса сосудов крупного, среднего калибра, микроциркуляторного русла при использовании II схемы в ФMD-отведении у 20,8% больных, в ФMS-отведении у 16,7%, в OMD-отведении в 25,0% наблюдений и OMS-отведении у 29,2% больных. Включение гравитационной терапии способствовало снижению исходно повышенного периферического сосудистого сопротивления в ФMD-отведении в 13% случаев, ФMS-отведении в 17,4%, тонус сосудов повысился в OMD-отведении в 8,7% наблюдений, OMS-отведении у 13% больных. При использовании в комплексной схеме лечения пациентов II группы дозированной активной двигательной нагрузки отмечено симметричное ухудшение показателей венозного оттока в бассейне внутренних сонных артерий и вертебрально-базилярном бассейне в 16,7% и 20,8% наблюдений.

Таким образом, изучение параметров церебральной гемодинамики и микроциркуляции методом реоэнцефалографии является необходимым в целях подбора оптимального вида физической нагрузки. Включение в комплексную схему лечения кохлеовестибулярных расстройств методов физической реабилитации в виде занятий лечебной физкультурой и гравитационной терапии путем их влияния на центральный и регионарный кровоток повышает эффективность лечения без дополнительного увеличения арсенала медикаментозных средств коррекции. Различие в характере гемодинамического ответа при использовании различных видов двигательной нагрузки позволяет достигнуть более быстрого и успешного стимулирования адаптационно-компенсаторных механизмов функциональной системы равновесия.

Литература

1. Герасимов К.В. Функциональная система равновесия. // Материалы всероссийской научно-практической конференции «Актуальные проблемы современной вестибулологии», посвященной 110-летию со дня рождения К.Л. Хилова. – 2004. – С. 134–134.

2. Котельников Г.П. Яшков А.В. Гравитационная терапия // М.: Медицина, 2003. 244 с.

3. Гравитационная терапия: влияние на церебральную гемодинамику и вестибулярную функцию у здоровых лиц / Г.П. Котельников, Н.В. Ерёмина, Т.Ю. Владимирова, А.А. Шишкина // Х з,ізд оториноларингологів Украіни: тез.докл.– Киев, 2005. – С. 321–322.

4. Мельников О.А., Замерград М.В., Рычкова И.В. Церебральная гемодинамика у больных с периферическим вестибулярным синдромом // Современные проблемы заболеваний верхних дыхательных путей: Сб. тр. 1-й ГКБ им. Н.И. Пирогова. – М., 2002. – С. 194–195.

5. Морозова С.В., Зайцева О.В., Налетова Н.А. Головокружение как медико-социальная проблема // Рус. мед. журн. – 2002. – Т. 10, №16. – С. 725–729.

6. Пальчун В.Т., Асламазова В.И., Крюков А.И. Использование фармако-физических методов при негнойной патологии внутреннего уха // Патология уха и реабилитация больных с тугоухостью: Сб. тр. – М., 1987. – С. 118–120.

7. Патякина О.К. Лечебная тактика при вестибулогенном головокружении // Consilium medicum. – 2001. – С. 9–12.

8. Солдатов И.Б. Сущева Г.П., Храппо Н.С. Вестибулярная дисфункция/ М.: Медицина, 1994. 277 с.

УДК 616.21:616.28-008.14+616.281]:616.133

СОСТОЯНИЕ ЛОРОРГАНОВ И ОСОБЕННОСТИ СЛУХОВЫХ И ВЕСТИБУЛЯРНЫХ НАРУШЕНИЙ У БОЛЬНЫХ С ПАТОЛОГИЕЙ МАГИСТРАЛЬНЫХ СОСУДОВ ШЕИ

Н.В. Ерёмина, Т.Ю. Владимирова, Е.Ю. Струнина

ГОУ ВПО «Самарский государственный медицинский университет Росздрава» (Ректор – академик РАМН лауреат государственной премии РФ, дважды лауреат премии Правительства РФ заслуженный деятель науки РФ, профессор Г.П. Котельников)

В работе приведены данные эндоскопического осмотра ЛОРорганов, результаты исследования слуховой и вестибулярной функций у пациентов с патологией магистральных сосудов шеи: позвоночных артерий, внутренних сонных артерий. Описываются признаки, позволяющие заподозрить наличие у пациента поражения сосудов вертебрально-базилярного или каротидного бассейнов на амбулаторно-поликлиническом этапе. Полученные данные позволят врачам оториноларингологам в поликлинике, врачам общей практики при составлении плана диагностических мероприятий и последующем выборе лечебной тактики у больных с патологией магистральных сосудов шеи

Ключевые слова: вестибулярная дисфункция, патология магистральных сосудов шеи, слуховая функция, вестибулярная функция, эндоскопический осмотр ЛОРорганов

Библиография: 5 источников

Роль сосудистого фактора в патогенезе кохлеовестибулярных расстройств отражена в работах многих исследователей [2, 3, 4]. Известно, что сосудистые нарушения стволомозгового отдела центральной нервной системы усложняют течение нарушений слуха и равновесия, приводя к большому разнообразию жалоб «общего» характера у пациентов с патологией магистральных сосудов шеи. [1, 5]. Комплекс диагностических и лечебных мероприятий по реабилитации пациентов с патологией магистральных сосудов шеи должен обязательно учитывать ранние признаки нарушений слуховой и вестибулярной функций, позволяющих заподозрить патологию сосудов шеи, обусловленную нарушением кровотока по позвоночным или внутренним сонным артериям уже на этапе оказания амбулаторно-поликлинической помощи.

Цель исследования: изучить состояние ЛОРорганов, особенности слуховой и вестибулярной функции у пациентов с патологией магистральных сосудов шеи.

Пациенты и методы. Нами обследовано 58 пациентов с нарушениями кровотока по магистральным сосудам шеи, имеющих кохлеовестибулярные нарушения. Из исследования были исключены лица пожилого возраста, пациенты с черепно-мозговой травмой в анамнезе и лица, работавшие в условиях шума и вибрации. Давность кохлеовестибулярных расстройств составила в среднем 5,3±1,1 года. Все обследованные были разделены на 2 группы, сопоставимые по полу и возрасту. Первую группу составили 34 пациента с патологией позвоночных артерий, у больных второй группы (29 пациентов) по данным ультразвуковой доплерографии выявлено поражение внутренних сонных артерий.

Исследование слуховой функции включало определение выраженности субъективного ушного шума, остроты слуха, камертональное исследование слуха. Тональная пороговая аудиометрия выполнялась на клинических аудиометрах МА-31 и АС-40 в диапазоне частот от 250 до 8000 Гц. Дифференциальные пороги восприятия силы звука оценивались на частотах 500, 1000, 2000 и 4000 Гц по методике Luscher. Проводили определение слуховой чувствительности к ультразвуку с оценкой феномена латерализации. Вестибулометрия включала визуальную оценку характеристик спонтанного и позиционного нистагмов – направление, степень, амплитуду, частоту, продолжительность, ритмичность. Функцию статического равновесия оценивали в простой и усложненной позе Ромберга. Динамическое равновесие исследовали в ходьбе по прямой линии, изучении фланговой походки, координаторных пробах Водака-Фишера, Барани, пальценосовой пробе, пробе на диадохокинез. Нагрузоч-

ные тесты включали битермальную калорическую пробу по методике Н.С.Благовещенской и вращательную с оценкой выраженности вестибулосенсорных, вестибулосоматических и вестибуловегетативных реакций.

При эндоскопическом осмотре у пациентов I группы с патологией позвоночных артерий выявлены следующие сопутствующие патологические состояния ЛОРорганов: оталгия у 17% больных, передний сухой ринит у 21% обследованных, вазомоторный ринит в 42%, хронический катаральный фарингит у 13% больных, хронический катаральный ларингит у 5% пациентов. Часть пациентов этой группы (9%) отмечали постоянную локализованную в одной точке боль на задней стенки глотки. В 15% наблюдений выявлено затруднение глотания. В группе пациентов с патологией внутренних сонных артерий чаще диагностировался вазомоторный ринит в 38% случаев, ограничение подвижности голосовых складок при фонации выявлено у 26% пациентов.

Пациенты первой группы в 78% наблюдений предъявляли жалобы на понижение слуха, преимущественно одностороннего характера, в то время как у больных второй группы снижение слуха носило двусторонний характер и отмечалось в 84% наблюдений. Гиперакузия имела место у 74% опрошенных с патологией позвоночных артерий, при поражении сонных артерий – в 25% наблюдений. На шум в ушах в первой группе жаловалось 80% больных, из них в 69% он наблюдался только в одном ухе. Шум имел III-IV степень переносимости, носил звенящий, свистящий характер, возникал внезапно. Во второй группе шум в ушах беспокоил 64% пациентов, в подавляющем большинстве (85%) шум носил двусторонний характер, имел I-II степень переносимости, присутствовал постоянно и имел низкий шипящий характер. У 88% больных с патологией магистральных сосудов шеи появление шума предшествовало появлению жалоб на нарушения слуховой функции. По данным аудиологического обследования у всех больных зарегистрировано снижение слуха по типу поражения звуковоспринимающего аппарата, аудиограммы имели преимущественно нисходящий характер, слуховые нарушения в подавляющем большинстве соответствовали I и II степени нейросенсорной тугоухости. Наибольшая степень повышения порогов восприятия чистых тонов наблюдалась на высоких частотах (от 4 до 16,5кГц). У пациентов первой группы дифференциальные пороги восприятия силы звука (ДПВСЗ) оказались снижены до 0,6–0,8 дБ, в то время как у больных с поражением внутренних сонных артерий показатель ДПВСЗ соответствовал возрастной норме. Порог восприятия ультразвука во всех группах обследованных был нормальным.

Жалобы на головокружение предъявляли 92% пациентов с поражением позвоночных артерий и 78% больных с патологией внутренних сонных артерий. Головокружение носило систематизированный характер у 80% больных I группы, у 86% больных с патологией внутренних сонных артерий головокружения носило несистематизированный характер. В 59% наблюдений у больных с патологией позвоночных артерий приступы системного головокружения возникали до нескольких раз в сутки, их длительность варьировала в 61% наблюдений от нескольких секунд до 1 часа, в 39% случаев – от нескольких часов до суток. При патологии внутренней сонной артерии головокружение было постоянным у 75% больных. По интенсивности в первой группе приступы головокружения были чаще (68%) средней степени тяжести, во второй группе – легкие в 65% наблюдений. Пациенты обеих групп в 71% случаев не ощущали себя здоровыми по окончании приступа, часто отмечали слабость, вялость, снижение работоспособности, головную боль. Потери сознания во время приступа не было ни у одного больного первой группы, во второй группе 18% пациентов отмечали периодическое потемнение сознания. В качестве провоцирующих головокружение факторов пациенты с патологией позвоночных артерий отметили резкую перемену положения тела (29%), поворот головы в сторону (29%), поездку в транспорте (17%), взгляд на быстро движущийся предмет (9%). Пациенты с поражением внутренних сонных артерий в 89% наблюдений затруднились обозначить фактор, провоцирующий головокружение, однако у 57% обследуемых головокружение возникало при повышении артериального давления, в 7% случаев при перемене положения головы и туловища. У пациентов с патологией позвоночных артерий головокружение чаще (69%) возникало в первой половине дня, в то время как при патологии внутренней сонной артерии в 71% случаев – во второй половине дня. Вегетативное сопровождение приступа головокружения у пациентов с патологией позвоночных артерий проявлялось тошнотой у 68% обследованных, рвотой у 19% больных. Расстройство равновесия отметили 80% больных в обеих группах. Головная боль во время приступа беспокоила 67% больных I группы и 73% лиц с поражением внутренних сонных артерий.

По данным спонтанной вестибулометрии в группе больных с поражением позвоночных артерий спонтанный нистагм при визуальном осмотре зафиксирован у 15% больных, в группе больных с патологией внутренних сонных артерий – у 8% обследованных, позиционный нистагм выявлен у 38% обследуемых первой группы, во второй группе он отмечен только у 17% пациентов. Неустойчивость в простой и усложненной позе Ромберга зарегистрирована у 87% больных с признаками вертебрально-базилярной недостаточности, при нарушении кровообращения в каротидном бассейне – у 83% больных. Нарушение тонических реакций рук в пробе Водака-Фишера выявлено у пациентов первой группы в 35% случаев, во второй – в 44%. Оптокинетический нистагм не был нарушен ни у одного больного. По результатам битермальной калорической и вращательной проб преобладающим типом вестибулярных реакций являлась гипорефлексия: у 36% пациентов с патологией позвоночных артерий и у 48% больных с патологией внутренних сонных артерий. Гиперрефлексия нистагменных реакций выявлена у 3% пациентов с поражением позвоночных артерий, норморефлексия – у 5% больных с патологией позвоночных артерий. Асимметрия вестибулярной возбудимости, проявляющаяся декомпенсаторным симптомом угнетения одного из лабиринтов имела место у 21% обследуемых в первой группе, во второй группе лишь у 5% больных. Симптомом преобладания нистагма по направлению имел место у 19% пациентов с патологией позвоночных артерий и у 28% больных во второй группе. Диссоциированный тип реакций получен в 16% случаев в первой группе, в 19% во второй группе. Диссоциация нистагменной реакции выражалась в гипорефлексии или арефлексией калорического нистагма при норморефлексии поствращательного нистагма. Вестибуло-вегетативные реакции отмечались у 58% пациентов с поражением позвоночных артерий, при поражении внутренних сонных артерий они зарегистрированы только у 27% больных.

Таким образом, для патологии позвоночных артерий характерно многообразие сопутствующей патологии ЛОРорганов. Особое внимание заслуживают признаки поражения X пары черепных нервов в виде жалоб на дисфагию, наличие у больных оталгии и изменений слизистой оболочки верхних дыхательных путей невоспалительного характера.

Жалобы на двустороннее нарушение слуха и постоянный низкочастотный шум в ушах I–II степени переносимости позволяют думать о поражении внутренних сонных артерий. В то время как одностороннее снижение слуха с явлениями гиперакузии, периодическим высокочастотным шумом в ушах III–IV степени переносимости, сопровождающееся понижением дифференциальных порогов восприятия силы звука по данным аудиометрии больше характерно для патологии позвоночных артерий.

Наличие постоянного головокружения несистематизированного характера легкой степени выраженности, связанного с повышением артериального давления и поворотами головы, усиливающегося во второй половине дня и сопровождающего сильной головной болью, признаки гипорефлексии вестибулярных реакций и их диссоциация в калорическом и вращательном тесте свидетельствует о нарушении кровотока в бассейне внутренних сонных артерий. Кратковременные приступы систематизированного головокружения средней степени выраженности в первой половине дня, связанные с поротом головы, изменением положения тела и ездой в транспорте, сопровождающееся выраженными вегетативными симптомами, спонтанным и позиционным нистагмом, гипорефлексией вестибулярных реакций и часто асимметрией вестибулярной возбудимости за счет одностороннего угнетения лабиринта, указывают на вероятное наличие патологии сосудов вертебрально-базилярного бассейна.

Литература

1. Бабияк В.И., Гофман В.Р., Накатис Я.А. Нейрооториноларингология. СПб.: Гиппократ, 2002, 728 с.

2. Изменение показателей вестибулометрических тестов после выполнения реконструктивных операций у пациентов с гемодинамически значимым стенозом внутренних сонных артерий. / Е.Н. Кравцова, С.В. Лиленко, И.П. Дуданов, С.В. Горностаева // Российская оториноларингология. – 2009. – Приложение №2. С. 37–41.

3. Руководство по оториноларингологии / под. ред. И.Б. Солдатова. – М.: Медицина, 1997. – 608 с.

4. Слуховые расстройства у больных с синдромом вертебрально-базилярной недостаточности / Кириченко И.М., Дайхес Н.А., Пашков А.В., Алексеева Н.С., Клочков А.М. // Российская оториноларингология – 2009. – приложение №2. С. 30–35.

5. Филатов В.Ф., Арделян Е.Л. Состояние ЛОРорганов при шейном остеохондрозе // Вестник оториноларингологии – 1986. – №6. – С. 58–60.

УДК 616.281-008.55-07-08-039.76

ОБСЛЕДОВАНИЕ И РЕАБИЛИТАЦИЯ БОЛЬНЫХ С ПЕРИФЕРИЧЕСКИМ ВЕСТИБУЛЯРНЫМ ГОЛОВОКРУЖЕНИЕМ

О.В. Зайцева

ФГУ НКЦ оториноларингологии, Москва
(Директор – проф. Н. А. Дайхес)
ГУ МОНИКИ им. М. Ф. Владимирского, Москва
(Директор – член-корр. РАМН, проф. Г. А.Оноприенко)

В последние годы головокружение становится все более частым симптомом, встречающимся в медицинской практике. Среди причин обращения к врачам разных специальностей оно составляет 3–4% и 10% соответственно к оториноларингологам и неврологам [19]. При опросе более 20 тыс. человек в возрасте от 18 до 64 лет выяснилось, что за последний месяц более 20% испытали головокружение, из них свыше 30% страдают головокружением на протяжении более 5 лет [21].

Головокружение подразделяют на вестибулярное (системное) и невестибулярное (несистемное). Наиболее часто встречающиеся случаи системного головокружения подразделяют на три группы: головокружение, сопровождающееся тугоухостью; головокружение, не сопровождающееся тугоухостью; головокружение с центральными неврологическими симптомами [5]. Известно, что системное головокружение связано с раздражением определенных участков вестибулярного анализатора и в зависимости от уровня поражения бывает периферическим и центральным. Периферическое вестибулярное головокружение (vertigo) возникает при поражении сенсорных элементов ампулярного аппарата и преддверия, вестибулярного ганглия и нервных проводников ствола мозга [4].

Периферическое вестибулярное головокружение – это головокружение приступообразного характера различной интенсивности (от слабых до бурных атак). При остром начале пациенты ощущают движение предметов в сторону больного уха, в эту же сторону направлен и нистагм, в стадии угнетения – в противоположную сторону. Продолжительность приступов может колебаться от минут до нескольких часов, недель, месяцев. Периферическое головокружение всегда сопровождается спонтанным нистагмом – клоническим горизонтальным или горизонтально-ротаторным, разной интенсивности, степени, ассоциированным с гармоничным отклонением туловища и рук в сторону медленного компонента. Отмечается положительное влияние поворота головы (в сторону медленного компонента нистагма). Как правило, периферическое вестибулярное головокружение одностороннее и сопровождается нарушением слуховой функции на пораженной стороне. Экспериментальные пробы выявляют угнетение (кроме начального периода заболевания) [4].

Установление причин головокружения весьма важно, поскольку обеспечивает реальную возможность проведения патогенетически обоснованного лечения и выбора адекватной профилактической тактики. Известно, что причиной головокружения могут являться более 80 патологических состояний [5]. Согласно классификации, предложенной G.R. Holt и J.R. Thomas в 1980 г [16], к этиологическим факторам относятся:

- заболевания среднего и внутреннего уха воспалительного и невоспалительного характера;
- заболевания центральной нервной системы;
- поражения органов шеи, в том числе дегенеративно-дистрофические изменения шейного отдела позвоночника;
- метаболические и гематологические причины;
- нарушения, вызванные лекарственными веществами;
- инфекционные поражения;
- кардиогенные расстройства;
- прочие причины.

Безусловно, обследование пациентов с головокружением должно быть детальным и всесторонним и обязательно включать обследование у отоневролога, позволяющее оценить функциональное состояние вестибулярного анализатора и уровень его поражения.

Современное отоневрологическое обследование включает ряд тестов и довольно продолжительно (обследование одного больного занимает 1,5–2 ч). Калорические тесты (тепловой и холодовой) осуществляются способом орошения наружного слухового прохода по его задне-верхней стенке водой (воздухом – при перфорации барабанной перепонки). Температура воды (воздуха) должна быть минимум на 7 °С выше или ниже температуры тела пациента. По теории Р. Барани [6], под влиянием охлаждения или нагревания отдельных участков полукружных каналов эндолимфа изменяет свою плотность, в связи с чем охлажденные частицы эндолимфы опускаются вниз, а теплые поднимаются вверх. Движение эндолимфы вызывает раздражение вестибулярного аппарата. Оцениваются направление, длительность и амплитуда нистагма.

Вращательный тест Барани – пациент в кресле Барани с опущенной вперед на 30° головой (горизонтальные каналы в плоскости вращения). Исследователь с помощью специальной ручки производит 10 полных оборотов кресла за 20 с. в обе стороны с интервалом 5 мин. После остановки кресла обследуемый поднимает голову и фиксирует взгляд на предмете, расположенном на 60–70 см от лица и смещенном от средней линии в сторону, противоположную вращению, на 45°. При вращении происходит раздражение лабиринтов, находящихся в плоскости вращения, причем в большей степени того, в котором после остановки ток эндолимфы направлен к ампуле.

Расстройство функции равновесия (атаксия) является весьма серьезной проблемой для больных с головокружением, поскольку пациенты нередко оказываются неспособными без посторонней помощи передвигаться даже в пределах собственного жилища. Поэтому при оценке состояния вестибулярной функции большое внимание уделяется исследованию способности человека поддерживать вертикальное положение тела – функции равновесия, осуществляющейся посредством установочных рефлексов, которые удерживают центр тела в пределах проекции площади его опоры. В свою очередь система поддержания равновесия тела, функционирующая с участием вестибулярной рецепции, проприорецепции, мозжечка и мышечных эффекторов, совместно с системами ориентировки в пространстве и локомоций образуют статокинетическую систему, обеспечивающую следующие функции: ориентировку человека в пространстве (сенсорика); поддержание равновесия тела в статике и динамике (моторика); энергетическое обеспечение двигательных актов (трофика).

Одним из способов выявления атаксии является постурография (стабилография). Применяемые ранее методики проведения стабилографического исследования предполагали проведение проб, часто мучительных для пациента: обследование на аппарате, конструкция которого предусматривала качательные движения в горизонтальной и сагиттальной плоскостях регистрировались на ЭВМ, контроль спонтанных и поствращательных отклонений при помощи «пишущего стержня» и шкалы, укрепленных к креслу Барани [2].

Для выявления нарушений статокинетической устойчивости были предложены пробы, не сопровождающиеся вегетосенсорными проявлениями: медленные наклоны головы в сагиттальной и фронтальной плоскости, повороты головы вправо и влево с последующей ходьбой по прямой линии, а также алгоритм «пятка – носок», шагательная проба [13]. Использование современной аппаратуры значительно расширило диагностические возможности проведения стато-кинетических исследований, позволило проводить информативную качественную и количественную оценку функции равновесия. Современным вариантом позы Ромберга является проведение исследования на платформе, являющейся центром прибора, оценивающего функцию равновесия в количественном отношении [18]. Для дифференциальной диагностики различных нарушений функции равновесия используются нагрузочные функциональные пробы с одновременной постурографией: пробы с оптокинетической стимуляцией, с максимальным поворотом головы вправо и влево, с дозированной пороговой вращательной стимуляцией, с фиксацией взора [12].

Проблема эффективного лечения кохлеовестибулярных нарушений является актуальной до настоящего времени. Кроме лекарственной и физиотерапии, как только будет купирован острый приступ головокружения, в комплекс лечебных мероприятий необходимо включать вестибулярную реабилитацию (или вестибулярную гимнастику). Вестибулярная реабилитация основана на биологической обратной связи и направлена на ускорение вестибулярной адаптации и сенсорном замещении. Вестибулярная адаптация (способность центральной вестибулярной системы приспосабливаться к информации, поступающей от периферических отделов «пораженного» вестибулярного анализатора) и сенсорное замещение (более эффективное использование сохранившихся сенсорных систем) обеспечиваются таким свойством нервной системы как нейропластичность [7, 10, 11,15].

О возможности вестибулярной тренировки было известно ещё в 30-х годах прошлого века [3]. Позднее, в 1945 г., T. Cawthrone и F. Cooksey [8, 9] описали систему реабилитационных упражнений для устранения вестибулярного головокружения. Её особенность заключается в том, что, помимо комплекса упражнений для головы, тренировки глаз и выработки мышечного и суставного чувства, она предполагает также обязательную коррекцию тревожного состояния больного, чувства неуверенности и страха. В настоящее время вестибулярная реабилитация проводится на специальных установках – постурографических и стабилографических комплексах, позволяющих одновременно оценивать эффективность лечения. Один из ведущих принципов вестибулярной реабилитации – индивидуальный план для каждого больного и своевременность ее начала. Например, при одностороннем периферическом вестибулярном синдроме вестибулярная гимнастика должна продолжаться в среднем 6–8 недель, а при двустороннем — не менее 6 месяцев [15].

Начиная вестибулярную реабилитацию следует с особой тщательностью подходить к выбору медикаментозной терапии, поскольку препараты, обладающие вестибулосупрессивным действием, применяемые при лечении головокружения, замедляют вестибулярную компенсацию.

Одним из препаратов, способствующих ускорению вестибулярной компенсации, является Танакан (Ipsen Pharma, Франция) [14, 20]. Танакан представляет собой стандартизованный экстракт из натурального растительного сырья (гинкго билоба), который содержит флавоноидные гликозиды и терпеновые лактоны. Его действующие вещества оказывают полимодальное положительное влияние на головной мозг и церебральную микроциркуляцию. Обладает вазорегулирующим действием на всю сосудистую систему: артерии, вены, капилляры – многочисленные экспериментальные исследования свидетельствуют о том, что на фоне применения танакана увеличивается просвет сосудов микроциркуляторного русла и уменьшается агрегационная способность тромбоцитов и эритроцитов, в итоге это способствует оптимизации церебрального и периферического кровообращения. Кроме того, действующие вещества танакана вызывают антиоксидантный и нейропротективный эффект.

В период с сентября 2009 г. по май 2010 г. проведена вестибулярная реабилитация 39 пациентов в возрасте от 18 до 42 лет (23 женщины и 16 мужчин) с периферическим вестибулярным головокружением. Всем пациентам проводилось комплексное аудиологическое и вестибулологическое исследование, включавшее исследование спонтанной отоневрологической симптоматики, оптокинетического нистагма (скорость движения стимула 15 °/с, 30 °/с и 45 °/с), тесты плавного зрительного слежения, зрительных саккад, позиционный тест Дикса/Холлпайка, битермальный бинауральный калорический тест, вращательный тест с записью движения глаз на видеоокулографическом комплексе VNG Stad Alone Unit VO 25 (Heinemann Medizintechnik GmbH, Германия), исследование статики, координации на постурографическом комплексе Smart EquiTest Balans Master (NeuroCom, США), электрокохлеография на установке Viking Ques (Nicolet, США) и/или дегидратационный тест. Повторная аудиометрия, вестибулометрия и постурография проводились сразу по окончании лечения и спустя 2 месяца. Выраженность головокружения оценивали по критериям выраженности функциональных нарушений Международн. классификаци функций ВОЗ: 0 – нет (никаких, ничтожные), 1 – легкие (незначительные, слабые), 2 – умеренные (средние, значимые), 3 – тяжелые (высокие, интенсивные), 4 – абсолютные (полные) [17].

Дополнительные исследования включали: рентгенографию височных костей по Стенверсу, при необходимости магнитно-резонансную томографию головного мозга; рентгенографию шейного отдела позвоночника, при необходимости магнитно-резонансную томографию, экстра- и транскраниальную доплерографию. Всем больным выполняли общеклинические анализы крови и мочи, биохимический анализ крови, коагулограмму.

Спонтанная вестибулярная симптоматика в виде координаторных нарушений зарегистрирована у 18 (46%) человек, в виде спонтанного нистагма – у 7 (18%) пациентов нистагм был горизонтальный, мелкоразмашистый, клонический, I степени. Вестибулярная гипо- и гиперрефлексия (по результатам калорической и вращательной проб) зарегистрирована у всех пациентов. Гипорефлексия проявлялась отсутствием или продолжительностью калорического нистагма не более 40 с. Продолжительность нистагма в среднем составила 20±5 с. При гиперрефлексии продолжительность калорического нистагма увеличивалась до 80–100 си составила в среднем 87±4 с (без диссоциации).

При аудиологическом исследовании нарушение звуковосприятия зарегистрировано у всех пациентов, в том числе двустороннее – у 8. Диагноз болезни Меньера всем пациен-

там отвергнут на основании результатов электрокохлеографии и/или дегидратационного теста.

При проведении постурографии у всех пациентов зарегистрирована статическая атаксия за счет вестибулярной составляющей. Постурографический тест – тест чувствительной организации – современный вариант теста Ромберга, выполняемый в 6 этапов: с открытыми и закрытыми глазами на неподвижной платформе при неподвижном окружении, с открытыми глазами на неподвижной платформе при подвижном окружении, с открытыми и закрытыми глазами на подвижной платформе при неподвижном окружении и с открытыми глазами на подвижной платформе при подвижном окружении.

Причиной кохлеовестибулярных нарушений у 15 пациентов явилась перенеснная острая респираторная вирусная инфекция, у 12 – стрессовый фактор, у 7 – подъём артериального давления, у 3 – резкие перепады атмосферного давления (во время авиаперелётов и/или глубоководных погружений), у 1-го – манипуляции (грубо проведенная мануальная терапия) на шейном отделе позвоночника, одна пациентка связывала начало заболевания с неадекватной диетой с целью снижения веса.

В течение 3–6 недель проводилась вестибулярная реабилитация на постурографическом комплексе 3–5 раз в неделю по индивидуальной программе. В течение 3-х месяцев 28 пациентов получали танакан 40 мг 3 раза в сутки (2-я группа). 11 человек (1-я группа), обратившиеся к нам только для прохождения курса вестибулярной реабилитации, продолжили вазоактивную терапию, в соответствии с назначениями лечащих врачей других лечебно-диагностических центров (танакан в схему, рекомендованную по основному месту лечения данной группы пациентов, не входил). Данные постурографии с автоматическим расчётом показателей, в т. ч. индекса вестибулярной устойчивости (отношение суммарной амплитуды смещения центра тяжести к абсолютному центру платформы, измеряемое в процентах (%)) у пациентов обеих групп были сравнимы и достоверно ($p>0,05$) не отличались друг от друга. 3 человека (во 2-й группе) продолжали прием гипотензивных препаратов центрального действия и диуретиков, назначенных ранее кардиологом или терапевтом. В результате проведенного лечения у всех пациентов при проведении контрольной постурографии зафиксировано уменьшение статической атаксии, что выразилось в достоверном ($p<0,05$) повышении индекса вестибулярной устойчивости, причем у 23 обследуемых результаты повторного исследования функции равновесия были в пределах принятой возрастной нормы. Однако, у пациентов, принимавших танакан, нормализация постурографических показателей наступала в среднем на 1,5–2 недели раньше и индекс вестибулярной устойчивости по окончании лечения был достоверно ($p<0,05$) выше, в большей степени соответствуя нормативным значениям (таблица 1; рис. 1.1, 1.2, 2.1, 2.2, 3). Как видно из таблицы 1, у пациентов 2-й группы стойкая нормализация основного постурографического показателя, индекса вестибулярной устойчивости (норма ≥ 70), достигалась в более короткие сроки – через 3–4 недели от начала лечения, тогда как у пациентов 2-й группы – через 4–6 недель. У всех пациентов зафиксирована компенсация вестибулярной функции в покое, сочетавшаяся с положительной динамикой показателей повторной вестибулометрии. Результаты отоневрологических и аудиологических исследований, выполненных сразу по окончании лечения и спустя 3–6 месяцев, существенно не отличались друг от друга. Побочных эффектов ни у кого из пациентов, в том числе, получавших сопутствующую гипотензивную терапию, зафиксировано не было, лечение все переносили хорошо. Со слов пациентов ни у одного из них за весь период наблюдений (3–6 месяцев после окончания лечения) эпизодов вращательного головокружения не возникало.

Таким образом, можно рекомендовать сочетанное применение вестибулярной реабилитации и танакан пациентам с периферическим головокружением, поскольку включение танакана в комплекс лечебных мероприятий у данной категории больных позволяет ускорить достижение вестибулярной компенсации и сократить продолжительность курса вестибулярной реабилитации.

Литература

1. Куликовский Г. Г. О вестибулярной тренировке летчиков // Воен.-сан. дело. – 1935 – № 3 – С. 26–29.

2. Хилов К. Л. Функция органа равновеся и болезнь передвижения. – Л.: Медицина, 1969. – 278 с.

3. Хилов К. Л. О тренировке вестибулярной функции у летчиков. // Военно-медицинский журнал. – 1933. – Т. IV – в. 2. – С. 141.

4. Шеремет А. С. Головокружение как признак поражения вестибулярного анализатора. // Consilium medicum. Приложение “Головокружение”. – 2001. – С. 3–9.

5. Бертон Мартин Дж. Головокружение: особенности диагностики и лечения // Лечащий врач. – 1999. – № 4. – С. 58–60.

6. Bárány R. Über die vom Ohrlabyrinth ausgelцste Gegenrollung der Augen bei Normalhörenden, Ohrkranken und Taubstummen // Arch. Ohrenheilkunde – 1906. – № 68 – P. 1–30.

7. Brandt T., Dieterich M. Vertigo and dizziness: common complains. – London: Springer, 2004. – 503 p.

8. Cawthorne T. Vestibular injuries. Proc R Soc Med 1945;39:270–272.

9. Cooksey FS. Rehabilitation in vestibular injuries // Proc. R. Soc. Med. – 1945. – № 39. – P. 273–275.

10. Curthoys IS. Vestibular compensation and substitution. // Curr. Opin. Neurol. – 2000. – № 13. – P. 27–30.

11. Gans R. E. Vestibular rehabilitation: protocols and programs. -San Diego. Singular Publishing group. 1996. – 120 p.

12. El-Kashlan H. K.; Shepard N. T.; Asher A. M. et all. Evaluation of clinical measures of equilibrium. // Laryngoscope. – 1998 (Mar). – № 108(3). – P. 311–319.

13. Fukuda T. The stepping test. // Acta. Ftolaryngologica (Stokh). – 1959. – N 50. – P. 95–108.

14. Hamann K. F. Special ginkgo extract in cases of vertigo: a systematic review of randomised, double-blind, placebo controlled clinical examinations // HNO – 2007. – № 55. – P. 258–263.

15. Herdman S.J., ed. Vestibular Rehabilitation. 2nd ed. Philadelphia, PA: FA Davis;. 2000.

16. Holt G. R., Thomas J. R. The initial assessment and management plan for the vertiginous patient. // Ear Nose Throat J. – 1980. – 59. – P. 11–22.

17. Hunt S., McKenna S. The Nottingham Health Profile User's Manual, Revised Edition. Manchester, Galen Research and Consultancy – 1991.

18. Monsell E. M., Furman J.M., Herdman S. J. et al. Computerized dynamic platform posturography. // Otolaryngol-Head-Neck-Surg. – 1997. – Oct; N 117(4). – p. 394–8.

19. Oosterveld W. J. The efficacy of piracetam in vertigo. A double-blind study in patients with vertigo of central origin // Arzneimittelforschung. – 2000. – N 30(11). – P. 1947–1949.

20. Rendors-Fraczkowska K, Pospiech L. Gawron W. Results of combined treatment for vestibular receptor impairment with physical therapy and Ginkgo biloba extract (Egb 761) // Otolaryngol Pol. – 2002. – № 56. – P. 83–88.

21. Yardley L., Britton J., Lear S., Bird., Luxon L. Relationship between balanse system function and agoraphobic avoidance // Behav. Res. Ther. – 1998. – Vol. 33, N 4. – P. 435–439.

УДК 616.28-008.1-06:615.33

ДИНАМИКА ИЗМЕНЕНИЙ СЛУХА ПРИ АНТИБИОТИКОВОМ ОТОТОКСИКОЗЕ

В.Н. Иванов, М.М. Литвак

ГОУ ВПО «Сибирский государственный медицинский университет Росздрава»
(Зав.кафедрой оториноларингологии – Засл.врач РФ, проф. А.В. Староха)

В настоящее время проблема сенсоневральной тугоухости одна из наиболее актуальных в клинической аудиологии. Одной из основных причин развития сенсоневральной тугоухости является широкое применение в лечебной практике ототоксических антибиотиков. Как правило, диагностика сенсоневральной тугоухости медикаментозного генеза осуществляется посредством тональной пороговой аудиометрии в конвенциональном диапазоне частот (0,125–8 кГц). Известно, что выявить минимальные изменения при конвенциальной аудиометрии невозможно. Лечение же сенсоневральной тугоухости в поздней стадии ее развития малоэффективно. В своей работе мы поставили перед собой цель – изучить динамику развития кохлеарных нарушений во всем диапазоне слышимых частот (0,125–98 кГц) при длительном введении антибиотиков аминогликозидного ряда.

Материалы и методы. Под нашим наблюдением находилось 102 больных впервые выявленным туберкулезом легких в возрасте от 17 до 58 лет. Лиц мужского пола было 75 человек, женского – 27. Лечение туберкулеза легких осуществлялось в первые 3 месяца тремя туберкулостатиками (стрептомицин, изониазид, ПАСК). При этом стрептомицин назначали всем больным в дозе 1,0 г., внутримышечно, ежедневно. У всех пациентов отоскопическая картина была в норме.

Оценка функции слухового анализатора включала в себя: исследование слуха «живой» речью, акуметрию, тональную пороговую аудиометрию, надпороговую аудиометрию в виде определения дифференциального порога силы звука по Люшеру, SISI – теста и уровня слухового дискомфорта с использованием ORBITER 922.2 (GN Otometrics, Дания) по общеизвестной методике [4]. Кроме того, проводили речевую аудиометрию с использованием фонограмм «Теста слов реальной русской речи» Г.И. Гринберга и Л.Р. Зиндера [1] и определяли процент разборчивости речи.

Наряду с традиционными методами аудиометрии применяли специальные методики исследования слухового анализатора: аудиометрию в расширенном диапазоне частот (12, 16, 18 кГц) по костной проводимости и исследование слуховой чувствительности к ультразвуку (98 кГц). Для высокочастотной аудиометрии использовали пьезоэлектрический костный телефон [3], а для ультразвукового теста – пьезокерамический излучатель на основе цирконата-титанита свинца с резонансной частотой 98 кГц. В обоих случаях исследования проводили по методике проф. Б.М. Сагаловича [2]. При выявлении у наших больных сенсоневральной тугоухости учитывали возрастные изменения слуха [4]. Комплексную аудиометрию проводили до назначения специфического лечения туберкулезного процесса и через каждые 10–14 дней антибактериальной терапии. Последняя аудиометрия проводилась после завершения курса лечения стрептомицином.

Результаты. Исследование слуха у 102 больных туберкулезом легких до назначения антибактериальной терапии выявило тугоухость у 31 пациента (30,3%). Тугоухость имела типичный характер поражения звуковоспринимающего аппарата. Обнаруженная сенсоневральная тугоухость не имела другой этиологической причины, кроме как заболевания туберкулезом легких. Пациенты, как правило, жалоб на понижение слуха не предъявляли, сенсоневральная тугоухость у них была определена посредством тональной пороговой аудиометрии. У 27 человек тугоухость имела двусторонний характер и только у 4-х односторонний. В большинстве случаев повышение порогов слуха выявлялось в высокочастотной зоне аудиограммы (4–8 кГц) и характеризовалось уровнем 20–40 дБ.

Понижение слуха у больных туберкулезом легких до лечения, по нашему мнению, было обусловлено туберкулезной интоксикацией. После фоновой аудиометрии всем больным была назначена комплексная антибактериальная терапия с включением в нее стрептомицина. Первое контрольное исследование слуха было проведено через 2 недели лечения. Выявлено достоверное улучшение слуха в расширенном диапазоне частот (12, 16, 18 кГц). В то

же время порог восприятия ультразвука повышается с 9,4 ±0,2 В до 12,0±1,4 В (p<0,001). Слух на высоких частотах (4–8 кГц) обычной аудиограммы также ухудшается. Разборчивость речи на этом этапе лечения статистически значимо не изменяется. По нашему мнению, улучшение слуха в расширенном диапазоне частот обусловлено началом купирования клинических проявлений туберкулезной интоксикации. Но степень уменьшения интоксикации недостаточна для улучшения слуха в традиционном диапазоне частот (0,125–8 кГц) и области ультразвука.

Через месяц лечения туберкулеза легких нами была обнаружена иная характеристика слуха. Пороги слуха в расширенном диапазоне частот по сравнению с предыдущим этапом (2 недели лечения) достоверно увеличились. Например, порог слуха к тону 16 кГц составил соответственно 7,0±0,3 В (II этап) и 19,5±0,3 В (III этап), P<0,001. В то же время улучшилось восприятие ультразвука, соответственно 12,0±1,4 В (II этап) и 7,7±1,8 (III этап), P<0,1. Пороги слуха на высоких частотах тональной аудиограммы уменьшились, а в ряде случаев нормализовались. Статистически значимого изменения разборчивости речи не произошло. По нашему мнению, улучшение восприятия ультразвука через месяц лечения туберкулеза легких и уменьшение, а в ряде случаев, нормализация порогов слуха в обычном спектре частот (0,125–8 кГц) обусловлены процессом купирования и исчезновения симптомов туберкулезной интоксикации. На правомочность такого вывода указывает и то, что улучшение слуха происходило параллельно положительной клинико-рентгенологической динамике туберкулезного процесса. Повышение порогов слуха в расширенном диапазоне частот на этом этапе лечения, на наш взгляд, было обусловлено начальным проявлением ототоксического действия стрептомицина. Дальнейшая аудиометрия в динамике полностью подтвердила это предположение.

Если режим антибактериальной терапии туберкулеза легких остается прежним, то через 1,5 месяца лечения происходит дальнейшее ухудшение слуха в расширенном диапазоне частот. Например, порог слуха к тону 18 кГц составил 18,6±1,4 В (III этап) и 26,3±0,6 (IV этап), p<0,01.

В это время выявляется увеличение порога восприятия ультразвука, порог составил 8,6±1,6 В. На этом этапе лечения пороги слухе в обычном спектре частот (0,125–8 кГц), в основном, нормализовались, Порог 100% разборчивости речи стал нормальным и составил 40,0±0,2 дБ (III этап) и 35,0±1,7 дБ (IV этап), p<0,01. По нашему мнению, нормализация порогов слуха в традиционном диапазоне частот и значительное улучшение речевого слуха обусловлено клиническим исчезновением туберкулезной интоксикации. В то же время дальнейшее ухудшение слуха в расширенном диапазоне частот и повышение порога восприятия ультразвука свидетельствует об усилении ототоксического действия стрептомицина.

Через 2 месяца лечения по данным комплексной аудиометрии были получены следующие результаты. Слуховая чувствительность к тону 18 кГц исчезла вовсе. Величина порога слуха, на тон 16 кГц достоверно (p<0,002) увеличилась с 19,5±0,3 В (III этап) до 23,3±0,2 В (IV этап). Слух на тон частотой 12 кГц достоверно ухудшился. Среднее значение величины порога ультразвука увеличилось и составило 9,1±1,5 В.

Разборчивость речи не изменилась на этом этапе. В это же время мы впервые выявили ухудшение слуха на высокие частоты тональной аудиограммы. Порог слуха на частоте 4 кГц возрос с 12,9±0,2 дБ (IV этап) до 21,3±0,5 дБ (V этап), p<0,001; и на 8 кГц с 16,8±0,4 дБ (IV этап) до 30,3±0,5 дБ (V этап), p<0,001.

Таким образом, вслед за повышением порогов слуха в расширенном диапазоне частот и ухудшением слуха в ультразвуковой области происходит угнетение кохлеарной функции в традиционном диапазоне частот, в основном на 4–8 кГц.

После окончания химиотерапии с включением стрептомицина была проведена заключительная аудиометрия. Тоны частотой 16 и 18 кГц не воспринимал ни один больной. Порог слуха к тону 12 кГц был статистически значимо увеличен с 16,8±0,2 В на пятом этапе до 20,2±0,2В на четвертом (p<0,001). Слуховая чувствительность к ультразвуку статистически значимо ухудшилась: с 9,1±1,3 В (V этап) до 13,7±1,3 В (VI этап), p<0,1. С большой степенью достоверности (p<0,001) повысились пороги слуха на высокие частоты (4–8 кГц) тональной аудиограммы. Разборчивость речи ухудшилась, порог 100% разборчивости составил соответственно 36,0±1,7 дБ (V этап) и 40,0± 1,1 дБ (VI этап), p<0,01.

Таким образом, при продолжении химиотерапии с включением стрептомицина больных туберкулезом легких происходит дальнейшее ухудшение слуха во всем диапазоне слышимых частот (0,125–98 кГц) и нарушение разборчивости речи.

Выводы. На основании изучения динамики изменения кохлеарного анализатора у больных туберкулезом легких на фоне химиотерапии с включением стрептомицина мы пришли к следующему:

1) купирование симптомов туберкулезной интоксикации приводит к нормализации слуховой функции;

2) при появлении антибиотикового ототоксикоза вначале ухудшается слух в расширенном диапазоне частот (первый месяц лечения), после чего повышается порог восприятия ультразвука (через 1,5 месяца лечения). Вслед за этим повышаются пороги слуха на высокие частоты (4–8кГц) тональной аудиограммы и, если режим химиотерапии остается прежним, то поражение кохлеарного анализатора прогрессирует (3–4 месяц лечения).

Таким образом, наиболее ранними признаками антибиотикового ототоксикоза является ухудшение слуха в расширенной диапазоне частот (12–16–18 кГц) и повышение порога восприятия ультразвука (98 кГц). Отмена на этом этапе лечения антибиотика (аминогликозида) или изменения самого режима химиотерапии туберкулеза легких позволяет сохранить больные социально адекватный слух.

Литература

1. Гринберг Г.И., Зиндер Л.Р. Таблицы слов для речевой аудиометрии в клинической практике: Тр. НИИ по болезням уха, горла, носа и речи. Л., 1957. Т. 2. С. 45–47.

2. Сагалович Б.М. Использование ультразвуков и звуков слышимого спектра надпороговой интенсивности в диагностике различных форм тугоухости и его физиологическое обоснование // Журнал ушных, носовых и горловых болезней. – 1962. – № 5. – С. 91–96.

3. Сагалович Б.М., Беднин Ф.В. Костный телефон для измерения порогов слышимости в расширенном диапазоне частот // Медицинская техника – 1982. – № 6. – С. 14–18.

4. Ундриц В.Ф., Темкин Я.С., Нейман Л.В. Руководство по клинической аудиологии. М.: Медицина, 1962. 324 с.

УДК: 616.831+616.1]:616.28 (571.5)

АДАПТАЦИЯ ОРГАНА СЛУХА У МИГРАНТОВ-СЕВЕРЯН С ЗАБОЛЕВАНИЯМИ СЕРДЕЧНОСОСУДИСТОЙ СИСТЕМЫ И ДИСЦИРКУЛЯТОРНОЙ ЭНЦЕФАЛОПАТИЕЙ

ADAPTATION HEARING MIGRANTS – NORTHERNERS WITH DISEASES CARDIOVASCULAR SYSTEM AND DYSCIRCULATORY ENCEPHALOPATHY

И.А. Игнатова1, Л.И. Покидышева2

НИИ медицинских проблем Севера СО РАМН1,
Сибирский федеральный уни-верситет2 г. Красноярск

I.A. Ignatova1, L.I. Pokidysheva2

В статье приводятся результаты мониторинга слуха и исследования факторов риска, способствующих возникновению нарушений слуха среди переселенцев-северян.

Ключевые слова: тугоухость, аудиологическое обследование, мигранты, факторы риска, методы корреляционной адаптометрии и логистической регрессии.

The article presents the results of monitoring of hearing and investigation of risk factors giving rise to hearing impairment among persons of northern.

Key words: deafness, hearing studies, migrants, risk factors, methods of correlation adaptometry and logistic regression.

Актуальность излагаемой темы обусловлена высокой распространенностью патологии слуха, связанной с утяжелением и модификацией её течения. Чрезвычайно большое значение эта проблема имеет для населения Восточной Сибири ввиду экстремальности климатических условий. Современный динамичный насыщенный информацией мир предъявляет высокие требования к качеству здоровья членов общества, в том числе и к слуху. При потере слуха возникает дискомфорт бытового, образовательного и профессионального общения, что нередко приводит к потере любимой профессии и социального статуса.

Известно, что под влиянием экстремальных природных факторов Восточной Сибири у жителей Сибири формируются специфичные морфофункциональные, метаболические, психофизиологические особенности в проявлении патологических процессов.

За последние годы наметилась тенденция к росту числа больных с тугоухостью, обусловленной, в основном, патологией внутреннего уха, что связано с применением препаратов с ототоксическим действием, ростом числа больных с наследственной и врожденной патологией, с экологическими факторами и другими причинами. По данным Всемирной организации здравоохранения, 4–7% населения страдает нарушениями слуховой функции (взрослых – 17,6 на 1000, детей – 1,2 на 1000). Число больных с нарушениями слуха в Российской Федерации превышает 12 млн. человек.

Цель исследования: Изучить влияние на развитие тугоухости таких факторов как возраст, давность заболевания, этиология, нозология и срок проживания на Севере у мигрантов-северян с заболеваниями сердечнососудистой системы (ССС) и дисциркуляторной энцефалопатией (ДЭ).

Пациенты и методы. Оториноларингологические: проведено комплексное аудиологическое обследование с помощью отоскопа, диагностического аудиометра AD-226 мигрантам-северянам (n=197) в возрасте от 50 до 80 лет с сердечнососудистой патологией (ишемическая болезнь сердца, гипертоническая болезнь, атеросклероз и др.); кардиологические и статистические. Методом корреляционной адаптометрии определялось наличие взаимосвязи между исследуемыми показателями патологии слуха и формой, степенью тяжести патологии ССС и ДЭ.

Коэффициенты корреляции вычислялись по формуле: где k,l = 1…n,

$$r_{kl} = \frac{\operatorname{cov}(x_k, x_l)}{\sigma_{x_k}\sigma_{x_l}},$$

$$\operatorname{cov}(x_k, x_l) = \sum_{i=1}^{N} \sum_{j=1}^{N} (x_{k_i} - \overline{x_k})(x_{l_j} - \overline{x_l}) P_{x_k x_l},$$

Результаты: в ходе исследования выявлены следующие данные.

При изучении влияния возраста у мигрантов северян на возникновение тугоухости, оказалось, что наибольшему риску подвержена группа 50-60 лет (значение веса корреляционного графа G =132,57).

При исследовании влияния давности заболевания ССС и ДЭ на форму и степень тугоухости выявлена прямая корреляционная зависимость: максимальное значение (G =156,47) оказалось в группе с наибольшими сроками болезни.

Изучение этиологического момента – формы и степени поражение ССС и ДЭ на возникновение тугоухости показало также прямую корреляционную зависимость. Наибольшее значение веса графа G возрастало в группах пациентов с 1-й и 3-й степенью нейросенсорной тугоухости на стресс, инсульт и курение.

Влияние на возникновение тугоухости сроков проживания на Севере оказалось также очевидным и подтвердилось высоким значением корреляционного графа G-147,59 в группе с наибольшим – сорокалетним проживанием на Севере.

У мигрантов-северян также проведен регрессионный анализ взаимосвязи формы и степени тугоухости с патологией ССС и ДЭ. Регрессионный анализ тесно связан с другими статистическими методами – методами корреляционного и дисперсионного анализа. Но в отличие от корреляционного анализа, который изучает вид зависимости признаков, т.е. параметры функции зависимости одного признака от одного или нескольких других признаков. Регрессионный анализ рассматривает одностороннюю зависимость случайной зависимой переменной от нескольких независимых переменных.

Самая простая модель – логистическая регрессия. В нашем случае наблюдаемые величины связаны между собой зависимостью вида

$$Y = \frac{\exp\left(b_0 + b_1x_1 + b_2x_2 + b_3x_3 + b_4x_4 + b_5x_5\right)}{1 + \exp\left(b_0 + b_1x_1 + b_2x_2 + b_3x_3 + b_4x_4 + b_5x_5\right)}$$

где в качестве независимой переменной у возьмем диагноз ЛОР, – возраст пациента, – диагноз кардиоваскулярной патологии, этиология, давность заболевания, срок проживания на севере, свободный член уравнения, коэффициенты уравнения регрессии.

Гистограмма достаточно хорошо приближается к кривой плотности нормального распределения. Это свидетельствует об адекватности модели.

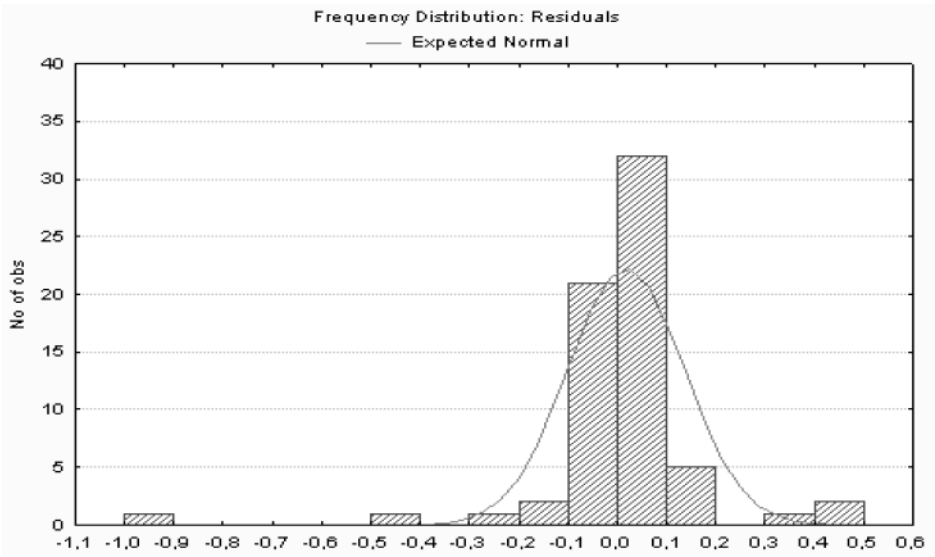

Из результатов проведенного исследования следует, что существует достаточно тесная взаимосвязь между переменными модели. Таким образом, обнаруженные особенности патологии органа слуха у мигрантов-северян выявили наличие достоверной причинно-следственной корреляционной связи между возрастом, сроком проживания на Севере, этиологией, давностью заболевания, формой, степенью тяжести заболевания ССС и ДЭ с формой и стадией нейросенсорной тугоухости.

Литература

1. Бабияк В.И., Накатис Я.А. Клиническая оториноларингология. Санкт-Петербург, Изд-во «Гиппократ». – 2005.– С.796.

2. Бабияк В.И., Гофман В.Р., Накатис Я.А. Нейрооториноларингология Санкт-Петербург, Изд-во «Гиппократ», 2002.

3. Благовещенская Н.С. Отоневрологические симптомы и синдромы. М., Медицина, 1990.

4. Журнал “Аудио Инфо» февраль – март. 2008. №12

5. Покидышева Л.И. Оценка степени интеграции функциональных систем при нагрузочных тестах// Автореферат дисс. ... канд. наук. – Красноярск, ИПЦ КГТУ, 1996. – 23 с.

6. Gorban A.N., Smirnova E.V., Tyukina T.A., General Laws of Adaptation to Environmental Factors: from Ecological Stress to Financial Crisis // Math. Model. Nat. Phenom. (2009), Vol. 4, No. 6, 1–53.

7. Gorban A.N., Smirnova E.V., Tyukina T.A., Correlations, Risk and Crisis: From Physiology to Finance, Physica A, e-print, arXiv:0905.0129v2 [physics.bio-ph], (2009). 40 pp.

8. www.hearingaids.ru

9. www.melfon.ru

10. www.widex.com

УДК 616.281:616.832-004.2-073.756.8

КОМПЬЮТЕРНАЯ ЭЛЕКТРОНИСТАГМОГРАФИЯ В ДИАГНОСТИКЕ ВЕСТИБУЛЯРНЫХ НАРУШЕНИЙ У БОЛЬНЫХ РАССЕЯННЫМ СКЛЕРОЗОМ

И.М. Кириченко*, Н.А. Дайхес*, Н.С. Алексеева, И.А. Завалишин** А.В. Переседова**, Н.Ш. Арзуманян****

*ФГУ «Научно-клинический центр оториноларингологии Росздрава» **
(Директор – проф.Н.А. Дайхес)
ГУ НЦ Неврологии РАМН***
(Директор – член-корр. РАМН З.А. Суслина)*

Рассеянный склероз (РС) – хроническое заболевание нервной системы, морфологически характеризующееся образованием очагов демиелинизации («бляшек») различной величины и «возраста», рассеянных в белом веществе ЦНС, со склонностью к расположению в перивентрикулярном и субпиальном белом веществе мозга, зрительных нервах, стволе головного мозга, мозжечке и спинном мозге.

Вестибулярные нарушения считаются одними из ранних проявлений при РС и выявляются в 35–50% случаев [7, 8]. Обширные связи вестибулярного анализатора со спинальными, глазодвигательными, проприорецептивными, вегетативными подкорковыми центрами, мозжечком и корой головного мозга, делают центральные отделы вестибулярного анализатора при демиелинизирующим поражении наиболее уязвимыми.

Нами обследованы 72 пациента с установленным диагнозом рассеянного склероза, находящихся на лечении в ГУ ЦН РАМН. Из них 55 женщин и 17 мужчин. Средний возраст пациентов 35±1,18 лет.

В группу контроля вошли 17 отологически здоровых лиц, 10 женщин и 7 мужчин. Средний возраст контрольной группы составил 24,33±1,86 года.

Отоневрологическое обследование больных проводили по общепринятой классической методике [1, 3]. Для объективизации нарушения вестибулярной функции проводили компьютерную электронистагмографию (КЭНГ) с использованием вестибулярной лаборатории Octavus-4-KCNG («Hortmann, Neurootometrie», Германия). Эта методика успешно применяется для выявления нарушений вестибулярной функции у больных с различным генезом вестибулярных расстройств во многих странах, в том числе и у больных РС.

Grenman R. (1985), исследуя больных РС с помощью КЭНГ, в 96% случаев выявил нарушение вестибулярной функции. Prosser S. с соавторами (1989) получил аналогичные результаты – 90%.

Для раздражения вестибулярного анализатора, нами использовалась вода с температурой 20 и 44 градуса в количестве 100 мл, что не часто применяется в этой методике (стандартно используют воду температурой 27 или 30 градусов). Столь большая разница между температурой холодной и горячей воды продиктована необходимостью получить объективный значимый результат динамики вестибулярной функции при проведении однократного исследования больных, в связи с достаточной трудоемкостью и длительностью методики, и возможностью возникновения негативных вегетативных реакций у больных при повторном раздражении вестибулярного анализатора.

Аналогичный метод с использованием температурного режима воды 20 и 44 градусов при исследовании калорического нистагма у больных РС описан и другими авторами [9].

По данным отоневрологического обследования у всех пациентов группы диагностирован центральный кохлеовестибулярный синдром. В 5 (4%) случаях он сочетался с периферическим поражением кохлеовестибулярного анализатора.

При РС головокружение встречается довольно часто 35–50% [7,8,9]

Нами головокружение было выявлено у 54 (76 %) больных РС, у более половины из них оно было системным. В 10 случаях (около 14%) головокружение являлось единственным симптомом при дебюте заболевания.

В подгруппе с ЦКВС выявлено достоверное различие по несистемному и системному типам головокружения в сторону увеличения частоты проявлений последнего, что говорит о вовлечении в патологический процесс как ретрокохлеарных до ядерных структур, ядер и постъядерных ретрокохлеарных путей.

Спонтанный нистагм (SNy), также является частым проявлением вестибулярной дисфункции. Он может возникать при различных патологических изменениях на любом уровне поражения вестибулярного анализатора, однако, чаще всего спонтанный нистагм выявляется при поражении задней черепной ямки [1, 3]. По данным Гусева Е.И. (1997), спонтанный нистагм выявляется у больных РС в 50–70% случаев. Зарубежные авторы приводят более высокий процент спонтанного нистагма – от 45 до 90% случаев РС [6].

В нашей работе, при исследовании вестибулярной функции спонтанный нистагм зафиксирован у 55 (76%) из 72 обследованных пациентов РС.

Таблица 1

Распределение спонтанного нистагма в зависимости от вида КВС

Спонтанный нистагм	КВС		Всего
	ЦКВС	сочетанный	
нет	16	1	17
влево	8	1	9
вправо	11	0	11
двухсторонний	32	3	35
Всего	67	5	72

Внутри подгруппы с ЦКВС количество больных РС с двухсторонним спонтанным нистагмом достоверно преобладает ($p < 0,05$). Известно, что двухсторонний спонтанный нистагм выявляется при поражении стволовых структур и может служить дифференциально – диагностическим признаком центрального стволового поражения [1].

При исследовании оптокинетического нистагма в подгруппе больных с ЦКВС у 58 из 72 пациентов оптокинетический нистагм был нарушен, что указывает на глубокие патологические изменения не только центральных вестибулярных, но и зрительных путях и более грубом поражении стволовых структур головного мозга [1, 5].

Таблица 2

Нарушение оптокинетического нистагма в зависимости от вида КВС

Оптокинетический нистагм	ЦКВС	сочетанный	Всего
Не нарушен	12	2	14
Нарушен	55	3	58
Всего	67	5	72

Компьютерная электронистагмография проведена всем 72 больным РС. С учетом вариантов течения и стадии болезни пациенты были распределены в подгруппы.

Таблица 3

Распределение больных РС по течению и стадии процесса

ТЕЧЕНИЕ	СТАДИЯ			Всего
	обострение	ремиссия		
Ремитирующее	17	40	0	56
Вторично-прогрессирующее	0	0	15	16
Всего	17	40	15	72

$p<0,001$

При КЭНГ проводился числовой анализ спонтанных и экспериментальных вестибулярных реакций. По результатам анализа данных исследования частоты горизонтального спонтанного нистагма вправо (SNyD) и влево (SNyS), можно утверждать, что имеется статистически достоверные различия ($p<0,01$) между группой нормы и группой РС в целом. Внутри группы РС не получены достоверные различия по частоте спонтанного нистагма.

При изучении калорического нистагма анализировались его частота (Freq), латентность до начала кульминационного периода (Cul N), скорость медленной фазы (SPV), амплитуда (Ampl), общая амплитуда (T Ampl) при калоризации справа (R) и слева (L) горячей (44°C) и холодной водой (20°C). Все выше перечисленные параметры оценивались для основного, горизонтального компонента экспериментального калорического нистагма.

При сопоставлении показателей КЭНГ у больных РС по сравнению с контрольной группой выявлена статистически достоверно большая частота и амплитуда экспериментального нистагма, скорость медленной фазы при калоризации горячей водой с двух сторон, и тотальная амплитуда справа. При калоризации холодной водой отмечено только увеличение частоты экспериментального нистагма с двух сторон ($p<0,05$), т.е. имеются патологические изменения как медленной, так и быстрой фазы экспериментального нистагма.

Выше перечисленные патологические изменения вестибулярной функции являются проявлением поражения центрального отдела вестибулярного анализатора, что позволяет сделать вывод о нарушении функции вестибулярных структур на стволовом и супратенториальном уровне.

Следует отметить повышенную вестибулярную возбудимость у больных РС при калоризации горячей водой, как справа, так и слева. Для интерпретации этого факта нужно учитывать асимметрию вестибулярной возбудимости. Для этого мы рассчитывали средние показатели разности исследуемых параметров левой и правой стороны, а также сравнили разности показателей КЭНГ при раздражении лабиринтов горячей и холодной водой в группе больных РС и группе нормы.

В результате полученных данных, можно сказать о преобладании левой стороны при раздражении горячей водой, как в группе больных РС, так и в нормы группе нормы, что свидетельствует в пользу равнозначных условий проведения экспериментальных калорических реакций и достоверности полученных результатов.

При анализе асимметрии вестибулярных экспериментальных реакций в зависимости от температурного фактора, можно сделать вывод, что в обеих исследуемых группах более выраженный ответ получен при калоризации холодной водой, которая является, в нормальных физиологических условиях, более сильным раздражителем, чем горячая вода.

Однако, повышение вестибулярной возбудимости при калоризации горячей водой у больных РС, на фоне сохранности нормального физиологического соотношения значимости различных температурных режимов при проведении калорической пробы, можно выделить, как характерный признак для демиелинизирующего поражения вестибулярного анализатора.

В данном исследовании проведено сопоставление параметров КЭНГ в зависимости от клинического течения болезни.

В случае обострение ремитирующего течения РС и при вторично-прогрессирующем течении отмечается гиперрефлексия вестибулярных реакций как при калоризации горячей, так и при калоризации холодной водой, что говорит о выраженной декомпенсации функции центрального отдела вестибулярного анализатора. Патологические изменения частоты экспериментального нистагма, которая зависит от быстрой фазы, и скорости медленной фазы и амплитуды, зависящих от медленной фазы нистагма, указывает на сочетанное поражение стволовых и субтенториальных отделов, а также коры головного мозга. Увеличение латентности калорического нистагма от начала стимула до начала кульминационного периода при стимуляции как горячей, так и холодной водой (т.е. вне зависимости от силы раздражителя), при демиелинизирующем поражении у больных ВПРС может свидетельствовать о разрушении миелина и нарушении проведения нервного импульса по афферентным волокнам [4, 2].

При ремитирующем течении, в стадии ремиссии количество показателей имеющих достоверное отличие от группы нормы уменьшается. Но отмечается явное превалирование патологических изменений в основном, при калоризации горячей водой. Это дает возможность, в отсутствии активности демиелинизирующего процесса, считать вызванные меньшим по силе раздражителем вестибулярной системы патологические изменения характерным признаком демиелинизирующего поражения вестибулярного анализатора.

По результатам исследования все подгруппы больных РС имеют патологические изменения вестибулярной функции и достоверно отличаются от группы нормы ($p<0,01$)

Таким образом, компьютерная электронистагмография является ценным методом в диагностике демиелинизирующего поражения вестибулярного анализатора, способным показать диффузность патологического процесса и обладающим высокой чувствительностью.

Поражение вестибулярного анализатора у больных РС характеризуется гиперрефлексией вестибулярных реакций с наличием спонтанного, чаще двухстороннего нистагма, патологическим изменением амплитуды, частоты и скорости медленной фазы экспериментального нистагма, что указывает на сочетанное поражение стволовых и субтенториальных отделов, а также коры головного мозга.

Асимметрия вестибулярной возбудимости при калоризации горячей водой является патогноманичным для больных РС.

У больных РС находящихся в активной фазе болезни патологические изменения показателей КЭНГ более выражены, чем при ремиссии.

Литература

1. Благовещенская Н.С. Отоневрологические симптомы и синдромы. – М.: Медицина, 1990. – 328 с.

2. Гусев Е.И., Демина Т.Л., Бойко А.Н. Рассеянный склероз. – М.: Нефть и газ, 1997. – 463 с.

3. Жукович А.В.Частная отоневрология. – Л.: Медицина, 1966. – 402 с.

4. Завалишин И.А., Захарова М.Н. Рассеянный склероз: основные аспекты патогенеза // Рассеянный склероз и другие демиелинизирующие заболевания. Под ред. Гусева Е.И., Завалишина И.А., Бойко А.Н. – М.: Миклош, 2004. – С. 60–74.

5. Лиленко С.В., Янов Ю.К., Ситников В.П. Расстройства равновесия. Часть I. С-П: РИА-АМИ, 2005 – 128 с.

6. Cipparrone L, Fratiglioni L, Siracusa G, Amato MP, Amaducci L, Pagnini P, Giaccai F / Electronystagmography in the diagnosis of multiple sclerosis // Acta Neurol Scand. 1989 Sep;80(3):193-200.Frohman E.M., Zhang H.,Dewey R.B., Harwker K.S., Racre M.K., Frohman T.C. Vertigo in MS: utility of positional and particle repositioning maneuvers // Neurology – 2000 – Nov 28;55(10) 1566-9.

7. Grenman R. Involvement of the Audiovestibular System in Multiple Sclerosis // Acta Otolaryngol. Supplementum. – 1985. – P. 420.

8. Grenman R., Aantaa E., Katevuo V.K. et al. Otoneurologal and ultra low field MRI findings in multiple sclerosis patients // Acta Otolaryngol. Suppl. – 1988. – Vol. 449. – P. 77–83.

9. Prosser S., Turrini M., Arslan E., Rosignoli M. Quantitative abnormalities in nystagmus induced by caloric stimulation in multiple sclerosis // Acta Otorhinolaryngol. Ital. – 1989. – Vol. 9 (1). – P. 67–77.

УДК 616.28-008.14;615.838(470.62)

ОПЫТ ПРИМЕНЕНИЯ КОМПЛЕКСНОГО ПОДХОДА В ВОССТАНОВИТЕЛЬНОМ ЛЕЧЕНИИ И РЕАБИЛИТАЦИИ ПАЦИЕНТОВ С НЕЙРОСЕНСОРНОЙ ТУГОУХОСТЬЮ В УСЛОВИЯХ САНАТОРИЯ «ГАЗПРОМ-ЯМАЛ»

Е.В. Кочмарова, С.А. Панычева, Л.А. Лазарева

Центр восстановительной медицины санатория ООО «Газпром Ямал», Краснодарский край, г. Туапсе (Генеральный директор – Ю.К. Дубоносов)
Кубанский государственный медицинский университет (Зав. каф. ЛОР-болезней – профессор Ф.В. Семенов)

Лечение и реабилитация пациентов с заболеваниями слухового анализатора является одной из актуальных проблем современной оториноларингологии. Слуховой анализатор обеспечивает центральную нервную систему информацией об окружающей среде [5], а снижение слуховой функции становится основной причиной ухудшения качества жизни [1, 11], и может привести к развитию неврозов и неврозоподобных состояний [9, 10].

Основными причинами патологии органа слуха являются: возросшая интенсивность шума, высокий уровень урбанизации, сопровождающийся психоэмоциональными перегрузками, загрязнение окружающей среды, использование токсических соединений в продуктах питания и лекарственных препаратов, увеличение продолжительности жизни и др. [7, 8, 12]. В последние десятилетия частота патологии органа слуха возрастает преимущественно за счет нейросенсорной тугоухости (НСТ) [7, 12]. Имеет место увеличение и распространенность заболеваний, сопровождающихся снижением слуха особенно среди лиц молодого, трудоспособного возраста [2], факт позднего выявления заболевания [3].

Задачей настоящего исследования стало изучение параметров, характеризующих качество жизни больных нейросенсорной тугоухостью, при проведении комплексных лечебных мероприятий с использованием климатических условий региона и возможностей медицинского учреждения.

Цель исследования: оценить эффективность комплексного подхода к лечению и реабилитации больных нейросенсорной тугоухостью в «Центре восстановительной медицины» санатория «Газпром-Ямал» Краснодарского края.

Пациенты и методы исследования

Нами проведено обследование 332 больных с нейросенсорной тугоухостью, проходивших курс лечения по программе «Профилактика, реабилитация и восстановительное лечение лиц с заболеваниями органа слуха» с 2008 по 2010 гг. Среди пациентов центра мужчин было 156, женщин – 176. Возраст пациентов от 20 до 65 лет.

Длительность пребывания больных в среднем была 18±2,1 дней. Всем больным проведено комплексное обследование включающее осмотр ЛОРорганов, камертональное исследование, тональную аудиометрию в расширенном диапазоне частот 123–16000 Гц, тимпанометрию, рефлексометрию, ОАЭ. Степень нарушения слуха у больных в соответствии с Международной классификацией распределялась следующим образом: у 87 больных (26,3%) имели I степень, 179 больных (53,9%) II степень, 66 больных (20,8%) – III степень. Длительность заболевания колебалась от 2 до 15 лет.

Для комплексного понимания качества жизни больным НСТ проводили определение уровня ситуационной и личностной тревожности по методике Ч.Д.Спилберга – Ю.Л.Ханина с оценкой состояния психосоматического статуса [6]. Больным до лечения и во время контрольного осмотра (в конце лечения) предлагалось ответить на вопросы шкал реактивной (ситуативной) и личностной тревожности. В шкалу ситуационной тревожности (СТ) включены 20 вопросов о состоянии самочувствия в данный момент, вторая для оценки личностной тревожности с формулировкой вопросов о самочувствие обычно. Пациентам предлагалось зачеркнуть наиболее подходящую цифру. Полученный результат оценивался в градациях на универсальной шкале 20–80 баллов: до 30 баллов – низкая тревожность; 31–45 бал-

лов – средняя тревожность; 46 баллов и выше – высокая тревожность. Учитывая тот факт, что тревожность повышена при нервно-психических и хронических соматических заболеваниях, а также у здоровых людей, переживающих последствия психической травмы и в ситуации неопределенности и ожидания с дефицитом информации и непрогнозируемым исходом[6], выбор данного тестирования у больных НСТ мы считали вполне обоснованным. Психологическое тестирование осуществлялось после предварительной беседы, в отдельной комнате, где пациент самостоятельно отвечал на предложенные вопросы.

Индивидуальная субъективная оценка больным основных клинических проявлений заболевания (снижение слуха, разборчивость речи, силу и выраженность субъективного шума) пациентам предлагалось провести по визуально-аналоговым шкалам с градацией от 1 до 10 баллов.

Лечебный подход осуществлялся комплексно и включал медикаментозную терапию [4] и физиотерапевтические процедуры (электрофорез с никотиновой кислотой, прозерином и др.; дорсанвализацию околоушной области; ручной и вибрационный массаж «воротниковой», шейно-затылочной и лицевой области; бальнеолечение – йодобромные, кислородные, углекислые ванны; аппликации целебной грязью; иглорефлексотерапию; применение импульсного низкочастотного электромагнитного поля.

Обсуждение результатов исследования

Несмотря на тот факт, что нам не удалось выявить достоверного статистического улучшения показателей по тональной аудиометрии и исследованию речью в группе больных с хронической формой нейросенсорной тугоухостью, общая оценка эффективности лечения самими больными была достаточно высокой.

Наши предположения, что нарушения в таком важном коммуникативном органе, как слуховой анализатор, естественно сопровождаются нарушением психоматического уровня больных и влияют на качество жизни, нашли подтверждение при анализе уровня ситуационной и личностной тревожности. Распределение пациентов по уровню ситуационной и личностной тревожности до начала лечения представлено на рис. 1.

На начальном этапе тестирования распределение больных НСТ по уровню ситуационной и личностной тревожности происходит неравномерно. У больных преобладает высокий уровень ситуационной тревожности – у 72%, значительно меньшее количество опрошенных имели средний уровень СТ – 28%. Особо следует отметить, что ни один из больных до лечение не имел низкой ситуационной тревожности.

При определении уровня личностной тревожности получены следующие результаты (рис.1): более половины исследуемых имели средний уровень ЛТ – 61%, высокий – 31% пациентов, у меньшего числа больных определялся низкий уровень личностной тревожности – 8%.

Таким образом, проведенное психологическое тестирование, показало, что снижение слуха, у большинства больных НСТ имеет место состояние выраженного эмоционального напряжения, и сопровождается нарушением психической адаптации.

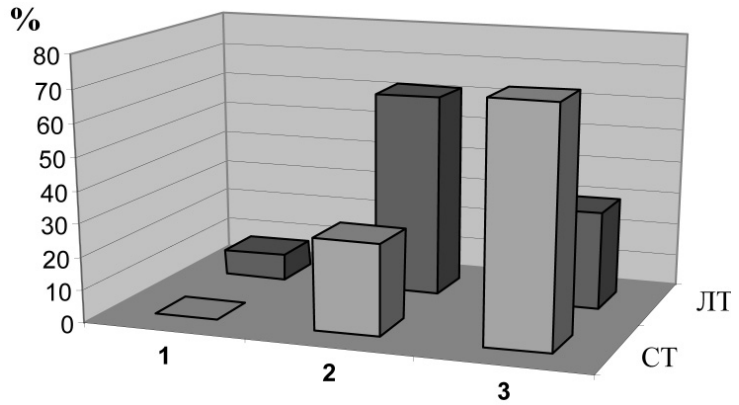

Рис. 1. *Распределение больных НСТ (%) по уровню ситуационной (СТ) и личностной тревожности (ЛТ) до начала лечения.*

Уровень тревожности: 1 – низкий; 2 – средний; 3 – высокий.

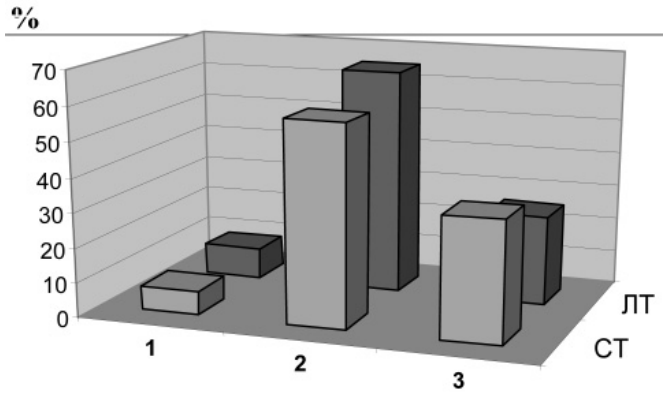

Рис. 2. *Распределение больных НСТ (%) по уровню ситуационной (СТ) и личностной тревожности (ЛТ) по окончанию курса комплексной терапии. Уровень тревожности: 1 –низкий; 2- средний; 3 – высокий.*

Во время контрольного осмотра (по окончанию курса комплексного лечения) всем пациентам было предложено повторно ответить на вопросы психологического тестирования по методике Ч.Д. Спилберга – Ю.Л. Ханина (рис. 2).

Как видно из рисунка 2, у обследованных произошло изменение показателей ситуационной тревожности. У 58% был получен средний уровень СТ, у 7% – низкий, высокая тревожность сохранилась у 35% из опрошенных. Показатели шкалы личностной тревожности изменились незначительно: средний уровень у 64%, низкий – 8%, высокий -28% пациентов. Повторное психологическое тестирование показало, что у больных нейросенсорной тугоухости до лечения имеется выраженное психоэмоциональное напряжение, а после лечения имеется психическая адаптация.

Анализ субъективных ощущений клинических проявлений нейросенсорной тугохости больными по визуально-аналоговым шкалам выявил следующее:

– увеличение разборчивости речи повысилось с 3,45±0,3 до 4,34±0,5 баллов;

– уменьшение собственной оценки субъективного шума с 5,67±0,2 до 3,01±0,4 баллов;

– степень снижения слуха больными по своим ощущениям до начала проведения комплексного лечения больных была 3,87±0,2 баллов, после лечения – 3,05±0,3.

Заключение

Комплексный подход в осуществлении лечебных и реабилитационных мероприятий наиболее целесообразен и достаточно эффективен при хронической форме нейросенсорной тугоухости, поскольку направлен на стабилизацию процесса в слуховом анализаторе, способен предупредить прогрессирование заболевания и положительно влияет на психоэмоциональное состояние больного.

Применение при анализе эффективности терапии определения уровней ситуационной и личностной тревожности, а так же оценки больным своего состояния по визуально-аналоговым шкалам является достаточно показательным критерием качества жизни больных с нарушением слуховой функции.

Литература

1. Бердникова И.П., Мальцева. Н.В. О реабилитации пациентов с сенсоневральной тугоухостью // Материалы конференции с международным участием и семинара «Актуальные вопросы фониатрии». – Самара, 2003. – С. 98–99.

2. Гаппоева Э.Т., Георгиади Г.А. Аспекты восстановления слуховой функции в остром периоде нейросенсорной тугоухости // Материалы XV1 съезда оториноларингологов РФ. – 2001. – С. 188–191.

3. Загорянская М.Е., Румянцева М.Г., Дайняк Л.Б. Возможности ранней медико-социальной реабилитации взрослых с нарушениями слуха // Материалы конференции «Проблема реабилитации в оториноларингологии». – Самара, 2003. – С. 116.

4. Лазарева Л.А. Алгоритмы диагностики и лечения нейросенсорной тугоухости: метод. рек. Краснодар, 2009. 20 с.

5. Матвеев В.Ф. Психические нарушения при дефектах зрения и слуха. М.: Медицина, 1987. – 184 с.

6. Менделевич В.Д., Соловьева С.Л. Неврозология и психосоматическая медицина М.: МЕДпресс-информ, 2002. – 608 с.

7. Морозов А.Б. Некоторые вопросы медицинской географии нарушений слуха среди населения РСФСР //Зональная научно-практ. конф. оториноларингологов и выездная сессия МНИИ уха, горла и носа: Материалы. – М., 1987. – Ч.2. – С. 3–5.

8. Райская-Качесова О.Н., Гофман В.Р., Евтушенко В.В. Состояние кальций-фосфорного обмена у больных сенсоневральной тугоухостью // Российская оториноларингология. – 2003. – №3(6). – С. 127–130.

9. Самойлова И.Г. Реабилитация больных с нарушением слуховой функции // Новости оторинолар. и логопатол. – 1997. – №2(10). – С. 83–85.

10. Самойлова И.Г., Лысенко Л.В. Экзогенный психотравмирующий фактор как одна из причин развития невротических реакций у лиц, страдающих сенсоневральной тугоухостью // Вестник оториноларингологии. – 1998. – №4. – С. 15–17.

11. Таварткиладзе Г.А. Реабилитационная аудиология: основы, принципы перспективы // Российская оториноларингология. – 2003. – №3(6). – С. 132–135.

12. Iatrogenic and non-iatrogenic factors as causes of progressive sensorineural hearing loss De Capua B, M.T.Barbieri, A.Tozzi et al. // Acta Otorhinolaryngol Ital. – 1998. – Aug;18 (4 Suppl 59). – P. 55–58.

УДК 616.833.185-072.7:616.12-005.4

КЛИНИКО-ДИАГНОСТИЧЕСКОЕ ЗНАЧЕНИЕ ИССЛЕДОВАНИЯ ВЕСТИБУЛЯРНОГО АНАЛИЗАТОРА У БОЛЬНЫХ С ИШЕМИЧЕСКОЙ БОЛЕЗНЬЮ СЕРДЦА

Р.П. Крымская, Н.В. Прибыткова, Н.К. Починина, В.Г. Цыганков

ГОУ ДПО Пензенский институт усовершенствования врачей Росздрава (Зав. каф. оториноларингологии и сурдологии-оториноларингологии – доц. Н.К. Починина)

На фоне хронической коронарной недостаточности, а также как и при развернутой картине инфаркта миокарда, так и при микроинфарктах, стенокардии могут возникать сосудистые мозговые нарушения. Обусловленные сердечной патологией изменения мозгового кровообращения обозначают как проявления кардиоцеребрального синдрома. При инфаркте миокарда мозговая симптоматика возникает в 10% случаев (2, 3, 4, 6, 9, 12).

Патофизиологические механизмы, посредством которых сердечно-сосудистые заболевания приводят к нарушению мозгового кровотока, связаны с аритмиями, гипотензией и механической дисфункцией сердца. Ишемия проводящей системы сердца обычно сопровождается аритмией, которая оказывает значительное влияние на кровообращение в мозге. Аритмия приводит к преходящей дисфункции мозга с головокружением и обмороком. Ощущения головокружения и аритмии развиваются и протекают одновременно (5).

Sekitani и соавт. среди наблюдавшихся 890 больных с головокружением в 14,5% случаев вертиго было обусловлено с заболеваниями сердечно-сосудистой системы (11).

Вестибулярные ядра занимают значительную область в латеральной зоне ствола мозга и кровоснабжаются от позвоночной и базилярной артерий. Этот участок подвержен ишемии, который в последующем может привести к нарушениям вестибулярной функции центрального типа (8). Аксоны вторых нейронов вестибулярного анализатора, тела которых заложены в вестибулярных ядрах, входят в контакт с вегетативными структурами, в частности с задним ядром блуждающего нерва и ядрами гипоталамической области промежуточного мозга. Наличие этих связей объясняет появление при патологии вестибулярного анализатора вегетативных реакций парасимпатической направленности, а также снижение АД и брадикардии (7, 10).

Задачей работы явилось изучение функции вестибулярного анализатора у больных с хронической ишемической болезнью сердца, при которой развивается сосудистая мозговая недостаточность на фоне длительно существующей неполноценности кровоснабжения мозга.

Отоневрологическое обследование проведено у 52 больных ишемической болезнью сердца /ИБС/ в возрасте от 40 до 76 лет. У данной группы пациентов была исключена неврологическая и ЛОР-патология, вызывающая головокружение. Из них 6 пациентов перенесли острый инфаркт миокарда, у 10 диагностирован рецидивирующий инфаркт миокарда, у остальных 36 была клиника хронической ИБС с проявлениями аритмии у 8 больных и внезапно возникающими брадикардиями у 4. Симптомы вестибулярной дисфункции выявлены при целенаправленном сборе анамнеза и обследовании больного, которые возникали вследствие тесной взаимосвязи между кардиальной и церебральной патологией.

Большинство пациентов предъявляли жалобы на головокруже¬ния внутри головы, покачивание предметов, пошатывания в сторону, неустойчивость при ходьбе в той или иной степени /70%/, нарушения равновесия /52%/, кратковременные резкие головокружения /15%/ до внезапного падения /3%/, шум в ушах /8%/.

Электронистагмография проводилась на 3-х канальном электрокардиографе фирмы Schiller RS-232 со встроенной компьютерной программой для расшифровки электронистагмограмм.

Оценка показателей электронистагмограмм (ЭНГ) осуществлялась как визуально по методу Н.С.Благовещенской (1), так и по данным автоматической компьютерной обработки.

При помощи ЭНГ исследованы оптокинетические, спонтанный и позиционный виды ни-

стагма, проведена регистрация экспериментально-вестибулярных проб: битермальной, калорической и вращательной.

Выявление спонтанного нистагма проводилось с закрытыми и открытыми глазами. Спонтанный нистагм с открытыми глазами, зарегистрированный с помощью ЭНГ, у 30% обследованных был мелким, клоническим, амплитудой 2–3–4, т.е. визуально малозаметный. При закрытых глазах спонтанный нистагм выявлялся в 43 % случаев, что указывало на исчезновение спонтанного нистагма при открытых глазах вследствие фиксации взора, а при закрытых глазах регистрировался скрытый спонтанный нистагм. Позиционный нистагм зарегистрирован у 14% больных. Оптокинетический нистагм имел амплитуду от 4–5° до 6–7°, у 44% обследованных имела место асимметрия оптокинетического нистагма по амплитуде. После проведения экспериментальных вестибулярных проб еще у 26% обследованных обнаружилась асимметрия оптокинетического нистагма по амплитуде, т.е. выявлено «скрытое» нарушение функции оптомоторных путей. Известно, что начальные формы поражения оптокинетического нистагма улавливаются только на ЭНГ, что отражает незначительное вовлечение в процесс вестибулярных образований ствола мозга.

Экспериментальные вестибулярные пробы протекали по типу норморефлексии у 71% больных, гиперрефлексии – 12,9%, гипорефлексии – 12,9%, арефлексии – 3,2%. Асимметрия по длительности нистагменной реакции зарегистрирована в 12,5% , в 28,1%-дизритмия по амплитуде и в 22,5% дизритмия по частоте. В 3,7% случаев был выявлен «мерцающий» нистагм с наличием «немых» полей. Вершины нистагменных зубцов имели остроконечный вид, соотношение быстрой и медленной фаз нистагма составляло 1:2 и 1:3. Вестибулосенсорные и вестибуловегетативные реакции после проведения экспериментальных вестибулярных проб были I и 2 степени в 84,7% случаев и в15,3% – 2–3 степени.

При первичном отоневрологическом обследовании у 16 пациентов, перенесших инфаркт миокарда, отмечалась вестибулярная дисфункция заднечерепного стволового уровня по средней линии в 72,5 % случаев, с акцентом вправо – 15,3 %, влево – 12,2%, умеренно выраженной степени в 27,8 % случаев, легкой степени – 72,2 % в стадии субкомпенсации. Через год при контрольном обследовании 12 больных после проведенных курсов лечения в профильном стационаре выявлена вестибулярная дисфункция умеренно выраженной степени у 8,3%, легкой степени – 91,7 %.

Изменения мозгового кровообращения у больных с хронической ИБС в остром периоде инфаркта миокарда крайне разнообразны. Однако общим является их кратковременность и параксизмальность, когда вестибуло-вегетативные симптомы выступают на первый план.

Обнаруженные с помощью инструментальных методов исследования изменения состояния вестибулярного анализатора свидетельствуют о том, что нарушения мозгового кровотока протекают не бесследно, а полученные данные могут быть использованы в экспертной оценке состояния больного при направлении на МСЭ. Имеет место вестибулярная дисфункция в состоянии субкомпенсации, а при ухудшении сердечно-сосудистого статуса вестибуловегетативные симптомы также манифестируют своими проявлениями.

Таким образом, подтверждена тесная взаимосвязь вестибулярного анализатора со стволовым сосудистым центром, который имеет прямые рефлекторные связи с сердцем, в связи с чем показано проведение своевременного информативного отоневрологического обследования при кардиальной патологии для выявления транзиторных церебральных гемодинамических поражений.

Литература

1. Благовещенская Н.С. Отоневрологические симптомы и синдромы.М. : Медицина, 1990. – 432 с.

2. Дикс М.Р., Худа Дж. Д. Головокружение. Москва, Медицина, 1987. – 478 с.

3. Крыжановский В.А. Диагностика и лечение инфаркта миокарда. Киев: Феникс, 2001. – 451 с.

4. Кэмпбелл В.Ф. Международное руководство по инфаркту миокарда: Пер. с англ.- М: Медицина,1997. – 87 с.

5. Люсов В.А., Колпаков Е.В. Аритмии сердца. Терапевтические и хирургические аспекты. Москва, «ГЭОТАР- Медиа»; 2009. – 399 с.

6. Никифоров А.С., Коновалов А.Н., Гусев Е.И. Клиническая неврология. т. I, Москва, Медицина, 2002. – 704 с.

7. Никифоров А.С., Коновалов А.Н., Гусев Е.И. Клиническая неврология. т. II, Москва, Медицина, 2002. – 791 с.

8. Степанченко А.В., Петухова Н.А., Трущелев С.А. Головокружение. «ГЭОТАР-Медиа», 2006. – 270с.

9. Сыркин А.Л. Инфаркт миокарда. Медицинское информационное агентство. Москва, 2003. – 466с.

10. Трошин В.Д., Трошин В.М. Острые нарушения мозгового кровообращения. Нижний Новгород, «САРПИ»; 1993. – 269 с.

11. Sekitani (1968) цит. И.Б.Солдатов, Г.П.Сущева, Н.С.Храппо Вестибулярная дисфункция. Москва, Медицина, (1980). – 288 с.

12. Чазов Е.И. Болезни Органов кровообращения. – М.: Медицина, 1997. – 832 с.

УДК 616.281

ОРГАНОСПЕЦИФИЧНОСТЬ УШНОГО ЛАБИРИНТА И ПАТОЛОГИЯ ВНУТРЕННЕГО УХА

А.И. Крюков

ГБУЗ «Московский научно-практический Центр оториноларингологии» ДЗМ (Директор – проф. А.И. Крюков)

Тема органоспецифичности ушного лабиринта – отнюдь не нова. Однако и прежде, и теперь исследования в этом направлении носили и продолжают носить эпизодический характер. И это понятно, ведь внутреннее ухо «замуровано» в толщу пирамиды височной кости, словно мумия в пирамиде. По этой причине возможности прижизненных электрофизиологических, биохимических, морфологических и прочих исследований слухового и вестибулярного рецепторов резко ограничены. Именно поэтому на сегодняшний день в своем арсенале мы не имеем лекарственного препарата, направленно и специфично действующего при нарушении функций внутреннего уха. В этой связи мы вынуждены использовать в лечебных целях огромный комплекс фармакологических средств, по нашему представлению, действующих на отдельные звенья патогенеза кохлеарных и вестибулярных расстройств.

С другой стороны, на современном этапе слуховая функция успешно восстанавливается методами «аппаратной» и имплантационной коррекции. Вестибулярная дисфункция может быть устранена парциальной (селективной) деструкцией рецепторного отдела. Как говорится, нет органа – нет проблемы. Все это в значительной степени определяет снижение интереса к поиску новых рациональных способов медикаментозного лечения кохлеовестибулярных нарушений.

Печально признать, но, тем не менее, это – факт: пик широкого интереса к поиску методов медикаментозного восстановления слуха и вестибулярной функции относится к периоду 50-х–70-х годов. И связан он с именами профессоров: Я.С. Темкина, О.Г. Агеевой-Майковой, Н.С. Благовещенской. Школами академика В.Т. Пальчуна, проф. Н.П. Константиновой, профессоров О.К. Патякиной и Б.М. Сагаловича очень многое в этом направлении было сделано и в последующие годы. К концу 80-х годов прошлого столетия интерес к этой теме иссяк в силу отсутствия очерченных перспектив. Так закончился период эмпирического поиска. И уже долгое время мы полностью следуем сформированным стереотипам. Что же остается нам теперь?

Прежде всего, и это, по-видимому, главное: учитывать органные особенности внутреннего уха.

1. Наличие мощнейшего гематолабиринтного барьера, по своей избирательности во множество раз превосходящего гематоэнцефалический барьер. Впервые этот феномен был описан нашим соотечественником Г.Э. Нейбургом в 1935 году. Позже было установлено, что реализация барьерной функции осуществляется эндотелиоцитами капилляров сосудистой полоски.

2. Кровоснабжение внутреннего уха из конечной ветви вертебро-базилярного бассейна – лабиринтной артерии и отсутствие коллатерального кровообращения лабиринта. Наряду с этим функционально активные структуры внутреннего уха не имеют внутриорганных сосудов, в связи с чем трофика (в т.ч. и выведение конечных метаболитов) осуществляется диффузионным путем. И тем не менее Hansen в 1971 году обнаружил артериолярные анастомозы, проходящие через энходральный слой капсулы улитки и соединяющие сосудистые бассейны внутреннего слухового прохода, преддверия и промонториума.

3. По уровню метаболизма сенсоэпителий внутреннего уха можно сравнить с секретирующим аппаратом почки. При этом основным субстратом клеточного метаболизма является углеводный обмен: по содержанию кислых мукополисахаридов (гликозаминогликанов) ткани внутреннего уха занимают лидирующую позицию в организме человека.

4. Отсутствие тканевой регенерации рецепторных элементов внутреннего уха. Здесь можно говорить лишь о реализации механизмов внутриклеточной регенерации.

5. Сенсорный аппарат лабиринта относится к группе дистантных экстеромеханорецепторов, принцип деятельности которых хорошо известен. Несмотря на это, до сегодняшнего

дня нет единой точки зрения на функции внутреннего уха. Нет универсальной, всех удовлетворяющей теории слуха.

В своей повседневной работе, берясь за лечение дисфункции внутреннего уха, необходимо, чтобы врач-оториноларинголог руководствовался прежде всего соображениями на счет того, подействует препарат или нет. Ведь зачастую назначаются препараты, не проникающие через гематолабиринтный барьер. При этом медикаменты могут оказывать влияние на все виды обмена, только не на углеводный.

Хочу также отметить, что были предприняты и чуть более удачные попытки направленного воздействия на ткани внутреннего уха.

Так, в 1974 году проф. Э.П. Гаудинь предложил так называемый метод неполного антиортостаза. При этом пациенту осуществляют внутривенную капельную инфузию в положении с опущенным на 45 градусов от горизонтального уровня головным концом. Метод в значительной степени позволяет временно «приоткрыть» гематолабиринтный барьер.

В 80-е годы под руководством член-корр. РАМН В.Т. Пальчуна нами был разработан метод эндаурального фоноэлектрофореза. Метод достаточно широко использовался: наш авторский прибор в течение 10 лет даже выпускался серийно. Метод позволяет временно преодолеть феномен гематолабиринтного барьера, воздействовать на углеводную составляющую метаболизма внутреннего уха.

Следует отметить недостаточную эффективность и того, и другого методов.

Подводя итог, еще раз хочется призвать всех коллег более осмысленно назначать лекарственные препараты и выбирать способ их введения при так называемых кохлеовестибулярных нарушениях; пытаться при этом максимально учесть специфику внутреннего уха.

УДК 616.28-008.14+616.281]-089:615.849.19

СЕЛЕКТИВНАЯ ЛАЗЕРОДЕСТРУКЦИЯ ЛАБИРИНТА В ХИРУРГИИ КОХЛЕО-ВЕСТИБУЛЯРНЫХ РАССТРОЙСТВ

А.И. Крюков, Н.Л. Кунельская, Е.В. Гаров

ГБУЗ «Московский научно-практический Центр оториноларингологии» ДЗМ (Директор – проф. А.И. Крюков)

Пациенты с вестибулярной патологией на амбулаторном приёме ЛОР-врача составляют от 5 до 10%. У больных, страдающих кохлео-вестибулярными нарушениями (КВН) патология внутреннего уха определяется в 85% случаев. Гидропс внутреннего уха наблюдается у 35-46% пациентов с КВН. При обследовании пациентов, страдающих вестибулярными расстройствами, классическая форма болезни Меньера (БМ) выявляется у 27% больных, доброкачественное позиционное пароксизмальное головокружение (ДППГ) – у 25,7% и вестибулярный нейронит – у 6,3%. Вестибулярные нарушения у больных хроническим гнойным средним отитом (ХГСО) выявляются у 20,4%, а при обострении – у 87% пациентов. КВН возникают при травмах структур среднего и внутреннего уха, после хирургических вмешательств в этой зоне, а также при дегисценции верхнего полукружного канала (ДВПК).

Расширение спектра диагностических исследований, накопление научных и практических данных позволяют верифицировать причины периферических КВН. Что касается их лечения, то консервативные мероприятия эффективны при БМ у 80%, при ДППГ – у 95% и при вестибулярном нейроните – у 100% больных, тогда как при других вышеперечисленных заболеваниях только хирургическое вмешательство способно устранить эти расстройства. Способы хирургического лечения зависят от вида патологии среднего и внутреннего уха, а также от опыта и технических возможностей хирурга.

Целью данной работы является оценка эффективности способа селективной лазеродеструкции лабиринта у больных с периферическими КВН.

В Московском НПЦ оториноларингологии ДЗМ разработаны схемы обследования и тактика лечения пациентов с КВН. Ежегодно хирургическое вмешательство осуществляется у 6% больных БМ, у 1% пациентов с ДППГ при отсутствии эффекта от консервативного лечения и у всех больных ХГСО, с травматическими повреждениями структур среднего и внутреннего уха, с ДВПК, сопровождающихся вестибулярными нарушениями. В нашем Центре разработан и с 1976 года успешно применяется способ хирургического лечения головокружения, путём селективной лазеродеструкции вестибулярных рецепторов лабиринта (СЛДЛ), который сегодня использован у 158 больных БМ, у 10 – с ДППГ и отолитовыми нарушениями, у 53 – с ХГСО и фистулой лабиринта и у 1 – при ДВПК. Необходимо отметить, что мы применяем и общепринятые способы хирургии КВН, вызванных заболеваниями среднего и внутреннего уха, но отдаём предпочтение собственной авторской методике. В 2009 году коллектив авторов за разработку и внедрение в практику способа селективной лазеродеструкции вестибулярных рецепторов при вестибулярных нарушениях получил премию города Москвы в области медицины.

У пациентов с БМ в Центре после комплексного обследования и консервативного лечения при некупирующихся приступах головокружениях выполняется селективная лазеродеструкция купулы латерального полукружного канала или декомпрессия эндолимфатического мешка (ДЭМ) заинтересованного уха. Показаниями к хирургическому лечению являются: частые приступы системного головокружения; односторонняя флюктуирующая или стойкая тугоухость; сопутствующая клиника ДППГ; наличие одностороннего гидропса лабиринта, подтверждённого аудиологическими тестами и электрокохлеографией. Эффективность обеих операций идентичная – прекращение приступов у 85% больных. Однако СЛДЛ не требует расширенной антромастоидотомии, но без хирургического лазера не осуществима.

Операция заключалась в проведении обычной антротомии с расширением адитуса и локализацией латерального полукружного канала. Контактно на костную стенку латерального полукружного канала ближе к его ампуле воздействовали энергией импульсного неодимово-

го лазера (λ – 1060 нм, длительность импульса равнялась 2,5–3 мс, мощность до 8–10 Дж). Для подавления вестибулярной функции требовалось 8–10 импульсных воздействий под контролем электронистагмографии. На каждый импульс отмечался нистагм раздражения (в сторону больного уха), с уменьшающейся амплитудой по мере увеличения количества импульсов. Операция заканчивалась при появлении нистагма угнетения.

У больных с тяжёлым течением БМ, которым операция проведена на первом году болезни через 8–10 месяцев слух улучшался, прекращались приступы головокружения. Если при СЛДЛ результат достигался вследствие угнетения вестибулярной возбудимости лабиринта на 1–2 степени, то при ДЭМ – вследствие снижения эндолимфатического давления. Результаты СЛДЛ у больных, оперированных на поздней стадии БМ оказались следующими: слух у больных стабилизировался, приступы системного головокружения в течение 8–10 месяцев после операции полностью прекратились и не возобновлялись; вестибулярная возбудимость через 1 год после операции у больных была IV–V степени. В 19 случаях длительного течения БМ с присоединением клиники ДППГ и асоциального слуха (пороги костной проводимости 50–70 дБ) на стороне больного уха СЛДЛ выполнялась с лазерным вскрытием просвета латерального полукружного канала, что позволяло полностью устранить вестибулярные расстройства, но с потерей слуховой функции. При сравнении динамики заболевания у больных БМ с односторонним гидропсом, которым проводилось регулярная консервативная терапия и СЛДЛ выявлено, что хирургическое лечение статистически достоверно в 3 раза тормозит развитие гидропса в противоположном ухе. Литературные данные подтверждают это положение.

У 10 больных после санирующей операции на среднем ухе (7), тимпанопластики (2) и стапедопластики (1) имелась выраженная клиника ДППГ и отолитовых нарушений, обусловленная перенесённым лабиринтитом. Смешанная форма тугоухости больного уха наблюдалась у 4 пациентов, глухота – у 6. Учитывая отсутствие эффекта от консервативной терапии, больным выполнена ревизия зон операции и СЛДЛ. Показанием к хирургическому лечению явились: жалобы больных на изнуряющие позиционные головокружения, снижение слуха после операции, результаты аудиологического и вестибулометрического исследования, а также характер выполненной ранее операции. В 5 случаях проведена антротомия с селективной лазеродеструкцией купулярного рецептора ампулы латерального полукружного канала и в 5 – ревизия барабанной полости и лазеродеструкция рецепторов преддверия лабиринта. Использовали энергию импульсного неодимового лазера мощность до 6–8 Дж. При этом у 6 больных с глухотой с формированием лазерной перфорации и её пластикой, у 4 – без таковой. Полностью исчезли вестибулярные нарушения у 7 пациентов и у 3 – уменьшились. Анализ эффективности операции показал худший результат у пациентов с глухотой после манипуляций в области окна преддверия. Глухоты после выполнения СЛДЛ без формирования фистулы в данной группе больных не было ни в одном случае.

Ежегодно в отделе выполняется до 100 санирующих операций на среднем ухе у больных ХГСО с холестеатомой. Сегодня вестибулярные нарушения у 4-6% больных обусловлены образованием фистулы лабиринта вследствие костной резорбции. За время работы отдела оперирован 161 больной ХГСО с вестибулярными нарушениями, вызванными фистулой лабиринта: у 157 – заднего отдела лабиринта и у 4 – улитки. При санирующем вмешательстве у пациентов с ХГСО и фистулой полукружных каналов выполнялась аттикоантротомия с удалением задней стенки слухового прохода с пластикой фистулы аутотканями (у 56) или сохранением на фистуле невоспалённого матрикса холестеатомы (у 48). Головокружения при пластике фистулы полукружного канала сохраняются у 16%, при сохранении матрикса холестеатомы на фистуле – у 25%. СЛДЛ использовалась у 53 больных с выраженным прессорным головокружением в конце первичной операции, либо при повторной операции, если сохранялись вестибулярные нарушения, несмотря на ранее выполненную операцию с пластикой фистулы или без таковой. Как правило, у всех этих пациентов при исследовании вестибулярной функции отмечено отсутствие её угнетения.

СЛДЛ выполнялась после санирующего этапа операции и ревизии фистулы полукружного канал. Лазерные импульсы (λ – 1060 нм, длительность импульса равнялась 2,5–3 мс, мощность до 10 Дж) наносились отступя на 1 мм от края фистулы в сторону ампулы полукружного канала под контролем электронистагмографии. В 15 случаях после СЛДЛ фистула закрыта аутотканью, так как вследствие гидродинамического удара произошёл отрыв матрикса от фистулы, у остальных – матрикс сохранён на фистуле лабиринта. В конце операции у 4 пациентов выполнена тимпанопластика III–IV типа. В последние годы мы

пломбируем просвет фистулы аутотканями (у 6). В раннем послеоперационном периоде временное повышение порогов костной проводимости наблюдалось у 9% больных. После операции через 6 месяцев у всех больных прекратилось прессорное головокружение вследствие угнетения вестибулярной функции на 1 степень, но у 5,6% отмечено повышение порогов костной проводимости с 2 кГц.

В последние годы стали выявлять новую патологию лабиринта, которая вызывает КВН – синдром ДВПК, синдром Л. Минора. Возникновение данной патологии связывают в первую очередь с врождённой или приобретённой аномалией развития височной кости. Клиническая картина синдрома напрямую зависит от ширины ДВПК. Характерными жалобами больных являются головокружение прессорное или звуковое (сидром Тулио) и/или вследствие нагрузок, которые ведут к изменению внутричерепного давления (у 94%), нарушению равновесия (у 47%) и снижению слуха. Основным методом диагностики синдрома Минора является высокоразрешающая КТ височных костей, выполненная шагом 0,5 мм (в тоже время метод не может дифференцировать дегисценции ≤ 0,1 мм). При аудиологических исследованиях и электрокохлеографии у больных выявляются признаки гидропса лабиринта. Сегодня мы уже диагностировали этот синдром у 5 пациентов в сочетании с ХГСО, отосклерозом, аплазией улитки, с выраженной клиникой и с бессимптомным течением. Открытие синдрома Минора возможно объясняет возникновение скалярной тугоухости вследствие присутствия третьего окна.

Единственный метод лечения данного синдрома – хирургическое закрытие ДВПК. Сегодня используют экстрадуральный хирургический подход к средней черепной ямке с пластикой зоны аутокостью, фасцией и участком височной мышцы и трансмастоидальный хирургический подход к вертикальному полукружному каналу с его пломбировкой аутотканями. Мы применили у больной ХГСО и ДВПК с выраженными КВН антромастоидотомию с селективной лазеродеструкцией латерального полукружного канала и формированием лазерной его перфорации, а также пломбировку просвета верхнего и латерального каналов с тимпанопластикой 3 типа. В результате хирургического лечения через 6 месяцев вестибулярные нарушения у больной полностью регрессировали, пороги костной проводимости остались на прежнем дооперационном уровне.

Таким образом, периферические КВН обусловлены различной патологией лабиринта. Сегодняшний арсенал исследований функций лабиринта требует тесного сотрудничества отохирургов с отоневрологами. При диагностике этиологии КВН и отсутствии эффекта от консервативной терапии необходимо проводить раннее хирургическое лечение. СЛДЛ, как способ подавления вестибулярной функции, является универсальным и эффективным при различной патологии лабиринта.

УДК 616.283.1-089.843:654.9

ТЕЛЕКОММУНИКАЦИОННЫЕ ТЕХНОЛОГИИ И КОХЛЕАРНАЯ ИМПЛАНТАЦИЯ

В.Е. Кузовков, С.В. Левин, В.И. Пудов, С.Б. Сугарова

TELECOMMUNICATION TECHNOLOGIES AND COCHLEAR IMPLANTATION

V.E. Kuzovkov, S.V. Levin, V.I. Pudov, S.B. Sugarova

ФГУ Санкт-Петербургский научно-исследовательский институт уха, горла и речи
(Директор – Засл. врач РФ, проф. Ю.К. Янов)

В настоящее время все большее значение приобретают телемедицинские технологии. Удаленная слухоречевая реабилитация пациентов после кохлеарной имплантации позволяет решить многие проблемы, связанные с большими расстояниями и как следствие с значительными экономическими затратами. В работе описана комплексная методика проведения удаленного отбора пациентов, интраоперационного тестирования кохлеарных имплантов, удаленной настройки пациентов, программно-аппаратного обеспечения, а также опыт проведения телеконференций для специалистов и родителей пациентов. Использование принципов телемедицины позволило увеличить эффективность высокотехнологичной медицинской помощи пациентам с кохлеарными имплантами в регионах.

Ключевые слова: кохлеарная имплантация, удаленная настройка, телемедицина.
Библиография: 8 источников.

Nowadays we can see the significant importance of telemedical technologies. Remote rehabilitation of patients' speech and hearing after cochlear implantation allows for solving many problems related with big distances and significant financial expenses in consequence. The topic discusses complex methodology for remote selection of patients, intra-operation testing cochlear implants, remote fitting of patients, software as well as experience of teleconferences for specialists and patients' parents. Using principles of telemedicine allowed for increasing efficiency of Hi-Tec medical assistance to patients with cochlear implants, in regions.

Key words: cochlear implantation, remote fitting, telemedicine.
Bibliography: 8 sources.

Телемедицина – направление медицины, основанное на использовании современных компьютерных и телекоммуникационных технологий для адресного обмена медицинской информацией между специалистами с целью повышения качества и доступности медицинской помощи и лечения конкретных пациентов.

Исторически еще в 1906 г. Эйнтховен изучал возможность передачи ЭКГ с помощью телефонной линии. Сам термин «телемедицина» был предложен R. Mark в 1974 году (по другим данным, это сделал T. Bird в 1970 г.).

Наиболее перспективное направление – интерактивная телемедицина, в основе которой лежит проведение телеконференций и телетрансляций в режиме реального времени. Основным отличием телемедицины от обычных телеконференций является наличие периферических устройств (приборов) со стороны пациента. Периферические устройства в ЛОР практике могут включать видеоотоскоп, микроскоп, эндоскоп, интерфейсы для настройки кохлеарных имплантов и др.

Среди всех направлений высокотехнологичной медицинской помощи в оториноларингологии кохлеарная имплантация является наиболее технически сложной и многоэтапной.

Весь процесс кохлеарной имплантации можно разделить на 3 основных этапа, в котором учавствуют более 30 специалистов:

1. Предоперационное диагностическое обследование – 5 дней, 16 специалистов.
2. Операция кохлерная имплантация – 1 день (1,5–2 часа), 5 специалистов
3. Послеоперационная реабилитация (наиболее долговременный этап) – от 2-х недель до 2-х лет, около 14 специалистов и родители.

Проведение КИ в Российской Федерации (РФ) осуществляется в рамках оказания гражданам высокотехнологичной медицинской помощи (ВМП). В Санкт-Петербургском НИИ уха, горла, носа и речи КИ выполняется с 1997 года, при этом институт является единственным в России учреждением, в котором имеется уникальное сочетание всех составляющих КИ – отбора пациентов, передовых хирургических технологий и слухоречевой реабилитации высокого уровня.

На настоящий момент в институте прооперировано более 1000 пациентов, страдающих тугоухостью высокой степени и глухотой. Министерство здравоохранения и социального развития (МЗСР) РФ из года в год увеличивает объем ВМП по данному виду, принимая во внимание высокую потребность населения в КИ.

Особенностью КИ в России является высокая централизация, основная часть операций проводится в четырех центрах, 2 из которых находятся в Санкт-Петербурге, и 2 – в Москве. Часть операций проводится в Томске и в Уфе за счет наличия в этих городах филиалов Российского научно-практического центра оториноларингологии (г. Москва). В Краснодаре, Красноярске, Сургуте в небольших количествах КИ выполняется за счет средств местных бюджетов.

Таким образом, в современных условиях для КИ в РФ характерны удаленность в большом числе случаев пациента от места оказания помощи и высокая концентрация пациентов в единичных крупных центрах КИ.

Мы считаем, что обозначенные выше проблемы может быть решены путем организации долговременной удаленной поддержки пациентов с кохлеарным имплантом на местах.

В качестве средства для реализации решения проблемы могут использоваться телекоммуникационные или телемедицинские технологии.

Наибольшее развитие диагностическая телемедицина в оториноларингологии получила в Австралии (R. Eikelboom), где расстояния являются не меньшей проблемой, чем в России [5]. Обращает на себя внимание отсутствие в статьях системного подхода к выбору оборудования для проведения телеконференций и каналов передачи данных. Некоторые авторы используют программу Skype [6,10], что, по нашему мнению, неприемлемо для передачи медицинской информации. T. Wesarg с соавт. (2010) объединяет в мультицентровое исследование данные клиник, использовавших разное аппаратное и программное обеспечение. Лишь J. McElveen с соавт. (2010) использует современное оборудование Polycom, локальные сетевые решения и Firewall для защиты данных, а также пакет VNC для захвата управления удаленным компьютером [9].

W.H. Shapiro с соавт. (2008) вводят в практику удаленный интраоперационный мониторинг кохлеарного импланта, что является наиболее интересным аспектом изучаемой проблемы, однако использует простейшее программное обеспечение, дополняя его телефонной связью между специалистами, а целью работы является экономия времени специалиста-аудиолога, осуществляющего проверку работоспособности импланта во время операции[8].

В Польше организуется сеть, объединяющая Центр КИ Института патологии слуха и речи (Варшава) с 19 поликлиниками в разных областях страны, именно для удаленной настройки речевых процессоров (A. Wasowski с соавт., 2010), хотя авторы называют процесс настройки телереабилитацией [7].

Кроме того, работы по изучению возможностей удаленной настройки имплантов (речевых процессоров) ведутся в Греции, Германии.

Опыт Санкт-Петербургского НИИ ЛОР в использовании телекоммуникационных технологий, тенденция современного развития здравоохранения (Приказ МЗ от 27.08.2007г. № 344/76 «Концепция развития телемедицинских технологий в РФ») [3], существующие собственные наработки, изучение современного состояния проблемы и системный подход к ее решению, тесное многолетнее взаимодействие с ЛОР кафедрой Красноярского медицинского университета и другими ЛОР-центрами РФ позволили нам предложить концепцию **Долговременной удаленной поддержки пациентов с кохлеарными имплантами**, которая включает [2, 4]:

Удаленный отбор пациентов для проведения КИ: телеконсультирование, теледиагностика, определение показаний к проведению кохлеарной имплантации [1].

Удаленная поддержка во время операции:

- телетрансляция операции, контроль хода оперативного вмешательства и консультирование в реальном времени;

- удаленное интраоперационное тестирование импланта: телеметрия импланта, определение порогов электрически вызванного стапедиального рефлекса, телеметрия ответа слухового нерва;

Удаленная долговременная реабилитационная поддержка:

- удаленная настройка речевого процессора кохлеарного импланта;
- телеметрия импланта, телеметрия ответа слухового нерва;
- индивидуальные он-лайн занятия специалистов СПб НИИ ЛОР с пациентами;
- он-лайн семинары для родителей и/или пациентов;
- обучающие он-лайн семинары для сурдопедагогов и специалистов по реабилитации имплантированных пациентов.

Цель работы

Оптимизация оказания ВМП по виду «кохлеарная имплантация» при помощи телемедицинских технологий.

Пациенты и методы

Исследование проводится на базе Санкт-Петербургского НИИ уха, горла, носа и речи и ЛОР центра Красноярского ГМУ с 2009 г. по настоящее время.

Всего в исследование по различным критериям включено 38 пациентов, из них 24 – дети в возрасте от 1 до 7 лет.

Первым этапом работы были решены следующие задачи:

- создание легитимной комиссии ВМП, включающей 2 центра, на основании действующих нормативных документов (приказов МЗСР) и договора о сотрудничестве;
- выработка протокола дистанционного обследования пациента;
- унификация оборудования для проведения телеконференции.

Вторым этапом проведены 8 телеконференций для определения показаний к проведению КИ, из них 3 – с участием пациента и его родителей после получения со стороны последних согласия на обработку персональных данных и использования видеоматериалов.

Далее в 4 случаях проведены телетрансляции оперативного вмешательства с удаленным интраоперационным тестированием импланта, во всех случаях в Красноярске присутствовал специалист СПб НИИ ЛОР. В качестве подготовительного этапа методика интраоперационных измерений отрабатывалась в СПб НИИ ЛОР по схеме «операционная – кабинет аудиолога» (8 пациентов).

Проведено более 50 сеансов удаленной настройки речевого процессора КИ, причем 9 из 24 пациентов настройка проводилась 2 раза и более.

Онлайн-семинары для родителей и сурдопедагогов проводятся на регулярной основе, 1 раз в месяц с июля 2010г.

Фиксировались временные параметры составляющих исследования, эффективность их оценивалась при помощи опросников для родителей и специалистов, содержащих вопросы открытого выбора с числом вариантов ответов от 3 до 5.

Программно-аппаратное обеспечение проведения телеконференции

Схема аппаратного обеспечения проведения диагностической телеконференции представлена на рис. 1.

При отсутствии в регионе специализированного видеосервера может применяться программно-аппаратный комплекс Medel-Webex.

Высокое качество видеосвязи достигалось использованием специализированного «сервера видеоконференцсвязи», фирмы Polycom позволяющего передавать видеоизображение высокой четкости (HD) и таким образом достигать эффекта телеприсутствия.

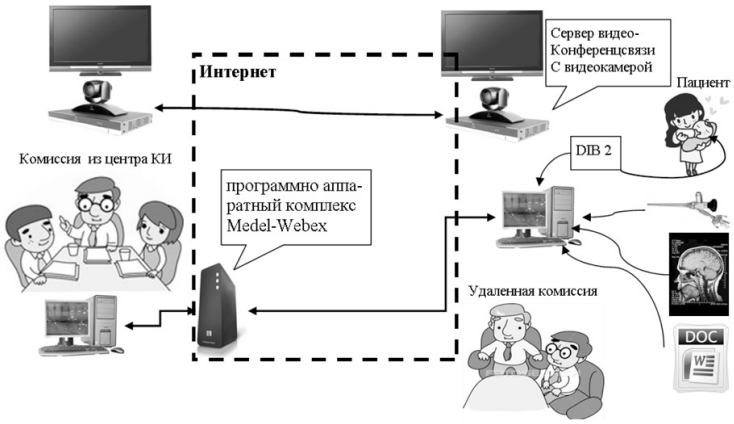

Рис. 1. *Схематическое изображение интерактивной медицинской телеконференции.*

Подключение к видеосерверу осуществлялось в режиме «точка-точка» когда к одному серверу телеконференцсвязи может подключиться только один другой сервер, при этом не требовалось дополнительное шифрование видеоинформации.

Программно-аппаратное обеспечение проведения интраоперационных измерений и дистанционной настройки

дистанционная настройка включает: оборудование для конференцсвязи и компьютер с аппаратным обеспечением для настройки речевых процессоров. В дистанционной настройке учувствует пациент, аудиолог –эксперт центра кохлеарной имплантации и специалист в регионе. При необходимости привлекаются сурдопедагоги.

Для осуществления дистанционной настройки кохлеарных имплнтов необходимо выполнение двух условий. Первое – это высокое качество видеосвязи (скорость передачи данных 3 и более Мбит/с), позволяющее специалисту из центра кохлеарной имплантации наблюдать малейшие эмоциональные изменения у ребенка.

Второе – возможность брать на себя управление программой для настройки кохлеарных имплантов.

Для управления программой настройки кохлеарных имплантов использовался программно-аппаратный комплекс Medel-Webex, позволяющий планировать дистанционные настройки во времени, передавать изображение удаленного рабочего стола, а также управление программой настройки речевого процессора аудиологу в СПб НИИ ЛОР из региона.

Видеосвязь, как и при проведении телеконференций, обеспечивалась при помощи видеосервера Polycom, либо, при их отсутствии в регионе, посредством удаленного сервера Webex, имеющего окно для телеконференции.

Использование специализированного удаленного сервера позволило обойти такие проблемы, как наличие фаерволов при подключении удаленного компьютера, отсутствие выделенного ip-адреса, необходимость подключения удаленного пользователя через VPN (Virtual Private Network – виртуальная частная сеть) и, таким образом, максимально упрощало использование этого метода в регионе.

Такая же технология может использоваться при проведении удаленного отбора пациентов в регионе при отсутствии отдельного аппаратного видеосервера (см. рис. 1).

Сервер Webex построен на оборудование производства фирмы Cisko и сертифицирован по стандартам качества SAS 70 Type II, разработанным американским институтом AICPA для хранения конфиденциальной информации, обеспечивая высокую степень защиты данных. Сервер используется, в частности, в компании Google и др. Также сервером используется стандарт информационной безопасности ISO/IEC 17799.

Для интраоперационных измерений и телетрансляции из операционной во всех случаях использовались одновременно комплекс Webex (интраоперационные измерения) и аппаратный видеосервер, что давало возможность одновременной передачи видеоряда высокого разрешения с операционного микроскопа, из операционной и диалога между оперирующим хирургом и специалистами из Федерального центра.

Далее приведена схема оборудования для проведения интраоперационного тестирования и сеансов удаленной настройки (рис. 2), а также вид окна удаленной настройки с телеконференцией.

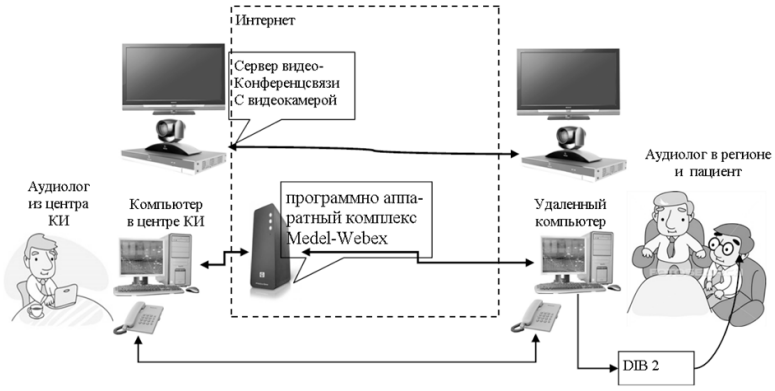

Рис. 2. *Схематическое изображение сеанса удаленной настройки или интраоперационного тестирования кохлеарного импланта.*

Примечание:

DIB 2 – диагностический интерфейс для настройки речевого процессора кохлеарного импланта. При интраоперационном тестировании импланта присутствие аудиолога не обязательно, в операционной должен находиться сотрудник, предварительно обученный подключению оборудования и запуску программы, тестирующей имплант.

ПРОГРАММНО-АППАРАТНОЕ ОБЕСПЕЧЕНИЕ ПРОВЕДЕНИЯ ТЕЛЕКОНФЕРЕНЦИЙ ДЛЯ РОДИТЕЛЕЙ И СУРДОПЕДАГОГОВ

Для проведения телеконференция так же использовался программно-аппаратный комплекс Medel-Webex в режиме «точка – много точек»

Результаты собственных исследований и их обсуждение

Во всех 4 случаях, когда на операции присутствовал специалист из СПб НИИ ЛОР, данные «интерактивного» заключения совместной комиссии в отношении клинико-анатомических особенностей внутреннего уха у конкретного пациента полностью совпали с находками во время хирургического вмешательства.

Оценка эффективности удаленной настройки речевого процессора проводилась на основе обработки опросников заполнявшихся специалистами СПб НИИ ЛОР, и родителями пациентов. В таблице приведен пример одного из них.

Таблица

Анкета-опросник для оценки эффективности удаленной настройки процессора кохлеарного импланта

Общие вопросы					Только для внутреннего использования
1	Дата рождения испытуемого		____/____/____ День/месяц/год		
2	Специалист регионального центра				
3	Дата сеанса настройки		____/____/____ День/месяц/год		
Общие вопросы о сеансе дистанционной настройки					
4	Насколько вы удовлетворены дистанционной настройкой?				
	Полностью удовлетворен □	Удовлетворен □	Удовлетворен в некоторой степени □	Не удовлетворен □	
5	Какой была организация и личный инструктаж перед началом дистанционной настройки?				
	Очень хорошо □	Хорошо □	Могло быть лучше □	Ужасно □	
6	У вас были возможности связи с удаленным экспертом?			Да □	Нет □
7	Вы удовлетворены результатами настройки?			Да □	Нет □
8	Вы бы участвовали в сеансе дистанционной настройки еще?			Да □	Нет □
9	Порекомендовали ли бы вы дистанционное программирование другим?			Да □	Нет □
Аудиологическая часть (заполняет сурдопедагог или аудиолог)					
10	Были ли у пациента дискомфортные реакции на громкие звуки			Да □	Нет □
11	Улучшились реакции на тихие звуки			Да □	Нет □
12	Улучшились реакции на низкочастотные звуки			Да □	Нет □
13	Улучшились реакции на высокочастотные звуки			Да □	Нет □
14	Отмечалось субъективное улучшение качества звучания			Да □	Нет □
15	Отмечалось исчезновение эффекта «эхо»			Да □	Нет □

Следует отметить, что результаты удаленной настройки достоверно не отличались от стандартной настройки.

У всех пациентов после дистанционной настройки не наблюдалось дискомфортных реакций на громкие звуки. Пациенты отмечали улучшение реакции на тихие звуки. У части пациентов улучшились реакции на высокочастотные или низкочастотные звуки. У всех пациентов отмечалось улучшение восприятия порогов слуха и у 83% они не превышали 40 дБ. Взрослые пациенты отмечали исчезновение эффекта «эхо», субъективное улучшение качества звучания.

Важно отметить, что во время проведения удаленной настройки также решалась задача обучения специалистов на местах.

Выводы

Телекомуникационныые технологии позволяют решить следующие задачи:

способствует повышению эффективности всех этапов кохлеарной имплантации на местах;

Позволяют более оперативно проводить сеансы удаленных настроечных сессий и консультации специалистов центра кохлеарной имплантации;

снижает нагрузку на центр кохлеарной имплантации при постоянном увеличении числа имплантированных пациентов;

повышает уровень квалификации специалистов на местах;

производит прямой экономический эффект – уменьшает затраты регионального бюджета и пациента;

Литература

1. Кузовков В.Е. , Янов Ю.К., Левин С.В. Аномалии развития внутреннего уха и кохлеарная имплантация // Рос. оторинолар. – 2009, № 2. – С. 102–107.

2. Левин С.В., Сугарова С.Б., Кузовков В.Е. Взаимодействие ЛОР-центров при оказании высокотехнологичной медицинской помощи // Рос. оторинолар. – 2011 № 1. – С. 105 – 109.

3. Приказ Министерства Здравоохранения от 27.08.2007г. № 344/76 «Концепция развития телемедицинских технологий в РФ».

4. Удаленная долговременная поддержка пациентов с кохлеарными имплантами: концепция, методология и опыт применения. / В.Е. Кузовков [и др.] // Рос. оторинолар. – 2010 № 6. – С. 31 – 38.

5. Remote cochlear implant tuning / Y. Ormezzano [et al.] // Adv Otorhinolaryngol. – 1995. – Vol. 50. – P. 91–95.

6. Remote fitting in Nucleus cochlear implant recipients / T. Wesarg [et al.]. // Acta Otolaryngol. 2010 June, electronic publication ahead of print.

7. Remote Fitting of Cochlear Implant System / A. Wasowski [et al.]// Cochl. Impl. Int.- 2010. – Vol. 11, Suppl. 1. P. 489–92.

8. Remote Intraoperative Monitoring During Cochlear Implant Surgery Is Feasible and Efficient / W.H. Shapiro [et al.] // Otol Neurotol. – 2008. – Vol.29. – N.4. – P. 495–498.

9. Remote programming of cochlear implants: a telecommunications model / McElveen JT [et al.] // Otol. Neurotol. – 2010. – V. 31, N. 7. – P. 1035–1040.

10. Use of telemedicine in the remote programming of cochlear implants / A. Ramos [et all] // Acta Otolaryngol. – 2009. – Vol.129, N.5. – P. 533–540.

УДК 616.28-008.14+616.281]-07-08

НОВЫЕ ВОЗМОЖНОСТИ ДИАГНОСТИКИ И ЛЕЧЕНИЯ КОХЛЕАРНЫХ И ВЕСТИБУЛЯРНЫХ РАССТРОЙСТВ

Н.Л. Кунельская, О.В. Федорова, Е.Е. Загорская

ГБУЗ «Московский научно-практический Центр оториноларингологии» Департамента здравоохранения Москвы (Директор – проф. А.И. Крюков)

Кохлеовестибулярные нарушения (КВН) занимают одно из ведущих мест среди различной патологии ЛОРорганов и приводят к ограничению или полной утрате трудоспособности больных. Головокружение и расстройство равновесия это проблемы, с которыми сталкиваются достаточно часто врачи самых различных специальностей: ЛОР-врачи, неврологи, терапевты, психиатры и др. До 50% людей старше 50 лет испытывают головокружения. Жалобы на головокружения и нарушения статики предъявляют около 10% больных, обращающихся к ЛОР-врачу, и 5% пациентов, обращающихся к специалистам другого профиля. 1-6% населения земного шара страдает выраженной тугоухостью, затрудняющей социальное общение. При этом сенсоневральная тугоухость (СНТ) доминирует, составляя 74%. Отмечается не только рост заболеваемости КВН, но и поражение людей молодого трудоспособного возраста. К сожалению, до сих пор, нет единого мнения, как по вопросам этиологии и патогенеза этой патологии, так и по поводу стратегии лечения.

Это связано, по-видимому, с тем, что КВН – это синдром, который встречается при множестве заболеваний: вертебрально-базилярная недостаточность различной этиологии; различные инфекционные заболевания (грипп, эпидемический паротит, корь, герпесы, менингококковый менингит, сифилис, скарлитина и др.); заболевания крови; болезнь Меньера; невринома VIII пары черепных нервов; отосклероз; интоксикации различными ототоксическими препаратами (антибиотики аминогликозидного ряда, стрептомицины,препараты хины, цитостатики, “петлевые” диуретики, анальгетики и др.), бытовыми (никотин, алкоголь) и промышленными (бензин, анилин, фтор, ртуть и др.) токсическими веществами; травматического фактора (механо-, аку-, вибро-, баротравма и воздушная контузия); генетических аномалий (наследственная тугоухость); возрастных изменений (пресбиакузис) и т.д.

От правильности постановки диагноза в огромном большинстве случаев зависит стратегия лечения, а следовательно – и исход заболевания. Часто, не разобравшись с больным, ему назначают традиционную сосудистую и стимулирующую терапию, которая в ряде случаев не только не облегчает состояние больного, но может привести и к усугублению заболевания, т.е. к крайне негативным последствиям. Для постановки правильного диагноза часто необходимо провести современные объективные высокоинформативные методы исследования: электрокохлеография, метод позволяющий объективно диагностировать гидропс лабиринта; видионистагмография и регистрация вестибулярных миогенных вызванных потенциалов – методы объективной диагностики уровня и характера поражения вестибулярного анализатора; КТ височной кости – выявляет аномалии, деструкцию и травматические дефекты костных образований среднего и внутреннего уха; МРТ головного мозга – метод нейровизуальной диагностики состояния головного мозга; УЗ-исследования сосудов головного мозга (УЗ доплерография экстра и транскраниальная, дуплексное сканирование) – неинвазивные информативные методы исследования церебральных сосудов и др. Хотелось бы остановиться на ряде заболеваний, которые сопровождаются слуховыми и/или вестибулярными нарушениями, но их лечение отлично от традиционных, а в постановке диагноза помогают современные методы исследования.

Поставить правильно диагноз, а соответственно назначить адекватное лечение порой бывает трудно, т.к. клиника КВН достаточно сходная. Клинически эти заболевания проявляются СНТ и вестибулярными нарушениями, которые возникают в различной последовательности и различной степени выраженности. Такая клиническая симптоматика обусловлена тем, что в ушном лабиринте находятся рецепторы слухового (Кортиев орган) и вестибулярного (отолитовый и ампулярный) анализаторов, и при различных поражениях внутреннего уха они в той или иной степени вовлекаются в патологический процесс. Однако есть забо-

левания, которые характеризуются поражением только вестибулярной или только слуховой функции и требуют специфического лечения. Для исключения поражения слухового или вестибулярного анализаторов недостаточно только отсутствия жалоб больного на тугоухость или головокружение, необходимо провести исследование слуховой (речевое исследование, акуметрия, тональная пороговая аудиометрия желательно в расширенном диапазоне частот и др.) и вестибулярной (исследование спонтанной вестибулярной симптоматики, а при возможности – видионистагмографию с проведением экспериментальных вестибулярных тестов – битермальную калорическую и вращательную пробы) функций. Наличие только вестибулярных нарушений чаще всего имеет место при поражении центральных отделов вестибулярного анализатора (в этом случае больной направляется на обследование и лечение к неврологу) и лишь при двух заболеваниях, связанных с поражением периферического отдела вестибулярного анализатора – доброкачественное пароксизмальное позиционное головокружение (ДППГ) и вестибулярный нейронит.

ДППГ – это состояние достаточно легко диагностируется и, что более важно, в большинстве случаев легко излечивается с помощью методик, выполняемых в амбулаторных условиях. Причиной возникновения головокружения при ДППГ являются фрагменты отолитовой мембраны, которые при свободном перемещении проникают в эндолимфатическое пространство полукружных каналов, чаще всего заднего, поскольку он наиболее низко расположен. ДППГ в большинстве случаев возникает идиопатически, иногда вследствие черепно-мозговой травмы, вирусного лабиринтита, ототоксического действия антибиотиков, хирургических вмешательств на ухе и пр. Клиника этого заболевания очень характерна. Пациенты описывают внезапные кратковременные (не более 30 с) сильные приступы системного головокружения, возникающие при определенном положении или движениях головы, точнее не положении как таковом, а самим процессом перемещения головы из одного положения в другое, чаще всего это переворачивание в кровати, повороты головы в стороны, разгибание и сгибание шеи. Многие больные жалуются на тошноту и ощущение покачивания. Симптомы отсутствуют, если больной избегает триггерных (провоцирующих) движений. При ДППГ отсутствует тугоухость, шум в ушах, головная боль и другие симптомы. ДППГ может протекать тяжело, с частыми рецидивами симптоматики и снижать качество жизни пациента. В ряде случаев оно может быть опасным, особенно если приступ возникает при нахождении человека на большой высоте, глубине или при управлении автотранспортом.

Для подтверждения диагноза ДППГ необходимо провести пробу Дикса-Халлпайка, которая была впервые предложена в 1952 г. Больной сидит на кушетке, при этом голова повернута на 45° в предполагаемую больную сторону, а взгляд фиксирован на враче. Больного резко укладывают на спину, при этом голову запрокидывают назад на 30°, сохраняя разворот на 45° в больную сторону. Через небольшой латентный период (1–5 с) возникает ротаторный нистагм вниз в плоскости заднего полукружного канала и головокружение, которые длятся не более 30 с. После остановки нистагма больного резко усаживают, сохраняя поворот головы на 45° в сторону больного уха. При этом возникает реверсивный нистагм (ротаторный нистагм вверх менее сильный и продолжительный и легкое головокружение). Следует отметить, что нистагм, получаемый при этой пробе, безусловно, периферический, т.е. он подавляется фиксацией взора, поэтому без специального оборудования – очков Фрейзеля или инфракрасной регистрации движения глаз он может быть не зафиксирован.

Лечение. В настоящее время существуют методики и маневры, помогающие осколкам отолитов вернуться обратно в утрикулус. Наиболее простая и эффективная методика Эплея. Пациента укладывают в положение Дикса-Халлпайка по указанной выше методике (нистагм и головокружение) и оставляют его в этом положении на 1–2 мин. Затем резко поворачивают на бок, при этом голову поворачивают на 180°, чтобы она оказалась в позиции диагонально противоположном позиции Дикса-Халлпайка. Если при этом возникает головокружение и нистагм – маневр удался. Больного удерживают в этом положении в течение 1–2 мин. Затем больного усаживают, при этом, если методика была успешной, ни головокружения, ни нистагма не возникнет.

Вестибулярный нейронит возникает преимущественно в возрасте 30–35 лет, обусловлен поражением вестибулярного ганглия, чаще возникает на фоне вирусной инфекции и также сопровождается выраженным системным головокружением, тошнотой и в ряде случаев – рвотой. Характерно острое начало, головокружение – сильное, истощающее, продолжающиеся несколько дней, далее развиваются слабость, неустойчивость, однако при этом отсутствуют симптомы нарушения слуховой функции. При исследовании вестибулярной

функции выявляется периферическое поражение вестибулярного анализатора. Характерен спонтанный нистагм, медленная фаза которого направлена в сторону пораженного уха, Часто отмечается позиционный нистагм

Лечение этой нозологической формы консервативное с использованием кортикостероидных препаратов.

На фоне вирусной инфекции может возникать и кохлеарный нейронит (вирусное поражение спирального ганглия), в этом случае у больного возникает острая односторонняя СНТ без каких либо вестибулярных нарушений. Тактика лечения этого заболевания аналогична таковой, как при вестибулярном нейроните.

Таким образом, при выявлении у больного изолированного поражения вестибулярного анализатора необходимо исключить наличие ДППГ и вестибулярного нейронита. Если эти заболевания не диагностированы в этом случае больного необходимо направить на обследование и лечение к неврологу, т.к. у него имеет место поражение центральных отделов вестибулярного анализатора.

Для правильной диагностики заболевания, на фоне которого появились КВН, необходимо выявлять одно или двусторонний характер поражения слуховой и вестибулярной функций имеет место. Если для острой СНТ характерен односторонний характер поражения, то для хронической – двусторонний. Врача должна насторожить односторонняя хроническая быстро или медленно прогрессирующая СНТ. Прежде всего, при этом необходимо исключить **невриному VIII пары черепных нервов**. При этом заболевании опухоль в большинстве случаев начинает расти из шванновской оболочки вестибулярной порции кохлеовестибулярного нерва. Однако, т.к. сдавление опухолью вестибулярного нерва происходит постепенно, за счет центральной вестибулярной компенсации субъективных вестибулярных расстройств на этой стадии развития опухоли не возникает. В связи с этим первым клиническим симптомом невриномы VIII пары черепных нервов являются слуховые нарушения. Вестибулярные нарушения, чаще всего это расстройства статики и координации (не головокружения), возникают на поздних стадиях развития опухоли за счет сдавления опухолью вестибулярных ядер ствола головного мозга с противоположной от опухоли стороны. Позволяет заподозрить опухоль на ранних стадиях ее развития – прогрессирующая одностороння СНТ, снижение функции тройничного нерва (снижение роговичного рефлекса, чувствительности слизистой оболочки полости носа), XIII пары черепных нервов (снижение вкуса на передних 2/3 языка), IX пары черепных нервов (снижение глоточного рефлекса), VII пары черепных нервов – с этой же стороны; а также выраженная вестибулярная гипо- или арефлексия со стороны СНТ, выявленная при проведении экспериментальных вестибулярных тестов (в данном случае, т.к. необходимо исследовать функцию каждого лабиринта в отдельности – битермальной калорической пробы). Подтверждается диагноз с помощью МРТ головного мозга. Следует отметить, что в случае маленьких размеров опухоли она может быть диагностирована только в случае проведения МРТ в сосудистом режиме, т.е. с контрастированием сосудов. Лечение этого контингента больных только хирургическое. В настоящее время использование современных медицинских технологий позволяет удалять эти опухоли на ранних стадиях ее развития достаточно щадяще без повреждения близлежащих нервов. т.е. без инвалидизации больного.

Односторонняя СНТ также характерна для **болезни Меньера (БМ)**, которая была классически описана еще в 1861 году французским врачом Проспером Меньером. Всестороннее клиническое и отоневрологическое исследования с применением различных аудиологических и вестибулологических тестов, изучение церебральной гемодинамики, гистологические и биохимические исследования лабиринта позволило нам сделать следующие выводы о том, когда правомерен диагноз БМ. У пациента наблюдается клиническая триада симптомов: приступы системного головокружения, сопровождающиеся тошнотой и рвотой, которые возникают у больного в любое время суток на фоне “полного здоровья”, ни с чем не связаны, длятся несколько часов (чаще всего 3–6) и самостоятельно проходят; второй симптом – шум в ухе и третий – одностороннее флюктуирующее снижение слуха, при этом наблюдается скалярная форма СНТ (пороги УЗВ не изменены и УЗВ латерализуется в сторону больного уха). Наличие вестибулярных и слуховых расстройств у больного связано с поражением лабиринта, патогенетической основой для которого является идиопатический эндолимфатический гидропс, т.е. повышенное давление жидкости, находящейся внутри перепончатого лабиринта. Подтверждается диагноз дегидратационными тестами (с ксилитом, глицерином) или электрокохлеографией. Следует отметить, что у пациента с БМ при комплексном обследовании с включением МРТ головного мозга, УЗ-исследовании церебральных сосудов,

видионистагмографии и др. не выявляются заболевания, которые могли бы привести к появлению вышеперечисленной клинической симптоматики (вертебрально-базилярная недостаточность, посттравматическая энцефалопатия, арахноидит задней черепной ямки и др.), т.е. симптоматика этого заболевания носит идиопатический характер.

БМ в своем течении проходит три стадии:

1 стадия – начальная. Приступы системного головокружения возникают редко – 1–2 раза в год, а то и в 2–3 года. Шум в ухе беспокоит больного во время и иногда до приступа, но не является постоянным. Снижение слуха незначительное, усиливается во время приступа и ослабевает во внеприступном периоде. Гидропс лабиринта на этой стадии заболевания выявляется только во время приступа, но не во внеприступном периоде.

2 стадия – разгар заболевания. Приступы учащаются: они беспокоят больного несколько раз в месяц, а иногда – и в неделю. Шум в ухе становится постоянным, снижение слуха прогрессирует от приступа к приступу, гидропс лабиринта выявляется и во внеприступном периоде.

3 стадия – затухающая стадия. Приступов как таковых нет, но нет и “светлых промежутков”. У больного постоянно нарушена статика и координация, его «подкруживает», подташнивает. Слух снижается практически до глухоты. Часто на этой стадии в процесс вовлекается второе ухо и центральные отделы вестибулярного анализатора. Гидропс лабиринта дегидратационными пробами выявить не удается в связи с выраженной нейросенсорной тугоухостью.

Лечение начальных стадий БМ – консервативное, при этом основой лечения является дегидратационная терапия (Манит, реоглюман, диакарб, и др.) в период разгара заболевания эффективными являются хирургические методы – различные операции на эндолимфатическом мешке или его протоке, селективная лазеродеструкция лабиринта, хордоплексустомия и др.

Следует также остановиться на острой посттравматической СНТ, которая может развиться вследствие возникновения в результате травма (черепно-мозговая травма, баротравма, травма уха, физические упражнения связанные с натуживанием) **фистулы лабиринта**. Клинически это заболевание проявляется острой флюктуирующей СНТ, шумом в ухе, системным головокружением (постоянным или эпизодическим). Диагноз ставится на основании аудиологического исследования – аудиологический тест Фрезера-Флуда, положительного фистульного симптома, КТ височных костей. В этом случае эффективным лечением может быть только хирургическое закрытие фистулы.

Синдром Минора или ***синдром дигисценции верхнего полукружного канала*** был описан в 1998 году Минором и соавт. и впервые был диагностирован у 3 пациентов в нашей клинике за период 2009–2010 гг. Этот синдром клинически проявляется системным головокружением, неустойчивостью с осциллопсией, флюктуацией слуха. Формируется на фоне врожденного истончения костной стенки в области передней грани пирамиды. Клинические проявления возникают при натуживании и (или) под воздействием громких звуков. Провоцируется травмой головы. Диагноз базируется на данных видионистагмографии – периферическое поражение вестибулярного анализатора, характерен вертикальный нистагм с ротаторным компонентом, ложноположительная фистульная проба (симптом Хеннеберта); результатах исследования вестибулярных миогенных вызванных потенциалов; подтверждают диагноз данные КТ пирамиды височных костей – костные дефекты в области верхнего полукружного канала, открывающиеся в среднюю черепную ямку. Выраженность симптомов зависит от размеров дигисценции и повышения внутричерепного давления Лечение этого заболевания только хирургическое – пломбировка переднего полукружного канала.

Двусторонняя хроническая прогрессирующая СНТ может возникать на фоне **кохлеарной формы отосклероза.** В диагностике этого заболевания помогает правильно собранный анамнез, исследование порогов восприятия УЗВ (в отличие от истинной СНТ – пороги УЗВ находятся в пределах возрастной нормы), регистрация рефлексов при импедансометрии (при отосклерозе они отсутствуют, даже при незначительной степени тугоухости – I–II), проведение тональной пороговой аудиометрии в расширенном диапазоне частот, КТ височных костей. В этом случае необходимо больному помимо стимулярующей терапии назначать инактивирующую.

В заключение хотелось бы подчеркнуть, что эффективность лечения КВН будет несравненно выше, если тактика и стратегия лечения этой патологии будет базироваться на анализе результатов клинических и параклинических методах исследования, который позволит правильно установить диагноз.

УДК: 616. 28-008.1-072.7:616.1

ЗНАЧЕНИЕ ПОКАЗАТЕЛЕЙ АКУСТИЧЕСКОЙ ИМПЕДАНСОМЕТРИИ В ДИАГНОСТИКЕ СЕНСОНЕВРАЛЬНЙ ТУГОУХОСТИ ШУМОВОГО ГЕНЕЗА НА ФОНЕ НАРУШЕНИЙ СЕРДЕЧНО-СОСУДИСТОЙ СИСТЕМЫ

Е.Ю. Куренева, Н.С. Козак, Ю.Н. Козак-Волошаненко

ГУ «Институт отоларингологии им. А.И. Коломийченко НАМН Украины (Директор – академик НАМН Украины Д.И. Заболотный)

THE VALUES OF ACOUSTIC IMPEDANCE IN THE DIAGNOSIS OF SENSORINEURAL HEARING LOSS IS NOISE ON THE BACKGROUND OF VIOLATIONS OF THE GENESIS OF THE CARDIOVASCULAR SYSTEM

E.Y. Kureneva, N.S. Kozak, Yu.N. Kozak-Voloshanenko

Целью данной работы явилось определение наиболее информативных показателей импедансометрии у больных с различной степенью выраженности сенсоневральной тугоухости шумового генеза на фоне нарушения сердечно-сосудистой системы. Проведенное исследование показывает, что при сенсоневральной тугоухости (СНТ) шумового генеза регистрируются изменения в стволомозговом отделе слухового анализатора, о чем свидетельствует снижение амплитуды АРВМ и удлинение периодов действия и спада акустического рефлекса. Кроме того следует отметить, что пациентов с худшими показателями состояния слуха по данным пороговой тональной аудиометрии на фоне более выраженных нарушений сердечно-сосудистой системы, происходят более глубокие изменения в показателях АРВМ.

Ключевые слова: акустическая импедансометрия, акустический рефлекс внутриушных мышц, рабочие «шумовых» профессий, сенсоневральная тугоухость, амплитуда акстического рефлекса, временные параметры акустического рефлекса.

Библиография: 20 источников

The purpose of this study was to determine the most informative indicators impedance in patients with varying degrees of severity of sensorineural hearing loss is noise genesis against violations of the cardiovascular system. this study shows that sensorineural hearing loss noise genesis recorded changes in stvolomozgovom part of the hearing, as evidenced by the decrease in the amplitude of ARIM and lengthening periods of recession and the acoustic reflex. Also to be noted that patients with worse performance status hearing on these threshold tonal audiometry in the background of more severe disorders of the cardiovascular system, there are more profound changes in terms of ARIM.

Key words: acoustic impedance, acoustic reflex ITE muscles working “noisy” occupations, sensorineural hearing loss, the amplitude of, acoustic reflex, temporal parameters of acoustic reflex. Bibliography: 20 sources.

Профессиональная патология органа слуха остается социально-экономической и медицинской проблемой условиями труда на предприятиях основных отраслей промышленности [6;7]. По данным А. Ю. Лукьяненко и соавт. (2009) [6] в общей структуре профессиональной заболеваемости на Украине, вибрационно-шумовая патология занимает третье место и составляет 15–20% в структуре профпатологии ЛОРорганов. Кроме того, среди основных факторов развития слуховых нарушений ведущую роль играет сосудистый фактор [3; 4; 8]. Некоторые авторы (Т. В. Булацкая и соавт,2008) [1] подчеркивают значение патологии сердечно-сосудистой системы как неблагоприятного фона для развития сенсоневральной тугоухости у лиц шумовых производств.

Как указывает большое количество исследователей, при воздействии производственного шума обычно поражаются все отделы слухового анализатора от периферии до коры [9; 10;

12; 13]. Т.В. Дроздова (2007) [2] считает, что при сенсоневральной тугоухости профессионального генеза в центральной нервной системе происходят выраженные процессы дезадаптации, снижающие приспособительные возможности слухового анализатора, следствием которых могут быть расстройства слуха.

Существует большое количество исследований, в которых отмечаются широкие диагностические возможностиакустической импедансометрии, а именно характеристик акустического рефлекса внутриушных мышц (АРВМ) для определения дисфункции как в звукопроводящем отделе слухового анализатора, так и в звуковоспринимающем отделе от улитки до ствола мозга, так как именно на этом уровне замыкается рефлекторная дуга акустического рефлекса [14; 15; 17; 18; 19; 20]. Hammershlag (1998) [16] считает, что акустический рефлекс реагирует изменениями своей амплитуды на функциональные расстройства на уровне ствола мозга. Рядом исследователей [5; 10; 13] показано, что под воздействием производственного шума происходят изменения в показателях акустического рефлекса внутриушных мышц, причем эти показатели могут использоваться в качестве объективных критериев при профессиональной экспертизе лиц «шумовых» производств. При этом особенно важными в диагностике в диагностике состояния стволомозгового отдела слухового анализатора являются амплитудные характеристики АРВМ.

Целью данной работы явилось определение наиболее информативных показателей импедансометрии у больных с различной степенью выраженности сенсоневральной тугоухости шумового генеза на фоне нарушения сердечно-сосудистой системы. Для выполнения поставленной цели нами были обследованы 45 пациентов с сенсоневральной тугоухостью шумового генеза, результаты обследования которых были сравнены с данными пациентов контрольной группы (15 человек с нормальным слухом без патологии со стороны сердечно-сосудистой системы, которые не имели контакта с шумом или радиацией и не страдали сосудистыми заболеваниями).

Импедансная аудиометрия проводилась на импедансометрах «Amplaid-720» (Италия) и «Siemens-SD 30» (Германия). Сначала проводилась динамическая тимпанометрия для исключения патологии среднего уха, а далее определялись пороги АРВМ при ипси и контралатеральной стимуляции и рассчитывались амплитудные и временные характеристики АРВМ.

Проведенные исследования показали следующее. У всех обследованных была зарегистрирована тимпанограма типа «А». Отметим, что в анализ вошли только те рабочие, у которых не было нарушений в системе звукопроведения, т.е. в них регистрировалась тимпанограма типа «А» по классификации Jerger. Что касается пороговых характеристик АРВМ, то нами не было выявлено достоверных различий в этих показателях по сравнению с данными контрольной группы. Так, у пациентов 1 группы средние значения порога АРВМ равнялись (89,86 ± 6,85) и (88,43 ± 5,32) дБ при ипси и контралатеральной стимуляции соответственно, в 2 группе пороговые значения АРВМ составили (91, 95 ± 8,24) и (90,13 ± 7,38) дБ при ипси и контралатеральный стимуляции соответственно, в 3-й группе средние значения порогогов АРВМ составило в среднем (93,19 ± 6,90) и (92,79 ± 9,95) дБ при ипси и контралатеральной стимуляции соответственно. Что касается показателей контрольной группы, то нами были установлены следующие показатели порога АРВМ при ипси и контралатеральной стимуляции соответственно: (87,69±7,58) и (87,49±6,41) дБ.

Что касается амплитудных показателей рефлекса, то нами было выявлено достоверное ($p < 0,01$) снижение амплитуды АРВМ у исследуемых рабочих всех трех групп как при ипси-, так и при контралатеральной стимуляции по сравнению с данными контрольной группы (Таб.1). Кроме того, показатели амплитуды АРВМ у больных 3-й группы были достоверно ниже ($p < 0,01$), чем у пациентов 1-й и 2-й групп как при ипси-, так и при контралатеральной стимуляции. Так средние значения амплитуды АРВМ у обследуемых рабочих 3-й группы равнялись (0,07 ± 0,002) и (0,08 ± 0,002) см^3 при ипси- и контра латеральной стимуляции соответственно, в то время как в контрольной группе аналогичные данные равнялись (0,20 ± 0,002) и (0,19 ± 0,003) см^3 при ипси- и контралатеральной стимуляции соответственно. У пациентов 1-й группы аналогичные показатели составляли (0,17±0,003) и (0,17±0,004) см^3, а у пациентов 2-й группы аналогичные показатели равнялись (0,13±0,003) и (0,12±0,003) см^3. Также следует отметить, что значение амплитуды АРВМ во 2-й группе были достоверно ($p<0,01$) ниже, чем в 1-й группе.

При исследовании временных характеристик АРВМ нами было выявлено достоверное ($p < 0,01$) увеличение периода действия АРВМ как при ипси-, так и при контралатеральном

стимулировании у пациентов 3 группы по сравнению с контролем, 1-й и 2-й группам. Так среднее значение периода действия АРВМ при ипсилатеральном предъявлении стимула в 3-й группе равнялось (805,64±16,21) мс, тогда как аналогичные значения в контрольной, 1-й и 2-й группах соответственно равнялись (724, 34 ± 11,98), (796,25 ± 10,36) и (801,61 ± 11,64) мс. Кроме того, было зарегистрировано достоверное (p<0,01) удлинение периода спада в 3-й группе по сравнению с первой, второй и контрольной группами при ипсилатеральной стимуляции (Табл. 2; 3).

Результаты обследования рабочих 1-й, 2-й, 3-й групп и данные контрольной группы приведены в таблицах.

Таблица 1

Показатели амплитуды АРВМ у рабочих обследованных групп и контрольной, (M±m)

Группы обследованных	Амплитуда АРВМ, см3	
	ипсилатеральная стимуляция	Контралатеральная стимуляция
1	0,17±0,003	0,17±0,004
2	0,13±0,003	0,12±0,003
3	0,07±0,002	0,08±0,002
К	0,20±0,002	0,19±0,003
t (1-2)	9,43*	10,00*
t (1-3)	27,74*	20,12*
t (2-3)	16,64*	11,09*
t (1-К)	8,32*	4,00*
t (2-К)	19,41*	16,60*
t (3-К)	45,96*	30,51*

Примечание: * – p<0,01 – величины достоверно отличаются между собой.

Таблица 2

Временные характеристики АРВМ в обследованных группах и контроле при ипсилатеральной стимуляции, (M±m)

Группы	Временные характеристики АРВМ, мс				
	Тл	Тн	Тд	Тс	Тсум
1	117,08±3,15	124,32±5,64	796,25±10,36	129,35±5,68	1034,23±12,85
2	119,23±2,61	125,39±3,95	801,61±11,64	140,23±4,21	1041,34±12,95
3	125,12±4,78	131,02±5,21	805,64±16,21	164,82±4,41	1051,69±11,06
К	115,25±4,98	127,01±5,16	724,34±11,98	139,78±8,99	1028,34±9,19
t (1-2)	0,52	0,16	0,35	1,54	0,39
t (1-3)	1,40	0,87	0,49	4,93*	1,03
t (2-3)	1,08	0,86	0,20	4,03*	0,61
t (1-К)	0,10	0,36	4,62*	1,47	0,21
t(2-К)	0,17	0,26	4,71*	0,39	0,57
t(3-К)	0,81	0,54	4,11*	2,31**	1,16

Примечание: ** – p<0,05; *- p<0,01 – величины достоверно отличаются между собой.

Таблица 3
Временные характеристики АРВМ в обследованных группах и контроле при контралатеральной стимуляции, (M±m)

Группы	Временные характеристики АРВМ, мс				
	Тл	Тн	Тд	Тс	Тсум
1	118,96±5,12	131,21±6,12	784,35±11,54	145,32±5,45	1033,45±13,54
2	121,02±6,21	133,65±5,32	794,35±9,54	154,65±8,46	1050,21±12,69
3	123,51±5,23	135,24±5,12	800,69±9,03	147,25±4,87	1056,64±12,84
К	117,86±7,53	127,07±5,05	722,45±12,14	143,75±7,98	1030,06±15,01
t (1-2)	0,26	0,30	0,67	0,93	0,90
t (1-3)	0,62	0,51	1,12	0,26	1,24
t (2-3)	0,31	0,22	0,48	0,76	0,36
t (1-К)	0,52	0,51	3,61*	0,53	0,31
t(2-К)	0,72	0,86	4,57*	1,20	1,40
t(3-К)	1,14	1,08	3,09*	0,73	1,79

Примечания: *- p<0,01- – величины достоверно отличаются между собой.

Следует также отметить, что в 1-й группе процент пациентов с нормальными показателями ЭКГ составил 33,3 %, во 2-й группе – 20,0%, в 3-й же группе не было ни одного пациента с нормальними показателями электрокардиографии.

Таким образом, проведенное исследование показывает, что при нейросенсорной тугоухости шумового генеза регистрируются изменения в стволомозговом отделе слухового анализатора, о чем свидетельствует снижение амплитуды АРВМ и удлинение периодов действия и спада акустического рефлекса. Кроме того следует отметить, что пациентов с худшими показателями состояния слуха по данным пороговой тональной аудиометрии на фоне более выраженных нарушений сердечно-сосудистой системы, происходят более глубокие изменения в показателях АРВМ. Это может свидетельствовать о более выраженном нарушении стволомозговых структур слухового анализатора у рабочих шумовых производств на фоне нарушений сердечной деятельности. Проведенное исследование может дополнить существующие представления о патогенетических механизмах сенсоневральных нарушений шумовой этиологии.

Полученные данные также свидетельствуют о снижении адаптационно-приспособительных свойств слухового анализатора в результате действия шума на фоне нарушений сердечной деятельности, что само по себе является прогностически неблагоприятным фактором для развития сенсоневральной тугоухости. По нашему мнению показатели акустического рефлекса, а особенно его амплитуда, период действия, период спада могут выступать в качестве объективных критериев оценки состояния стволомозгового отдела слухового анализатора а также защитной функции внутриушных мышц при сенсоневральной тугоухости шумового генеза в сочетании с сердечно-сосудистыми заболеваниями.

Литература

1. Реабилитация работников железнодорожного транспорта, страдающих сенсоневральной тугоухостью/ Т.В. Булацкая [и др].// Российская оториноларингология. Приложение, 2008. – №1. – С. 217–221.

2. Дроздова Т.В. Нейросенсорная тугоухость профессионального генезу как дезадаптационный процесс головного мозга //Российская оториноларингология. – 2007. – №1(26). – С. 61–65

3. Лікування хворих з нейросенсорною приглухуватістю з урахуванням у них стану серцево-судинної системи. Повідомлення 1 /Д.І.Заболотний [та ін.] //Журн. вушних, носових і горлових хвороб. – 2000. – №4. – С. 1–14.

4. Наш досвід лікування хворих з сенсоневральною приглухуватістю з урахуванням у них стану слухової функції та центральної нервової системи. Повідомлення 2 /Д.І. Заболотний [та ін.]//Журн. вушних, носових і горлових хвороб. – 2001. – №2. – С. 1–16.

5. Котов А.И. Показатели импедансной аудиометрии в динамике шумового воздействия и их значение в развитии прфессиональной тугоухости: автореф. дис. канд. мед. наук., Киев., 1992. – 20 с.

6. Професійні захворювання робітників від дії локальної вібрації та виробничого шуму / О.Ю. Лук'яненко [та ін.]/ Навчальний посібник. – Харків: ФО-П Шейніна О.В. – 2009. – 145 с.

7. Мухина И.В. Распространенность профессиональной сенсоневральной тугоухости на предприятиях Донбасса и риск её развития // Журн. вушних носових і горлових хвороб. – 2006. – №2. – С. 8–16.

8. Шидловская Т.А., Рымар В.В. Взаимосвязь между состоянием стволомозговых отделов слухового анализатора и данными реоэнцефалографии у лиц, принимавших участие в ликвидации аварии на ЧАЭС //Вестн. оториноларингологии. – 2000. – №4. – С. 43–46.

9. Клинико-аудиологическая характеристика рабочих текстильной промышленности с сенсоневральной тугоухостью /Шидловская Т.А. [и др.] // Український журнал з проблем медицини праці. – 2006. – №3(7). – С. 51–57.

10. Сенсоневральна приглухуватість /Т.В.Шидловська. [и др.], К.: Логос, 2006. – 748с.

11. Шидловская Т.В. Вопросы диагностики, профилактики и лечения профессиональных слуховых нарушений //Журн. ушных, носовых и горловых болезней. – 1983. – №6. – С. 24–31.

12. Гігієнічна оцінка шуму на робочих місцях і характеристика початкових порушень в слуховому аналізаторі у працівників „шумових" професій авіаційного машинобудування / О.П. Яворовський та ін. //Український журнал з проблем медицини праці. – 2008. – №3(5). – С. 63–70.

13. Состояние центральных отделов слухового анализатора у рабочих шумовых профессий авиационной промышленности с начинающейся сенсоневральной тугоухостью / А.П.Яворовский [и др.]// Российская оториноларингология. – 2008. – №6. – С. 155–161.

14. Does the stapes reflex remain the same after Bell's palsy /F.N.Ardic, [et al] //American Journal of Otology. 18(6): 761-5 1997. Nov.

15. Acoustic reflex Auditory brainstem responses and MRI in the evaluatin of the acoustic neuromas /J.M.Burkey [et al] //Laryngoscope, 1996. – №106. – P. – 839–841.

16.Hammershlag V. Uber die Reflex-bewegung des muskulus tenzor tympani und ihre centralen Bahnen. //Arch. Ohrenheilk. – 1998. – Vol. 47. P. 261–275.

17.Acoustic reflex threshold and loudness in patients with unilateral hearing losses /T.Kawase [et al] //European Archives of Oto-Rhino-Laryngology. 255(1):7–11, 1998.

18. Rawool V.W. Effect of aginy on the cick-rate induced facilitation on acoustic reflex thresholds //Gournal of gerontology. – 1996. – №51. – P. 124–131.

19. Stapedius reflex in amyotrophic lateral sclerosis / T. Shimizu [et al.] //J. Neurology, Neurosurgery & Psychiatru. – 1996. – Vol. 60, №5. – P. 544–548.

20. The acoustic reflex in adults with histories of otitis media in childhood. /H.Stephenson [et al]//Ear & Hearing. – 1997. – Vol. 18, №1. – P. 62-72.

УДК 616.28-008.14;612.017.1]-092.11.4

ИЗУЧЕНИЕ ГИСТАМИНЭРГИЧЕСКОЙ РЕГУЛЯЦИИ IN VITRO ПРИ ОСТРОЙ НЕЙРОСЕНСОРНОЙ ТУГОУХОСТИ

Л.А. Лазарева, Р.А. Ханферян

Кубанский государственный медицинский университет
(Зав. каф. аллергологии и клинической иммунологии – проф. Р.А. Ханферян)
(Зав. каф. болезней уха, горла и носа – проф. Ф.В. Семенов)

Патогенез острой нейросенсорной тугоухости (ОНТ) является одной из важных направлений исследования в современной оториноларингологии. Это необходимо как с позиции изучения направленности патоморфологических процессов, происходящих в слуховом анализаторе, так и в отношении основных тенденций в направлении лечебных мероприятий.

В аспекте значимости для физиологии и патофизиологии внутреннего уха гистамин в первую очередь рассматривается с точки зрения роли данного медиатора как нейротрансмиттера гистаминэргической системы, играющей важнейшую роль в регуляции сосудистого тонуса (сосудорасширяющий эффект). Рецепторы Н1, Н2 и Н3 расположены практически во всех частях мозговых субстанциях, отвечающих за сенсорные функции. Высокая плотность гистаминэргических нейронов отмечается в области сосудистой полоски во внутреннем ухе и туберомаммилярных ядрах задней части гипоталамуса, имеют несколько хорошо развитых дендритов, а эфферентные волокна этих нейронов отходят во все части мозга. Гистамин, также участвует в регулировании вестибулярной функции и кровообращения в головном мозге [3,4,5,6,7]. Эти функциональные особенности хорошо известны и нашли весьма успешное применение в лечении различных патологических состояний внутреннего уха (в том числе и при лечении острой нейросенсорной тугоухости) с помощью бетагистина дигидрохлорида. Как известно, бетагистина дигидрохлорид является структурным аналогом гистамина со свойством слабого прямого сродства в отношении рецепторов Н1, в то же время косвенным агонистом рецепторов Н1 в силу увеличения уровня гистамина в результате антагонизма к рецепторам Н3 [1,2]

Учитывая несомненное значение гистамина как медиатора иммунологических реакций, и практическое отсутствие работ о роли гистамина в имунопатогенезе острой нейросенсорной тугоухости, мы сочли изучение этого феномена перспективным направлением исследований.

Цель работы. Исследовать гистаминэргическую регуляцию in vitro у больных с острой нейросенсорной тугоухостью при детальном анализе динамических изменений цитокинов IL-1β, TNF-α, IL-4, IFNγ.

Пациенты и методы исследования. Объектом исследования служили 28 больных с идиопатической острой нейросенсорной тугоухостью в возрасте 18-52 лет. Исследование проводилось на раннем этапе болезни (не позднее 2-х суток от начала клинических проявлений заболевания). У 21 больного была выявлена односторонняя форма ОНТ (75%), в 7 случаях нарушения носили характер двустороннего процесса (25%). Мужчины составляли 60,7%, женщины – 39,3%. Больным проводилось полное акуметрическое, камертональное исследования, тональная и пороговая аудиометрии. Степень нарушения слуха варьировала в пределах II-IV степени. Кроме того, всем пациентам проводилось общеклиническое обследование, включающее консультацию невролога, окулиста, а также инструментальная диагностика (ЭЭГ, РЭГ, КТ головного мозга, МРТ).

Гистаминовая регуляция в мононуклеарах периферической крови (МПК) изучалась с помощью стандартных тест-систем для иммуноферментного специфического определения уровня человеческих IL-1β, TNF-α, IL-4, IFNγ. С целью детального анализа результатов группы больных были разделены по конечному клиническому результату на две группы: положительный результат терапии (1-я группа) и с отсутствием такового (2-я группа). Количество больных в группах было 18 и 10 человек соответственно. Группу контроля составили 20 человек в возрасте от 20-ти до 42 лет без сопутствующей патологии.

Результаты исследования и обсуждение. При проведении начального этапа исследования было выявлено, что уровень синтеза провоспалительных цитокинов IL1-β, TNF-α, IFNγ

клетками периферической крови в культурах больных ОНТ более чем в десятки раз превышает уровень синтеза данного цитокина у здоровых лиц ($p<0,001$). Этот факт дает основание предполагать наличие как выраженного воспаления, так и является характерным признаком аутоиммунной реакции при данной патологии.

Влияние гистамина и Н3/4-блокатора рецепторов гистамина на уровень синтеза провоспалительных цитокинов представлено на рис. 1.

В клеточных культурах МПК периферической крови больных острой нейросенсорной тугоухостью 1-й группы до лечения при введении в систему культивирования Н3/4-блокатора рецепторов гистамина уровень синтеза IL1 снижается на 19% относительно соответствующего исходного уровня, синтез TNF-α на 58%, IFN-γ – на 36% ($p<0,001$). Супрессия цитокинов зафиксирована и на 14 сутки лечения: IL1β на 35% относительно соответствующего исходного уровня, TNF-α на 51% ($p<0,001$). Изменения синтеза IFN-γ не произошло ($p>0,05$).

В группе с положительным эффектом терапии ОНТ гистамин до лечения супрессирует синтез IL1β на 61%, на 14 сутки– на 50% ($p<0,001$), TNF-α на 96% до терапии, на 86% после 14 дней терапии ($p<0,001$, достоверность различий для обоих наблюдений). На синтез IFN-γ гистамин в течение всего исследования имеет отрицательную динамику – на 14-й день 44% от соответствующего уровня ($p<0,001$).

У больных ОНТ с неадекватным ответом на терапию (2-я группа) в клеточных культурах МПК блокада Н3/4-рецепторов до лечения супрессирует синтез TNF-α на 10% относительно исходного уровня, IFN-γ на 46%, IL1β на 7% ($p<0,05$). После 14 дней лечения блокада Н3/4-рецепторов МПК у больных 2-й группы подавляет синтез TNF-α на 61% ($p<0,01$), IFN-γ на 46%, IL1β на 16% ($p<0,05$).

Гистамин до терапии у больных ОНТ 2-й группы супрессирует синтез TNF-α на 95%, на 14 день терапии – на 90% ($p<0,01$, достоверность различий для обоих наблюдений), синтез IFN-γ на 46% от контрольной группы в начале исследования, затем на 37% относительно соответствующего исходного уровня ($p<0,01$). Супрессия гистамина наблюдалась и в синтезе IL1β: на 16% в первые сутки, 23% на 14-е сутки ($p<0,001$).

В группе больных ОНТ с полным ответом на терапию (1-я группа) в клеточных культурах МПК при блокаде Н3/4-рецепторов гистамина до лечения уровень синтеза IL4 возрастает на 65% ($p<0,001$). После 14 дней терапии уровень синтеза IL4 в условиях Н3/4-блокады возрастает на 136% ($p<0,001$) (т.е. в 2 раза относительно соответствующего исходного уровня). Гистамин до лечения в МПК больных ОНТ 1-й группы стимулирует синтез IL4 на 69% относительно исходного уровня, после лечения – на 116% относительно соответствующего исходного уровня ($p<0,001$, достоверность различий для обоих наблюдений).

В культурах МПК больных с неполным ответом на терапию (2-я группа) блокада Н3/4-рецепторов гистамина до лечения приводит к повышению уровня синтеза IL4 на 20% ($p<0,01$). После 14 дней терапии уровень синтеза IL4 в условиях Н3/4-блокады возрастает на 167% ($p<0,01$). Гистамин до лечения в МПК больных ОНТ 2-й группы стимулирует синтез IL4 МПК на 61% после лечения – на 133%, т.е. в 2,33 раза относительно соответствующего исходного уровня ($p<0,01$ – достоверность различий для обоих наблюдений).

Выводы

1. Гистамин in vitro оказывает выраженное супрессирующее влияние на синтез IL-1β, TNF-α, IFNγ у больных ОНТ обеих групп и стимулирующее синтез IL4, таким образом, оказывает иммунорегулирующую роль, ограничивающую гиперпродукцию провоспалительных цитокинов и положительно влияет на цитокиновый баланс.

2. Пресинаптические Н3/4 рецепторы гистамина участвуют в регуляции продукции мононуклеарами периферической крови цитокинов аналогичным образом, что и гистамин. Это является подтверждением возникающей вазодилятации при острой нейросенсорной тугоухости не только в центральном, но и периферическом отделе слухового анализатора. Кроме того, блокада Н3/4 рецепторов, оказывает минимальный, но достоверный пртивовоспалительный эффект, супрессируя синтез макрофагальных цитокинов IL1-β, TNF-α.

3. Можно также предположить связь нарушения цитокинового баланса у больных ОНТ с неблагоприятным прогнозом с изменениями со стороны Н3/4-рецепторов.

Таким образом, несомненна роль гистамина в регуляции иммунных процессов и координации деятельности цитокиновой сети. Если учесть большое количество клеток иммунной системы и нервных клеток, которые экспрессируют рецепторы для гистамина, не будет преувеличением сказать, что, по-видимому, гистамин является важным связующим звеном

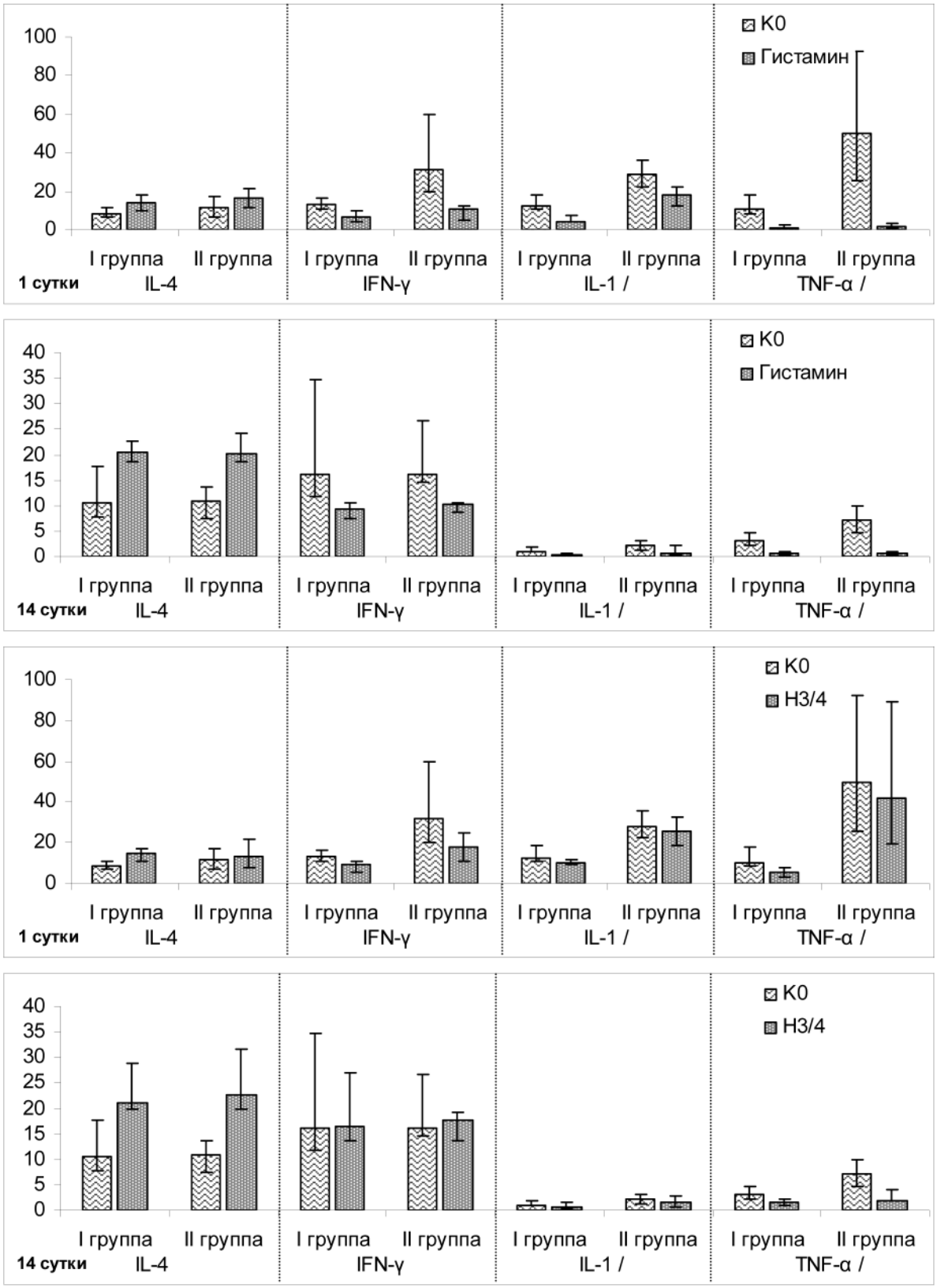

Рис. 1. *Динамика цитокинового баланса у больных ОНТ I и II групп in vitro при введении гистамина и H3/4-рецепторов гистамина (нг/мл) Примечание: K0 – исходный уровень синтеза для каждого цитокина in vitro, для удобства визуализации на одном рисунке уровень IL10 и TNFα уменьшены в 50(10) и в 10(2) раз, соответственно.*

между нервной и иммунной системами. Поэтому очевидно, что при воздействии на рецепторы гистамина с помощью различных фармакологических средств возможна модуляция как иммунной, так и нервной систем. Дальнейшее исследование при острой нейросенсорной тугоухости пресинаптических Н3/4 рецепторов гистамина in vitro позволит проводить исследования иммунотропной активности лекарственных препаратов с оценкой эффективности их влияния на различных этапах заболевания.

Литература

1. Митин Ю.В., Деева Ю.В. Опыт применения препарата Бетасерк при острой нейросенсорной тугоухости // Журнал вушних, носових і горлових хвороб. – 2002. – № 3. – С. 3–5.

2. Морозова С.В. Зайцева О.В. Комплексный подход к лечению больных острой нейросенсорной тугоухостью сосудистого генеза // ЮжноРоссийский Мед. журн. – 2001. – №1 2. – С. 13–16.

3. Arrang J., Garbarg M, Schwartz A. Automhibition on brain histamme release mediated by a novel class (H3) of histamme receptor // Nature. – 1983. – Vol. 302. – 9 p.

4. Gross PM. Cerebral histamme Indications for neuronal and vescular regulation // J Cereb Blood Flow Metab. – 1982. – Vol. 2. – P. 3–23.

5. Gross PM. Multiple actions of histamme on cerebral blood vessels // Adv BIOSCI. – 1985. – Vol. 51. – P. 341–349.

6. Prell G.D., Green J.P. Histamme as a neuroregulator // Annu Rev. Neurosci. – 1986. – Vol. 9. – P. 209–254.

7. Watanabet A., Taguchi Y., Shiosaka S. Distribution of the hist-ammergic neuron system in the central nervous system of rats: a fluorescent Immunohistochemical analysis with histidme decar-boxylase as a marker // Brain Res. – 1984. – Vol. 295. – P. 13–25.

УДК 616.28-008.14:616.28-76.

КАЧЕСТВО ЖИЗНИ КАК ПОКАЗАТЕЛЬ ЭФФЕКТИВНОСТИ РЕАБИЛИТАЦИИ ПАЦИЕНТОВ С НАРУШЕНИЯМИ СЛУХА

О.А. Мерзлякова, В.И. Федосеев, С.С. Чибисова

QUALITY OF LIFE AS A MEASURE OF THE EFFICACY OF HEARING LOSS REHABILITATION

O.A. Merzliakova, V.I. Fedoseev, S.S. Chibisova

ФГУ «Российский научно-практический центр аудиологии и слухопротезирования», ФМБА, Москва. (Директор – проф. Г.А. Таварткиладзе)

В статье приводятся результаты оценки качества жизни 50 взрослых и 20 детей в возрасте 8 лет и старше с нарушениями слуха в процессе реабилитации различными методами. Пациенты были разделены на группы по типу примененного метода (кохлеарная имплантация, слухопротезирование, отсутствие реабилитации по слуху). Взрослым было предложено заполнить опросник SF-36, детям – TACQOL. У всех пациентов, ожидающих кохлеарной имплантации, были отмечены более высокие уровни по шкалам, связанным с физическим здоровьем. Дети с нарушениями слуха и их родители отмечали снижение познавательной функции, при этом у детей, пользующихся слуховыми аппаратами снижение было меньше. Высказывается предположение о восстановлении показателей этой шкалы в процессе реабилитации.

Ключевые слова: качество жизни, реабилитация, кохлеарная имплантация, слуховые аппараты, тугоухость, глухота.

Библиография: 7 источников.

The quality of life was analysed in 50 adults and 20 children (age 8+ years) with hearing in course of different rehabilitation approaches for hearing loss. Patients were divided into groups based on the degree and the method of rehabilitation (cochlear implantation, hearing aid, or no hearing rehabilitation at all). Adults were asked to complete the questionnaire SF-36; children TACQOL. All patients awaiting cochlear implantation reported higher scores on all scales corresponding to physical health. Both parents and the children themselves reported a decline in the cognitive function of children with hearing disabilities. The decline was smaller in children using hearing aids. An improvement of reported cognitive function during rehabilitation is supposed.

Key words: quality of life, rehabilitation, cochlear implantation, hearing aid, hearing loss, deafness.

Bibliography: 7 sources.

Все большее место в оценке результатов лечения и реабилитации занимает качество жизни (КЖ) пациента, позволяющее исследовать мнение больного о влиянии заболевания на все сферы его повседневной жизни. КЖ – интегральная характеристика физического, психологического, эмоционального и социального функционирования пациента, основанная на его субъективном восприятии [2]. Его исследование позволяет изучить влияние заболевания и лечения на жизнь человека, оценивая все составляющие здоровья – физическое, психологическое и социальное функционирование [5].

Основную сложность в концепции КЖ составляет проблема объективности. Для получения сопоставимых объективных данных и возможности их дальнейшего применения в клинической практике, необходимо использовать стандартизированные инструменты оценки КЖ, апробированные в клинических исследованиях [4]. Таковыми являются опросники. Выбор опросника зависит от цели и длительности исследования, а так же от обследуемой группы пациентов.

Оценка влияния кохлеарной имплантации (КИ) на КЖ пациентов с глухотой представляет особый интерес, так как в данной ситуации возможность обретения слуха сопряжена со сложным хирургическим вмешательством в области головы и длительным процессом реабилитации после операции. В то время как пользователи слуховых аппаратов могут оценить их достоинства гораздо быстрее, а пациенты с прелингвальной глухонемотой были вынуждены научиться обходиться без слуха вообще.

Цель: оценка качества жизни пациентов с нарушениями слуха в процессе их реабилитации различными методами.

Пациенты и методы. Обследовано 70 человек с тугоухостью и глухотой, из них 20 детей, 50 взрослых. Последние разделены на 3 группы. В первую вошли 10 человек с прелингвальной глухотой в возрасте от 30 до 79 лет (средний возраст 47,4 года; стандартное отклонение 18,8), из них 5 женщин и 5 мужчин. Пациенты этой группы не получили реабилитации по слуху. 7 человек из них были глухонемые, все они могли считать с лица. Во вторую группу вошли 20 человек в возрасте от 20 до 72 лет (средний возраст 51,2; стандартное отклонение 20,3) с нарушениями слуха, пользующиеся слуховыми аппаратами от 6 месяцев и больше не менее 5 часов каждый день. Среди них было 11 женщин и 9 мужчин. Третью группу составили 20 человек с глухотой в возрасте от 16 до 38 лет (средний возраст 24,5 лет; стандартное отклонение 8,2), ожидающих хирургического этапа КИ. В эту группу было отобрано 8 женщин, 12 мужчин.

Дети были также разделены на группы. Так, в четвертую группу вошли 10 детей с тугоухостью в возрасте от 8 до 15 лет (средний возраст 11,2 года, стандартное отклонение 2,3), использующих слуховые аппараты, из них – 4 девочки, 6 мальчиков. В пятую было отобрано 10 детей, ожидающих хирургического этапа КИ, в возрасте от 8 до 15 лет (средний возраст 10,9; стандартное отклонение 4,8), среди них было 5 девочек и 5 мальчиков.

Всем взрослым пациентам (I-III группы) было предложено заполнить опросник MOS SF-36 (Medical Outcomes Study-Short Form). Данный опросник широко применяется как в популяционных, так и в специальных исследованиях [6]. Он состоит из 36 вопросов и включает 8 шкал: физическое функционирование, отражающее степень ограничения физических нагрузок; ролевое функционирование, обусловленное физическим состоянием, отражающее влияние физического состояния на повседневную ролевую деятельность; интенсивность боли; общее состояние здоровья; жизненную активность, подразумевающую ощущение пациентом себя бодрым или обессиленным; социальное функционирование; ролевое функционирование, обусловленное эмоциональным состоянием, оценивающее степень, в которой эмоциональное состояние мешает повседневной деятельности и психическое здоровье. Все шкалы группируются в два основных показателя: суммарный показатель физического здоровья и суммарный показатель психического здоровья. Ответы на вопросы выражены в баллах от 0 до 100. Большее количество баллов соответствует более высоким показателям КЖ [7]. Изменения в шкалах, соответствующих психологическим и социальным аспектам жизнедеятельности пациентов с нарушением слуха, наиболее четко коррелируют с адекватностью реабилитационной программы.

Для исследования качества жизни детей с тугоухостью и глухотой (IV-V группы) нами был выбран опросник TACQOL, являющийся неспецифическим инструментом, измеряющим общие аспекты связанного со здоровьем качества жизни детей. Он был переведен на русский язык и апробирован в детской практике в соответствии со стандартной процедурой адаптации [1]. Его структура включает 7 шкал, позволяющих определить физическое, двигательное, независимое, познавательное и социальное функционирование ребенка 6-15 лет и его позитивное и негативное отношение к имеющимся проблемам. Большее количество баллов соответствует лучшим показателям КЖ. Для детей 8–15 лет опросник предусматривает 2 формы: заполняемую одним из родителей и заполняемую ребенком.

Результаты. Проведенное исследование КЖ у взрослых выявило статистически значимое увеличение среднего суммарного показателя физического здоровья у пациентов третьей группы по сравнению с пациентами первой и второй, при этом низшее значение было обнаружено в первой группе (I группа – 46,8±7,6; II группа – 44,2±6,2; III группа – 52,8±6,5; $P < 0,01$). (Диаграмма 1).

По шкале общего состояния здоровья КЖ респондентов первой группы было меньше, чем третьей. (I группа – 52,7±22,3; III группа –67,3±15,4; t критерий 2,10; P =0,05). Различия по этой шкале существуют и между I и II, II и III группами, с большими значениями у III группы, однако их можно расценить как тенденцию (t критерий для первого сравне-

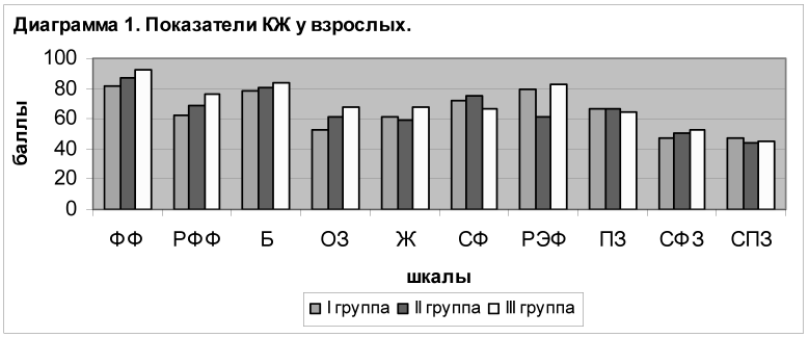

ФФ – физическое функционирование; РФФ – ролевое функционирование, обусловленное физическим состоянием; Б – интенсивность боли; ОЗ – общее состояние здоровья; Ж – жизненная активность; СФ – социальное функционирование; РЭФ – ролевое функционирование, обусловленное эмоциональным состоянием, ПЗ – психическое здоровье. СФЗ – суммарный показатель физического здоровья; СПЗ – суммарный показатель психического здоровья.

ния 1,11; t критерий для второго 0,99; P=0,5). Показатели ролевого функционирования, обусловленного эмоциональным состоянием меньше у пациентов II группы, чем у III (II группа – 61,7±31,21; III группа – 83,3±27,6; t критерий 2,33; P =0,02). Этот же показатель почти не отличается у пациентов I и II групп (I группа – 80,0±23,3; II группа –61,7±31,21; t критерий 1,64; P =0,2).

Показатели жизненной активности у пациентов I, II и III групп примерно одинаковы (I группа – 61,0±22,3; II группа – 59,5±18,7; III группа – 67,8±17,4; t критерий (I,III) 1,33; t критерий (II,III) 1,44; P = 0,2).

Исследование КЖ пациентов до 15 лет с помощью опросника TACQOL показало, что по шкале физического функционирования дети обеих групп оценивали свое состояние значительно выше, чем их родители (IV группа, по мнению родителей 23±5,0; по мнению детей – 25,2±3,3; для V группы показатели составили 28,7±6,4 и 29,9±5,8 соответственно, P<0,01). (Диаграмма 2). При этом и родители, и дети V группы оценивали КЖ выше, чем респонденты IV. По шкале познавательного функционирования дети IV группы и их родители оценивали КЖ не на много выше, чем респонденты V группы (IV группа, родители 25,5±3,6; V группа, родители 24,0±3,6; IV группа, дети 25,8±3,1; V группа, дети 23,9±4,9; t критерий (родители) 0,94; t критерий (дети) 1,09; P=0,5).

По шкале социального функционирования родители и дети IV группы оценивают КЖ последних несколько выше, чем респонденты V группы. При этом дети IV группы считают, что их КЖ выше, чем их родители. В V группе соотношение обратное. (IV группа, родители 29,9±2,0; V группа, родители 29,1±1,7; IV группа, дети 30,0±2,2; V группа, дети 28,8±2,7; t критерий (родители) 0,94; t критерий (дети) 1,03; P=0,5). По шкале позитивного отноше-

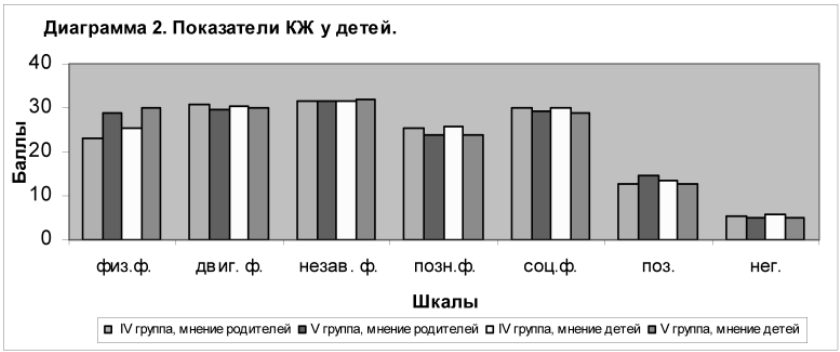

Физ.ф. – физическое функционирование, двиг.ф. – двигательное функционирование, незав.ф. – независимое функционирование, позн.ф. – познавательное функционирование, соц.ф. – социальное функционирование ребенка 6–15 лет и его позитивное и негативное отношение к имеющимся проблемам.

ния к проблемам здоровья, наивысшие баллы, по отчетам родителей, набрали респонденты V группы (IV группа, родители 12,8±2,6; V группа, родители 14,6±5,9; IV группа, дети 13,3±1,6; V группа, дети 12,6±2,7; t критерий (родители) 0,88; t критерий (дети) 0,74; P=0,5).

Заключение. Пациенты, взрослые и дети, отобранные для КИ перед хирургическим этапом склонны завышать показатели своего физического здоровья, что, возможно, связано как с тщательным отбором их для операции, так и с определенным психологическим настроем и ожиданием значительного улучшения в своей жизни после операции. Подобные различия существуют также по сравнению с показателями практически здорового населения [3]. Дети обеих групп оценивают свое КЖ по шкале физического функционирования выше, чем их родители.

Взрослые пациенты, пользующиеся слуховыми аппаратами, имеют самые низкие баллы по шкале ролевого функционирования, что обусловленно эмоциональным состоянием. Возможно, это связано с тем, что пациенты испытывают негативные эмоции и смущение от необходимости носить слуховой аппарат. Эти эмоции могут мешать повседневной жизни пациентов.

Показатели шкалы жизненной активности наиболее высокие у пациентов перед кохлеарной имплантацией, возможно, в связи с тем, что они ждут значительной перемены в своей жизни. Вероятно также, что в процессе подготовки к операции им пришлось преодолеть значительные трудности.

Исследование показывает, что дети, использующие слуховые аппараты, и их родители остаются не полностью удовлетворенными восстановлением познавательной функции, хотя показатели по этой шкале у них выше, чем у пациентов перед КИ. По шкале социального функционирования у детей наблюдается снижение КЖ по отчетам как родителей, так и детей. Видимо, это связано со снижением возможности общения пациентов с нарушением слуха.

Представленные данные рассматриваются нами как фрагмент многофакторного анализа результатов реабилитации пациентов с нарушением слуха.

Литература

1. Лукьянова Е.М., Бельмер С.В., Гасилина Т.В. Предварительные результаты применения русскоязычной версии опросника TACQOL для исследования качества жизни детей с заболеваниями верхних отделов пищеварительного тракта, ассоциированных с Helicobacter pylory// Мат. 11-го конгр. детских гастроэнтерологов России. М. – 2004. – С. 245–246.

2. Новик А.А., Ионова Т.И., Кайнд П. Концепция исследования качества жизни в медицине. – СПб.: «Элби», 1999. – 140 с.

3. Федосеев В.И., Чибисова С.С. Особенности оценки качества жизни пациентов с глухотой в процессе их реабилитации методом кохлеарной имплантации // Рос. оториноларингол. – 2009. – прил. №1. – С. 155–159.

4. Шпирина А.И., Какорина Е.П., Вишневский С. Е. К вопросу об использовании показателей качества жизни в современной медицине.//Бюллетень научно-исследовательского института социальной гигиены, экономики управления здравоохранением им. Н.А. Семашко. – 2000. – выпуск 3. – С. 22–26.

5. Quality of life assessment in clinical trials./Ed.M.J.Staquet.-Oxford University Press: Oxford, New York, Tokyo, 1998. – 360p.

6. Shrnueli A. The SF-36 profile and health-related quality of life: an interpretative analysis. //Quality of Life Research. – 1998. – №7 (3). – P. 187–195.

7. Ware J.E., Sherbourne C.D. The MOS 36-item Short-Form Health Survey (SF-36): conceptual framework and item selection.// Med Care. – 1992. – Vol. 30. – P. 473–483.

УДК 616.28.008.14:005

СПОРНЫЕ ВОПРОСЫ КЛАССИФИКАЦИИ ТУГОУХОСТИ

В.Б. Панкова, Г.Р. Мухамедова

ФГУП «Всероссийский НИИ железнодорожной гигиены» Роспотребнадзора, Москва
(Директор – доктор мед, наук, М.Ф. Вильк),
ФГУ «Всероссийский научно-практический центр аудиологии и слухопротезирования» ФМБА России
(Директор – профессор Г.А. Таварткиладзе), Москва.

Среди показателей тугоухости от различных причин немаловажное место принадлежит профессиональной сенсоневральной тугоухости, развивающейся от воздействия производственного шума, превышающего допустимые санитарно-гигиенические параметры.

Показатели профессиональной тугоухости занимают более половины в структуре всех профессиональных заболеваний работников Российской Федерации, вызываемых физическими факторами условий труда, что составило в 2009 году 54%. При этом не отмечается тенденции снижения показателей этого заболевания, что обусловливает высокую медико-социальную и экономическую значимость проблемы и требует решения целого ряда экспертно-диагностических вопросов.

Одним из важных аспектов при решении клинико-экспертных вопросов связи заболевания органа слуха с профессией, определения дальнейшей профессиональной пригодности и размеров материальной компенсации по профессиональному заболеванию является оценка степени снижения слуха. В настоящее время имеются существенные различия в методических подходах к экспертным решениям при освидетельствовании больных с тугоухостью, которые связаны с наличием в нашей стране 3-х официально утверждённых, действующих

Таблица 1
Классификации тугоухости

Степень тугоухости	МЕЖДУНАРОДНАЯ	ПРОФЕССИОНАЛЬНАЯ		МСЭ		
	Ср. значение порогов слышимости на речевых частотах (дБ)	Величины потерь слуха (дБ)		Восприятие речи в метрах от ушной раковины		На речевых частотах (ср.арифм.значение на частотах 500, 1000, 2000 Гц)
		На речевых частотах (ср.арифм.значение на частотах 500, 1000, 2000 Гц)	На частоте 4000 Гц	шепотной	разговорной	
Признаки воздействия шума		**менее 10 (500 Гц - 5 дБ; 1000 Гц - 10 дБ; 2000 Гц - 10 дБ)**	**менее 40**			
I степень (легкое снижение слуха)	**26 - 40**	**10 - 20**	**60 ± 20**	**у ушной раковины и дальше**	**более 4**	**до 50 дБ**
II степень (умеренное снижение слуха)	**41 - 55**	**21 - 30**	**65 ± 20**	**0 - у ушной раковины**	**2 -4**	**50 - 60 дБ**
III степень (выраженное снижение слуха)	**56 - 70**	**31 и более**	**70 ± 20**	**0**	**0,5 - 2**	**60 - 70 дБ**
IV степень (значительно выраженное снижение слуха)	**71 - 90**			**0**	**0 - 0,5**	**отдельные тоны**
Глухота	**более 90**					

классификаций тугоухости – международной, «профпатологической» (т.е. количественных критериев оценки потерь слуха у работающих «шумовых» профессий), а также классификации, используемой учреждениями медико-социальной экспертизы (МСЭ) (табл.1).

Все три указанные классификации имеют различные количественные показатели среднеарифметической величины слуховых порогов на речевых частотах, что является решающим фактором при определении степени тугоухости. Так, например, 1 степень тугоухости, т.е. «легкое снижение слуха» по профпатологической классификации составляет 10–20 дБ, по международной 26–40 дБ, по классификации МСЭ – до 50 дБ. Это обусловливает разночтения при установлении предварительного и заключительного диагнозов заболевания, а в последующем при определении возможности трудоспособности и степени материальной компенсации по потере здоровья вследствие профессионального заболевания. Такая ситуация создаёт затяжные конфликты как со стороны больного, так и со стороны Фонда социального страхования.

В целях совершенствования вопросов диагностики и экспертизы при определении степени тяжести заболевания внутреннего уха, а также при определении вопросов профессиональной пригодности и дальнейшей материальной компенсации по её утрате, назрела необходимость разработки единой классификации тугоухости с сохранением рациональных подходов каждой из имеющихся классификаций. Так, например, основной отличительной чертой «профпатологической» классификации является наличие степени «Признаки воздействия шума на орган слуха». Эта стадия является донозологической и введена для работников «шумоопасных» профессий с целью как можно более раннего выявления агрессивных эффектов шума и последующего обеспечения работника своевременными лечебно-реабилитационными мероприятиями в рамках диспансеризации работников вредных профессий с целью пролонгирования сроков развития заболевания и, следовательно – продления профессионального долголетия работников.

Литература

1. Панкова В.Б., Синёва Е.Л., Преображенская Е.А. Проблемы диагностики и экспертизы трудоспособности при профессиональной тугоухости // Вестник оториноларингологии. – 2009. – №9. – С. 30–33.

УДК 534.835.46:658.382.3:006.354

ТЕОРЕТИЧЕСКИЕ ОСНОВЫ ДОЗИМЕТРИИ ЗВУКА

Е. Л. Овчинников

THEORETICAL BASES OF THE SOUND DOSIMETRY

E.L. Ovchinnikov

ГОУ ВПО «Самарский государственный медицинский университет Росздрава»
(Ректор – академик РАМН лауреат Государственной премии РФ,
дважды лауреат премии Правительства РФ,
заслуженный деятель науки РФ проф. Г.П.Котельников)

Представлены теоретические основы дозиметрии звука. Разработан физиологический подход к проблеме, построена био – и психофизическая модель влияния звуков на слух человека, дана оценка комфортного, толерантного и разрушительного действия звукового давления и установлены его максимальные уровни.

Ключевые слова: комфортное, толерантное и разрушительное звуковое давление.
Библиография: 15 источников.

The theoretical substantiation of sound dosimetry is offered. The physiological approach to a problem is developed, is constructed bio- and psychophysical model of sound effect on person's hearing, the estimation of comfortable, tolerable, painful and destructive action of sound pressure is given.

Keywords: comfortable, tolerable, painful and destructive sound pressure.
Bibliography: 15 references.

Введение

Современная обстановка привнесла в жизнь человека много неблагоприятных факторов, влияющих на его состояние. Среди них отметим звуковые и шумовые эффекты, влияющие на психофизические, физиологические и социально-поведенческие установки человека. Звуки высоких интенсивностей и постоянные шумы снижают производительность труда, вызывают неприятные психо- и физиологические эффекты, приводят к временной, частичной и/или полной глухоте. Проблема техногенного шума требует установления пороговых значений энергетических характеристик звука таких, как звуковое давление, интенсивность звука и доза воздействия. Оценку влияния звуков шумов устанавливают Стандартны безопасности труда по ГОСТ 12.1.036–1981 [2], ГОСТ ССБТ 12.1.003–1983 [3] общими требованиями, определяя нормируемые параметры производственных условий труда предельно допустимыми уровнями (ПДУ), критерии и классификация условий труда Р 2.2.2006 – 05 [4] и Санитарные правила и нормы, Санитарно-эпидемиологические требования к жилым зданиям и помещениям СанПиН 2.1.2.1002 – 00 [5], уточняя их расширением диапазона тональных шумов в низкочастотном диапазоне для конкретных видов трудовой деятельности [12]. Такие факты требуют теоретической разработки и научного обоснования принципов дозиметрии звука и шумов.

1. Физиологический подход к установлению предельных норм звукового давления

Физиологический подход к установлению механизмов ощущения звукового давления от внешних источников основан на обосновании предназначения слуховых рецепторов: внутренних и наружных волосковых клеток (ВВК и НВК), функциональные свойства которых определяются их структурной организацией.

Морфофункциональная организации структур периферического отдела слухового органа (рис. 1) предполагает, что:

1) для восприятия звуков как слуха необходимо:

а) для ощущения высоты одного тона Р, в мелах, – возбуждение одной внутренней волосковой клетки (ВВК) по соответствующему распределению [6];

б) для одного тона ощущение разных уровней громкости E, в декафонах, (разных уровней интенсивности звука или звукового давления L, в белах, – возбуждение нескольких наружных волосковых клеток (НВК) количеством n, на единицу превышающим значение уровня громкости или уровня звукового давления ($n = L+1 = E + 1$, поскольку на уровне $E = L = 0$ Б возбуждено $n = 1$ НВК, на уровне $E = L = 1$ Б возбуждено $n = 2$ НВК и т.д.), по соответствующему распределению [6, 7];

2) для стационарной и полнофункциональной работы слухового органа на любой частоте необходимо:

а) комфортное отношение к стимулам малых звуковых давлений (малых интенсивностей) с уровнями $L < 5$ Б при возбуждении $n < 6$ НВК, не приводящим к адаптации слухового восприятия (не все рецепторы наружного рядя наружных ВК должны быть вовлечены в процесс возбуждения) в течение длительного времени (возможно, всей жизни человека [6, 7]),

б) предписание осторожности и по возможности использование защитных средств при звуковых стимулах при уровнях $5 \le L < 10$ Б и возбуждении $6 \le n < 11$ НВК, которые угнетают человека и могут привести к снижению слуха,

в) предписание полной звуковой изоляции при звуковых стимулах крайне высокого звукового давления (крайне высокой интенсивности) с $L \ge 11$ Б при возбуждении $n \ge 11$ НВК, приводящих к слуховой контузии (оглушению), частичной и полной глухоте [8].

Таким образом, физиологический подход к установлению принципов дозиметрии звука являет собой тот факт, что для устойчивой и полнофункциональной работы слухового органа необходим такой уровень звукового давления (интенсивности звука), который вовлекал бы в ощущение звука до 6 рецепторов (НВК). Возбуждение большего числа НВК может вызвать проблемы в работе слухового органа.

2. Разработка биофизических основ дозиметрии звука

Для биофизического решения проблемы воспользуемся законом Вебера – Фехнера [11], обоснованным только для частоты $f_c = 1$ кГц, называемой стандартной. По этому закону на частоте f_c уровень звукового давления L, производимого на человека, ощущается как

$$L = 2\lg\frac{p}{p_o}, \text{ Б}, \tag{1}$$

где $p_o = 2\cdot10^{-5}$ Па – минимальное звуковое давление (порог слышимости), воспринимаемое ухом среднестатистического человека на стандартной частоте с вероятностью S. Тогда для уровня звукового давления L имеем давление

$$p(L) = p_o \cdot 10^{\frac{L}{2}}. \tag{2}$$

Разделив эту величину p(L) на функциональную мобильность [9] НВК $Z - (n - 1)$ на уровне L, где $Z = N_o + N_i$ – общее число всех клеток: $N_o = 15$ внешних ВК и $N_i = 1$ внутреннюю ВК (рис. 1), получим величину $\frac{p(L)}{Z-(n-1)}$, приобретающую смысл восприимчивости НВК на соответствующем уровне L звукового давления p(L). Поделив далее восприимчивость НВК на общее число клеток Z и умножив на число n НВК, отзывающихся на приложенное давление, получим величину того давления g(L, n) во внутреннем ухе, которое можно идентифицировать с уровнем L для n возбуждённых НВК

$$g(L, n) = \frac{p(L)}{Z-(n-1)}\cdot\frac{n}{Z}. \tag{3}$$

Для $n < n_c = 6$ НВК, которым соответствует создаваемый ими уровень $L < L_c = 5$ В, граничных для комфортного ощущения звука длительное время [6], получаем давление $g(L_c, n_c) = 2.156\cdot10^{-4}$ Па. Это значение можно считать репером звукового давления в физиологии слуховых ощущений.

Формула (3) может быть упрощена до одной переменной связью $n = L + 1$ так, что (рис. 3)

$$g(L) = \frac{p(L)}{Z-L}\cdot\frac{L+1}{Z}. \tag{4}$$

где для $L_c = 5$ Б, как и ожидалось, $g(L_c) = 2.156\cdot10^{-4}$ Па. Давление, которому подвергается человек в таком звуковом поле, составляет $p(L_c) = 0.0063$Па. Эту величину следует считать

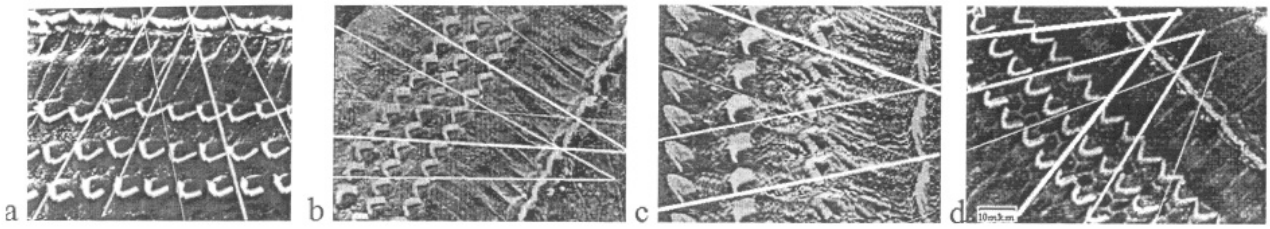

Рис. 1. *Анализ микрофотографий спирального органа (а – по: [13], б, в – по: [14], г – по: [15]).*

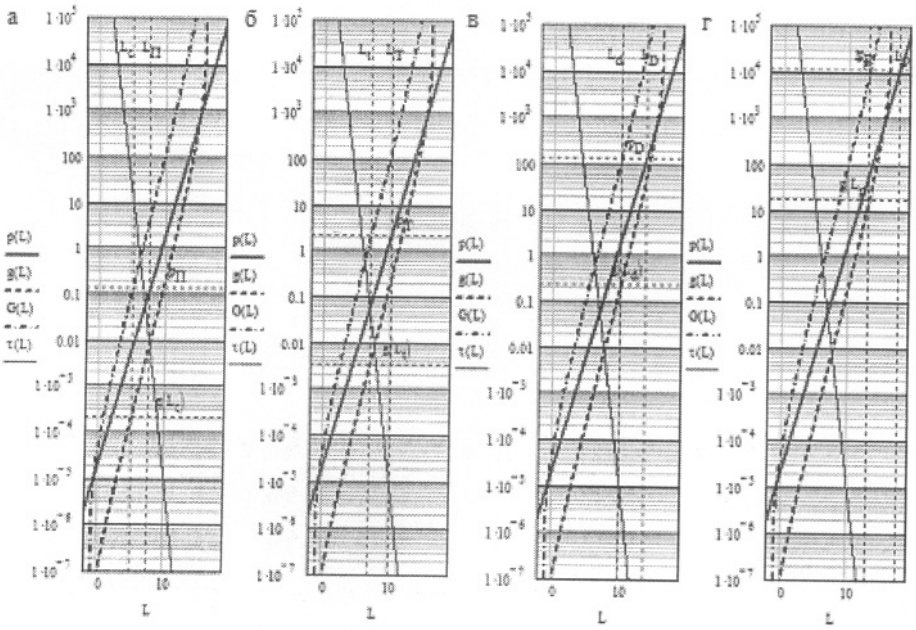

Рис. 2. *Расчёт давления звукового поля p(L), чувствительности g(L) и восприимчивости G(L) слуховых рецепторов как функций уровней.*

предельной в установлении верхней границы диапазона давлений, комфортно воспринимаемых человеком на протяжении всей его жизни T (рис. 2).

Для любого уровня L, доза звукового воздействия устанавливается соотношением

$$D(L) = g(L)^2 \cdot T. \qquad (5)$$

Доза звукового воздействия, по сути, является энергетической величиной [10] и по закону сохранения и превращения полной механической энергии доза звукового воздействия во внутреннем ухе D(L) за время T является дозой воздействия звукового давления G(L), подвергающегося расчёту во внешнем звуковом поле за рабочую смену длительностью $T_р$, т.е. $D(L) = G(L)^2 \cdot T_р$, откуда (рис. 4)

$$G(L) = \sqrt{\frac{D(L)}{T_р}} = g(L)\sqrt{\frac{T}{T_р}}. \qquad (6)$$

Для L_c = 5 Б давление $G(L_c)$ = 0.135 Па (рис. 2, а). Именно это давление, подвергаемое измерению в окружающем человека пространстве, является пороговым, или предельно допустимым $p_П$, при расчёте за рабочую смену длительностью $T_р$ = 8 ч:

$$p_П = G(L_c), \qquad (7)$$

причём $p_П$ = 0.135 Па (рис. 2, а). Это – такое давление в окружающей человека внешней среде, которое не может вызвать деструктивных изменений рецепторов за рабочую смену. Его можно считать базовым для установления предельно допустимого, воздействующего на человека, звукового давления (репер звукового давления в акустической метрологии).

При этом для предельного уровня L_c = 5 В $_c$ и времени T, на которое рассчитана работа уха [6], согласно (5) имеем предельное значение дозы $D_П$ звукового воздействия $D_П$ =



***Рис. 3**, а, б – активно (комфортно и/или толерантно) работающие ВВК и НВК; в – деградировавшая НВК; г – деструкция наружного ряда НВК (по: [15]).*

$D(L_c) = 0.147$ Па^2·ч. Это – предельная доза звукового воздействия на слуховые рецепторы, которая при звуковых давлениях, не превышающих $p_П = 0.135$ Па с уровнями не более $L_П = 5$ Б, не вызывает никаких деструктивных изменений рецепторов без средств защиты за рабочую смену длительностью $T_р = 8$ ч (репер толерантной дозы звукового воздействия в санитарных правилах и нормах).

Такой подход к проблеме даёт уникальное биоматематическое толкование другим эффектам влияния звука на слуховые рецепторы. Исходя из физиологических представлений, можно рассчитать толерантные звуковые давления, которые слуховые рецепторы способны активно воспринимать и выдерживать без средств защиты в подобном режиме, но ограниченное время; таковы давления в диапазоне 0.135 ч 2.2 Па (с уровнями 7.7 ч 10.0 Б) с колоссальным уменьшением экспозиции от 8.0 ч до 20.0 мс (рис. 2, б). Возможно толерантное отношение к звуковым эффектам и при бо́льших звуковых давлениях до 2.2 Па с уровнями до 10.0 Б, но уже при меньшей экспозиции до 20 мс или при наличии противошумных защитных средств (рис. 2, в).

Наличие защитных средств необходимо и при звуковых давлениях до 143.9 Па с уровнями, доходящими до 13.7 Б. Но эти значения давлений становятся боль-ощущаемыми (нетерпимыми), приводящими не только к физиологической деградации НВК, но и к слуховой контузии, частичной глухоте.

Давления и их уровни, превышающие указанные значения ($p > 143.9$ Па, $L > 13.7$ Б), становятся риск-ощущаемыми (разрушительными) и для структур самого уха.

3. Психофизическое особенности дозиметрии звука

Психофизическая основа дозиметрии звука заключается в том, чтобы оценить уровень громкости звукового сигнала, не вызывающего дисфункции и деструктивных изменений в слуховом органе. Для стандартной частоты $f_c = 1$ кГц это достигается с помощью закона Вебера–Фехнера (1), который для установленного $p_П = 0.135$ Па даёт значение $L_П = 7.7$ Б (или в привычном виде $L_П = 77$ дБ). Это значение уровня звукового давления (для стандартной частоты) является предельно допустимым (репер уровня звукового давления в психофизике слуха).

При этом возможно, преобразовав (5), получить зависимость для определения экспозиции человека в звуковом поле с предельно допустимой дозой звукового воздействия $D_П = D(L_c) = 0.147$ Па^2·ч

$$\tau(L) = \frac{D_П}{p(L)^2}, \tag{8}$$

график которой представлен на рис. 4, а (область соответствующая безопасным экспозициям человека в звуковом поле с заданным уровнем звукового давления L, расположена ниже самого графика).

С использованием этого же соотношения можно решить и обратную задачу определения значений звукового давления, выдерживаемого человеком в звуковом поле с заданной предельно допустимой дозой $D_П$ в зависимости от длительности экспозиции τ

$$p(\tau) = \sqrt{\frac{D_П}{\tau}}. \tag{9}$$

Они оказываются равными G(L), (6), и с биофизической точки зрения соответствуют давлению, подвергающемуся измерению в окружающем человека пространстве:

Применение закона Вебера – Фехнера и соотношениq (8) – (10) даёт решение психофизической задачи определения уровня давления $L(\tau)$ как функции экспозиции человека τ в звуковом поле с заданной предельно допустимой дозой звукового воздействия $D_П$

$$L(\tau) = 2\lg\frac{p(\tau)}{p_o}. \quad (10)$$

Обсуждение результатов

Результаты количественных расчётов при их сопоставлении с действующим стандартом России показывают значительные расхождения в сторону завышения в стандарте всех величин, характеризующих воздействие звука на человека на стандартной частоте 1 кГц: предельно допустимых доз (почти в 7 раз – 1 $Па^2$·ч по стандарту против 0.147 $Па^2$·ч по б), предельно допустимых звуковых давлений (более чем в 2.5 раза – 0.356 Па по стандарту против 0.135 Па по теории), предельно допустимых уровней звуковых давлений звукового поля (почти на 10 дБ – 85 дБ по стандарту против 77 дБ по теории).

Но вместе с тем сравнение этих результатов с рекомендованными параметрами звукового воздействия на стандартной частоте по ВОЗ [1] показывает лишь незначительное увеличение ПДУ давления звукового поля всего на 1.7 дБ (по сравнению с 75 дБ, рекомендованными ВОЗ).

Представленное биофизическое решение проблемы даёт обоснование другим физиологическим эффектам влияния звука на слуховые рецепторы: устанавливаются диапазоны давлений (и уровней давлений) комфортного и толерантного отношения к звуковым стимулам, пороги болевых и рисковых (разрушающих) уровней давлений (рис. 3, по: [13 –15]), другие феномены.

Литература

1. Гигиенические критерии состояния окружающей среды. 12. Шум. Всемирная организация здравоохранения, Женева, 1983 // Рус. пер. М.: Медицина, 1984. – 156 с.

2. ГОСТ 12.1.036–1981. Шум. Допустимые уровни в жилых и общественных зданиях. – Введ. 1981–31–12, переизд. 2001. – М. : Госстандарт России : Изд-во стандартов. – 2001. – С. 2.

3. ГОСТ ССБТ 12.1.003–1983. Шум. Общие требования безопасности (Система стандартов безопасности труда). – Введ. 1984–01–07, переизд. 1999 с изм. – М. : Госстандарт России : Изд-во стандартов. – 1999. – 10 с.

4. Макаров В.А. Физиология. Основные законы, формулы, уравнения. – М.: ГЕОТАР-МЕД. – 2001. – 110 с.

5. Международный электротехнический словарь. Гр. 65. Радиология и радиологическая физика. – М.: Сов. Энцикл., 1966. – 256 с.

6. Пат. № 2184485 РФ. МПК^7 А61В5/12. Способ установления координатного распределения внутренних волосковых клеток на базилярной пластинке периферического отдела слухового анализатора человека / Е.Л. Овчинников, Н.В. Ерёмина, Н.Ю. Хохлова, заявители и патентообладатели, заявл. – 05.01.2000, опубл. – 10.04.2002 // Бюлл. № 19, 2002. – С. 149.

7. Пат. № 2248752 РФ. МПК^7 А61В5/12. Способ определения громкости тонов для произвольной частоты звуков по Е.Л.Овчинникову с учетом закона Вебера – Фехнера / Е.Л.Овчинников, заявитель и патентообладатель, заявл. – 12.03.03, опубл. – 27.03.05. // Бюлл. № 9, 2005. – 26 с.

8. Р 2.2.2006–05. Гигиена труда. Руководство по гигиенической оценке факторов рабочей среды и трудового процесса. Критерии и классификация условий труда. – М. : МЗ РФ, 2005. – 136 с.

9. Санитарно-эпидемиологические требования к жилым зданиям и помещениям. СанПиН 2.1.2.1002–00. – М. : МЗ РФ, 2001. – 22 с.

10. Ундриц В.Ф., Темкин Я.С., Нейман Л.В. Руководство по клинической аудиологии. – М.: Медгиз. – 1962. – 324 с.

11. Физиология сенсорных систем / под ред. Я. А. Альтмана. – СПб. : Паритет, 2003. – 352 с.

12. Concha-Barrientos M. Occupational noise: assessing the burden of disease from work-related hearing impairment at national and local levels / M. Concha-Barrientos, D. Campbell-Lendrum, K. Steenland // Environmental Burden of Disease Series. – WHO, 2004. – N 9 – P. 33.

13. Hallowell D., Silvermann S.R. Hearing and deafness, 3rd ed., 1970.

14. Lim D.J. Fine morphology of the tectorial membrans: Its relationship to the organ of Corti. // Arch. Otol., 1972, 96, 199–215.

15. Pickles J.O. Neuroscience, 1992, 15, 254–258.

УДК 616.281-008.55-08.039.73

ВЛИЯНИЕ СЕРМИОНА НА СОДЕРЖАНИЕ ЭЛЕКТРОЛИТОВ В СЫВОРОТКЕ КРОВИ ПАЦИЕНТОВ С БОЛЕЗНЬЮ МЕНЬЕРА

Ю.Ю. Орлова

Чувашский государственный университет им. И.Н. Ульянова, Чебоксары, Россия

Болезнь Меньера находится в одном ряду с самыми загадочными заболеваниями ушного лабиринта. До настоящего времени окончательно не раскрыты его причины. Однако в патогенезе болезни Меньера ведущее значение принадлежит сосудистой недостаточности. Замечено, что при хронической сосудистой недостаточности нарушается водно-электролитный обмен. Состоянию электролитного обмена при сосудистых нарушениях посвящено много работ.

Целью исследования было изучение изменений содержания электролитов натрия (Na), калия (K), кальция (Ca), хлора (Cl), фосфора (P) в сыворотке крови пациентов с болезнью Меньера в динамике до и после лечения сермионом, применяемым в клинике для коррекции сосудистых нарушений.

Пациенты и методы. Нами исследовано 37 пациентов (24 женщины и 13 муж-чин) с болезнью Меньера в возрасте от 18 до 62 лет продолжительностью заболевания от 5 месяцев до 17 лет. Всем больным проведено общеклиническое и отоневрологическое исследование. Содержание в сыворотке крови больных болезнью Меньера электролитов Na, K, Ca, Cl, P определялось в условиях биохимической лаборатории клиники по общепринятой методике до и через 10 дней после внутривенного капельного введения 4 мг сермиона, разведенного в 200,0 мл 0,9% растворе хлорида натрия. Полученные данные мы сопоставляли с аналогичными показателями здоровых лиц (12 человек в возрасте от 22 до 56 лет).

Результаты. До лечения в сыворотке крови пациентов с болезнью Меньера исходный уровень K составлял 4,38 ± 0,24 ммоль/л, Cl – 102,07 ± 2,94 ммоль/л, P – 1,05 ± 0,30 ммоль/л, что ниже; а Na (147,50 ± 6,36 ммоль/л) и Ca (2,56 ± 0,10 ммоль/л) выше этих показателей контрольной группы (K – 4,56 ± 0,24 ммоль/л, Cl – 105,61 ± 1,09 ммоль/л, P – 1,12 ± 0,02 ммоль/л, Na – 140,57 ± 1,77 ммоль/л, Ca – 2,53 ± 0, 03 ммоль/л).

После терапии сермионом уровень исследуемых электролитов в сыворотке крови этих больных имел тенденцию к нормализации, что выражалось увеличением содержания K, Cl, P соответственно 4,65 ± 1,90 ммоль/л (на 5,8%), 103,10±1,06 ммоль/л (на 1,87%), 1,06 ± 0,09 ммоль/л (на 0,94%); и снижением показателей Na на 3,53% (142,30 ± 6,81 ммоль/л) и Ca на 16,01% (2,15 ± 0,5 ммоль/л).

У пациентов с болезнью Меньера после курса внутривенного введения сермиона были отмечены следующие результаты: у 35 пациентов прекратились приступы головокружения; у 8 – исчез шум и улучшился слух на 10–15 дБ; у 16 – уменьшилась интенсивность шума и слух улучшился на 10–15 дБ; у 10 – субъективное уменьшение шума без объективной положительной динамики слуха.

Выводы

1. У пациентов с болезнью Меньера отмечается нарушение электролитного баланса, выжающееся в снижении K, Cl, P и увеличении Na, Ca в сыворотке крови.

2. Сермион достоверно способствует повышению K, Cl, P и снижению Na, Ca в сыворотке крови больных боленью Меньера, что указывает на его механизм действия.

3. Исходя из полученных результатов исследования, мы считаем целесообразным учитывать нарушения электролитного обмена пациентов с болезнью Меньера и с целью их коррекции применять сермион.

УДК 616.283.1-089.843:616.831.9-002

КОХЛЕАРНАЯ ИМПЛАНТАЦИЯ У ПАЦИЕНТОВ, ПЕРЕНЕСШИХ МЕНИНГИТ

О.А. Пащинина, В.Е. Кузовков, Х. Диаб

COCHLEAR IMPLANTATION IN PATIENTS AFTER MENINGITIS

O.A. Pashchinina, V.E. Kuzovkov, H. Diab

Санкт- Петербургский научно-исследовательский институт уха, горла и речи
(Директор – Засл. врач РФ, проф. Ю.К. Янов)

Случаи кохлеарной оссификации представляют собой основную сложность при проведении хирургического этапа КИ из-за наличия участков оссификации в просвете барабанной лестницы. В данной работе рассматривается тактика введения электрода у 89 пациентов, перенесших менингит. Предложен доступ к барабанной лестнице улитки при значительной оссификации улитки (более одного завитка) с применением комбинированного подхода и сохранением задней ножки стремени, прикрепленного к ней сухожилия стременной мышцы, что позволяет зафиксировать акустические рефлексы последней.

Ключевые слова: сенсоневральная тугоухость, оссификация улитки, кохлеарный имплант, менингит, хирургическая тактика при оссифированной улитке, комбинированный доступ.

Библиография: 13 источников.

The cochlear ossification is the main surgical pitfall in cochlear implantation. The study presents retrospective review of 89 patients with profound sensorineural hearing loss after bacterial meningitis who underwent cochlear implantation. The surgical technique for total ossification is presented with implementation of combined approach and preservation of stapedial tendon and posterior crus for the electrically evoked stapedial reflexes measurement.

Keywords: sensorineural hearing loss, cochlear ossificans, cochlear implant, meningitis, surgical technique in ossified cochlear, combined approach.

Bibliography: 13 sources.

Возможности современной реабилитации пациентов с сенсоневральной тугоухостью достаточно высоки и непосредственным образом зависят от времени обнаружения патологии слуха и сроков начала реабилитации.

Менингит является частой причиной развития сенсоневральной тугоухости высокой степени [10] и часто сопровождается оссификацией структур внутреннего уха – улитки и полукружных каналов[2].

По данным S. Merchant и Q. Gopen сенсоневральная тугоухость является распространенным осложнением бактериального менингита и встречается у 5–35% выживших, по данным S. Kaplan, F. Catlin в 7%–29% случаях [7]. S. Tinling (2005) сообщил, что потеря слуха после перенесенного гнойного менингита встречается в 6–37 %, а полная глухота приблизительно в 5 % случаев [13]. Несмотря на современную антибактериальную терапию, бактериальный менингит приводит к существенным долгосрочным неврологическим поражениям, в том числе – слуховой системы[6].

P. Dodge с соавт. предполагают, что дети наиболее подвержены бактериальному менингиту. Нарушение слуховой функции, как осложнение менингита встречается от 10,3% до 21% случаев [9].

Считается, что снижение слуха происходит в ранней стадии заболевания и, быстро развиваясь, достигает своего пика в течение 48 часов от начала болезни [4].

У 80 % пациентов, перенесших бактериальный гнойный менингит, потеря слуха сопровождается оссификацией структур внутреннего уха [12]. По данным D. Seidman с соавт.

различная степень оссификации определяется интраоперационно у 70% пациентов, оглохших после менингита [11]. Помимо оссификации улитки, в некоторых случаях происходит дегенерация кохлеовестибулярного нерва [3].

В настоящее время кохлеарная имплантация (КИ) является наиболее перспективным направлением реабилитации лиц, страдающих врожденной и приобретенной сенсоневральной тугоухостью IV степени и глухотой.

Особое значение для определения хирургической тактики имеют предоперационные результаты КТ височных костей.

По данным различных авторов, основные патологические изменения во внутреннем ухе, приводящие к костной облитерации улитки, начинаются в пределах 8 недель после перенесенного заболевания [1] . Соответственно, у лиц, перенесших менингит, КИ следует проводить в течение 8 недель после бактериального менингита.

С другой стороны, возможности системы оказания высокотехнологичной помощи в Российской Федерации (РФ), а также удаленность пациентов от центров КИ, не всегда позволяют проводить оперативное вмешательство в столь сжатые сроки. Данная ситуация характерна и для других стран, включая США и Германию. Таким образом, в большинстве случаев, отохирургу приходится иметь дело с уже наступившими последствиями бактериального менингита.

Цель: повышение эффективности хирургического этапа кохлеарной имплантации, у лиц перенесших менингит.

В соответствии с целью и задачами исследования, на базе клиники отдела патофизиологии уха Санкт- Петербургского НИИ уха, горла, носа и речи за период с 2005г. по 2010г. обследовано 89 пациентов с диагнозом «хроническая двусторонняя сенсоневральная тугоухость IV степени», реконвалесцентов менингита.

Распределение пациентов по полу и возрасту на момент оперативного вмешательства приведено в табл. 1 и 2.

Таблица 1

Распределение обследованных больных по полу

Пол	Кол-во человек	%
М	56	62,92
Ж	33	37,07
Всего	89	100%

Таблица 2

Распределение пациентов по возрасту на момент операции

Возраст	До 5 лет	5–18 лет	Старше 18
число пациентов	48	29	12
%	53,39%	32,58%	13,48%

Перед проведением КИ все пациенты проходили стандартное предоперационное обследование. Рентгенологическое исследование включало компьютерную томографию (КТ) височных костей, по показаниям части пациентам выполнялась магнитнорезонансная томография. По данным КТ оценивалось состояние анатомических структур среднего и внутреннего уха, наличие частичной или полной оссификации спиральных каналов с одной или с двух сторон. Результаты КТ представлены в табл. 3.

Таблица 3

Результаты КТ обследованных пациентов

Общее число пациентов (89 человек)				
Отсутствие изменений	Оссификация улитки			
27	Односторонняя (не затрагивающая оперированное ухо)	Двусторонняя	Оссификация базального завитка < 6мм	Оссификация базального завитка >6мм
	7	55	30	14

При отсутствии патологических изменений в улитке сторона для операции определялась по результатам аудиологического обследования.

Соответственно при односторонней оссификации по данным КТ височных костей операцию проводили на незатронутой процессом стороне.

При выявлении двусторонней оссификации выбиралась сторона с наименьшей степенью изменений, которая являлась более безопасной по данным компьютерной томографии височных костей для проведения операции и введения наибольшего числа электродов в барабанную лестницу улитки.

Методика проведения кохлеарной имплантации во всех случаях была одинаковой до момента вскрытия барабанной полости.

Формирование отдельных однонаправленных кожных и надкостничных лоскутов из S-образного заушного разреза, подготовка ложа для импланта, далее выполняли расширенную мастоидотомию и заднюю тимпаностомию через лицевой карман.

Доступ к внутреннему уху (спиральному каналу улитки или тимпанальной лестнице улитки), различался в зависимости от рентгенологических и интраоперационных находок.

У 27 пациентов, при отсутствии патологических изменений по данным КТ, и 7 пациентов с односторонней оссификацией, не затрагивающей оперируемое ухо, применялась классическая методика доступа к внутреннему уху. Из 34 пациентов у 22 интраоперационно подтвердилось отсутствие оссификации в улитке. Доступ к барабанной полости и основному завитку улитки осуществлялся через заднюю тимпанотомию. После идентификации окна улитки алмазным бором диаметром 1,5 мм частично удалялся костный навес ниши окна для визуализации вторичной барабанной перепонки. При наличии прозрачной мембраны доступ к барабанной лестнице осуществлялся через мембрану окна улитки. После трансмембранного введения электрода выполнялась тщательная тампонада ниши круглого окна фрагментом височной мышцы или фасции.

У 12 пациентов определялось несоответствие интраоперацтонных находок с данными КТ, вторичная барабанная перепонка имела белесоватый цвет, при прикосновении пуговчатым микрозондом определялось костное заращение окна улитки. В таких случаях доступ к барабанной лестнице осуществлялся через кохлеостому. Ориентиром для наложения кохлеостомы является головка стремени и ниша круглого окна. Кохлеостома накладывалась кпереди и книзу от окна улитки. Всем пациентам данной группы был установлен и введен в улитку стандартный вариант электрода с глубиной введения 31,7 мм.

У 30 пациентов в случаях оссификации базального завитка протяженностью до 6 мм доступ к спиральному каналу улитки (тимпанальной лестнице) осуществлялся через заднюю тимпанотомию и кохлеостому. Наложение кохлеостомы позволяло частично «обойти» участок оссификации, сокращая расстояние до места перехода нисходящего сегмента базального завитка в восходящий на 1–2 мм, уменьшая тем самым объем удаляемых тканей и степень травматизации внутреннего уха. Данное расстояние определялось при анализе КТ височных костей и подтверждалось клинически. Во всех случаях при наличии оссификации не более 6 мм установлен и введен в улитку стандартный вариант электрода с глубиной введения 31,7 мм.

При наличии оссификации базального завитка улитки более 6 мм, а также при более выраженных изменениях (когда процесс оссификации затрагивал более одного завитка), доступ к барабанной полости осуществлялся посредством предложенного нами комбинированного подхода, который осуществляется через мастоидотомию и заднюю тимпанотомию, а также посредством тимпанотомии через наружный слуховой проход, обеспечивая свободу манипуляций бором и микроинструментами, а также возможность доступа ко всем завиткам улитки.

Шести пациентам был установлен стандартный электрод, в 13 случаях установлен имплант с укороченным вариантом электрода 20,1 мм (medium), в 3 случаях – электрод глубиной введения в улитку от 12,1 мм (compressed).

Перед введением активного электрода в улитку проводилось введение пробного электрода, для определения проходимости спирального канала. При определении по данным КТ височных костей выраженной, но неполной оссификации более одного завитка улитки у 3 пациентов применялась следующая методика: комбинированный подход, который расширялся посредством удаления «костного мостика» между адитусом и задней тимпаностомой, за счет латеральной стенки аттика и навеса над проекцией наковальне-стременного сочленения, а также удаления наковальни и части стремени, затем накладывались две

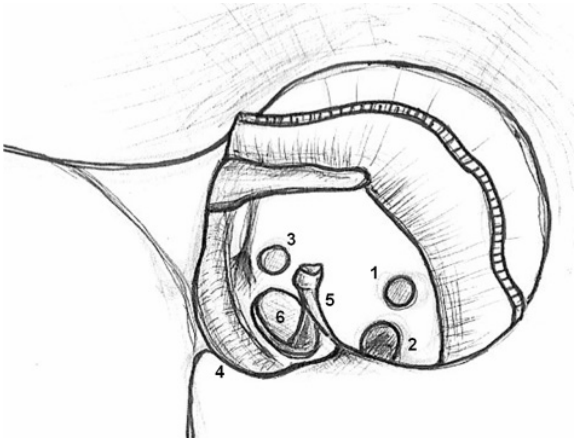

Рис. 1. *Схематическое изображение наложения кохлеостом*
1 – Нижняя кохлеостома; 2 – Ниша окна улитки; 3 – Верхняя кохлеостома; 4 – n. facialis; 5 – Сухожилие стременной мышцы; 6– Стремя (передняя ножка удалена)

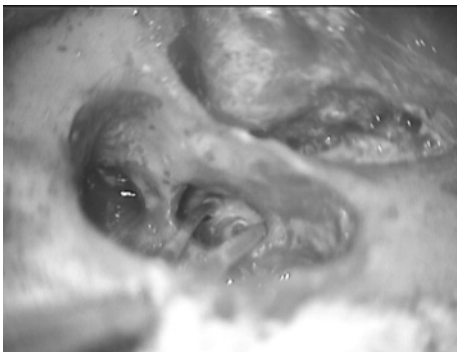

Рис. 2. *«Сплит» электрод в улитке.*

кохлеостомы (нижняя – к основному, верхняя – к апикальному завитку). При этом сохранялась задняя ножка стремени и прикрепленное к ней сухожилие стременной мышцы, что позволяло визуализировать сокращение стременной мышцы и зафиксировать акустические рефлексы при стимуляции электродов в ходе операции (рис.1).

Устанавливался так называемый «сплит» электрод, состоящий из двух отдельных частей для раздельного введения в основной и второй (апикальный) завитки, несущих на себе соответственно пять и семь пар электродных контактов (глубина введения – 7,1 мм для апикального, 9,3 мм – для базального завитка) (рис. 2). После введения электродов производили тщательную тампонаду кохлеостомы фрагментом фасции или мышцы, стараясь максимально прижимать активный электрод к модиолюсу, для получения наилучшего результата.

После введения активного электрода в просвет улитки интраоперационно производилась телеметрия импланта и измерение акустических рефлексов со стороны стременной мышцы. Во всех случаях удалось зафиксировать акустические рефлексы со стороны стременной мышцы.

Алгоритм проведения хирургического вмешательства (КИ) у лиц, перенесших менингит, на основании полученных результатов представлен в таблицах 5, 6.

Таблица 5
Алгоритм проведения КИ у лиц, перенесших менингит

Всего пациентов – 64		
Предоперационные находки, КТ		
Нет патологических изменений (27) и односторонняя оссификация, не затрагивающая оперируемое ухо (7)		Оссификация базального завитка улитки менее 6 мм (30)
Интраоперационные находки		
Соответствие, окно улитки проходимо (22)	Несоответствие, ос сификация окна улитки (12)	Соответствие (30)
Хирургическая тактика		
Классический подход, доступ к барабанной полости через заднюю тимпанотомию (64)		
Доступ к спиральному каналу улитки (тимпанальной лестнице)		
Через мембрану окна улитки (22)	Через кохлеостому с удалением участка оссификации (42)	
Оценка проходимости спирального канала улитки (тимпанальной лестницы)		
Не проводится (34)		Введение пробного электрода (30)
Выбор варианта электрода		
Стандартный 64		

Таблица 6
Алгоритм проведения КИ у лиц, перенесших менингит

<table>
<tr><td colspan="4">Всего пациентов – 25</td></tr>
<tr><td colspan="4">Предоперационные находки, КТ</td></tr>
<tr><td colspan="2">Оссификация базального завитка улитки более 6 мм (14)</td><td colspan="2">Частичная оссификация улитки, включающая более одного завитка (11)</td></tr>
<tr><td colspan="4">Интраоперационные находки</td></tr>
<tr><td colspan="4">Соответствие (25)</td></tr>
<tr><td colspan="4">Хирургическая тактика</td></tr>
<tr><td colspan="4">Комбинированный подход: через заднюю тимпанотомию и тимпанотомию через наружный слуховой проход</td></tr>
<tr><td colspan="2"></td><td colspan="2">Удаление «мостика», латеральной стенки аттика, наковальни (11)</td></tr>
<tr><td colspan="4">Доступ к спиральному каналу улитки (тимпанальной лестнице)</td></tr>
<tr><td colspan="3">Через кохлеостому с удалением участка оссификации</td><td>Через верхнюю и нижнюю кохлеостому</td></tr>
<tr><td colspan="4">Оценка проходимости спирального канала</td></tr>
<tr><td colspan="4">Введение пробного электрода (25)</td></tr>
<tr><td colspan="4">Выбор варианта электрода</td></tr>
<tr><td>Стандартный (6)</td><td>Укороченный (8)</td><td>Укороченный (8)</td><td>«Сплит» (3)</td></tr>
</table>

Выводы

Анализ данных предоперационных компьютерных томограмм височных костей и интраоперационных находок позволяет оперативно определить хирургическую тактику доступа к улитке, и необходимый вариант электрода, в зависимости от степени выраженности ее оссификации.

При оссификации улитки более одного завитка применение комбинированного доступа с сохранением задней ножки стремени и прикрепленного к ней сухожилия стременной мышцы позволяет зафиксировать акустические рефлексы.

Применение алгоритма на практике позволило добиться полного введения активного электрода кохлеарного импланта во всех случаях.

Литература

1. Advancement in post-meningitis lateral semicircular canal labyrinthitis ossificans / Chan C.C. [et al.] // J. Laryngol. Otol. – 2007. – Vol. 121, №2. – P. 105–109.

2. Aminpour S.,Tinling S.P., Brodie H.A. Role of tumornecrosis factor-alfa in sensoneural hearing loss after bacterial meningitis.// Otoloy and Neurotology. – 2005. – Vol. 26. – №4. – P. 602–609.

3. Bogar M., Ferreira R., Koji Tsuji R. Cochlear anatomy study used to design surgical instruments for cochlear implants with two bundles of electrodes in ossified cochleas //Rev. Bras. Otorhinolaringol. – 2008. – Vol.74. – №2. – P. 194–199.

4. Cochlear implantation after bacterial meningitis: the dangers of delay / Dodds A. [et al.] // Arch. Dis. Child. – 1997. – Vol. 76. – P. 139–140.

5. Drake R., Dravitski J., Voss L. Hearing in childrenafter meningococcal meningitis// J. Pediatr. Child Health-2000. – Vol. 36. – P. 240–242.

6. Meningitis in infancy in England and Wales: follow up at age 5 years / Bedford H. [et al.] // Br. Med. J. – 2001. – Vol. 323. – P. 533–536.

7. Merchant S.N., Gopen Q. A human temporal bone study of acute bacterial meningogenic labyrinthitis.// Am. J. Otol. – 1996. – Vol. 17. – №3. – P. 375–85.

8. Onset of hearing lossin children with bacterial meningitis/ Kaplan S.L.[et al.]// Pediatrics. – 1984. – Vol.73. – P. 575–578.

9. Prospective evaluation of hearing impairment as a sequelae of acute bacterial meningitis/ Dodge, P.R. [et al].// 1984.- N. Engl. J. Med. – № 311. – P. 869–874.

10. Raut V., Toner J.G. Cochlear implantation in the obliterated cochlear // Clin. Otolaryngol. – 2002. – Vol. 27, № 3. – P. 147–152.

11. Seidman D.A.,Chute P.M., Parizier S. Temporal bone imaging for cochlear implantation// Laryngoscope. – 1994. – Vol. 104. – P. 562–565.

12. Steenerson R.L., Gray L.B., Wynens M.S. Scala vestibuli cochlear Implantation for labyrinthine ossification //Am. J. Otol. – 1990. – Vol. 11. – P. 360–363.

13. Tinling S.P., Nabili V.N., Brodie H.A. Fine structure histopathology of labyrinthitis ossificans in the gerbil model // *Ann. of Otol., Rhinol. Laryngol.* – 2005. – Vol. 114, №2. – P. 161–166.

УДК 616.28-009:575.224.22(470/2)

НЕКОТОРЫЕ ГЕНЕТИЧЕСКИЕ АСПЕКТЫ НЕЙРОСЕНСОРНОЙ ТУГОУХОСТИ (КОХЛЕОПАТИИ) У БОЛЬНЫХ С ПРИОБРЕТЕННЫМИ ФОРМАМИ ЗАБОЛЕВАНИЯ В СЕВЕРО-ЗАПАДНОМ РЕГИОНЕ РОССИИ

С.Н. Пониделко, М.И. Говорун, Л.А. Глазников, Р.А. Нигмедзянов

GENETIC ASPECTS OF SENSOR NEURAL HEARING LOSS IN THE NORTH-WEST REGION OF RUSSIA

S.N. Ponidelko, M.I. Govorun, L.A. Glaznikov, R.A. Nigmedzyanov
ФГОУ ВПО «Военно-медицинская академия им. С.М. Кирова» МО РФ
(Начальник каф. отоларингологии – Засл. врач РФ, проф. М.И. Говорун

Обследовано 109 больных со снижения слуха двустороннего или одностороннего характера. Установлено, что в патогенез приобретенной нейросенсорной тугоухости вовлечены митохондриальные гены MTRNR1 и MTTS1; мутантный аллель гена GSTM1 предрасполагает к развитию нейросенсорной тугоухости (кохлеопатии) под действием интоксикационных и инфекционных факторов.

Библиография: 6 источников
Ключевые слова: тугоухость, нейросенсорная, кохлеопатия, мутация, ген

A total of 109 patients were examined with bilateral and unilateral hearing loss.
The result showed that in pathogenesis of acquired sensor neural hearing loss mitochondrial genes MTRNR1 and MTTS1 are involved; mutant allele of GSTM1 gene predisposes to sensorineural hearing impairment (kochleopathy) under intoxication and infectious factors.

Key words: hearing impairment, sensorineural, kochleopathy, mutation, gene
Bibliography: 6 sources.

Тугоухость – клинически и наследственно гетерогенное заболевание. Идентификация генов глухоты позволяет понять молекулярные основы процесса слуха, и это предопределяет перспективы развития ДНК-диагностики этого заболевания.

Самой распространенной мутацией у больных наследственной глухотой является делеция 35delG в гене GJB2, кодирующем межклеточные коннексиновые каналы, которая составляет в среднем 80% [2]. Прогрессирующая с возрастом нейросенсорная глухота, если она наследуется по линии матери, часто ассоциируется с заменой аланина (А) на гуанин (Г) в позиции 1555 гена 12S рРНК. Мутация (A1555G), а также делеция тимина в позиции 961, 961delT, предрасполагает к повышенной чувствительности к ототоксичным антибиотикам. В гене тРНК, которая переносит серин, известны три мутации, вызывающие изолированную тугоухость. Это мутация A7445G (замена гуанина на аденин в позиции 7445), мутация 7472insC (вставка цитозина в позиции 7472), и мутация T7511C (замена тимина на цитозин в позиции 7511) [5].

Основными участниками второй фазы метаболизма ксенобиотиков являются ферменты глутатион-S-трансферазы (GST), которые превращают токсичные промежуточные продукты первой фазы в водорастворимые нетоксичные соединения путем образования коньюгатов с глутатионом [3]. У человека встречаются 3 аллельных варианта гена GSTM1: GSTM 1-A и GSTM 1-B, кодирующие белки со сходной ферментативной активностью, и GSTM 1-0, который содержит протяженную делецию и кодирует неактивный вариант фермента (так называемый нулевой аллель) [6].

Таким образом, можно сделать предположение, что гены GST могут быть вовлечены в патогенез различных нейродегенеративных заболеваний, в том числе и кохлеопатии.

Пациенты и методы

Материалом для исследований послужили образцы ДНК 200 человек: 109 больных, проходивших стационарное лечение в клинике оториноларингологии Военно-медицинской академии по поводу понижения слуха двустороннего или одностороннего характера, и 91 отиа-

трически здоровых лиц, вошедших в контрольную группу. Средний возраст обследованных составил 40,4 лет. Среди обследованных лиц женщин было 59 и 141 мужчина.

Выделение ДНК осуществляли из цельной венозной крови стандартным методом фенол-хлороформной экстракции [1]. Анализ мутаций проводили методом полимеразной цепной реакции с последующей рестрикцией специфическими эндонуклеазами на амплификаторе "ДНК-технология" с использованием ДНК-полимеразы Thermus aquaticus производства фирмы "Силекс". Исследовали мутацию 35delG в гене GJB2 (DFNB1). Проводили анализ генов MTRNR1 (12S р-РНК) и MTTS1 (т-РНК серина) у больных с приобретенной нейросенсорной тугоухостью (кохлеопатией). Исследовался полиморфизм гена второй фазы детоксикации GSTM1. Всем обследуемым выполнено полное аудиологическое исследование, включающее составление слухового паспорта, пороговую и надпороговую тональную аудиометрию, речевую аудиометрию, исследование слуховой чувствительности к ультразвуку, импедансную аудиометрию; ЯМРТ исследование головного мозга с визуализацией зон мосто-мозжечкового угла при односторонней тугоухости.

Поражение слуховой системы оценивалась по балльной системе с использованием классификации нейросенсорной тугоухости (кохлеопатии): по степени понижения слуха – тугоухость I степени 21–40 дБ – 1 балл, II степени – 41–60 дБ – 2 балла, III степени – 61–80 дБ – 3 балла, IV – 81–100 дБ – 4 балла, глухота – 12 баллов; по локализации процесса – одно- и двусторонняя; по преимущественному охвату частот – до 500 Гц – низкочастотная, до 2000 Гц – среднечастотная, свыше 2000 Гц – высокочастотная. Также учитывался возраст начала заболевания: до 20 лет – 6 баллов, до 30 лет – 5 баллов, до 40 лет – 4 балла, до 50 лет – 3 балла, до 60 лет – 2 балла, свыше 60 лет – 1 балл.

Результаты исследования

Больные с тугоухостью распределились по нозологическим формам следующим образом: 94 обследованных страдали прецептивной (нейросенсорной) тугоухостью (НСТ), 15 пациентов – кондуктивной (отосклерозом, который был подтвержден интраоперационно). По этиологии заболевания больные НСТ были представлены тремя группами. У 31 пациента в качестве этиологического фактора установлены сосудистые причины понижения слуха (гипертоническая болезнь, стресс, вегето-сосудистая дистония), у 29 – травматические (взрывная, акубаро и черепно-мозговая травма, шум), у 34 – инфекционно-токсические (гриппозная, риновирусная, бактериальная инфекция респираторного тракта и среднего уха, лекарственная интоксикация).

Мутация 35delG в гене GJB2 (DFNB1) была выявлена в гетерозиготном состоянии у двух больных нейросенсорной тугоухостью (кохлеопатией) (2,1%) и у одного представителя контрольной группы (1,1%). В одном случае мутация 35delG обнаружена у больного кохлеопатией инфекционно-токсической этиологии, в другом – у больного с посттравматической кохлеопатией.

Мутация A1555G в гене MTRNR1 выявлена у 3-х пациентов (3,2%) при этом различия достоверны по сравнению с группой контроля, где данная мутация не обнаружена ($p<0,05$). В группе больных кохлеопатией достоверно чаще встречается мутация T7512C в гене MTTS1 – 7 человек (7,4%) по сравнению с контролем – 1 пациент (1,1%) ($p<0,05$). В общей совокупности мутации в митохондриальных генах среди больных кохлеопатией выявлены у 11 пациентов (11,7%), а в контрольной у 3-х (3,3%) (различия достоверны $p<0,05$).

Делеция гена GSTM1, кодирующего фермент 2-й фазы детоксикации, присутствовала более чем у 72,5% больных кохлеопатией, вызванной инфекционно-токсическими причинами, в то время как среди обследованных из других групп лишь в 27-36% случаев, приравниваясь к популяционному распределению данной мутации. Таким образом, прослеживается сильная корреляционная связь между мутацией в гене GSTM1, и частотой развития кохлеопатии инфекционно-токсической этиологии (коэффициент корреляции $r = -1$, что свидетельствует о полной обратной корреляционной связи).

Таким образом, приобретенная кохлеопатия не является моногенным заболеванием. Перспективным должен стать поиск генетических детерминант предрасположенности к развитию тугоухости под воздействием этиологических факторов.

Распределение больных по возрасту начала заболевания не выявило существенной разницы по этому показателю между подгруппами пациентов кохлеопатией инфекционно-токсического генеза. Так средний возраст начала слуховых расстройств у имеющих генотип GSTM1del, был 38,7 лет, а GSTM1+ – 37,7 лет. Однако средний суммарный показатель тяжести поражения слуховой системы в подгруппе с нулевым аллелем составил 14,4 баллов,

а среди больных с генотипом GSTM1+ – 9,5 баллов. Кохлеопатия в подгруппе с мутацией GSTM1 протекала в 1,5 раза тяжелее, чем в подгруппе больных с прецептивной тугоухостью, имеющих нормальный GSTM1, что выражалось, прежде всего, в более значимом повышении порогов восприятия звука с вовлечением всех частот слухового диапазоны, более частым двусторонним процессом и развитием глухоты среди больных с дефектом исследуемого гена. Среди больных кохлеопатией инфекционно-токсической этиологии с генотипом GSTM1del преобладала тугоухость II и III степени, а среди больных с генотипом GSTM1+ – I степень тугоухости.

В группах больных кохлеопатией инфекционно-токсической этиологии с генотипом GSTM1del преобладала низкочастотная тугоухость, а среди больных с генотипом GSTM1+ – высокочастотная.

Выводы

1. Гетерозиготное носительство мутации 35delG в гене GJB2 (DFNB1) среди пациентов с приобретенной нейросенсорной тугоухостью (кохлеопатией) не превышает распространение данной мутации в общей популяции, мутация не встречается в гомозиготном состоянии у больных приобретенными формами тугоухости.

2. Установлено, что в патогенез приобретенной нейросенсорной тугоухости (кохлеопатии) вовлечены митохондриальные гены MTRNR1 и MTTS1, ответственные за ассоциированные с аминогликозидными антибиотиками формы этого заболевания. Среди здоровых лиц частота бессимптомного носительства данных мутаций статистически незначима.

3. Полученные результаты доказывают, что мутантный аллель гена GSTM1 предрасполагает к развитию нейросенсорной тугоухости (кохлеопатии) под действием интоксикационных и инфекционных факторов. Его можно рассматривать как фактор генетического риска развития кохлеопатии инфекционно-токсической этиологии.

4. Сенсоневральное поражение слуха у больных с мутацией GSTM1 протекает тяжелее, чем у пациентов, имеющих нормальный аллель GSTM1, что выражается в значимом повышении порогов восприятия звука с вовлечением всех частот слухового диапазона, но с преобладанием поражения на низких частотах.

5. Данные молекулярно-генетическое исследование можно рекомендовать в качестве дополнительного метода диагностики наряду с общеизвестными рутинными способами, с целью медико-генетического консультирования.

Литература

1. Баранов В.С. Геном человека и гены «предрасположенности» (Введение в предиктивную медицину). / В.С. Баранов, Е.В. Баранова, Т.Э. Иващенко. – СПб.: Интермедика, 2000. – 272 с.

2. Маркова Т. Г. Наследственные формы тугоухости и медико-генетическое консультирование / Медицинская генетика. Т 3, №2, 2004. – С. 63–69.

3. Kulinsky V.I. Detoxication of xenobiotics / V.I. Kulinsky // Soros Educ. J. – 1999. – №1. – P. 8-12.

4. Stroombergen M.C. Determination of glutathioe S-transferase mu and theta polymorphisms in neurological disease / M.C. Stroombergen, R.H. Waring // Hum. Exp. Toxicol. – 1999. – №18. – P. 141–145.

5. Willems P.J. Genetic causes of hearing loss / P.J. Willems //The New England Journal of Medicine – 2000. – Vol. 342, N15 – P. 1101–1109.

6. Xu S. Characterisation of the humanlass Mu glutation S-transferase gene cluster and the GSTM1 deletion / S. Xu, Y. Wang, B. Roe // J. Biol. Chem. – 1998. – Vol. 6, №273. – P. 3517–3527.

УДК 616.28-009+616.283.1-089.843

ТАКТИКА ВЕДЕНИЯ СЛУХОПРОТЕЗИРОВАННЫХ БОЛЬНЫХ ПРИ СЕНСО-НЕВРАЛЬНОЙ ТУГОУХОСТИ

Е.А. Приходько, Г.К. Кржечковская

CONDUCTING TACTICS ON PATIENTS WITH HEARING AIDS WHO WERE SUFFERING FROM SENSORINEURAL HEARING LOSS

E.A. Prikhodko, G.K. Krzhechkovskaya

ГУЗ Ставропольский краевой клинический центр специализированных видов медицинской помощи
(Главный врач – к.м.н. С.В. Новиков)

Проведена сравнительная оценка ведения 350 слухопротезированных больных при сенсоневральной тугоухости сосудистого генеза по многолетнему анализу обследования, лечения у сурдолога и невролога с коррекцией используемого слухового аппарата. Обоснована необходимость проводить эту работу слухопротезированному больному одновременно для сохранения слуха и лучшей слышимости в слуховом аппарате.

Ключевые слова: сенсоневральная тугоухость, коррекция слухопротезирования
Библиография: 5 источников

The comparative appraisal was conducted based on tests that were done over a long period of time. The patients who suffered from sensorineural hearing loss vascular genesis were treated by a doctor-audiologist and a neurologist who adjusted the hearing aids for them to overcome the problems.This showed the necessity to conduct such treatment for patients who use hearing aids. It improved the audibility of the hearing aids and also helped to keep the patients own natural hearing sensation.

Key words: sensorineural hearing loss, correction of hearing aid
Bibliography: 5 sourses

Среди многочисленных причин возникновения сенсоневральной тугоухости (СНТ) особую значимость представляет сосудистый фактор (2,4). Цереброваскулярные заболевания, сопровождающиеся нарушениями кровообращения головного мозга и в вертебро-базиллярной системе нередко приводят к острой СНТ или могут быть источником отрицательной динамики слуха при хроническом течении этой патологии, в связи с возникающими гемо и гидродинамическими расстройствами, нарушением питания нейрорецепторов, вследствии развивающейся гипоксии, изменением электролитного состава жидкостных сред (3,5,).

Однако, устранению или нейтрализации базовых заболеваний у слухопротезированных больных при СНТ сосудистого генеза не уделяется должного внимания. Это обусловлено тем, что в настоящее время лица, осуществляющие слухопротезирование больного не учитывают неврологическую сосудистую патологию, а невролог не обращает внимание на особенности индивидуального нарушения слуха и слухопротезирования у пациентов при СНТ. Между тем значительный процент больных, страдающих СНТ сосудистого генеза нуждаются в слухопротезировании при различной степени нарушения слуховой функции.

Цель работы. Обосновать тактику ведения слухопротезированных пациентов с СНТ сосудистого генеза.

Пациенты и методы. Проведен анализ наблюдения 350 слухопротезированных в краевом сурдофоноцентре больных с СНТ сосудистого генеза в возрасте от 20 до 75 лет. Наряду с комплексным сурдологическим обследованием периодически в течение пяти лет пациент неоднократно консультирован неврологом-отоневрологом с необходимым обследованием, контролем артериального давления (АД) в динамике.

В соответствии с международной классификацией тугоухость I–II степени наблюдали у 100 больных, тугоухость III степени – у 150, тугоухостью IV степени страдали 100 пациентов. У 35% выявлена вегето-сосудистая дистония, 47% наблюдаемых имели остеохондроз

шейного отдела позвоночника, у 28% была дисциркуляторная энцефалопатия, а у 31% – гипертоническая болезнь. На фоне вышеперечисленной патологии каждый раз проводили контроль-коррекцию используемой модели СА по параметрам аудиологических данных при их сопоставлении с предыдущими регистрациями и с анализом неврологической динамики. На основании этого необходимый лечебный комплекс проводили даже при отсутствии отрицательной динамики. Обоснованием для назначения индивидуально подобранных мер у слухопротезированных с дисциркуляторной энцефалопатией старше 55 лет считали нарушение разборчивости речи. При этом назначали препараты для улучшения мозгового кровообращения в сочетании с сурдопедагогическими занятиями, активизируя, ускоряя адаптационные процессы при использовании СА.

Пациенты с выраженным неврологическим фоном и сниженной разборчивостью речи чаще предпочитали мягкое звучание СА. Это требовало определенных настроек СА в речевом и высокочастотном диапазоне с целью достижения улучшения разборчивости речи, некоторой коррекции компрессии, чтобы не нарушить комфорт, но упростить звуки для более адекватного восприятия.

Зачастую, при длительном использовании аналоговых моделей, которым определенная категория пациентов отдает предпочтение, при настройке на анализаторе отмечали на фоне лечения больший комфорт восприятия звуков при усилении низкочас-тотного диапазона. При предпочтении других пациентов к аналоговым звукам и наличии комфорта цифрового звучания, зачастую применяли коррекцию компрессионных настроек аппарата с целью приближения звучания к привычным аналоговым звукам с последующей тонкой настройкой на фоне адаптации. Часть слухопротезированных при длительном предшествующем использовании аналоговых моделей и перепротезированных на цифровые СА отмечали больший комфорт с акцентированием настроек на низкочастотный диапазон. Это также в дальнейшем требовало проведения серий тонких настроек с коррекцией низкочастотного диапазона и компрессии на фоне адаптации.

Сопоставление сурдологического и неврологического обследования слухопротезированных больных при СНТ сосудистого генеза позволяло обратить внимание на динамику проявлений этой патологии: отражение возможных последствий базисных цереброваскулярных заболеваний, характерные проявления в вертебро-базиллярной системе, что обосновано сочеталось с характеристиками аудиологических кривых и подтверждалось при неоднократном проведении тональных пороговых тестов.

Так среди обследованных с тугоухостью II–III степени – у 49% выявили круто-нисходящие аудиологические кривые. Такие пациенты в основном нуждались в использовании слуховых аппаратах с широким диапазоном настроек, в том числе и по усилению. Однако, тугоухие в течение длительного времени не протезированные из-за различных причин, зачастую не могли сразу адекватно оценивать высокочастотные звуки. В таких случаях проводили предварительную настройку комфортного звучания с последующей тонкой настройкой по мере адаптации, лечения и соответственно коррекции высокочастотного диапазона, в том числе по восприятию тихих звуков для высоких частот. При этом сочетанное лечение хронической неврологической патологии: остеохондроза шейного отдела позвоночника у одних больных с вегето-сосудистой дистонией, у других – с гипертонической болезнью под контролем АД в динамике позволяло достигнуть комфортный результат слышимости при постоянном использовании модели СА.

На фоне лечения аналогичной неврологической патологии наблюдали слухопротезированных с IV степенью тугоухости – глухотой. При этом многие из них привыкли к звуку своих прежних аналоговых СА и были длительно ограничены в восприятии звуков, комфортной интеграции в окружающей среде. Эти пациенты при протезировании цифровыми аппаратами поначалу не воспринимали адекватно новые альтернативные образы, даже если им неоднократно примеряли гораздо более совершенные модели. На протяжении лет у них сформировалось четкое представление о том, как должен звучать СА. Поэтому на фоне контроля в динамике АД и лечения неврологической патологии работа с этими пациентами требовала от них постепенной перестройки, тренировки, проведению серий тонких настроек. При этом учитывали, что у пациентов с большой потерей слуха из-за нарушенного временного и частотного разрешения необходимо стремиться при коррекции достигнуть ощущения ими сигнала более очищенного от шума. В этих случаях настройку усиления и компрессии осуществляли индивидуально. Для достижения слухового ощущения «полноты» звука проводили усиление среднечастотных звуков средних уровней, которые позволяли

достигнуть этим больным больший комфорт в речевой зоне, что способствовало улучшению восприятия речи. При тугоухости IV степени – глухоте на фоне неврологической патологии слухо-протезированному труднее всего достигнуть удовлетворенности при использовании телефона, телевизора. Зачастую эти больные испытывают сложности при просмотре телевизора, что чаще всего связано со скоростью речи говорящего, быстрой сменой информационной темы, фонового шума. Для улучшения речевого восприятия слухо-протезированный получал лечебный комплекс, параллельно проводили коррекцию соотношения сигнал-шум, настройку тихих и средних звуков среднечастотного диапазона.

Пациенты с небольшими потерями слуха, ведущие социально активный образ жизни, предъявляли повышенные требования к комфортности и естественности звуча-ния СА в любых ситуациях: от простых бытовых до использования в многолюдном офисе, конференц-зале, на фоне музыки, шума транспорта. При этих требованиях открытое протезирование было приоритетным. Такие пациенты нередко использовали различные внутриушные модели. В дальнейшем им осуществляли тонкие настройки после адаптации в зависимости от степени высокочастотной потери для максимального комфорта в зависимости от ситуаций, в которых наиболее часто использовали СА с учетом уровня окружающего шума, выделения речи на фоне шума, звука микрофона во время конференций. Учитывая в работе этих слухопротезированных частую эмоциональную нагрузку, при повторных приемах обращали внимание на фиксированную пациентом динамику артериального давления на фоне сочетанных лечебных мер чаще остеохондроза шейного отдела позвоночника.

Среди наблюдаемых 32% использовали СА бинаурально. Несколько ограничен-ное число бинаурально протезированных при симметричной тугоухости в большей мере находилось в зависимости от финансовых возможностей пациента с учетом имеющихся условий подбора максимально комфортной модели. Из числа бинаурально протезированных у 94% получили положительный результат по различным критериям оценки качества звука: четкость восприятия, полнота, разборчивость речи, уменьшение помех фонового шума, ототопики.

При ведении слухопротезированных больных с СНТ сосудистого генеза особое внимание уделяли изготовлению, использованию индивидуального ушного вкладыша, не только с целью коррекции обратной связи. Для достижения комфорта звучания учитывали целесообразность использования вентильных отверстий, звукового канала в виде «рыбий рот», что влияло на достижение лучшей разборчивости речи на фоне индивидуального комплекса лечения неврологической патологии, контроля АД в динамике.

Представленный процесс ведения слухопротезированных позволил получить в 98% случаев от числа всех наблюдаемых высокую эффективность использования СА.

Выводы

1. Обоснованность определения тактики ведения слухопротезированных при СНТ сосудистого генеза находится в прямой зависимости от неразрывного сопоставления динамики сурдологического и неврологического контроля.

2. Возможность комфортной слышимости слухопротезированных при СНТ сосудистого генеза неразрывно связана с состоянием функции слуха, неврологической патологией и грамотной коррекцией используемой модели СА периодически, что способствует по-вышению качества жизни таких пациентов.

Литература

1. Алексеева Н.С. Вертебро-базиллярная недостаточность: центральные и переферические кохлеовестибулярные синдромы: Автореферат дис...докт. мед.наук./ Н.С. Алексеева. – М. – 2003. – 40 с.

2. Альтман Я.А., Таварткиладзе Г.А. Руководство по аудиологии/ Г.А. Таварткиладзе, Я.А. Альтман. – М. – 2003. – 359 с.

3. Бердникова И.П. Повышение эффективности слухопротезирования /И.П. Бердникова, М.Ю. Бобошко, А.И. Лопотко и др.// Российская оториноларингология. Приложение. – 2007. – С. 613–620.

4. Кунельская Н.Л. Роль лабиринтной артерии в развитии нейросенсорной тугоухости/ Н.Л. Кунельская// Вестник оториноларингол. – 1995. – № 2. – С. 20–23.

5. Шахова Е.Г. Новые подходы к лечению и профилактике сенсоневральной тугоухости: Автореферат дис... докт. мед. наук./ Е.Г. Шахова. – М. – 2008. – 30 с.

УДК 616.283.1-089.843(571.16)

ХИРУРГИЧЕСКИЕ АСПЕКТЫ КОХЛЕАРНОЙ ИМПЛАНТАЦИИ: ОБЗОР 248 СЛУЧАЕВ В ТОМСКЕ

А.В. Староха[#*], А.В. Давыдов[#*], А.Э. Книпенберг[#], Н.В. Щербик[#*], Ю.А. Хандажапова[#], М.М. Литвак [#*]

[#]Томский филиал ФГУ «Научно-клинический центр оториноларингологии ФМБА России»
(Директор – засл. врач РФ, проф. А.В. Староха)
ГОУ ВПО «Сибирский государственный медицинский университет Росздрава»
(Зав. каф. оториноларингологии – засл. врач РФ, проф. А.В. Староха)

Согласно статистическим данным каждый десятый житель России имеет нарушения слуха – от частичной потери до полной глухоты. Одни не слышат с рождения, у других тугоухость возникает после травмы или болезни [1]. В настоящее время в качестве одного из наиболее перспективных направлений реабилитации людей с большими потерями слуха и их интеграции в среду слышащих можно рассматривать кохлеарную имплантацию (КИ). По существу кохлеарная имплантация является разновидностью слухопротезирования. Однако, в отличие от обычного слухового аппарата, который лишь усиливает звуки, кохлеарный имплантат, преобразует их в электрические импульсы, непосредственно раздражающие сохранившиеся волокна слухового нерва. Чем раньше проведена операция имплантации улитки, тем быстрее ребенок сможет научиться говорить и, соответственно, адаптироваться в социальном плане.

Создание современных имплантатов требует использования высоких промышленных технологий, больших материальных вложений и под силу лишь крупным научно-техническим центрам. В настоящее время во всем мире лишь 4 ведущих фирмы производят промышленные образцы кохлеарных имплантатов: Cochlear (Австралия), Med-El (Австрия), Advanced Bionics (США), Neurelec (Франция).

Томск является общепризнанным центром Сибири и Дальнего Востока в сфере медицинской науки и практики. Учитывая это, именно в Томске в 2006 г. создан филиал ФГУ «Научно-клинический центр оториноларингологии ФМБА России», призванный оказывать высокотехнологичную оториноларингологическую помощь 25-ти миллионному населению Сибирского и Дальневосточного Федеральных округов. С момента своего открытия на филиал были возложены функции Сибирского центра кохлеарных имплантаций.

Цель исследования: оценить количество осложнений во время и после операции кохлеарной имплантации.

Пациенты и методы. В 2006–2010 гг. в Томском филиале ФГУ «Научно-клинический центр оториноларингологии ФМБА России» выполнено 248 кохлеарных имплантаций пациентам с тяжелыми формами тугоухости и глухоты. Все имплантации выполнялись путем классической мастоидэктомии с подходом к медиальной стенке барабанной полости через заднюю тимпанотомию. Возраст пациентов колебался от 1 г. до 64 лет (25 взрослых и 223 ребенка). Врожденная этиология глухоты и тугоухости была преобладающей (53%), на втором месте встречались перенесенные в раннем детском возрасте инфекционные заболевания, затем менингит, прием ототоксичных антибиотиков, травмы головы и пр.

Распределение по моделям имплантируемых устройств представлено в табл. 1.

Из таблицы следует, что в 61,3% в ТФ ФГУ НКЦО имплантировались устройства фирмы Cochlear (Австралия), в 19,4% – Neurelec (Франция), в 13,3%– Advanced Bionics (США) и в 6,0% – MedEl (Австрия).

Следующие интересные находки были выявлены во время операции. В одном случае у взрослого пациента с развившейся глухотой после автомобильной травмы был обнаружен отрыв ножек стремени от основания. При этом стремя на сухожилии стременной мышцы было фиксировано на задней стенке барабанной полости. Имплантация прошла успешно, однако интраоперационные стапедиальные рефлексы получить не представлялось возмож-

Таблица 1
Статистика КИ в Томском филиале за 2006–2010 гг.

год	общее количество КИ	фирма-производитель КИ (модель КИ)			
		Cochlear, Австралия	MedEl, Австрия	Neurelec, Франция, (Digisonic SP)	Advanced Bionics, США, (HiRes 1J)
2006	2	2*	–	–	–
2007	21	22*	–	–	–
2008	49	46#	2^	–	–
2009	26	24#	2^	–	–
2010	150	58#	11&	48	33
Итого	248	152	15	48	33
Примечание по моделям некоторых имплантатов: * Nucleus CI24, # Nucleus Countour Advance, ^ Combi40+, & Pulsar CI100					

ным. В двух случаях, также связанных с травмой головы, на промонториальной стенке выявлены остатки наковальни и костные осколки. В 6 случаях в барабанной полости обнаружен спаечный процесс, явившийся, по-видимому, последствием перенесенных ранее острых средних отитов. В одном случае операция закончилась на этапе антромастоидотомии, поскольку в среднем ухе были обнаружено полнокровие, отек и утолщение слизистой оболочки, что было расценено нами как вялотекущее воспаление, не диагностируемое традиционными методиками (отомикроскопия, тимпанометрия, компьютерная томография). Через 2 месяца противовоспалительного лечения ребенок был успешно прооперирован с противоположной стороны.

Сложные случаи КИ включали в себя 4 имплантации с частичной облитерацией просвета улитки в проекции базального завитка – до 45% по данным компьютерной рентгенотомографии. Во всех случаях удалось рассверлить облитерированный участок, выполнив кохлеостомию через промонториальную стенку, и поставить стандартный электрод. Одному пациенту была выполнена КИ укороченным электродом фирмы MedEl. В анамнезе ребенок перенес менингит, после чего в течение 2-х лет развилась тотальная облитерация просвета улитки справа, и частичная (2/3 длины) – слева. В проходимую треть базального завитка удалось целиком ввести 11 электродных контактов укороченной решетки.

Результаты исследования. Хирургические осложнения были разделены на малые и большие по следующему принципу. Осложнения, которые требовали повторного хирургического вмешательства, считались большими: экструзия имплантата, неправильное введение электрода, поломка внутренней части имплантата. Осложнения, которые могли быть купированы консервативно – малыми [5]. В табл. 2 осложнения также ранжированы на интраоперационные, возникшие в ближайшем послеоперационном периоде (в сроки госпитализации до 10 суток) и в отдаленном периоде.

Таблица 2
Осложнения после КИ, n=248

№	вид осложнения	количество	%
	Интраоперационные осложнения		
	Парез/паралич лицевого нерва	0	0
	Травма барабанной струны	0	0
	Перфорация барабанной перепонки	1	0,4
	Травма сухожилия стременной мышцы	1	0,4
	Ближайшие осложнения (т.н. «малые осложнения»)		
	Менингит	0	0
	Вестибулярные расстройства (более 2-х суток)	2	0,8
	Ушной шум	2	0,8
	Поднадкостничная гематома в ложе имплантата	32	13
	Отдаленные осложнения (т.н. «большие осложнения»)		
	Нагноение в ложе имплантата (2 года после КИ)	1	0,4
	Атрофия кожи, прорезывание тела имплантата (9 мес. после КИ)	1	0,4

Нарушения функции лицевого нерва и повреждения барабанной струны в нашей серии наблюдений не было. Единственный случай травматического повреждения барабанной перепонки произошел в 2007 году. Сразу же после обнаружения разрыва перепонки в конце кохлеарной имплантации была выполнена пластика фасциальным лоскутом, что привело к восстановлению целостности мембраны. Один случай разрыва сухожилия стременной мышцы был связан с выполнением задней тимпанотомии, однако в остальном тимпанооссикулярная система не пострадала.

В ближайшем послеоперационном периоде у нас в клинике не было зарегистрировано ни одного случая менингита. Вестибулярные расстройства и ушной шум отмечены у двух взрослых пациентов. Нарушения купированы инфузионной сосудистой терапией и назначением бетасерка. Наиболее часто (13%) на 3–5 сутки после операции возникали гематомы в проекции ложа имплантата. Лечение подобных случаев состояло в пункции и аспирации крови, с последующим наложением давящей асептической повязки. В среднем, для купирования гематомы потребовалось 3 пункции (минимальное количество пункций было 1, максимальное – 6). Пациенты выписывались на 2–3 дня позже (9–10-е сутки после операции). Отдаленных последствий такой активной тактики лечения гематом не было. В относительных цифрах образование гематом в ложе имплантата не зависело от марки имплантируемого устройства.

В отдаленном периоде мы наблюдали один случай нагноения в проекции тела имплантата (Cochlear) через 2 года после операции. Из анамнеза воспалительному процессу предшествовала травма головы, полученная в детском саду. Дренирующий разрез и консервативное лечение в течение двух недель оказались неэффективны. Во время операции была выполнена санация полости абсцесса и введена дренажная трубка через два контрапертурных разреза. В послеоперационном периоде полость абсцесса промывалась антисептиками. Трубка удалена на 7-е сутки, заживление полное. Через 3 года после санации абсцесса имплантат функционирует, ребенок продолжает слухоречевую реабилитацию.

Один случай прорезывания кожи в проекции тела имплантата также был, вероятнее всего, связан с микротравмами (потертости) заушной области. Через 2 недели после диагностики осложнения на фоне консервативного лечения была выполнена пластика дефекта кожными лоскутами по методу перемещения на питающих ножках.

Два последующих осложнения, с которыми нам пришлось столкнуться, не вошли в общую статистику, поскольку первично кохлеарная имплантация выполнялась в других центрах: 1 – через 1,5 года после имплантации нашими аудиологами был диагностирован отказ внутренней части имплантата. Проблема с приемником была подтверждена европейскими экспертами фирмы Cochlear. Ребенку успешно выполнена реимплантация. 2 – через два года после КИ возникло нагноение в ложе имплантата, что привело к его прорезыванию через кожу и обнажению. Консервативное лечение и пластика кожным лоскутом оказались неэффективны. Позже была выполнена эксплантация устройства и реимплантация с противоположной стороны имплантата другой модификации.

Таким образом, исключая из анализа интраоперационные осложнения, в серии наших наблюдений частота малых осложнений составила 14,6%, а больших – 0,8%, что несколько ниже подобных данных других европейских клиник (Фрайбург, Амстердам, Вена), занимающихся кохлеарной имплантацией [2–5].

Заключение. Учитывая, что реабилитация пациентов с КИ – это работа целой команды специалистов, включающей аудиолога, хирурга, сурдопедагога, логопеда и психолога, можно с удовлетворением констатировать готовность томской команды к работе с пациентами разного возраста, различным программным обеспечением, разнообразными хирургическими методиками, с учетом особенностей послеоперационного процесса подключения и настройки имплантатов.

Встречаемость осложнений после кохлеарной имплантации в Томском филиале ФГУ НКЦО несколько ниже аналогичных показателей европейских центров кохлеарной имплантации. По опыту использования имплантатов от всех четырех мировых производителей Томский филиал становится в один ряд с таким крупным европейским центром КИ как Ганновер.

В планах совершенствования программы развития слухоулучшения на территории Сибири и Дальнего Востока предполагается развитие методик дистанционной он-лайн настройки кохлеарных имплантатов, поддержка и обучение реабилитационных сурдологических центров в регионах; продолжение научных исследований в вопросах генетического прогнози-

рования нарушений слуховой функции, объективной оценки эффективности реабилитации больных.

Литература

1. Ланцов А.А., Пудов В.И., Королева И.В., Жукова О.С. Проблемы кохлеарной имплантации // Новости оториноларингологии и логопатологии. – 1998. – №4 (16). – С. 3–9.

2. Arnoldner C., Baumgartner W.D. Gstoettner W., Hamsavi J. Surgical considerations in cochlear implantation in children and adults^ a review of 342 cases in Vienna. // Acta Otolaryngol. – 2005. – Vol.125. – P. 228–234.

3. Aschendorff A., Marangos N., Laszig R.R. Complications and reimplantation. // Adv. Otorhinolaryngol. – 1997. – Vol. 111. – P. 167–170.

4. Hoffman R.A., Cohen N.L. Complication of cochlear implant surgery. // Ann. Otol. Rhinol. Laryngol. – 1995. – P. 420–422.

5. Postelmans J.T.F., Tange R.A., Stokroos R.J., Grolman W. The suprameatal approach: a safe alternative surgical technique for cochlear implantation // Otology & Neurotology, 2010 – Vol.31, N 2. – P. 196–203.

УДК 616.283.1-089.843

ИССЛЕДОВАНИЕ СЛУХОВОГО ОЩУЩЕНИЯ У ПОСТЛИНГВАЛЬНЫХ ПАЦИЕНТОВ ПОСЛЕ КОХЛЕАРНОЙ ИМПЛАНТАЦИИ

А.В. Староха *, **, М.М. Литвак *, **, Ю.А. Хандажапова *, А.С. Мачалов *, **

HEARING INVESTIGATION IN POST-LINGUAL PATIENTS AFTER COCHLEAR IMPLANTATION

A.V. Starokha*, **, M.M. Litvak*, **, Y.A. Khandazhapova*, A.S. Machalov*, **

Томский филиал ФГУ «Научно-клинический центр оториноларингологии ФМБА России»
(Директор – Засл. врач РФ, проф. А.В. Староха), г. Томск
*** ГОУ ВПО «Сибирский государственный медицинский университет Росздрава», г. Томск*
(Зав. каф. оториноларингологии – Засл. врач РФ, проф. А.В. Староха)

По данным Всемирной организации здравоохранения в России насчитывается более 13 млн. лиц с социально значимыми нарушениями слуха, в том числе, более 1 млн. детей и подростков. Кохлеарная имплантация является методом выбора при реабилитации пациентов, страдающих сенсоневральной тугоухостью высокой степени и глухотой. Несмотря на повсеместное распространение методики, многие вопросы, связанные с кохлеарной имплантацией остаются по-прежнему актуальными. С момента самой операции наиболее значимыми этапами реабилитации слабослышащего пациента являются подключение и последующие настройки речевого процессора, от которых, зависит качество слухового ощущения [2]. Достаточно сложной представляется оценка качества слуха во время настройки речевого процессора [4]. Данная информация позволяет аудиологу произвести нужные корректировки в программе, сурдопедагогу – выбрать алгоритм занятий, а также сформировать правильные ожидания у самого пациента и родителей. Основными методами оценки слуха, применимыми для пациентов после кохлеарной имплантации являются тональная и речевая аудиометрия в свободном звуковом поле [3]. Организация и проведение аудиометрии в свободном звуковом поле представляет собой непростую задачу, особенно учитывая необходимость наличия специально оборудованного помещения. У постлингвально оглохших пациентов настройка речевого процессора во многом осложняется различными психологическими факторами, что делает проверку слухового ощущения необходимой процедурой у таких больных.

Пациенты и методы. Акуметрия и исследование слухового ощущения в свободном звуковом поле выполнялись при повторной настройке речевых процессоров у 22 пациентов в возрасте от 8 до 64 лет, имплантированных слуховыми системами различных фирм.

В томском филиале ФГУ «Научно-клинический центр оториноларингологии ФМБА России» при участии специалистов ГОУ ВПО «Томский университет систем управления и радиоэлектроники» разработана и клинически испытана аудиометрическая кабина для проведения аудиометрии в свободном звуковом поле. Для проведения аудиометрии в свободном звуковом поле использовался клинический аудиометр ORBITER и калиброванные колонки Martin Audi.

Тональная аудиометрия выполнялась как по традиционной методике, так и в нашей модификации, в частности изменялась форма подачи звукового сигнала. Акуметрия (с применение разговорной речи) и речевая аудиометрия проводились с использованием «Теста слов реальной русской речи» Г.И. Гринберга и Л.Р. Зиндера [1]. Учитывая особенности слуха пациентов после кохлеарной имплантации при акуметрии мы ориентировались на узнавание более 50% слов. Для сокращения общего времени настройки нами предложено проводить речевую аудиометрию только на уровне 60 дБ нПС, оценивая результат в процентах.

Результаты. До настройки речевого процессора средние пороги слуха по речевым частотам составили 48,9±3,4 дБ нПС (чистые тоны) и 43,4±3,2 дБ нПС (узкополосный шум).

Наши наблюдения показали что традиционная методика выполнения тональной аудиометрии применима для имплантированных пациентов, однако желательно применение прерывистого, либо флуктуирующего сигнала. Узнавание слов разговорной речи при акуметрии до настройки достигало 50% на расстоянии 0,8±0,2 метра. У 7 (31,2%) пациентов 50% разборчивость речи не определялась. При речевой аудиометрии на уровне 60 дБ нПС узнавание слов составило 42,5±20,5%.

После настройки речевого процессора измерения составили 35,1±3,8 дБ нПС для чистых тонов и 33,6±4,1 дБ нПС для узкополосных шумов соответственно, в то время как 50% разборчивость устной речи отмечена на расстоянии 4,1±1,2 м. При речевой аудиометрии после настройки на уровне 60 дБ нПС узнавание слов составило 55,5±16,5%. Различия между группами до и после настройки явились статистически значимыми ($p<0,05$). Статистически значимых различий между группами пациентов, имплантированных разными слуховыми системами отмечено не было ($p>0,05$).

Следует отметить, что у 18 (81,2%) пациентов после исследования слуха потребовалось повторное программирование речевого процессора, в том числе с внесением изменений в такие опции как чувствительность микрофона и канально-частотные карты. Все пациенты после выполненных изменений описывают положительную динамику ощущений.

Время настроечной сессии вследствие применения нами методик исследования слуха увеличилось в среднем на 11 минут, однако большинство пациентов остались довольны выполненной настройкой.

Выводы

1. Проведенные нами исследования позволяют объективно показать значимость регулярной настройки речевого процессора.
2. Исследование слуха у имплантированных пациентов требует внесения определенных изменений в методики акуметрии, тональной и речевой аудиометрии в свободном звуковом поле. Кроме того требуется стандартизация и адаптация этих методик для применения у пациентов после кохлеарной имплантации.
3. Данные получаемые при исследовании слуха позволяют вносить корректировки в частотно-канальные карты и чувствительность микрофона речевого процессора.
4. Таким образом, исследование слухового ощущения пациента после кохлеарной имплантации позволяет произвести более точную настройку речевого процессора и рекомендуется к использованию наряду с традиционными методами настройки.

Литература

1. Гринберг Г.И., Зиндер Л.Р. Таблицы слов для речевой аудиометрии в клинической практике: Тр. НИИ по болезням уха, горла, носа и речи. Л., 1957. Т. 2. С. 45–47.
2. Оптимальный алгоритм настройки речевых процессоров для повышения эффективности реабилитации после кохлеарной имплантации / А.В. Стороха [и др.] // Оториноларингология Бас, Мойын Хирургиясы – 2009. – № 1–2. – С. 24– 25.
3. Freefield audiometry during cochlear implant fitting in children / M.M. Litvak [et al.] // Cochlear implants international. – 2010. – Vol. 11., Suppl. 11. – P. 442–43.
4. Results of hearing perception after cochlear implantation in patients with auditory neuropathy / L. Mikołajewska [et al.] // Otolaryngol. Pol. 2005. – Vol. 59(4). P.597–601.

УДК: 612.825.55:616.283.1-089.843

РОЛЬ ОБЪЕКТИВНЫХ МЕТОДОВ ПРИ НАСТРОЙКЕ РЕЧЕВОГО ПРОЦЕССОРА У БОЛЬНЫХ, ИСПОЛЬЗУЮЩИХ КОХЛЕАРНЫЕ ИМПЛАНТЫ

Г.А. Таварткиладзе

OBJECTIVE MEASURES IN SPEECH PROCESSOR ADJUSTMENT IN PATIENTS WEARING COCHLEAR IMPLANTS

G.A. Tavartkiladze

ФГУ «Российский научно-практический центр аудиологии и слухопротезирования ФМБА России»
(Директор – проф. Г.А.Таварткиладзе)

В статье приводятся результаты использования объективных методик (регистрации электрически вызванных рефлексов стременной мышцы, КСВП, а также телеметрии нервного ответа) при настройке речевого процессора у больных, использующих кохлеарные импланты. Подробно описываются методики, оцениваются преимущества и недостатки каждой из них. В специальных сериях исследований изучали эффекты скорости стимуляции, суммацию нервного возбуждения, влияние количества активных каналов на разборчивость речи у имплантированных пациентов. Даются рекомендации по использованию каждой из методик. Делается вывод о возможности исключения каждого четвертого из активных каналов у пациентов с хорошей разборчивостью без отрицательного воздействия на нее.

Ключевые слова: глухота, кохлеарная имплантация, электрическая стимуляция, телеметрия нервного ответа, коротколатентные слуховые вызванные потенциалы, рефлекс стременной мышцы

Библиография: 14 источников

The results of objective measures application for the speech processor adjustment in cochlear implantees are analysed. The detailed description of the objective techniques including ABR, stapedial muscle reflex and CAP to electric stimulation is presented. In special series of experiments the effects of stimulation rate, excitation summation, active channel number on speech discrimination were investigated. It was shown that it is possible to exclude j of active channels without any negative effects on discrimination but only in patients with high speech discrimination scores.

Key words: deafness, cochlear implantation, electric stimulation, neural response telemetry, auditory brainstem responses, stapedial muscle reflex.

Bibliography: 14 sources

Последние годы характеризуются значительным снижением возраста кандидатов на кохлеарную имплантацию. Однако субъективные методики, используемые при настройке речевого процессора у взрослых, не могут обеспечить необходимой информации у детей первого года жизни. У данной категории больных, как в предоперационном периоде, так и после имплантации особое значение приобретают объективные методы исследования [1, 3, 8]. Они обеспечивают информацию о степени снижения слуха, способствуют отбору кандидатов на операцию и выбору уха, на котором будет сделана операция, а также неоценимую информацию для настройки речевого процессора у маленьких детей. В настоящее время при настройке речевого процессора наиболее широко используются следующие объективные методики: регистрация электрически вызванных коротколатентных слуховых потенциалов (ЭКСВП), электрически вызванных рефлексов стременной мышцы (ЭВРСМ), потенциала действия слухового нерва на электрическую стимуляцию (телеметрия нервного ответа – ТНО), а также средне- и длиннолатентные слуховые потенциалы на электрические стимулы. Каждый из этих методов имеет свои преимущества и недостатки, что свидетельствует о

потенциальных возможностях дальнейшего совершенствования этих методик. В частности, требуют разрешения специальные проблемы, возникающие при регистрации электрофизиологических ответов при использовании электрической стимуляции, нуждается в уточнении характер соотношения электрофизиологических показателей с поведенческими ответами. Наиболее значимыми с клинической точки зрения являются попытки определения корреляции между объективными данными и основными параметрами настройки речевого процессора – пороговым уровнем (ПУ) и максимально комфортным уровнем (МКУ) [1, 2, 7, 8, 11]. Было показано, что в силу низкой корреляции определение ПУ на основании регистрации ЭКСВП является мало перспективным [1, 2, 13, 14]. Аналогичные результаты описываются и при использовании ТНО [4, 10]. Столь низкая корреляция может быть объяснена различиями в скорости предъявления стимулов, используемой при регистрации ЭКСВП (низкие скорости – 40–180 Гц) и скорости, используемой в обычных психофизических исследованиях (высокие скорости – 250–1000 Гц) у имплантированных пациентов [5, 9, 13].

Следует отметить, что определение МКУ, основанное на использовании объективных методик, представляет существенно больший интерес, чем определение ПУ. Для этих целей приоритет должен отдаваться регистрации ЭКСВП, между параметрами которых и МКУ имеется достоверная корреляционная зависимость.

Цель. Настоящее исследование было посвящено изучению возможностей использования контралатерального ЭВРСМ, ЭКСВП и ТНО с целью оптимизации настройки речевого процессора.

Прежде всего, необходимо было ответить на следующие вопросы:

- Каковы особенности регистрации контралатерального ЭВРСМ, ЭКСВП и ПД слухового нерва (ТНО)?
- Как часто можно зарегистрировать контралатеральный ЭВРСМ, ЭКСВП и ПД?
- Какие параметры перечисленных объективных методик достоверно коррелируют с параметрами настройки речевого процессора?
- Возможно ли оптимизировать настройку процессора, основываясь на результатах объективных измерений?

Пациенты и методы исследования

257 пациентов были включены в настоящее исследование (50 – с процессором Sprint, 7 – с процессором Sprectra, 200 – с процессором Freedom). Всем пациентам проводили тимпанометрию и регистрацию контралатерального ЭВРСМ. Регистрацию ЭКСВП и ТНО проводили 200 пациентам.

Результаты

Электрически вызванный рефлекс стременной мышцы (ЭВРСМ)

ЭВРСМ широко используется на хирургическом этапе кохлеарной имплантации. Традиционная визуализация сокращения стременной мышцы на стороне операции является признанным подходом для определения функциональной эффективности электродной системы кохлеарного импланта. Известны данные, свидетельствующие о значимости контралатерального ЭВРСМ для настройки речевого процессора. Некоторыми авторами данный метод предлагается как наиболее перспективный для определения МКУ стимуляции [1,3,11,12]. Физиологическим обоснованием данного предложения является то, что рефлекс стременной мышцы четко отражает дискомфортные уровни стимуляции, что, в свою очередь, говорит о том, что пороги ЭВРСМ будут хорошо коррелировать с восприятием МКУ и будут несколько выше их. Именно поэтому при установке начальных уровней комфортной громкости рекомендуется выставлять их несколько ниже порогов ЭВРСМ, определенных во время операции. В дальнейшем эти установки должны уточняться. Однако следует отметить, что ПУ и МКУ могут существенно меняться в послеоперационном периоде. Именно поэтому ориентироваться на пороги, определенные во время операции, следует с осторожностью.

Исходя из этого, первостепенную значимость приобретает информация о том,

- Как образом ЭВРСМ, определенные интраоперационно, коррелируют с уровнями комфорта при настройке речевого процессора?
- Как контралатеральный ЭВРСМ коррелирует с МКУ при настройке речевого процессора?
- Каков процент вероятных регистраций ЭВРСМ?
- Каковы специфические особенности ЭВРСМ?
- Можно ли обеспечить точную настройку речевого процессора , основываясь на результатах регистрации контралатерального ЭВРСМ?

Регистрацию ЭВРСМ проводили только у пациентов с тимпанограммой типа А. У 144 больных из 257 ЭВРСМ был зарегистрирован, в то время как у 113 он отсутствовал. У па-

циентов, у которых отсутствовал ЭВРСМ, были определены высокие значения резонанса среднего уха (более 1100 Гц). Следует отметить, что у всех пациентов, в том числе и у тех, у которых отсутствовал контралатеральный ЭВРСМ, рефлексы регистрировались во время операции.

Было показано, что контралатеральный ЭВРСМ достоверно коррелирует с порогами комфорта, в то время как корреляции порогов комфорта с порогами, определенными во время операции, выявлено не было. Большинство пациентов описывали пороги рефлекса как уровень средней громкости. У некоторых пациентов были отмечены достоверные различия в контралатеральных ЭВРСМ, порогах рефлекса, зарегистрированных во время операции, и МКУ. В то же время, у ряда пациентов эти параметры четко коррелировали.

Получены данные, характеризующие связь между контралатеральными ЭВРСМ и МКУ (r=0,77). Связь между указанными параметрами хорошо апроксимируется уровнением линейной регрессии. На низких уровнях интенсивности стимуляции уровни комфорта выше, чем порог контралатерального ЭВРСМ. При повышении интенсивности порог контралатерального ЭВРСМ достигает значений МКУ.

На основании полученных результатов можно сделать заключение о том, что контралатеральный ЭВРСМ может быть методом выбора при определении уровней комфорта в процессе настройки речевого процессора у имплантированных больных. В то же время, проведение настройки на основании результатов внутриоперационных регистраций может привести к ошибочным установкам. К сожалению, использование контралатеральных ЭВРСМ при настройке речевого процессора весьма ограничено: в нашей работе рефлексы были зарегистрированы лишь у 60% пациентов.

Электрически вызванные КСВП

Основной проблемой, требующей разрешения при регистрации ЭКСВП у имплантированных пациентов, являются следующие факторы:

1. Искажения ЭКСВП, вызванные артефактом стимула;

2. Различие в частоте предъявления стимулов при регистрации ЭКСВП (низкая скорость предъявления стимулов) и частоте, используемой при психофизическом определении порогов (высокая скорость предъявления стимулов).

Оптимальным было бы получение информации о количестве и характеристиках сохранных нервных элементов в дооперационном периоде. Кроме того, особое значение приобретает возможность использования электрофизиологических регистраций для мониторирования работоспособности импланта, а также с целью настройки речевого процессора, программирования и реабилитационной работы. Настройка процессора предполагает определение двух уровней стимуляции на каждом канале: уровня порогового восприятия электрической стимуляции (ПУ) и максимально комфортного уровня (МКУ).

Для эффективного использования регистрации ЭКСВП необходимо получение информации об изменении характеристик ЭКСВП с изменением параметров стимуляции.

Регистрацию ЭКСВП проводили у 200 пациентов, имплантированных имплантами Nucleus CI24M, CI24 R(ST), CI 24 RE(ST).

Для регистрации ЭКСВП использовали экспериментальную установку, включающую Клинические усреднители Spirit (Bravo в ряде измерений) (Nicolet), а также персональный компьютер и систему настройки (CPS, PPS, POD – Cochlear).

Речевой процессор пациента подсоединяли к системе настройки, таким образом, стимулы, получаемые пациентом, контролировались этой системой. Обычно стимуляция была представлена стандартными посылками стимулов, предъявляемыми через один канал. Одновременно с каждым стимулом синхро-импульсы от системы настройки импланта триггерировали каждый цикл усреднения.

Регистрацию ЭКСВП обычно проводили при использовании 3 вариантов монтажа электродов: Cz-A1, Cz-A2 и Cz-Oz. Определяли амплитуды и ЛП волн ЭКСВП, а также пороги визуальной детекции и функции амплитуда/интенсивность потенциалов.

Использовали полосу пропускания 0,1–5000 Гц, не характерную для регистрации КСВП. Данный выбор фильтров был обусловлен тем, что он эффективно подавляет влияние артефакта стимула. Однако следует отметить, что указанная полоса ухудшает соотношение сигнал/шум в окончательном результате усреднения. С целью улучшения соотношения сигнал/шум применяли следующие процедуры:

1. Начальный сегмент записи, включающий основную часть артефакта, исключали из анализа;

2. Исключали из записи линейный компонент;

3. Проводили цифровую фильтрацию записи с использованием фильтра с нуль-фазовым отклонением с частотами и наклоном, адекватными для традиционной полосы.

Полученные данные сравнивали с параметрами ручной настройки тех же каналов при использовании стимуляции, аналогичной используемой при регистрации ЭКСВП.

У 24 пациентов ЭКСВП не были зарегистрированы.

Все пациенты на основании величины амплитуды ЭКСВП были подразделены на три группы: 1-я – с амплитудой, превышающей 0,5 мкВ; 2-я – с амплитудой от 0,2 до 0,5 мкВ; 3-я – с амплитудой менее 0,2 мкВ.

У всех исследованных пациентов ЛП ЭКСВП, зарегистрированных от верхушечных электродов, были короче ЛП ЭКСВП, зарегистрированных от базальных электродов, приблизительно на 0,4 мс. Этот неожиданный факт может быть объяснен большим диаметром и особенностью распределения апикальных волокон.

Было показано, что функция амплитуда/интенсивность волны V характеризуется монотонным ростом с увеличением интенсивности. В некоторых кривых был отмечен четкий излом, совпадающий у ряда пациентов с МКУ. ЛП волны V укорачивался при изменении интенсивности от пороговой до МКУ (от 4,7 до 3,8 мс). В ряде случаев было отмечено удлинение ЛП при достижении уровня интенсивности, превышающего МКУ. Необходимо отметить, что пороги визуальной детекции волны V ЭКСВП, превышали поведенческие пороги на 5–10% динамического диапазона.

Результаты, полученные в настоящем исследовании, равно, как и наши предыдущие данные [1, 6] об изменении амплитуды и ЛП с изменением интенсивности и скорости стимуляции, а также в зависимости от расположения электрода, позволяют рекомендовать регистрацию ЭКСВП для настройки речевого процессора кохлеарного импланта. Данный процесс должен включать две стадии:

1. Определение поведенческого порога, комфортного уровня и ПУ стимуляции (по данным регистрации ЭКСВП) при частоте предъявления стимулов, используемой при регистрации ЭКСВП;

2. Экстраполяция полученных данных для частот, используемых для поведенческих регистраций.

Определение ПУ в 1-й группе пациентов с высокими значениями амплитуды на первой стадии не представляло проблем, так как различие между поведенческими порогами (при той же скорости предъявления стимулов) и порогами визуальной детекции ЭКСВП было минимальным (3–5% динамического диапазона). Во 2-й группе пациентов указанное различие может достигать 50% динамического диапазона, что приводит к существенной ошибке. В данном случае можно экстраполировать поведенческие пороги по данным волны V ЭКСВП.

По нашему мнению, точное определение МКУ, основанное на данных регистрации ЭКСВП, все еще далеко от разрешения. И, даже ориентируясь на излом кривой (или насыщение) амплитуды, определить МКУ практически невозможно, так как этот излом регистрируется крайне редко.

Определение ПУ и МКУ в 3-й группе по данным регистрации ЭКСВП весьма проблематично.

Прямая экстраполяция данных, определенных на второй стадии, может также быть причиной ошибок, обусловленных выраженной разницей в определении порогов ЭКСВП при частоте 40 Гц и поведенческих порогов при конвенциальных частотах стимуляции (250-1000 Гц). С целью исключения влияния этих различий было предложено использовать коррекцию, рассчитанную по данным регистрации ЭВРСМ на конвенциальной частоте и на частоте, используемой при регистрации ЭКСВП, у того же самого пациента [6].

Телеметрия нервного ответа

Регистрацию электрически вызванного потенциала действия слухового нерва (ЭПД) проводили при ТНО у 200 пациентов. Изучали зависимость между порогами ЭПД и МКУ, а также ЭПД и ПУ. В обоих случаях более выраженная корреляция имела место между порогами ЭПД и МКУ. Однако следует отметить, что корреляция в этом случае была ниже, чем между МКУ и ЭВРСМ.

Как пороги ЭПД, так и пороги ЭКСВП были ближе к МКУ. При этом различие в порогах ЭКСВП и ЭПД было минимальным. Следует отметить, что процедура ТНО технически более проста и требует меньших временных затрат, по сравнению с регистрацией ЭКСВП.

В дополнительной серии исследований проводили изучение эффектов скорости предъявления стимулов на амплитуду ЭПД. Было показано, что снижение амплитуды было незна-

чительным (p>0,05) при повышении скорости до 320 Гц. Это означает, что время единичной регистрации может быть сокращено до 1,5 мс. С другой стороны, ЭКСВП отличаются большей чувствительностью и отражают информацию о функциональной активности вышележащих отделов слухового проводящего пути.

Полученные данные позволяют сделать вывод о том, что определение психофизических порогов на основании результатов ТНО и регистрации ЭКСВП весьма не точно и может быть привести к ошибочным заключениям. Ошибка может быть следствием суммации нервного возбуждения при использовании высоких скоростей предъявления стимулов, используемых при настройке речевого процессора кохлеарного импланта, особенно при использовании стратегии CIS.

Проводили изучение суммации нервного возбуждения в нейронах спирального ганглия на подпороговых уровнях интенсивности при регистрации ЭПД. При этом интенсивность маскера устанавливалась равной интенсивности стимула. Количество маскирующих сигналов варьировало от 1 до 4. Было отмечено, что при наличии суммации маскирующие сигналы вызывали увеличение амплитуды ответа вместо ее снижения, что выражалось в регистрации инвертированного пика N1 (регистрировался у 60% наблюдаемых нами пациентов). При снижении интенсивности стимула инвертированный пик исчезал. Среднее значение различия в порогах пика суммации и ЭПД соответствовало 3,79+1,25 мкА и никогда не превышало 5 мкА. Суммация ЭПД была достоверно ниже, чем изменения поведенческого порога при повышении скорости предъявления стимулов.

В серии экспериментов с изучением эффектов интенсивности стимуляции было показано, что амплитуда ЭПД, так же как и амплитуда ЭКСВП, никогда не достигает насыщения на высоких уровнях интенсивности стимуляции. При этом рост амплитуды ЭПД имел экспоненциальный характер. Отсутствие насыщения амплитуды может быть объяснено расширением зоны стимуляции волокон слухового нерва вдоль длинника улитки за счет диффузии тока.

На основании полученных данных можно заключить, что наиболее информативной для настройки речевого процессора является регистрация контралатерального ЭВРСМ. В случаях, когда ЭВРСМ не регистрируется, следует рекомендовать регистрацию ЭПД или ЭКСВП с целью определения допустимых уровней стимуляции. Эти уровни должны использоваться для выработки поведенческих рефлексов на звуки с последующей настройкой речевого процессора, основанной на этих рефлексах.

Количество активных каналов

Результаты реабилитации пациентов, использующие кохлеарные импланты, зависят не только от тщательности определения ПУ и МКУ, но и от ряда дополнительных параметров программирования речевого процессора, таких как количество каналов стимуляции, скорость стимуляции на канале, количество обрабатываемых максимумов спектра. Алгоритмы автоматической обработки входного сигнала и др.

В дополнительной серии экспериментов исследовали влияние количества активных каналов на разборчивость речи имплантированных пациентов в тишине и шуме. Известно, что в некоторых случаях при настройке речевого процессора приходится исключать некоторые каналы из карты программирования, что обусловлено стимуляцией лицевого нерва и немодальными ощущениями. С другой стороны, существует зависимость между скоростью стимуляции и количеством активных каналов, что обусловливает необходимость делать выбор между максимальным количеством активных каналов, максимальной скоростью стимуляции или искать компромисс между ними. Обычно решение принимается в каждом конкретном случае экспериментальным путем в ходе реабилитации. Тем не менее, знание общих характеристик способствует ускорению этого процесса. На сегодняшний день не существует единой точки зрения на эту проблему. Результаты, полученные при использовании имитационных моделей у лиц с нормальным слухом, а также ходе непосредственной оценки у имплантированных пациентов, крайне вариабельны.

В исследование были включены 20 пациентов (6 женщин и 14 мужчин) с имплантами Nucleus CI 24M (10 с речевыми процессорами Sprint и 10 – с Esprit). Сроки после имплантации колебались от 1 года до 10 лет. У 17 была использована стратегия ACE, а у 3 – SPEAK). У подавляющего большинства пациентов (18) разборчивость превышала 80%. Для каждого пациента речевой процессор программировался следующим образом: в 1-й слот загружалась оригинальная карта программирования пациента; во 2-й слот загружалась карта, построенная при исключении каждого второго канала, начиная с 21-го канала; в 3-й и 4-й слоты загружались карты с каждым 3-м и 4-м каналами, начиная с 22-го канала. Аналогичным образом изменялись и карты частотного распределения. Для 3-й и 4-й карт количество обработанных

спектральных максимумов снижалось, соответственно. Далее проводили определение разборчивости речи в открытом выборе при последовательной активации каждой из карт. Речевую аудиометрию проводили в тишине и в шуме (интенсивность белого шума составляла 60 дБ А). Интенсивность речи соответствовала 70 дБ п.э.УЗД. Речевую аудиометрию проводили при использовании выносного микрофона в калиброванной звукозаглушенной камере.

При исследовании разборчивости в тишине уменьшение количества активных каналов были получены весьма разнородные данные. У одного пациента было отмечено даже улучшение разборчивости. При исследовании разборчивости в шуме было выявлено общее для всех пациентов снижение разборчивости речи, однако степень снижения была индивидуальной у каждого пациента.

Полученные данные свидетельствуют о том, что уменьшение активных каналов вдвое сопровождается незначительным уменьшением разборчивости ($p>0,05$). Дальнейшее уменьшение количества активных каналов не сопровождалось падением разборчивости. В шуме уменьшение количества каналов вдвое даже вело к некоторому, правда, недостоверному, улучшению разборчивости. Следует отметить, что большинство наших пациентов предпочитали именно эту карту программирования.

Данные, полученные в этой серии экспериментов, были несколько неожиданными: мы ожидали более выраженного снижения разборчивости речи у имплантированных пациентов. Сделан вывод, что уменьшение количества активных каналов не оказывает отрицательного влияния на разборчивость при исключении каждого четвертого канала из карты программирования процессора. Однако следует подчеркнуть, что это справедливо лишь для пациентов с высоким процентом разборчивости речи.

Основываясь на полученных данных, представляется весьма перспективным повторение проведенных исследований у пациентов с укороченной электродной системой.

Литература

1. Таварткиладзе Г.А., Кохлеарная имплантация. М.: Святигор Пресс, 2004. 84 с.

2. Таварткиладзе Г.А., Круглов А.В., Поталова Л.А. Телеметрия нервного ответа в оценке суммации возбуждения волокон слухового нерва у больных с кохлеарными имплантами// Российская оториноларингология. – 2003. – №3 (6). – С. 94–97.

3. Battmer R., Laszig R., Lehnhardt E. Electrically elicited stapedius reflex in cochlear implant patients// Ear Hear. – 1990. – Vol. 11. –P. 370–374.

4. Brown C.J., Abbas P.J, Gants B.J. Electrically evoked whole-nerve action potentials: data from human cochlear implant users// J Acoust Soc Am. – 1990. – Vol.88. – P. 1385–1391.

5. Cullington H.// Preliminary neural telemetry results// Br J Audiol. – 2000. – Vol.34. – P. 131–140.

6. Effect of stimulation parameters on electrically evoked auditory brainstem responses/ G.A.Tavartkiladze [et al.]// Acta Otolaryngol. – 2000. – Vol.120. – P. 214–217.

7. Frank K.H., Norton S.J Estimation of psychophysical levels using the electrically evoked compound action potential measured with the neural response telemetry capabilities of Cochlear Corporation's CI24M device// Ear Hear. – 2001. – Vol.22. – P. 289–299.

8. Jerger J., Oliver T., Chmiel R. Prediction of dynamic range from stapedius reflex in cochlear implant patients// Ear Hear. – 1988. – Vol.9. – P. 4–8.

9. Shallop JK. Objective electrophysiological measures from cochlear implant patients// Ear Hear. – 1993. – Vol. 14. – P. 58–63.

10. Smoorenburg G.F., Willeboer C., van Dijk J.E. Speech perception in Nucleus CI24M cochlear implant users with processor settings based on electrically evoked compound action potential thresholds// Audiol Neurootol. – 2002. – Vol.7. – P. 335–347.

11. Spivak L.G., Chute P.M. The relationship between electrical acoustic reflex thresholds and behavioural comfort levels in children and adult cochlear implant patients// Ear Hear. – 1994. – Vol.15. – P.184–192.

12. Stapedius reflex to electrical stimulation in a patient with a cochlear implant/ J. Jerger [et al.]// Ann Otol Rhinol Laryngol. – 1986. – V.95. – P. 151–157.

13. The relationship between EAP and EABR thresholds and levels used to program the Nucleus CI24M speech processor: data from adults/ C.J. Brown [et al]// Ear Hear. – 2000. – Vol.21. – P.151-163

14. van den Honert C., Stypulkovski P.H. Characterization of the electrically evoked auditory brainstem response in cats and humans// Hear Res. – 1986. – Vol.21. – P.109-126

УДК: 616.284.7-089.874: 616.283.1: 616.28-008.14

МОДЕРНИЗАЦИЯ ХИРУРГИЧЕСКОГО ЭТАПА КОХЛЕАРНОЙ ИМПЛАНТАЦИИ

В.И. Федосеев, Н.С. Дмитриев, Н.А. Милешина, Г.А. Таварткиладзе

MODERNIZATION OF THE COCHLEAR IMPLANTATION SURGERY

V. Fedoseev, N. Dmitriev, N. Mileshina, G. Tavartkiladze

ФГУ «Российский научно-практический центр аудиологии и слухопротезирования ФМБА России»
(Директор – проф. Г.А. Таварткиладзе)

В статье представлены анализ различных хирургических подходов при кохлеарной имплантации (КИ) и их развитие в процессе применения метода в Российском научно-практическом центре аудиологии и слухопротезирования в период с 1991 по 2010 годы. Представлены результаты анализа хирургического этапа КИ при реабилитации 970 пациентов разных возрастов. Подробно представлены особенности вмешательства на височной кости в связи с накоплением опыта и мировыми тенденциями. Рассматриваются оригинальные хирургические приемы и методы у пациентов особых групп. Констатируются значимое сокращение количества осложнений, уменьшение длительности и объема операции, минимизация послеоперационных манипуляций на протяжении всего периода применения КИ.

Ключевые слова: глухота, реабилитация, кохлеарная имплантация, хирургия.
Библиография: 10 источников.

The comparative analysis of the different surgical techniques of cochlear implantation. (CI) was performed. CI were done in 970 children and adults from 1991 to 2010 in National Research Center for Audiology and Hearing Rehabilitation . The details of the dissection of the temporal bone in difficult cases were demonstrated. The significant reduction in number of the complications, surgery duration and volume with the minimization of postoperative manipulations took place from the beginning till recent practical use of cochlear implantation.

Key worlds: deafness, rehabilitation, cochlear implantation, surgery.
Bibliography: 10 sources.

Развитие и становление кохлеарной имплантации (КИ) как метода реабилитации больных с глухотой с первых шагов включало в себя разработку и практическое совершенствование хирургического вмешательства на височной кости [10]. Целью вмешательства определено максимально безопасное достижение улитки, введение электродов на оптимальную глубину и обеспечение длительного существования имплантируемой части устройства под кожей височно-теменной области и в височной кости [2, 3, 9]. Техническая возможность достичь эту цель у конкретного пациента учитывается при отборе к КИ [1].

Компоненты хирургического вмешательства оставались без изменений несколько десятилетий, после того как их предложил и применил House W.F. в 1976 году [6]. Их перечень определен теми тканями и анатомическими образованиями, которые встречаются на пути от поверхности головы к улитке. Применяемый набор приемов прошел проверку временем и доказал свою надежность. Однако сохраняющиеся осложнения заставляют искать иные варианты выполнения некоторых составляющих[7]. Доступ к барабанной полости через сосцевидный отросток и фациальный карман чреват угрозой травмы близко расположенного лицевого нерва. В качестве альтернативы используется супрамеатальный доступ к улитке через тоннель в сосцевидном отростке с выходом в aditus ad antrum латеральнее наковальни [8]. Доступ дополняется манипуляциями в слуховом проходе (тимпанотомией) для зрительного контроля и наложения кохлеостомы. Подобным образом осуществляется доступ вдоль задней стенки костного отдела наружного слухового прохода с размещением провода в приготовленной борозде или в костном тоннеле. При выполнении мастоидотомии и зад-

ней тимпанотомии угрозу интраоперационной травмы лицевого нерва помогает избежать визуальный контроль за происходящим, а также мониторирование функции лицевого нерва. Дополнительные действия в наружном слуховом проходе во время операции неизбежно влекут за собой дополнительные манипуляции в послеоперационном периоде. Последнее мы считаем крайне нежелательным, особенно у маленьких пациентов.

Цель. Сравнительная оценка и эволюционный анализ приемов и методов хирургического вмешательства при кохлеарной имплантации (КИ) с точки зрения травматичности, осложнений и надежности от начала внедрения до современного состояния.

Пациенты и методы. Проанализированы особенности хирургического этапа КИ, выполненной у 970 детей и взрослых в период с 1991 по 2010 годы. Возраст пациентов от 7 месяцев до 63 лет. Причиной глухоты у 12% пациентов был менингит, у 6% – травма. У 75% пациентов глухота имела врожденный характер. У 10 пациентов установлен имплант фирмы Advanced Bionics, у 8 пациентов – Med-El, у 5 – Neirolec, у остальных – фирмы Cochlear, в том числе 35 с двойной электродной решеткой, 1 гибрид (Hybrid) и 5 пятого поколения. Импланты с прямым и перимодиолярным электродом представлены примерно в равных долях.

Проведение хирургического этапа КИ у первых пациентов сопровождалось использованием инвертированного U-образного разреза кожи в эндауральном варианте. Преимущество этого протяженного разреза в одном – он позволяет выполнять все последующие этапы операции под полноценным зрительным контролем. С использованием этого разреза оперировано 38 пациентов. В группу вошли 26 детей в возрасте от 1 года 9 месяцев до 14 лет, средний возраст 7,07 лет, и 12 взрослых. У 7 пациентов (18,4%) в послеоперационном периоде отмечены изменения кожного лоскута, которые можно отнести к малым осложнениям, из них детей было 6 (23,1% от количества детей в группе). У четырех из них был отек лоскута, у двух, кроме того, отек околоушной области, век на стороне операции разной степени выраженности, у одного гематома лоскута. У одного ребенка (3 года 6 месяцев) развился парез лицевого нерва спустя сутки после операции. В результате консервативной терапии явления пареза прошли.

Поводом к поиску нового доступа к сосцевидного отростка послужила травматичность рассматриваемого разреза, приводившая к нарушениям кровоснабжения в зоне вмешательства. На основании мирового опыта тех лет и собственных исследований был предложен и внедрен разрез, по форме близкий предложенному Ramadier в 1934 году разрезу кожи и мягких тканей при хирургических вмешательствах на пирамиде височной кости. Длина разреза составляет около 7 сантиметров, разрез не затрагивает подлежащую височную мышцу с фасцией и надкостницу, имеет плавный переход заушной части в вертикальную. Для повышения надежности укрытия приемника-стимулятора (ПС) мы впервые сочетали вертикальный разрез кожи с созданием фасциально-надкостничного на передне-нижнем основании [4]. В отличие от известного надкостничного лоскута с передним основанием или его же с дополнительным крестообразным разрезом, лоскут с передне-нижним основанием имеет ряд преимуществ. Во-первых, передне-нижнее основание позволяет сохранить целостность задней ушной артерии. Во-вторых, составляющие лоскут фасция височной мышцы и надкостница давно и хорошо зарекомендовали себя как прочные, неприхотливые, фундаментальные ткани при реконструктивных вмешательствах на ухе. В-третьих, их надежность сопровождается небольшой толщиной, что позволяет укрывать ПС фасциально-надкостничным лоскутом без угрозы ухудшения связи между имплантированной частью устройства и внешней антеной. В-четвертых, относительно узкое основание лоскута делает его мобильным, что в свою очередь позволяет свободно и без натяжения укрывать им любые отделы операционного поля. В-пятых, за счет расположения швов лоскута и кожи в разных проекциях, обеспечивается надежная изоляция ПС и электродной цепи от внешней среды. Зашивание операционной раны в конце операции, после размещения и фиксации ПС в ложе ниже височной линии производили поэтапно и послойно. Фасциально-надкостничный лоскут разворачивали назад и вниз на 90 градусов до совмещения его переднего края с нижним краем височной мышцы (височной линией) и фиксировали швами. В результате фасция височной мышцы оказывалась смещенной вниз на ширину выкроенного из неё лоскута, прикрывая собой ПС импланта. Такие манипуляции на мягких тканях выполнены при проведении КИ у более чем 400 пациентов. Лишь у 2,6% оперированных отмечено развитие небольшой реакции мягких тканей. Использование вертикального заушного разреза с фасциально-надкостничным лоскутом на передне-нижнем основании позволило накопить

практический опыт по обеспечению надежного размещения и укрытия ПС и исключило появление малейших признаков несостоятельности мягких тканей над ним. Продолжительность вмешательства значительно уменьшилась.

Параллельно совершенствовались методы фиксации ПС. Являясь сторонниками обязательной фиксации ПС и понимая важность и ключевое значение для хирургического этапа КИ адекватного размещения электродов, особую ответственность хирурга при создании пути к улитке рядом с лицевым нервом, было бы особенно полезно иметь возможность быстро и безопасно фиксировать ПС на поверхности черепа. В таком случае, простота и надежность этого процесса действительно сделали бы его рутинным, в первую очередь для широкого круга отохирургов. Именно такой результат мы стремились получить, проводя исследования в этом направлении. Для фиксации ПС имплантов, нуждающихся в создании ложа в начале нашей практики использовали лигатуры (лигатуру), заранее проведенные через просверленные тоннели рядом с ложем или в его крае. Позже, при сверлении тоннелей с целью исключения травмы твердой мозговой оболочки шаровой фрезой и упрощения манипуляций на тонкой кости свода черепа у детей, применена дисковая алмазная фреза с циркулярной рабочей частью диаметром 4 мм. Создаваемый дисковой фрезой костный мостик над тоннелем имеет заданную ширину, которая определяется размером фрезы, что уменьшает вероятность его разрушения в процессе работы. При этом, все необходимые действия дисковой фрезой стандартны, их объем имеет естественные пределы. Также разработан метод безлигатурной фиксации ПС, получен патент. Однако дальнейшего развития метод не получил, в основном из-за отсутствия промышленного производства необходимых устройств. Последующие изменения в методике фиксации ПС возникли как логическое продолжение тенденции по оптимизации «вспомогательных» манипуляций хирургического этапа (разрез, фиксация, шов и др.). После выполнения около 400 вмешательств с фиксацией ПС в ложе с помощью проведенной через тоннели в кости лигатуры мы отказались от сверления тоннеля ниже ложа из-за ограниченного пространства в этой области. Лигатура здесь крепилась за надкостницу, которая оказалась достаточно ригидной и прочной, что позволяло не уступать в надежности тоннелю в кости.

Накопленный опыт выполнения хирургических вмешательств при КИ на протяжении 17 лет позволил с 2008 года соединить преимущества вертикального разреза кожи с фасциально-надкостничным лоскутом на передненижнем основании и курс на упрощение методов фиксации ПС. В результате в настоящее время рассматриваемые компоненты хирургического этапа КИ выглядят следующим образом. Разрез кожи осуществляется параллельно переходной складке ушной раковины с небольшим вертикальным продолжением от верхнего края, общая длина – около 7 см. После отсепаровки кожи от надкостницы и фасции височной мышцы и разведения краев разреза кожи, с помощью двух параллельных разрезов надкостницы формируется и выделяется надкостничный лоскут длинной 5–6 см на переднем основании. При этом один линейный разрез начинается от наружного слухового прохода и продолжается по височной линии и дальше назад, второй – ниже первого на ширину ПС конкретного импланта. Оба задних конца разрезов соединяются вертикальным разрезом. После отсепаровки лоскута и формирования ложа в задних отделах образованной костной поверхности края надкостницы выше и ниже ложа используются для крепления фиксирующей лигатуры. Простота выполнения и надежность анализируемых компонентов делает их доступными для большого числа отохирургов.

Претерпел изменения и главный компонент вмешательства – доступ к тимпанальной лестнице улитки. Он осуществлялся вначале только через кохлеостому, позже, в русле мировых тенденций, – и через мембрану окна улитки с целью более щадящего и точного введения. Мы не считаем последний путь методом выбора при КИ, поскольку его реализация в равной степени зависит и от квалификации хирурга и от конструкции электрода, и от анатомии уха. Поэтому решение о доступе в улитку принимается индивидуально с обеспечением точного размещения электрода. При этих манипуляциях большего внимания, на наш взгляд, заслуживает аккуратная работа фрезой и местное использование раствора кортикостероидов. Этих принципов мы придерживались во время всех вмешательств.

Наконец и завершение хирургического этапа осуществляется внутрикожным швом, что исключает манипуляции в послеоперационном периоде. Длительность вмешательства составляет в среднем 60 минут.

Так в настоящее время выглядит хирургический этап КИ у подавляющего числа реабилитирумых в Центре пациентов.

Однако особого внимания заслуживает решение задачи по размещению имплантируемой части устройства у пациентов с анатомическими особенностями височной кости [5].

Так среди оперированных было 9 пациентов с аномалиями височных костей. Все они – дети в возрасте от 2 лет 1 месяца до 4 лет 4 месяцев. У восьмерых отсутствие слуха выявлено в возрасте до 1 года, у двоих до 3-х лет после менингита. На компьтерной томограмме (КТ) височных костей у восьми детей обнаружены изменения по типу Мондини с полным или частичным формированием базального завитка, у одного – общая полость. У двух пациентов выявлена односторонняя облитерация улитки и полукружных каналов, а также локальный порок развития слуховых косточек. У одного ребенка обнаружена дисплазия преддверия и широкий водопровод преддверия. Магнитно-резонансная томография (МРТ), выполненная всем пациентам, подтвердила проходимость улитки. У четырех пациентов применен имплант Nucleus CI 24 R(ST), у одного CI24M, еще у четверых CI24RE(ST) с прямой электродной решеткой, во всех случаях электроды удалось ввести полностью. У пяти детей отмечено выраженное истечение перелимфы из кохлеостомы, затруднявшее введение электродов. У всех детей для прекращения истечения перелимфы потребовалась тампонада кохлеостомы вокруг электродов фасциальным или мышечным лоскутом, у одного из них применен биологический клей и тампонада барабанной полости.

Особенности топографии важных для КИ структур височной кости обнаружены у 5 пациентов. У четверых положение канала лицевого нерва не позволило сделать заднюю тимпаностому, достаточную для манипуляций в области окна улитки. Поэтому для создания доступа к барабанной полости у трех пациентов была мобилизована и смещена кпереди задняя стенка наружного слухового прохода, после введения электродов в улитку возвращенная в обычное положение и фиксированная цементом. У одного пациента электрод в барабанную полость введен через вход в антрум, а кохлеостома и введение электродов в улитку осуществлялось через наружный слуховой проход и после тимпанотомии. И, наконец, резко выраженное предлежание сигмовидного синуса потребовало введения электрода в улику через наружный слуховой проход с размещением провода в канале, просверленном вдоль его задневерхней стенки. Канал был закрыт костной пластинкой и свободным фасциальным лоскутом.

Заключение. Изменения хирургического этапа КИ отражают общемировую тенденцию, хотя большинство из них явились результатом накопленного опыта. Можно констатировать значимое сокращение количества осложнений, уменьшение длительности и объема операции, минимизацию послеоперационных манипуляций на протяжении всего периода применения КИ.

Литература

1. Таварткиладзе Г.А., Белянцева И.А., Фроленков Г.И., Показания к кохлеарной имплантации: метод рек №95/209. М., 1995. 24с.

2. Таварткиладзе Г.А. Кохлеарная имплантация. М. – Святогор Пресс.-2004.-84с.

3. Федосеев В.И. Шарманжинова Т.Д. Кириллова И.П. Влияние глубины интракохлеарного введения электродов на слуховое восприятие при кохлеарной имплантации. Коммуникативные нарушения голоса, слуха и речи. Материалы научно-практической конференции. Тез.докл. Москва, 2003, стр 219–221.

4. Федосеев В.И. Хирургические подходы к повышению эффективности реабилитации больных с глухотой методом кохлеарной имплантации: автореф. дис. ...докт. мед. наук. М., 2005. 38 с.

5. Fedoseev V.I., Mileshina N., Bakhshinyan V., Potalova L., Tavartkiladze G.Cochlear implantation in children with the inner ear abnormalities. 9th European Symposium on Paediatric Cochlear implantation, May 14-17, 2009. Abstract book, pp. 23–24.

6. House W.F. Cochlear implant//Ann Otol Rhinol Laryndol Suppl. – 1976. – Vol.27. – P.2–6.

7. Surgical complication with the Cochlear multipl-channel intracochlear implant: experience at Hanover and Melbourne / R.L. Webb [et al].// Ann Otol Rhinol Laryngol. – 1991. – Vol.100. – P. 131–136.

8.The Suprameatal Approach in Cochlear Implant Surgery: Our Experience with 80 Patients / J. Kronenberg, I. [et all].// ORL. – 2002. – Vol. 64. – P. 403–405.

9.Tos M. The surgery regarding the cochlear implants. Cochlear implants with emphasis on the pedagogical follow-up for children and adults. 17th Danavox symposium. – Scanticon, Denmark,1997. – P. 19–28.

10.Zollner F. Keidel W.D. Gehorvermittlung durch elektrische Erregung des Nervus acusticus // Arch klin exp Ohr-, Nas-, u Kehlk Heilk. – 1963. – Vol.181. – P.216–223.

УДК 616.28-009:614.872.4

ПРОГНОЗИРОВАНИЕ РИСКА РАЗВИТИЯ СЕНСОНЕВРАЛЬНОЙ ТУГОУХОСТИ НА ОСНОВАНИИ ВРЕМЕННОГО СДВИГА ПОРОГОВ СЛУХОВОЙ ЧУВСТВИТЕЛЬНОСТИ

А.Н. Храбриков

(ГОУ ВПО «Кировская государсвенная медицинская академия»)
(Зав. каф. оториноларингологии – А.Н. Храбриков)

Является фактом, что воздействие звуков высокой интенсивности на слуховой анализатор приводит к снижению слуховой чувствительности. При однократном воздействии этот процесс, как правило, обратим и получил название феномена временного сдвига слуховой чувствительности или постстимуляционного утомления [1]. Природа постстимуляционного утомления, вероятно, связана с временными изменениями в волосковых клетках в результате воздействия утомляющего акустического сигнала. Сдвиг порога начинает проявляться при уровне звукового давления 75 дБ и соответственно увеличивается при повышении интенсивности стимула. Вероятно, что наибольшее влияние на сдвиг порогов чувствительности оказывают высокочастотные составляющие акустического стимула [2]. Величина сдвига порогов при высокой интенсивности и длительности стимула пропорциональна логарифму времени его воздействия. Динамика постстимульного изменения порогов слуховой чувствительности нелинейна. В первую минуту происходит снижение порогов, через две минуты – скачок в ходе восстановления чувствительности, а затем плавное понижение порогов со скоростью, пропорциональной логарифму времени после окончания действия стимула [1].

Однако, чрезмерное и/или длительное воздействие акустического стимула вызывает уже постоянный сдвиг порогов слуховой чувствительности, отражающий деструктивный процесс в волосковых клетках и связанных с ними структур органа слуха. Степень повреждения пропорциональна времени воздействия громких звуков, поэтому международные стандарты регламентируют допустимое время пребывания (Т час/день) в звуковой среде с высокими уровнями звукового давления, выше которых могут произойти необратимые сдвиги слуховой чувствительности. Для интенсивности 90 дБ УЗД такое время составляет 8 часов, 95 дБ – 4 часа, 100 дБ – 2 часа, 105 дБ – 1час, 115 дБ – 0,25 часа.

Такая закономерность действительна для высокой интенсивности и большой длительности стимула. При относительно кратковременной стимуляции не удается зафиксировать изменения порогов слуха при использовании рутинных методов аудиологического обследования. Мы предприняли исследование, целью которого явилось определение динамики изменения слуховой чувствительности слухового анализатора в ответ на кратковременную акустическую стимуляцию по данным регистрации вызванной отоакустической эмиссии (ВОАЭ) возможности использования этого феномена в клинической практике. ВОАЭ была выбрана как наиболее чувствительный и специфический метод, отражающий функциональное состояние наружных волосковых клеток. В исследовании принимали участие 18 отологически здоровых лиц (36 ушей) в возрасте от 20 до 24 лет, аудиометрические пороги у которых соответствовали норме, тимпанограмма отвечала типу А.

Дизайн исследования. Проводилась регистрация задержанной вызванной отоакустической эмиссии (ЗВОАЭ) до акустической стимуляции и через 1, 5, 10 минут после стимуляции. В качестве стимула выступал широкополосный шум, интенсивностью 85 дБ и длительностью 1, 3, и 5 минуты. Учитывались суммарный ответ, репродуктивность, соотношение сигнал/шум и репродуктивность отдельных частотных компонент ЗВОАЭ. Регистрация ЗВОАЭ осуществлялась с помощью анализатора внутреннего уха ILO-92.

Результаты. Суммарный ответ ЗВОАЭ до стимуляции показал достаточно высокие значения, соответствующие возрасту обследованных: 12,25±5,14 дБ УЗД. Дальнейший анализ выявил наличие двух видов реакции в ответ на стимуляцию широкополосным стимулом. Первый – угнетение суммарного ответа ЗВОАЭ: показатели снижались уже непосредственно после стимуляции с дальнейшим угнетением через 5′ и 10′, причем максимальное угнетение выявлено при продолжительности стимула 3′, а не при большей (5′), как можно было

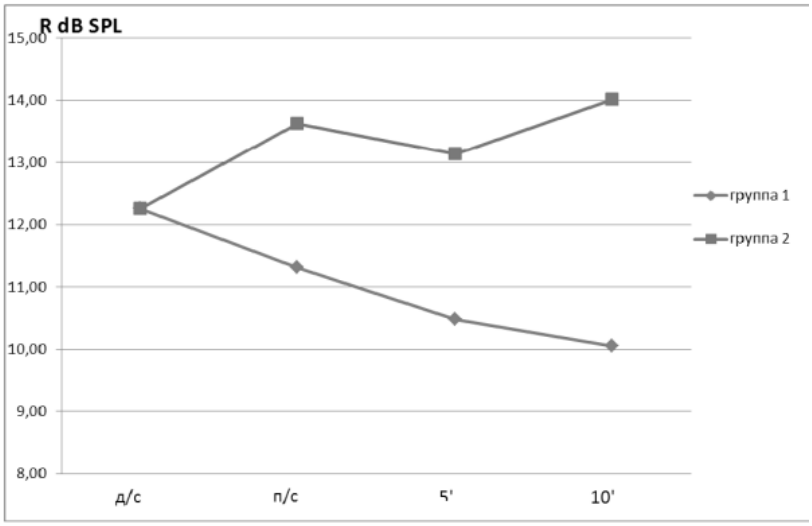

Рис. 1. *Динамика суммарного ответа ЗВОАЭ после акустической стимуляции в течение 1′. (R – суммарный ответ ЗВОАЭ; д/с – исходное значение; п/с – непосредственно после стимуляции, через 5′ и 10′ после стимуляции)*

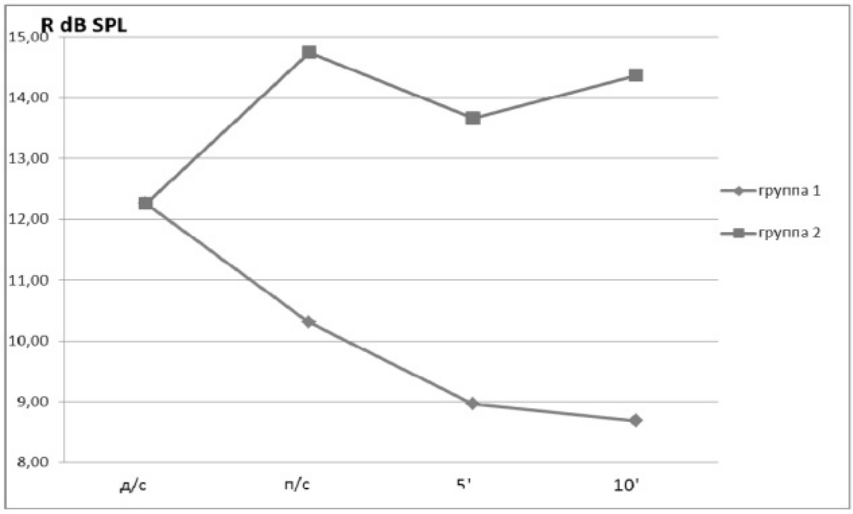

Рис. 2. *Динамика суммарного ответа ЗВОАЭ после акустической стимуляции в течение 3′. (Обозначения те же, что на рис.1)*

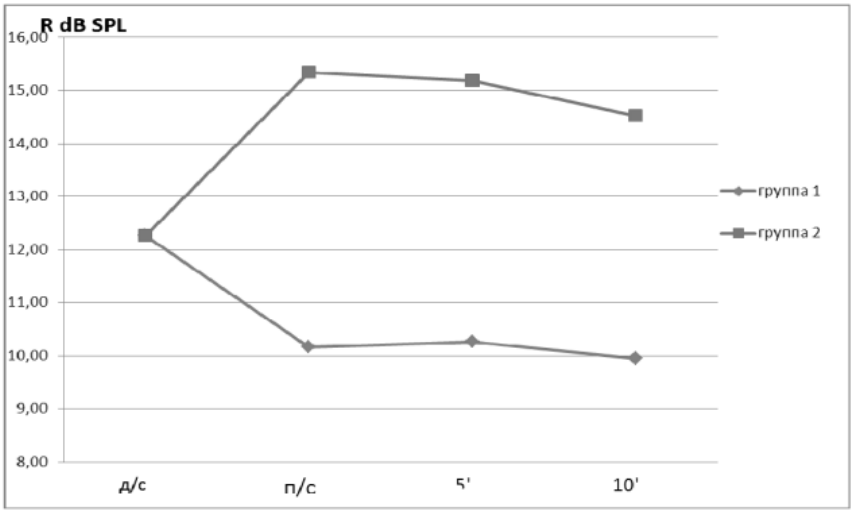

Рис. 3. Динамика суммарного ответа ЗВОАЭ после акустической стимуляции в течение 5′. (Обозначения те же, что на рис.1)

предполагать (рис. 1, 2, 3). Такой ответ зафиксирован у 44, 5% обследованных. Второй вид реакции заключался не только в восстановлении, но и в повышении исходных показателей суммарного ответа ЗВОАЭ после акустической стимуляции.

Увеличение среднего значения суммарного ответа наблюдалось как непосредственно после стимуляции, так и через 5′ и 10′, однако регистрация через 5′ во всех случаях показала некоторое снижение этого показателя по сравнению с непосредственным постстимульным значением и значением через 10′ после стимуляции (рис. 1, 2, 3). Причем обнаружилась некоторая нелинейность реакции: наибольшее повышение суммарного ответа зафиксировано в ответ на максимальную продолжительность стимуляции (5′) как непосредственно после окончания действия стимула, так и через 10′ (рис.3). Период стимуляции 3′ показал меньшие значения ответа на всех точках измерения, чем 5′, а период в 1′ – меньшие, чем при стимуляции 3′ и 5′ соответственно.

Таким образом, при воздействии непродолжительных акустических стимулов имеют место два варианта реакции внутреннего уха и, прежде всего, наружных волосковых клеток (НВК), определяемые при регистрации ЗВОАЭ. Первый тип реакции заключается в повышении активности НВК, второй – в угнетении этой активности, что отражается в изменении суммарного ответа и других параметров ЗВОАЭ. Наиболее выраженное как угнетение, так и повышение ответов ЗВОАЭ наступало после акустической стимуляции широкополосным шумом в течение 3 минут.

Характер временного сдвига порогов слуховой чувствительности под воздействием кратковременных акустических стимулов, определенный на основании регистрации ЗВОАЭ может быть использован для прогнозирования индивидуального риска в отношении постоянного сдвига при воздействии продолжительных и значительных акустических стимулов. Это касается, прежде всего, риска развития профессиональной тугоухости и, соответственно, профессионального отбора. При этом представляется достаточной стимуляция широкополосным шумом интенсивностью 85 дБ в течение 3 минут с последующей регистрацией ЗВОАЭ через 1, 5 и 10 минут.

Литература

1. Гельфанд С.А. Слух. Введение в психологическую и физиологическую акустику. М.: Медицина, 1984, 350 с.

2. Храбриков А.Н. Временной сдвиг порогов слуховой чувствительности под воздействием слабых стимулов: мат. IX Всерос. конгресса оториноларингологов «Наука и практика в оториноларингологии». М., 2010. С. 138–139.

УДК: 616. 833. 185-008. 6-07-08-039. 57

ДИФФЕРЕНЦИАЛЬНАЯ ДИАГНОСТИКА ВЕСТИБУЛЯРНЫХ РАССТРОЙСТВ В АМБУЛАТОРНО-ПОЛИКЛИНИЧЕСКИХ УСЛОВИЯХ

Н.С. Храппо

ГОУ ВПО «Самарский государственный медицинский университет Росздрава» (Ректор – академик РАМН, лауреат государственной премии РФ, дважды лауреат премии Правительства РФ, заслуженный деятель науки РФ, проф. Г.П. Котельников)

Вестибулярные расстройства представляют часто встречающийся в клинической практике вид патологии. Они могут протекать в виде острой или хронической вестибулярной недостаточности. Вестибулярная дисфункция является одной из причин профессиональной нетрудоспособности, временной и стойкой утраты общей трудоспособности с получением в последнем случае группы инвалидности. При выяснении генеза вестибулярных расстройств целесообразно прежде всего решить, какой из вестибулярных синдромов – периферический или центральный – имеет место в каждом отдельном наблюдении.

Ключевые слова: вестибулярные расстройства, периферический и центральный вестибулярный синдром, дифференциальная диагностика.

Библиография: 7 источников.

Вестибулярные расстройства представляют часто встречающийся в клинической практике вид патологии. Они могут протекать в виде острой или хронической вестибулярной недостаточности. При острой все признаки вестибулярной дисфункции – головокружение, тошнота, рвота, расстройство равновесия, нарушение сердечной деятельности и функции других органов, находящихся под контролем вегетативной нервной системы, настолько выражены, что больные вынуждены немедленно обратиться к врачу; они не только нетрудоспособны, но, нередко, не могут обойтись без посторонней помощи. При хронической вестибулярной дисфункции головокружение бывает не столь ярким и сильным, оно не носит характера приступа; больные обычно затрудняются его описать; часто под головокружением они понимают неустойчивость при ходьбе и чувство легкой тошноты. Подобное состояние может длиться продолжительное время (месяцы и даже годы), в течение которого отмечаются периоды относительного улучшения и ухудшения, когда головокружение становится более выраженным, приобретает черты систематизированного, и появляются другие признаки вестибулярной дисфункции: тошнота, значительные расстройства равновесия.

Вестибулярная дисфункция является одной из причин профессиональной нетрудоспособности, временной и стойкой утраты общей трудоспособности с получением в последнем случае группы инвалидности. Перечисленные факторы определяют социальную значимость данного вопроса.

Расстройства вестибулярной функции возникают в связи с функциональными или органическими изменениями в вестибулярном анализаторе на любом участке его пути – от рецептора в лабиринте до центрального отдела в коре больших полушарий головного мозга. Кроме того, они могут быть обусловлены рефлекторным воздействием на вестибулярный аппарат с других рецепторных систем благодаря обширным связям вестибулярной ядерной зоны с различными отделами центральной нервной системы. При этом особое значение имеют связи с вегетативной нервной системой, регулирующей деятельность многих органов и, что очень важно, сосудистый тонус.

В последние годы отологи многих стран мира подчеркивают растущую частоту жалоб на головокружение: от 6 до 10% первичных обращений к врачу обусловлены жалобой на головокружение. Причины его весьма многообразны, что очень затрудняет дифференциальный диагноз и лечение вестибулярной дисфункции. Именно этим обусловлено постоянное внимание исследователей и клиницистов к этому виду патологии.

При всем многообразии вестибулярных расстройств для решения вопроса о диагнозе целесообразно прежде всего определить уровень поражения вестибулярного анализатора – ла-

биринтный или экстралабиринтный. Такая необходимость становится очевидной при взгляде на перечень заболеваний, при которых могут возникать вестибулярные расстройства (причем, он не претендует на исчерпывающую полноту).

Заболевания, при которых могут возникать вестибулярные расстройства: гипертоническая болезнь, остеохондроз шейного отдела позвоночника с синдромом вертебрально-базилярной недостаточности, церебральный атеросклероз, нейроциркуляторная дистония, некоторые инфекционные болезни (грипп, ревматизм, бруцеллез, сифилис), хронические воспалительные заболевания, служащие очагами инфекции и патологической импульсации (тонзиллиты, параназальные синуиты, холециститы, нефриты), поражение эндокринной системы, интоксикации (эндо- и экзогенные), заболевания системы крови.

При выяснении генеза вестибулярных расстройств целесообразно прежде всего решить, какой из вестибулярных синдромов – периферический или центральный – имеет место в каждом отдельном наблюдении. С учетом локализации патологического процесса мы (И.Б.Солдатов, Г.П.Сущева, Н.С.Храппо, 1984) предлагаем следующую классификацию вестибулярных синдромов.

А. Периферический вестибулярный синдром.

I. Лабиринтный.

II. Корешковый.

III. Центральный вестибулярный синдром.

В. Центральный и вестибулярный синдром.

I. Стволовой.

1. Ядерный. 2. Надъядерный. 3. Вестибуло-церебеллярный. 4. Вестибуло-спинальный.

II. Межуточно-подкорковый.

III. Корковый.

Каждый из названных синдромов имеет свою определенную симптоматику, обусловленную уровнем поражения вестибулярного анализатора и расположенными на этом уровне путями и нервными центрами.

Практически очень важно дифференцировать периферический и центральный вестибулярный синдромы, поскольку оториноларингологам приходится иметь дело в основном с первым, а второй находится в компетенции неврологов.

По данным T.Cawthorne (1964) поражение лабиринта и (или) периферических вестибулярных нейронов встречается в 85%, центральной нервной системы – в 8%, локализация не установлена – в 7%; а по данным T.Sekitani, S.Honjo (1965) поражение лабиринта и (или) периферических вестибулярных нейронов встречается в 59,3%, центральной нервной системы – в 23,6%, локализация не установлена – в 17,1%.

По данным литературы (1) И.Н. Александров, 1958; 2) В.С. Олисов, 1973; 3) И.Б. Солдатов, Г.П. Сущева, Н.С.Храппо, 1980; 4) T. Cawthorne, 1964; 5) T. Sekitani и соавт., 1965; 6) T. Cawthorne, 1968; 7) H.F. Schuknecht, 1974) самой частой причиной развития периферического кохлео-вестибулярного синдрома оказывается болезнь Меньера. Следовательно, проводя дифференциальную диагностику, нужно прежде всего иметь в виду именно это заболевание.

Периферический кохлео-вестибулярный синдром лабринтного уровня имеет достаточно конкретные и четкие признаки, отличающие его не только от центрального вестибулярного синдрома, но и от периферического вестибулярного (кохлео-вестибулярного) синдрома корешкового уровня.

Следует сказать, что в зависимости от причинного фактора и генеза отдельных форм, составляющих периферический кохлео-вестибулярный синдром лабиринтного уровня, имеются определенные нюансы в признаках, которые и позволяют при постановке диагноза склониться в пользу той или другой формы.

Периферический вестибулярный синдром лабиринтного уровня проявляется следующими симптомами:

1) систематизированным головокружением в виде ощущения вращения окружающих предметов в одной какой-либо плоскости пространства;

2) горизонтально-ротаторным спонтанным нистагмом, обнаруживаемым во время приступа вестибулярной дисфункции или в ближайшие дни после него. Спонтанный нистагм направлен обычно в одну сторону (чаще – в здоровую, реже – в больную), хотя может быть и билатеральным в течение очень короткого времени (несколько часов); вертикальный или множественный нистагм исключают периферическое поражение;

3) гармоничным нарушением равновесия тела и тонических реакций рук (в позе Ромберга, при ходьбе, в пробе Фишера и Барани туловище и руки отклоняются в сторону медленного компонента имеющегося нистагма);

4) асимметрией вестибулярной возбудимости по стороне, которая становится особенно четкой при использовании битермальной калорической пробы (жидкость с t° 25° и 47°); изменения при нагрузочных вестибулярных пробах выражаются чаще в гипорефлексии (реже гиперрефлексии) калорического и поствращательного нистагмов на стороне пораженного лабиринта; симптом преобладания вызванного нистагма по направлению свидетельствует обычно о поражении центральных вестибулярных образований;

5) вестибуло-вегетативными нарушениями (тошнота, рвота, изменения пульса, кровяного давления, температуры тела, дыхания, потоотделения, мочеиспускания) во время приступа вестибулярной дисфункции;

6) сочетанием вестибулярных симптомов со слуховыми, проявляющимися шумом в ухе и улитковой или смешанной тугоухостью;

7) иногда поражением лицевого нерва по периферическому типу, поскольку он располагается в пирамиде височной кости в близком соседстве с VIII черепным нервом. Других неврологических симптомов отметить не удается.

Характерным является течение процесса. При лабиринтном синдроме вестибулярная дисфункция может проявиться одним приступом, после купирования которого все симптомы полностью исчезают. Иногда вестибулярные приступы повторяются через какое-то время; они отделены друг от друга более или менее продолжительными периодами затишья, в течение которых пациенты чувствуют себя практически здоровыми и полностью трудоспособными.

В лечении используются:

а) средства, улучшающие микроциркуляцию (трентал, предуктал, детралекс, бетасерк и др.); б) препараты, воздействующие на мозговое кровообращение (инстенон, сермион, кавинтон, винпоцетин, фезам, пикамелон и др.), на метаболизм нервной ткани (акатинол, ноотропил, актовегин, церебролизин, рибоксин и др.); в) блокаторы м-холинореактивных систем (атропин, белласпон, беллоид, беллатаминал, беллалгин и др.).

Многие из названных препаратов действуют одновременно по нескольким направлениям (это следует учитывать при назначении лечения, чтобы не подвергать больного полипрагмазии). Среди таких препаратов нужно назвать Бетасерк, который, действуя главным образом на гистаминовые Н1 и Н3-рецепторы внутреннего уха и вестибулярных ядер, улучшает микроциркуляцию и проницаемость капилляров, нормализует давление эндолимфы в лабиринте, увеличивает кровоток в базиллярных артериях.

Заключение

У поликлинического врача имеется достаточно возможностей для лечения больных с периферическим вестибулярным (кохлео-вестибулярным) синдромом. Прежде всего это пациенты с болезнью Меньера, купулолитиазом, с хронической вестибулярной дисфункцией после перенесенных сосудистых нарушений в лабиринте, травмы лабиринта, операций на стремени, радикальной операции уха.

Литература

1. Александров И.Н. Еще раз о болезни Меньера как особой нозологической форме.// Вестн. оторинолар. – 1958. – № 6. – С. 47–57.

2. Олисов В.С. Лабиринтопатии. Л.: Медицина, 1973. 294 с.

3. Солдатов И.Б., Сущева Г.П., Храппо Н.С. Вестибулярная дисфункция. М.: Медицина, 1980. 288 с.

4. Cawthorne T. Surgery in the treatment of Meniere's disease. – «Acta oto-laryng». (Stockh.), 1964. – suppl. 192, P. 105.

5. Cawthorne T. Indications and results of labyrinthectomy vis the oval window. – Meniere's disease. A symposium reprinted from the otolaryngologic clinics of North America – October 1968. Philadelphia – London – Toronto, 1968. – P. 557–561.

6. Schuknecht H.F. Pathology of the ear. Cambridge, 1974. 503 p.

7. Sekitani T., Honjo S., Tzujukawa O. Differential diagnosis of vertigo. – In: Proceedings of 8-th International congress of oto-rhino-laryngology. Tokyo, 1965. – P. 469–472.

УДК: 616.28-008.1-072.7

ОТОТОПИКА И ВОЗДУШНЫЕ ТОНАЛЬНЫЕ ПОРОГИ ПРИ НАРУШЕНИЯХ СЛУХА

Е.М. Цирульников, И.А. Вартанян, В.В. Бойцова1, И.Д. Светлогорская

OTOTOPICS AND AIR TONAL THRESHOLDS IN HEARING IMPAIRED PEOPLE

E.M. Tsirulnikov, I.A. Vartanyan, V.V. Boytsova, I.D. Svetlogorskaya

Учреждение Российской Академии наук Институт эволюционной физиологии и биохимии им. И.М. Сеченова РАН, Санкт-Петербург
(Директор – член-корр. РАН Н.П.Весёлкин)
№АНО Институт медицинской реабилитации имени профессора Богданова «Возвращение», Санкт-Петербург
(Президент – В.А.Соколов)

Предложена и апробирована у 42-х обследованных методика оценки, с помощью точечного источника звука, правильности определения направления звукоизлучения в пространстве (ототопики). Обследованы взрослые и дети с нормальным, сниженным слухом, с односторонней глухотой; протезированные слуховыми аппаратами и после кохлеарной имплантации, для оценки соотношений уровня тональных воздушных порогов и ототопики. Показано возрастание частоты нарушений ототопики при повышении порогов, в большей степени – порогов на низкие частоты, отсутствие влияния на ототопику слуховых аппаратов. Предполагается определяющая роль в ототопике звукопроводящего и рецепторного аппаратов слуховой системы, указывается на возможную роль саккулюса.

Ключевые слова: пространственный слух, ототопика, воздушные тональные пороги, низкочастотный слух, слуховые аппараты, кохлеарная имплантация, электростимуляция.
Библиография: 12 источников.

New methods of sound direction determination was proved by 42 normal and hearing impaired children and adult persons. It was manifested that the higher hearing thresholds, the worse precision of direction showing, especially for low frequency thresholds. Hearing devices did not change sound direction showing. The role of sound conduction ear structures and the role of ear labyrinth vestibulum in evaluation of sound direction are discussed.

Key words: spatial hearing, ototopics, air tonal thresholds, low frequency hearing, hearing devices, cochlear implantation, elektrostimulation.
Bibliography: 12 sources.

Способность человека и животных определять местонахождение источника звука с помощью слуховой ориентации называют пространственным слухом [1, 5, 6]. В более узко специализированной отологической литературе вместо «пространственного слуха» пользуются термином «ототопика», предложенным в 1925 году Н.В. Белоголововым [6, 7]. Биологически значимой называют способность определить не расстояние до источника звука, а направление звука, особенно в момент включения источника [1, 2]. Показано, что в повседневной жизни ототопика может реализовываться как бинаурально (диотически), так и монаурально (монотически) [6]. Направление звучания точечного источника человек определяет, как правило, лучше, чем звукового источника большого диаметра. Точечным называют источник звука, размеры которого много меньше длины излучаемых им волн [1, 3, 5].

Основная задача исследования: сравнить правильность определения человеком направления звукоизлучения точечного источника звука при длительности звукового сигнала более 300мс, когда длительность сигнала уже не влияет на его опознание [3], сравнить правильность ототопики в норме и при снижении слуха в условиях отсутствия зрительного

контроля за положением источника звука в пространстве и при неподвижности головы [4,11,12]. Поскольку оценка ототопики пока широко не вошла в клинико-физиологические исследования и практику [2], другой задачей была разработка достаточно простой методики для характеристики ототопики, методики удобной в использовании специалистами при обследовании детей и взрослых.

Пациенты и методы

Для того, чтобы результаты обследования были сопоставимы и одинаково достоверны для детей и взрослых, при разработке методики использовали точечный источник звука, декорированный в виде игрушки («звучащие» собачки, рыбки, мячики и др.), легко умещавшейся в руке обследующего. При сжимании и разжимании игрушки возникал звук интенсивностью 87дБ на расстоянии 30 см от игрушки (измерение прибором Robotron 00 024). Звук содержал акустические колебания, достаточно равномерно распределённые в полосе частот от 1 до 10кГц, более интенсивные в полосе от 1,5 до 4кГц (измерение прибором Behringer B-control-audio-BCA2000). Для определения направления звука обследуемому, державшему голову неподвижно и закрывшему глаза [11, 12], подавали звук источника, располагавшегося в горизонтальной плоскости от 10 до 60см по радиусу от наружного слухового прохода в разных направлениях. Как правило, источник звука помещали от обследующего не дальше фронтальной плоскости, проходящей по поверхности затылка обследуемого. Согласно предварительно данной инструкции, обследуемые направляли указательный палец на источник звукоизлучения.

Ототопика проверена у 42 человек в возрасте от 4-х до 90 лет (22 мужчины и 20 женщин). Среди них 9 (от 4-х до 73-х лет) – с нормальным слухом и 33 – с повышенными тональными порогами в результате слуховой патологии. В этой группе 28 человек были с сенсоневральной тугоухостью (СНТ), при этом у одного из них обследование ототопики проводилось через 9 лет после правосторонней кохлеарной имплантации. В группе с повышенными порогами также диагностированы: состояние после острой односторонней лабиринтопатии, после одностороннего лабиринтита, хронический адгезивный отит, отосклероз.

Всем 42-м обследованным проводили тональную пороговую аудиометрию, 18-и из них аудиометрию повторяли. 16-и обследованным, которые пользовались слуховыми аппаратами (СА), дополнительно выполняли аудиометрию в ограниченном звуковом пространстве (АОЗП) с работающими СА.

Результаты

Обследованные с нормальным слухом на оба уха точно определяли направление звукоизлучения.. (При визуальном наблюдении обследующий не мог фиксировать ошибки в точности указания меньше 5°). Ошибки в 15° и больше принимали за нарушение ототопики. Нарушения были обнаружены у 8-и из 33-х человек со снижением слуха. У двоих из 8-и человек причиной ухудшения слуха был двухсторонний хронический адгезивный отит, причём одному из них 50 лет назад сделана односторонняя ушная общеполостная радикальная операция. При отоскопии была констатирована сухая послеоперационная полость с хорошей эпидермизацией. Аудиометрия показала повышение тональных воздушных порогов на лучше слышащее ухо на частотах от 125 до 1000Гц в среднем на 55 дБ – у одного и 57 дБ – у другого, на высоких частотах (2–8кГц), соответственно, – на 60 и 53 дБ. У четверых обследованных с СНТ и нарушением ототопики, индивидуальное среднее повышение воздушных тональных порогов лучше слышащего уха на частотах 125–1000Гц было от 30 до 80 дБ. На более высоких частотах, 2–8 кГц, – от 60 до 105 дБ. Ещё одна обследованная с нарушением ототопики за 1,5 года до его выявления перенесла острую лабиринтопатию. На второе ухо у неё была полная глухота с раннего детства или врождённая, неизвестной этиологии. После исчезновения вестибулярной симптоматики (головокружение, тошнота, спонтанный нистагм, нарушение походки) слух на единственное слышащее ухо не вернулся к прежнему уровню (рис. 1). Нарушение ототопики было значительнее при расположении излучателя звука со стороны глухого уха. В процессе реабилитации с применением транскраниальной электростимуляции слух улучшился, а ототопика пришла к показаниям у нормально слышащих, причём независимо от того, располагался излучатель со стороны слышащего или со стороны глухого уха (рис. 1). 8-й человек, с нарушениями ототопики, перенёс успешную кохлеарную имплантацию с последующей девятилетней реабилитаций при хороших функциональных результатах в отношении слуха и речи. АОЗП была в пределах нормы (рис. 2). Однако, при обследовании ототопики обнаружена практически полная неспособность определить направление звукоизлучения (отсутствие ототопики) как при рас-

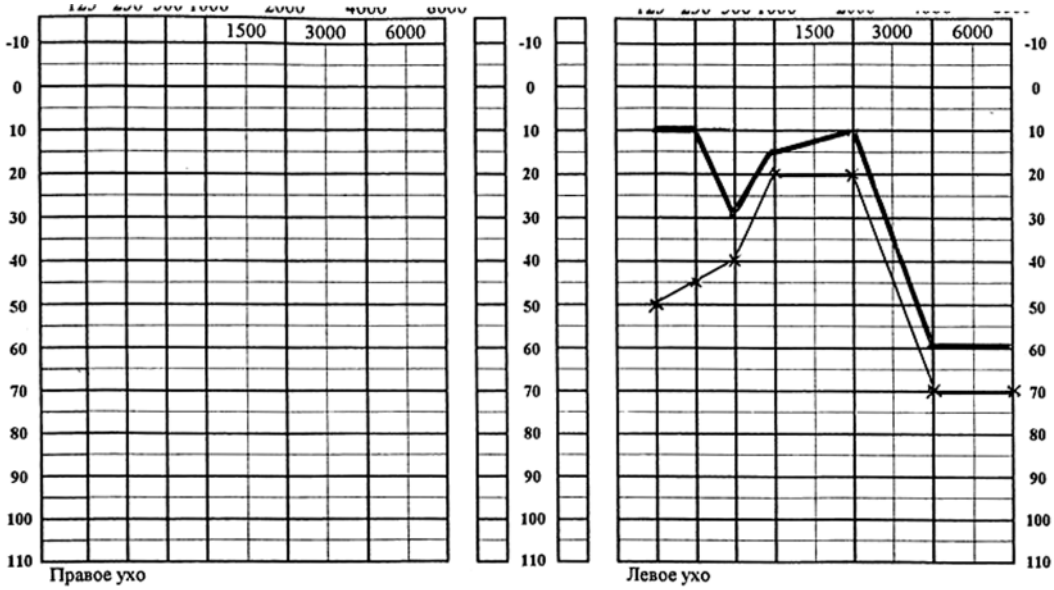

Рис. 1. *Аудиограммы левого уха по воздушной проводимости обследованной 33 лет.*

Диагноз: состояние после острой левосторонней лабиринтопатии, правосторонняя глухота.

Нижняя кривая – после ликвидации вестибулярной симптоматики (при наличии нарушений ототопики); верхняя – после курса реабилитационной электростимуляции (без нарушений ототопики).

По горизонтальной оси – частота тона, Гц,

По вертикальной оси – интенсивность тона, дБ от стандартного (0дБ) уровня нормально слышащих.

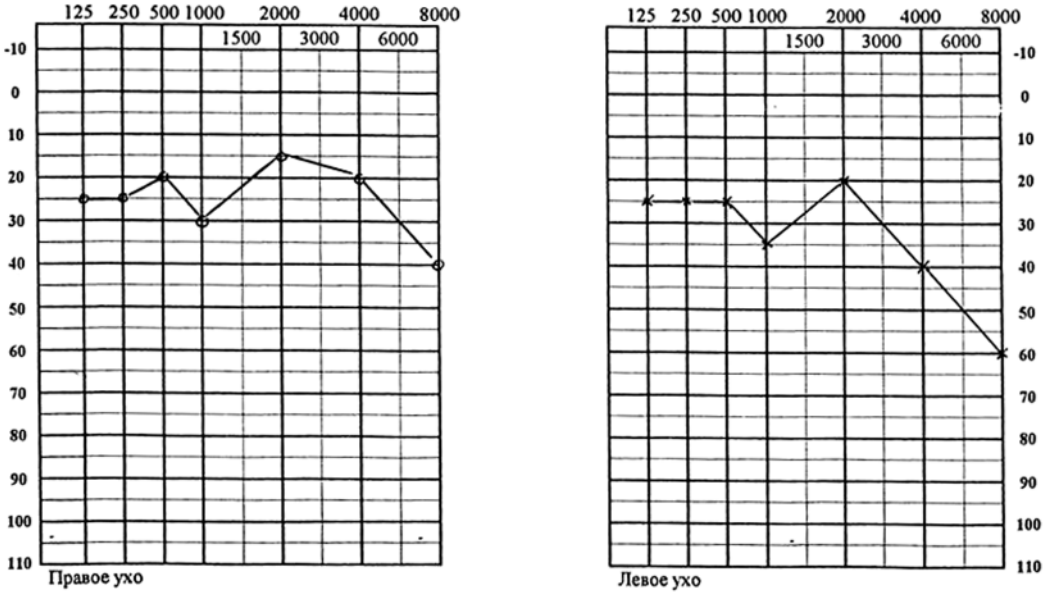

Рис. 2. *АОЗП обследованного 15 лет через 9 лет после правосторонней кохлеарной имплантации.*

Обозначения как на рис.1.

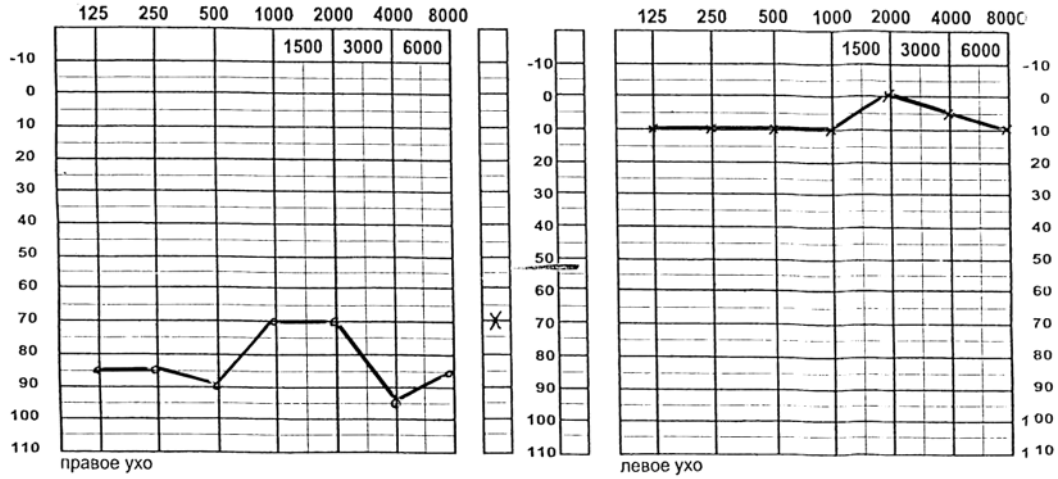

Рис. 3. *Аудиограмма по воздушной проводимости обследованного 27 лет через 2,5 года после правосторонней мирингопластики, осложнившейся острым отитом и тугоухостью.*
Заглушение левого уха шумом 70дБ.
Обозначения как на рис. 1.

положении излучателя со стороны имплантации, так и с противоположной стороны. Ошибки в определении направления звукоизлучения достигали 180°.

Одному из обследованных без нарушения ототопики ранее была выполнена операция односторонней мирингопластики, осложнившаяся острым отитом и тугоухостью на грани с глухотой. Обследование ототопики проведено через 2,5 года после наступления глухоты Как при расположении источника звука со стороны уха с нормальным слухом, так и со стороны глухого уха, не выявлено нарушений ототопики (рис.3).

Обсуждение

Отмечено, что у обследованных детей и взрослых ухудшение слуха с разными уровнями повышения тональных порогов вызвано нарушениями рецепторного или звукопроводящего аппаратов. Наибольшее количество обследованных было с СНТ, поэтому именно у них сравнивали величину тональных порогов в группах без нарушения ототопики (7 человек) и при её нарушении (4 человека). Эти 11 человек успешно пользовались слуховыми аппаратами, что и послужило критерием отбора их для сравнения тональных порогов. Средние величины тональных порогов на низких (125–1000Гц) и высоких (2–8кГц) частотах – в группе без нарушений ототопики – были, соответственно, 40 и 68дБ; в группе из 4-х человек с нарушениями, соответственно, 55 и 78дБ. Разница средних величин порогов на низких частотах (55–40=15дБ) больше разницы на высоких (78–68=10дБ). Видно, что, при нарушении ототопики, сумма средних величин порогов на всех частотах (55+78=133дБ) больше, чем при отсутствии нарушения (40+68=108дБ), что поддерживает данные литературы о возникновении нарушений ототопики при большой потере слуха [2, 4]. Отмечено также, что слухопротезирование при двухсторонней симметричной СНТ практически не влияло на ототопику.

Полученные данные свидетельствуют в пользу точки зрения о том, что нарушения ототопики связаны со значительным ухудшением слуха, причём более тесно – с ухудшением низкочастотного слуха, чем высокочастотного [6]. Эту точку зрения поддерживают наши данные о нарушениях ототопики у двух обследованных с хроническим адгезивным отитом. Средние пороги у них на низких частотах, 55 и 57 дб, были выше соответствующих порогов в группе обследованных с СНТ без нарушений ототопики (40 дБ). Средние пороги на высоких частотах, 60 и 53 дБ, были даже меньше средних порогов в группе с СНТ без нарушений ототопики (68дБ). Следовательно, нарушения связаны как с общим уровнем повышения тональных воздушных порогов, так и с преобладанием повышения на низких частотах. Этот вывод подтверждается следующим фактом: у обследованной, перенёсшей острую лабиринтопатию, нарушения ототопики определялись до тех пор, пока не улучшился слух на низкие частоты (рис.1) – в результате реабилитационной электростимуляции [10]. В связи с ролью низких частот в нарушении ототопики нелишне вспомнить экспериментальные данные, полученные на животных, и обсуждение вопроса о «слуховой низкочастотной

функции» саккулюса [8,9], а также о значении в ототопике мышц среднего уха, на которое впервые указал M.Rauch [6].

Результаты настоящей работы из-за небольшого числа обследованных с нарушениями ототопики (8 человек), и, в этой связи, из-за статистической неопределённости наблюдений, нельзя признать окончательными. Вместе с тем, достоверность каждого отдельного случая весома, поскольку все они клинически демонстративны и подтверждены многократными обследованиями. Поэтому их роль в обосновании и обсуждении полученных результатов достаточно значима. Кроме того, выдвигаемые предположения подкреплены данными литературы.

В результате работы можно сделать вывод о том, что ототопика ухудшается при повышении воздушных тональных порогов, в большей степени на низких частотах, и зависит от состояния как рецепторного, так и звукопроводящего аппаратов слуховой системы.

Работа показала целесообразность и полезность продолжения исследований с помощью предложенной нами методики, которую легко использовать для выявления нарушения ототопики.

Работа поддержана грантами РФФИ 09-04-00230а и РГНФ 10-06-00255а

Литература

1. Альтман Я.А., Дубровский Н.А. Пространственный слух / Физиология сенсорных систем, Ч.2 Л.: Наука. 1972. С. 348–426.

2. Альтман Я.А., Таварткиладзе Г.А. Руководство по аудиологии. М.: ДМК Пресс. 2003. 300 с.

3. Андреева И.Г. Пороговая длительность сигналов при восприятии человеком радиального движения звуковых образов различного спектрального состава // Сенсорные системы. 2004. Т.18. №3. С. 233–238.

4. Андреева И.Г. Виртуальная акустическая реальность: психоакустические исследования // Там же. С. 251–264.

5. Блауерт Ж. (Blauert J) Пространственный слух М.: Энергия 1979. 224 с.

6. Компанеец С.М. О пространственно-акустических исследованиях / Болезни уха. Киев: Госмедиздат УССР. 1936. С. 455–457.

7. Пальчун Т.В., Преображенский Н.А. Болезни уха, горла, носа М.: Медицина, 1978. 487 с.

8. Цирульников Е.М. Микрофонные ответы лабиринта лягушки на звуки и вибрации // Физиол. журн. СССР. 1974. – Т.60. – №4. – С. 524–532.

9. Цирульников Е.М. О функциональных связях слуховой области среднего мозга и саккулюса у лягушки RANA TEMPORARIA // Журн. эвол. биох. и физиол. 1977. – Т. 13. – №4. – С. 486–490.

10. Цирульников Е.М., Бойцова В.В., Лебедев В.П. Повышение эффективности лечения нарушений слуха с помощью транскраниальной электростимуляции путём добавления специальных акустических воздействий / Транскраниальная электростимуляция: экспериментально-клинические исследования, Т.2. СПб. – 2003. – С. 364–373.

11. Levald J. Opposing effects of head position on sound localization in blind and sighted human subjects // Eur. J. Neurosci. 2002. – V.15. – №7. – P. 1219–1224.

12. Zwiers M.P., Van Obstal F.J., Cruyesberg J.R. Two-dimensional sound-localization behavior of early-blind humans // Exp. Brain Res. 2001. – V. 140. – №2. – P. 206–222.

УДК: 616.28-008.64

НЕКОТОРЫЕ ПРАКТИЧЕСКИЕ АСПЕКТЫ ПРОФЕССИОНАЛЬНОЙ ТУГОУХОСТИ

Н.Н. Черныш, М.Ю. Коркмазов, М.А. Даниленко

ГОУ ВПО «Челябинская государственная медицинская академия» Росздрава, НУЗ Дорожная Клиническая Больница на ст. Челябинск. (Зав. каф. оториноларингологии – д.м.н. М.Ю. Коркмазов)

Проанализированы данные углубленного медицинского осмотра 577 человек, подвергающихся воздействию повышенных уровней производственного шума более пяти лет, проведенного с марта по декабрь 2010 года. В результате исследования в 66,6% случаев выявлены различные нарушения со стороны органа слуха, которые привели к снижению слуха преимущественно легкой степени у 44,6% обследованных. Отмечено, что группа обследованных крайне не однородна. В 18,2% случаев была выявлена нейросенсорная потеря слуха, тогда как в 26,3% она носила смешанный или кондуктивный характер. По мнению авторов необходимо включение импедансометрии в обязательный объем обследования в рамках углубленного медицинского осмотра работающих в условиях производственного шума более пяти лет и дифференцированное формирование групп диспансерного наблюдения.

Ключевые слова: профессиональная тугоухость, производственный шум.

Актуальность проблемы профессиональной нейросенсорной тугоухости не вызывает сомнений. Особенно остро она обозначена в проекции транспортной отрасли экономики, так как каждый третий работник транспорта подвергается воздействию производственного шума, а число рабочих мест с уровнем шума, превышающим нормативные значения, на железнодорожном транспорте достигает 51% [9].

Кроме того, у проблемы своевременной диагностики и реабилитации нарушений слуха имеется значительный экономический аспект [8].

Целью настоящего исследования явился анализ данных углубленного медицинского обследования работающих в условиях производственного шума более пяти лет на железнодорожном транспорте для оптимизации медицинских трудозатрат и поиска новых дифференцированных организационных подходов в лечебно-диагностическом процессе сохранения профессиональный пригодности трудящихся.

В отделении медицинской профилактики поликлиники ДКБ с марта по декабрь 2010 года было обследовано 577 человек, «занятых на вредных работах и на работах с вредными и (или) опасными производственными факторами в течение пяти и более лет», имеющих шумовой фактор вредности, в соответствии с приказом Министерства здравоохранения и социального развития РФ от 16 августа 2004 г. N 83 [3].

Всем обследованным выполнялись: ЛОР-осмотр, акуметрия, исследование слуха камертонами, тональная пороговая аудиометрия в расширенном диапазоне до 16000 Гц с помощью аудиометра АС40, акустическая импедансометрия (импедансный аудиометр AZ26), регистрация отоакустической эмиссии (комплекс Нейро-аудио, Иваново) по общепринятым методикам. Распределение числа обследованных в зависимости от характера потери слуха и возрастного состава отражено в таблице 1.

Обращает на себя внимание нозологическая неоднородность обследуемой группы. Представленные дынные показывают, что только 33,4% работающих в условиях производственного шума более пяти лет не имели никаких нарушений органа слуха. Однако, у большей части рабочих этой группы (91,4%) мы наблюдали небольшое повышение порогов восприятия тонов высокочастотного диапазона. Кроме того, некоторые рабочие имели снижение параметров отоакустической эмиссии (ОАЭ), которое отчасти объяснялось возрастным составом обследованных. По мнению ряда авторов, эти признаки говорят о начальных проявлениях профессиональной нейросенсорной тугоухости [2, 9]. Необходимо отметить, что при экспертной оценке профессиональной пригодности мы не можем ориентироваться на перечисленные критерии, так как они не прописаны в документах, регламентирующих

правила проведения медицинских осмотров [3, 4, 5, 6]. Донозологическая стадия поражения слухового анализатора была выявлена у 14,9% обследованных. У всех пациентов этой категории зафиксировано нарушение восприятия высокочастотного диапазона и у большей части снижение параметров ОАЭ или ее отсутствие.

Аудиологические признаки профессиональной нейросенсорной тугоухости преимущественно лёгкой степени были зафиксированы в 15,8% случаев. У всех обследованных данной группы было отмечено снижение параметров ОАЭ или её отсутствие и резкое ограничение восприятия высокочастотного диапазона, у четырех из них в последующем была определена связь заболевания с профессией.

Таблица 1.

Распределение числа обследованных в зависимости от характера потери слуха и возраста.

Категории обследуемых	Число обследованных (577 человек)	Возраст	Уровень снижения слуха (дБ)			
			Среднее арифметическое 500, 1000, 2000Гц		4000 Гц	
			правое ухо	левое ухо	правое ухо	левое ухо
Здоровые	193 33,4%	40,0±8,2	8,9 ±2,8	8,5 ±3,2	12,9 ±5,9	13,3 ±6,6
имеющие признаки шумового воздействия	86 14,9%	46,1 ±8,1	9,3 ±2,2	8,9 ±2,0	31,1 ±11,4	34,8 ±11,6
нейросенсорная потеря слуха легкой степени	64 11,1%	51,7 ±5,7	13,6 ±2,8	14,0 ±3,5	45,6 ±13,1	47,9 ±12,0
нейросенсорная потеря слуха умеренной степени	22 3,8%	51,6 ±6,2	21,5 ±4,6	25,2 ±2,9	56,6 ±9,6	62,1 ±13,3
нейросенсорная потеря слуха значительной степени	5 0,9%	54,6± 6,0	33,0 ±16,4	44,0 ±13,7	59 ±7,4	60 ±7,1
другие заболевания органа слуха	207 35,9%	46, 2 ± 8,1	12,8 ±5,0	13,8 ±9,7	25,2 ±13,7	28,1 ±15,1

Кроме того, необходимо заострить внимание на большой неоднородной группе пациентов, имеющих другие нарушения благополучия органа слуха, которые составляют 35,9% от общего числа обследованных. Большее число из них (33,4%), имели нарушения со стороны среднего уха, что объясняется сочетанием вредных производственных факторов: шумового, вибрационного, работы на открытом воздухе в условиях воздействия низких температур (таблица 2). У 26,3% из них заболевания слуховой трубы, перфорация барабанной перепонки, адгезивный процесс и другие патологические состояния среднего уха сопровождались снижением слуха смешанного характера преимущественно легкой степени (23,2%). Во всех случаях кроме характерной отоскопической картины были зарегистрированы тимпанограммы типа С, В, сглаженного асимметричного А, либо очень высокого, характерного, для рубца барабанной перепонки. Пороги акустического рефлекса были повышены, соответственно кондуктивному компоненту потери слуха, в некоторых случаях кривая рефлекса была инвертирована или не регистрировалась.

Кроме того, в эту группу были отнесены 14 пациентов с односторонней или резко асимметричной нейросенсорной тугоухостью (2,4%), в том числе начальные формы. Крайне важно, что эти пациенты имеют ограничения к работе высококвалифицированными специалистами, относящимися к первой группе профессий железнодорожного транспорта [4, 5].

В соответствии с методическими рекомендациями всем рабочим «шумоопасных» профессий в зависимости от степени потери слуха один или два раза в год показано профилактическое, в том числе медикаментозное лечение [10]. Однако, на практике при донозологической форме шумового воздействия на орган слуха медикаментозное лечение пациента, не имеющего диагноза, не всегда выглядит оправданным.

Таким образом, проведенные исследования выявили у 66,6% работающих в условиях воздействия шумового производственного фактора более пяти лет различные нарушения со

Таблица 2

Распределение числа обследованных в зависимости от характера потери слуха при отсутствии признаков профессиональной тугоухости

Категории обследуемых	Число обследованных 577 человек%	Возраст	Костно-воздушный разрыв дБ	Уровень снижения слуха (дБ)			
				Среднее арифметическое 500,1000, 2000Гц		4000 Гц	
				правое ухо	левое ухо	правое ухо	левое ухо
асимметричная нейросенсорная тугоухость	14 2,4%	45,4 ±9,2	0	20,4 ± 16,6	8,3 ±1,7	50 ±33,6	27,5 ±17,5
имеющие заболевания среднего уха без снижения слуха	41 7,1%	43,2 ±7,4	10,1 ±3,6	8,7 ±1,5	8,4 ±2,0	22,3 ±11,0	21,1 ±9,4
потеря слуха легкой степени смешанного характера	134 23,2%	46,5 ±7,5	11,9 ±4,2	13,0 ±3,2	13,3 ±3,0	24,8 ±12,9	27,2 ±12,1
потеря слуха умеренной степени смешанного характера	16 2,8%	49,1 ±10,1	19,1 ±6,4	20,8 ±6,5	19,9 ±6,3	31,9 ±15,3	34,4 ±16,2
потеря слуха значительной степени смешанного характера	2 0,3%	63,5 ±6,4	22,5 ±3,5	23,3 ±14,1	39,2 ±22,4	62,5 ±10,6	67,5 ±3,5

стороны органа слуха, которые привели к снижению слуха преимущественно легкой степени в 44,6% случаев.

Отмечено, что группа обследованных крайне не однородна. В 18,2% случаев была выявлена нейросенсорная потеря слуха, соответственно, необходимо проведение реабилитационных мероприятий, направленных на улучшение трофических процессов, тогда как в 26,3% она носила смешанный или кондуктивный характер, то есть у данной категории лечение должно быть направлено на купирование воспалительных заболеваний, предупреждение адгезивных средних отитов, оперативное лечение.

Для уточнения причины кондуктивного компонента, дифференцированного формирования групп диспансерного наблюдения и оптимизации лечебных мероприятий показано проведение импедансометрии даже при незначительном костно-воздушном интервале, а также при несимметричной нейросенсорной тугоухости для исключения нарушений звуковосприятия до уровня продолговатого мозга. Поэтому, необходимо включение импедансометрии в обязательный объем обследования в рамках углубленного медицинского осмотра работающих в условиях производственного шума.

В условиях ограниченного времени (на осмотр одного пациента 23,4 минуты, при условии работы в центре профпатологии) нерационально проведение, отлично зарекомендовавших себя при выявлении ранних форм нарушений слуха, исследований порогов восприятия тонов в высокочастотном диапазоне и регистрации ОАЭ, так как имеют высокую чувствительность, но требуют много времени и высокой квалификации персонала. Регистрация ОАЭ и КСВП в большей степени показана для уточнения топики поражения, в том числе и при выявлении признаков связи заболевания с профессией[1].

Литература

1. Методика расчета по нормированию труда в системе центров профпатологии: Методические рекомендации N 99/40: Утверждены Министерством здравоохранения Российской Федерации 11.03.99. Номер госрегистрации B9906402 //Справочно-правовая система «Консультант Плюс»: [Электронный ресурс] / Компания «Консультант Плюс». Последнее обновление 9.02.2011.

2. Мухамедова Г.Р. Регистрация вызванной отоакустической эмиссии у работников локомотивных бригад железнодорожного транспорта. // Вестник оториноларингологии. – 2009. – №6. – С. 19–21.

3. Об утверждении перечней вредных и (или) опасных производственных факторов и работ, при выполнении которых проводятся предварительные и периодические медицинские осмотры (обследования), и Порядка проведения этих осмотров (обследований): Приказ Министерства здравоохранения и социального развития РФ от 16/08/04 № 83 (ред. от 16.05.2005) // Зарегистрировано в Минюсте РФ 10.09.2004 № 6015 //Справочно-правовая система «Консультант Плюс»: [Электронный ресурс] / Компания «Консультант Плюс». Последнее обновление 9.02.2011.

4. Об утверждении перечня медицинских противопоказаний к работам, непосредственно связанных с движением поездов и маневровой работой: Приказ Министерства здравоохранения и социального развития РФ от 19.12.05 №796 // Зарегистрировано в Минюсте РФ 03.02.2006 № 7442 //Справочно-правовая система «Консультант Плюс»: [Электронный ресурс] / Компания «Консультант Плюс». Последнее обновление 9.02.2011.

5. Об утверждении Положения о порядке проведения обязательных предварительных, при поступлении на работу, и периодических медицинских осмотров на федеральном железнодорожном транспорте: Приказ МПС РФ от 29.03.1999 № 6Ц // Зарегистрировано в Минюсте РФ 20.04.1999 № 1759 //Справочно-правовая система «Консультант Плюс»: [Электронный ресурс] / Компания «Консультант Плюс». Последнее обновление 9.02.2011.

6. О порядке проведения предварительных и периодических медицинских осмотров работников и медицинских регламентах допуска к профессии: Приказ Министерства здравоохранения и медицинской промышленности Российской Федерации от 14/03/96 г. N 90 (с изменениями от 11 сентября 2000 г., 6 февраля 2001 г.) //Справочно-правовая система «Консультант Плюс»: [Электронный ресурс] / Компания «Консультант Плюс». Последнее обновление 9.02.2011.

7. Оториноларингология: национальное руководство / под ред. В. Т. Пальчуна. – М.: ГЭОТАР-Медиа, 2008. – 960с.

8. Панкова В. Б. Актуальные проблемы профпатологии ЛОРорганов // Вестник оториноларингологии. – 2009. – №6. – С. 5–9.

9. Панкова В. Б. Профессиональная тугоухость у работников транспорта // Вестник оториноларингологии. – 2008. – №3. – С. 11–14.

10. Шидловская Т. А. Шевцова Т. В. Характеристика слуха на тоны в конвенциональном и расширенном диапазонах частот у стажированных рабочих шумовых профессий // Новости оториноларингологии и логопатологии. 2010. – №2. С. 144–148.

УДК 616.833.185:615.827

ПРИМЕНЕНИЕ МАНУАЛЬНОЙ ТЕРАПИИ В КОМПЛЕКСНОМ ЛЕЧЕНИИ ХРОНИЧЕСКИХ ПЕРИФЕРИЧЕСКИХ КОХЛЕОВЕСТИБУЛЯРНЫХ НАРУШЕНИЙ

Л.Э. Шемпелева*, В.А. Фролов*, С.В. Морозова, А.С. Лопатин****

MANUAL THERAPY FOR THE COMBINED MANAGEMENT OF CHRONIC COCHLEOVESTIBULAR DISORDERS

L. Shempeleva, V.A. Frolov, S.V. Morozova, A.S. Lopatin

*ГОУ ВПО Первый Московский медицинский университет им. И.М. Сеченова (Зав. каф мануальной терапии ФППОВ * – проф. Л.А. Гридин; зав. каф. болезней уха, горла и носа ** – проф. А.С. Лопатин)*

Необходим комплексный подход к лечению хронических вертеброгенных кохлеовестибулярных нарушений, включающий лекарственные и немедикаментозные методы. Применение мануальной терапии у 26 пациентов позволило уменьшить интенсивность ушного шума, улучшить показатели вестибулярной и кохлеарной функции.

Ключевые слова: мануальная терапия, кохлеовестибулярные нарушения.
Библиография: 13 источников

Treatment of spondylogenic cochleovestibular disorders requires a combined approach consists of the rational combination of medicamentous and non-medicamentous methods. The use of manual therapy for the management of spondylogenic cochleovestibular disorders resulted in the decrease of ear noise and the improvement of vestibular and cochlear functions.

Key words: manual therapy, cochleovestibular disorders.
Bibliography: 13 sourses.

Кохлеовестибулярные нарушения (КВН) являются одними из распространенных поражений и актуальных проблем оториноларингологии. С каждым годом наблюдается неуклонный рост числа больных различными формами КВН, в большинстве случаев сосудистой природы. В генезе КВН большую роль играют вертебрально-базилярная недостаточность и состояние шейного отдела позвоночника (4, 5, 7). К особенностям экстракраниальных отделов вертебрально-базилярной системы (ВБС) относится расположение позвоночных артерий в отверстиях костного канала поперечных отростков шейных позвонков, легко смещающихся относительно друг друга при движениях головы и шеи. Кроме того они тесно прилегают к телам позвонков. При этом даже в обычных физиологических условиях происходит компрессия и ограничение кровотока в одной или обеих артериях. В норме кровообращение в них обычно не нарушается в силу достаточных компенсаторных возможностей. При гипоплазии, атеросклеротических стенозах позвоночных артерий, экстравазальной компрессии суставными отростками при нестабильности шейного отдела позвоночника, или остеофитами в унковертебральных областях, развиваются расстройства кровообращения в ВБС, проявляющиеся кохлеовестибулярной симптоматикой, которая нередко появляется задолго до всех остальных симптомов заболевания (2, 4, 8). Компрессия позвоночных артерий возможна также мышцами шеи (лестничными, длинной мышцей шеи, нижней косой мышцей головы) при их сокращении при определенных положениях головы. Анализ группы пациентов со спондилогенной вертебрально-базилярной недостаточностью показал, что симптомам дистрофического поражения шейного и верхнегрудного отделов позвоночника предшествуют изменения оси позвоночника. Функциональные биомеханические нарушения шейного отдела позвоночника предшествуют дегенеративно-дистрофическим изменениям, однако на фоне уже имеющихся структурных изменений межпозвонковых дисков увеличивается предрасположенность к дальнейшему нарушению функции (3, 8, 9).

Адекватное обеспечение метаболических потребностей лабиринта может нарушаться при нарушении венозного оттока. В норме интракраниальный отток осуществляется, преимущественно, по внутренним яремным венам. Биомеханические нарушения суставов краниовертебральной области вызывают рефлекторный спазм мышц этого региона, в зоне расположения выхода внутренней яремной вены из полости черепа, что приводит к нарушению венозного кровотока (6,12).

Таким образом, в патогенезе КВН важную роль играют нарушения биомеханики шейного и верхнегрудного отделов позвоночника, приводящие к нарушению гемодинамики в ВБС. В связи с этим, наиболее перспективным направлением патогенетического лечения данного синдрома представляется разработка схем лечения, включающих использование препаратов, улучшающих кровообращение в сосудах головного мозга и внутреннего уха и немедикаментозных методов лечения.способных влиять на улучшение биомеханики шейного и верхнегрудного отделов позвоночника.

У пациентов с поражением вестибулярного аппарата нарушается информация о положении тела, что приводит к возникновению нарушений тонуса постуральной мускулатуры. Поворот головы в норме вызывает перераспределение тонуса мышц с незначительным отклонением туловища в сторону поворота, что было отмечено у здоровых лиц. В условиях асимметрии вестибулярного афферентного потока у больных с поражением лабиринта, поворот головы в противоположную сторону через механизм проприоцептивного раздражения шейного отдела позвоночника и шейных мышц и связок усугубляет нарушение равновесия в том же направлении. При хроническом течении заболевания у пациента формируется вынужденное положение головы.

Лечение пациентов с хроническими вертеброгенными кохлеовестибулярными нарушениями – сложная многоуровневая проблема, так как спондилогенный генез является не только этиологическим фактором заболевания, но и служит базисом для последующего формирования патологического двигательного стереотипа, вызванного вынужденным ограничением подвижности шейного отдела позвоночника у пациентов с головокружением.

Целью исследования явилась оценка эффективности мануальной терапии в комплексном лечении хронических периферических КВН у пациентов с патологией шейного отдела позвоночника.

Пациенты и методы исследования

Под нашим наблюдением находились 26 пациентов, госпитализированных для обследования и лечения в ЛОР-клинику. Женщин было 22 (84,6%), мужчин 4 (15,4%). Возраст больных от 30 до 65 лет, средний возраст 46,7±4,13 года. Длительность заболевания от 1года до 30 лет. Снижение остроты слуха отмечали 24 (92,4%). Субъективный шум в ушах был у всех 26 (100%) больных. При аудиологическом исследовании картина односторонней нейросенсорной тугоухости зарегистрирована у 23 пациентов, двусторонней у 3 пациентов. Жалобы со стороны вестибулярного анализатора (вращательное головокружение, шаткость походки) предъявили 8 (30,7%) человек, статическая атаксия, выявляемая при проведении компьютерной стабилографии, отмечена у всех пациентов. Боли и ограничение подвижности в шейном отделе позвоночника выявлялись у 22 (84,6%) больных, головные боли отмечались у 7 (26,9%) пациентов. Все пациенты с длительностью заболевания более 3 лет предъявляли жалобы на психоэмоциональные нарушения.

Всем пациентам было проведено оториноларингологическое обследование (осмотр ЛОРорганов, тональная пороговая аудиометрия), клинико-неврологическое обследование с применением методов нейровизуализации (МРТ головного мозга и шейного отдела позвоночника), рентгенологическое исследование шейного отдела позвоночника с функциональными пробами, УЗДГ сосудов шеи, специфическая мануальная диагностика и исследование функции равновесия методом компьютерной стабилометрии.

Для проведения стабилографии использовался компьютерный стабилоанализатор Стабилан-01, состоящий из стабилографической платформы (воспринимающая часть) и персонального компьютера с операционной системой Windows (регистрационная часть). Для объективной оценки проводимых тестов нами были использованы векторный показатель качества функции равновесия (КФР). КФР – интегральный показатель на основе векторного анализа статокинезиграммы одного человека. Коэффициент Ромберга, позволяющий оценить ведущую роль зрительного анализатора или проприоцептивной системы в осуществлении функции равновесия. Скорость перемещения центра давления (ЦД), позволяющая оценить степень оптимальности энерготрат пациента в процессе удержания вертикальной позы.

КФР составил в среднем 65±4% в пробе Ромберга (открытые глаза) и 58±5% (закрытые глаза). Обработка показателей проводилась программой StabMed 2.O.

В план обследования включали также общий клинический анализ крови, биохимический анализ крови, коагулограмму, общий клинический анализ мочи, ЭКГ.

Рентгенологическое исследование и МРТ выявило выпрямление шейного лордоза у 20(76,9%), пациентов, формирование локального кифоза у 4(15,3%), сколиоз 4(15,3%), признаки остеохондроза 21(81,4%), проявления нестабильности на разных уровнях выявлены у 4(15,3%), протрузии дисков С4-С7 у 3(11,5%), грыжа диска С6-С7 у 1(3,8%). При мануальном тестировании выявлялись флексионный блок С0-С1, С2-С3 на стороне пораженного лабиринта у 18(69,2%) пациентов, ротационные блоки в средне- и нижнешейных отделах у 20(76,9%), у всех пациентов выявлен функциональный блок (ФБ) шейно-грудного перехода. Визуальную оценку статодинамического состояния опорно-двигательного аппарата проводили на основании анализа осанки относительно плоскостей Барре во фронтальной и сагиттальной плоскостях. У 20(76,9%) пациентов выявлен передний тип постурального дисбаланса. У этих пациентов отмечалось смещение головы вперед, сглаживание шейного лордоза, избыточное кифозирование в грудном отделе, резко выраженное напряжение грудиноключичнососцевидных, лестничных, субокципитальных мышц и мышц, расположенных выше и ниже подъязычной кости, плосковальгусные стопы, флексированное положение коленных суставов, которое отражает избыточное напряжение ишиокруральных мышц. При оценке постуры во фронтальной плоскости отмечались наклон головы в сторону пораженного лабиринта у 18(69,2%), – в противоположную сторону у 4(15,4%) человек.

Все пациенты получали традиционную лекарственную терапию: пентоксифиллин внутривенно капельно, пирацетам внутримышечно, бетагистин, витамины группы В, симптоматическую терапию. Мануальная терапия проводилась курсом 8-10 сеансов с частотой 2-3 раза в неделю. Преимущественно использовались мягкотканная мануальная терапия, миофасциальный релиз, постизометрическая релаксация, продольная, диагональная тракции, ишемическая компрессия триггерных точек, а также прямые и непрямые функциональные техники. Условием максимального снижения риска осложнений служили результаты комплекса проведенных обследований и хорошая переносимость мануальной диагностики, включавшей кратковременное достижение состояния преднапряжения в сегментах шейного отдела позвоночника.

Результаты исследования

В результате проведенного лечения положительная клиническая динамика отмечена у 24 больных. Слух улучшился у 5 пациентов, что подтверждено аудиометрическим исследованием. Уменьшение интенсивности ушного шума отметили 20 больных, у 4 было констатировано полное исчезновение шума. Вертиголитический эффект, коррелирующий с результатами отоневрологического обследования и компьютерной стабилометрии, был достигнут у 25 пациентов. КФР по окончанию курса лечения достоверно повысился и составил в среднем при открытых глазах 84±5%, при закрытых 75±6% ($p<0,05$). При оценке результатов компьютерной стабилографии выявлена более важная роль зрительной афферентации до курса лечения и возрастание роли проприоцептивной импульсации в восстановлении позного контроля по окончании терапевтического воздействия. Одновременное увеличение показателя КФР, уменьшение средней скорости перемещения ЦД и уменьшение коэффициента Ромберга говорят о повышении стабильности баланса тела в вертикальном положении тела. Все больные отметили улучшение общего самочувствия, регресс болевого синдрома, увеличение объема движений в шейном отделе позвоночника, нормализацию осанки.

Таким образом, данные литературы и полученные нами результаты лечения свидетельствуют о том, что использование методов мануальной терапии в комплексном лечении больных с хроническими кохлеовестибулярными нарушениями в большинстве случаев позволяет добиться положительного клинического эффекта, существенно уменьшить интенсивность ушного шума, улучшить кохлеовестибулярные параметры и функцию равновесия тела. Безусловным достоинством мягкотканной мануальной терапии можно считать эффективность, безопасность и хорошую переносимость.

Литература

1. Афанасьева С.А., Горбачева Ф.Е. Изолированное системное головокружение. // Неврологический журнал. – 2003. – №.4. – С. 36–40.

2. Благовещенская Н.С. Отоневрологические симптомы и синдромы. М.: Медицина, 1990. – 432 с.

3. Верещагин Н.В.Патология вертебробазилярной системы и нарушение мозгового кровообращения. М.: Медицина, 1980. – 312 с.

4. Гулиева А. Э. Кохлеовестибулярные нарушения на фоне дисциркуляторной энцефалопатии: автореф. дис. канд. мед. наук. М., 2009. – 26 с.

5. Морозова С.В., Павлюшина Е.М., Аксенова О.В. Шум в ушах. // Consilium medicum. – 2007. – N 14.

6. Небожин А.И., Тардов М.В. Новые возможностиоценки функциональных состояний кровотока в краниальной венозной системе. // Мануальная терапия. – 2008. – №4(32). – С.13-17.

7. Овчинников Ю.М., Морозова С.В. Введение в отоневрологию. М.:Издательский центр «Академия», 2006. 224 с.

8. Ситель А.Б. Мануальная терапия. М.: Издатцентр, 1998. – 304 с.

9. Ситель А.Б.,. Кузьминов К.О,.Бахтадзе М.А. Влияние дегенеративно-дистрофических процессов в шейном отделе позвоночника на нарушения гемодинамики в вертебрально-базилярной системе. // Мануальная терапия. – 2010. – №1(37). – С.10-21.

10.Усачев В.И., Мохов Д.Е. Стабилометрия в постурологии: метод. рек. СПб., 2004.20с

11. Dix M.R., Hood J.D. Vertigo. // John Wiley & Sons. Chichester, New York, Brisbane, Toronto, Singapore. 1989. 479с.

12. Norre M.E. // Clin. Otolaringol. – 1994. – Oct. №19 (5). – P. 33-40.

13. Asymmetric Hearing Loss in a Random Population of Patients With Mild to Moderate Sensorineural Hearing Loss /Nili Segal[et al] //Annals of Otology, Rhinology and Laryngology. – 2007. – 116(1). – P. 7–10.

УДК: 616.28-009-072.7:613.644

РЕАКЦИЯ КОРКОВОГО ОТДЕЛА СЛУХОВОГО АНАЛИЗАТОРА НА ВОЗДЕЙСТВИЕ ПРОИЗВОДСТВЕННОГО ШУМА

Т.А. Шидловская, Т.В. Шевцова

ГУ «Институт отоларингологии им. проф. А.И. Коломийченко НАМН Украины»
(Директор – академик НАМН Украины, проф. Д.И. Заболотный)

THE REACTION OF THE CORTICAL PART OF THE HEARING ANALYZER ON IMPACT OF NOISE

T. Shidlovskaya, T. Shevtzova

В данной работе изучено временные характеристики компонентов пиков длиннолатентных слуховых вызванных потенциалов (ДСВП) у рабочих «шумовых» производств, а также у здоровых нормальнослышащих лиц. Полученное достоверное удлинение латентного периода компонента N_2 ДСВП при ипсилатеральной стимуляции тоном 1 кГц и 4 кГц уже на начальных стадиях развития слуховых нарушений свидетельствует о заинтересованности коркового отдела слухового у рабочих «шумовых» профессий.

Выявленные нарушения будут способствовать своевременному проведению лечебно-профилактических мероприятий, тем самым предупреждая развитие слуховых нарушений и их прогрессирование у рабочих «шумовых» профессий.

Ключевые слова: слух, сенсоневральная тугоухость, рабочие «шумовых» профессий, шум, длиннолатентные слуховые вызванные потенциалы

Библиография – 13 источников

In this study, we investigated the temporal characteristics of the components of long-latency peaks of auditory evoked potentials (DSVP) in the workers 'noise' industries, as well as in healthy individuals. The resulting significant lengthening of the latent period of component N2 evoked potentials with ipsilateral stimulation of audio tone of 1 kHz and 4 kHz at the early stages of auditory disorders demonstrates the interest of the cortical part of the hearing from the workers 'noise' professions.

Identified breaches will contribute to the timely delivery of therapeutic and preventive measures, thereby preventing the development of hearing disorders and their progression at work "noisy" occupations.

Key words: hearing, sensorineural hearing loss, workers 'noise' professions, noise, long-latency auditory evoked potentials

Bibliography – 13 sources

Шум является одним из наиболее распространенных и трудноконтролируемых «загрязнителей» окружающей среды.

В наше время будущего развития научно-технического прогресса роль фактора на экосистему, биологическую среду и организм человека многократно возрастает. Особенно это касается техногенных шумов самых разных характеристик, выявление которых распространяется не только на ограниченные контингенты, но и на значительные сообщества людей, тем или иным способом подверженным их воздействию.

Шум имеет негативное влияние как на биологическую систему и биосферу, так и на организм каждого индивидуума, попадающего в среду его влияния. Причем, если рассматривать влияние непосредственно на организм человека, то шум не только оказывает воздействие не только на слуховую систему, что является очевидным, но и на центральную нервную систему, сердечно-сосудистую, нередко затрагивая адаптационно-приспособительные и регуляторные механизмы. Безусловно, подверженными негативному действию шумового фактора

остаются рабочие соответствующих производств, находящихся в непосредственной близости от источника шума достаточно длительное время.

В процессе производства на рабочих промышленных предприятий влияет целый комплекс техногенных факторов, ведущим из которых являются факторы, связанные с производственным шумом [1-10]. Шум и вибрация являются основными факторами производства, влияющими на развитие слуховых расстройств по типу звуковосприятия у таких рабочих.

Ранняя диагностика, профилактика и лечение слуховых расстройств были и остаются одной из актуальных проблем современной отоларингологии и профпатологии. Несмотря на интенсивную её разработку в этой проблеме остается много нерешенных вопросов.

На протяжении многих лет проводятся исследования воздействия шума на организм человека, в том числе и состояние слуховой функции. При этом до сих пор определение порогов слуха на тоны остается основным методом мониторинга слуховой функции у рабочих «шумовых» профессий [9-13]. Известно, что профессиональные слуховые расстройства проявляются снижением слуховой чувствительности в области высоких частот, преимущественно от 2 до 8 кГц, но в наибольшей степени – это касается 4, 6 и 8 кГц.

По мере прогрессирования тугоухости расширяется диапазон частот с повышенными слуховыми порогами, в процесс вовлекается область речевых частот, а также ухудшение восприятия частоты 2 кГц является не только новым качественным признаком в развитии сенсоневральной тугоухости (СНТ), но и проявляется жалобами на снижение слуха, а также нарушением разборчивости речи.

В последнее время появились ряд работ, в которых описаны более ранние нарушения слуха при воздействии шума, а также нарушения в области расширенного диапазона частот (9-20) кГц.

В настоящее время хорошо себя зарекомендували в клинической практике объективные методы исследования слухового анализатора, например регистрация слуховых вызванных потенциалов – коротколатентных и длиннолатентных, (соответственно КСВП и ДСВП) для оценки функционального состояния проводящих структур, стволомозговых и корковых отделов слухового анализатора. Этот метод позволяет практически в 100% случаев достоверно выявить нарушения в функционировании центральных отделов слухового анализатора и даже ответить на вопрос, в каких именно структурах имеют место расстройства.

В работах [11, 12] описана заинтересованность коркового отдела слухового анализатора у больных с сенсоневральной тугоухостью сосудистого, радиационного, а также шумового генеза.

Цель данной работы – исследовать временные характеристики компонентов пиков длиннолатентных слуховых вызванных потенциалов (ДСВП) у рабочих «шумовых» производств, а также у здоровых нормальнослышащих лиц и произвести сравнительный анализ полученных результатов.

Для достижения поставленной цели были проведены бинауральные обследование 45 рабочих «шумовых» профессий. Прежде всего исследовался слух на тоны как в обычном (0,125-8) кГц, так и в расширенном (9-16) кГц диапазонах частот.

Исследование слуховой функции производили с использованием клинического аудиометра АС-40, фирмы «Interacoustics” (Дания) в экранированной звукоизоляционной камере, где уровень шума не превышал 30 дБ.

ДСВП регистрировали в ответ на тональные посылки длительностью 300 мс, интенсивностью 40 дБ над субъективным порогом слышимости с чатотой заполнения 1 и 4 кГц. Анализ кривых производился анализирующей системой МК-6 фирмы “Amplaid”.

Нами было обследовано 45 рабочих шумовых профессий, на рабочих местах которых шум превышал предельно допустимый уровень (80 дБА).

Рабочие были разделены на 3 группы по 15 рабочих в каждой группе с симметричным нарушением слуховой функции по типу звуковосприятия с начальной сенсоневральной тугоухостью (СНТ), умеренными сенсоневральными проявлениями и выраженной СНТ, соответственно, в возрасте от 20 до 50 лет. Средний их возраст составлял (38,6 ± 5,4) лет. Контролем служили 15 здоровых нормальнослышащих лиц, которые не имели контакта с шумом или радиацией, а также не страдали сосудистыми заболеваниями. Всего было обследовано 60 человек.

По данным субъективной аудиометрии нами были выявлены нарушения слуховой функции у рабочих «шумовых» профессий во всех трех обследованных группах (табл. 1). Более наглядно эти данные представлены на рис. 1.

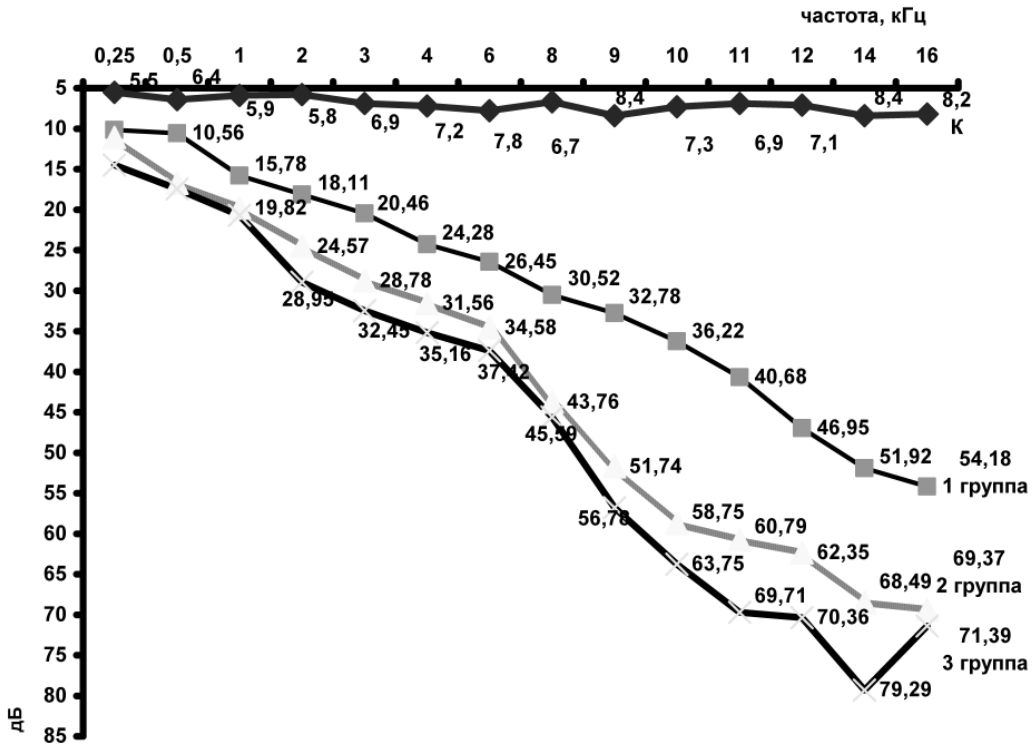

Рис. 1. *Показатели тональной аудиометрии у рабочих «шумовых» профессий*

В первой группе пороги слуха на тоны, начиная с 3 кГц были повышенными и составили соответственно: (20,46±5,58; 24,28±5,61; 26,45±3,61 и 30,45±3,93) дБ. Что же касается слуха на тоны в расширенном диапазоне частот, то в данной области отмечалось еще более выраженное повышение порогов слуха на тоны. Так, в области 9 кГц слух на тоны составил: (32,78±3,39), 10 кГц – (36,22±4,35), 11,2 кГц – (40,68±5,89) дБ, 12 кГц – (46,95±7,75) дБ, 14 кГц – (51,92±6,46) дБ и 16 кГц – (54,18±5,99) дБ (рис. 1).

Что касается обследованных рабочих второй группы, то у них наблюдалось более выраженное снижение слуха, начиная с области 2 кГц, где порог составил (24,57±3,88) дБ при норме (7,0 ± 0,8) дБ (P<0,01). Достоверно отличались в этой группе по сравнению с нормой и пороги слуха на тоны в области 3, 6 и 8 кГц.

Наиболее выраженные нарушения слуха на тоны и в конвенциональном и в расширенном диапазоне частот были выявлены у рабочих 3 группы и преимущественно области расширенного диапазона частот (табл. 1). Следует отметить, что в 53,3% на аудиограммах был «обрыв» в восприятии слуха на тоны в области 16 кГц, а 40% обследованных 3 группы слух не воспринимали в области 14 кГц.

По данным ДСВП У рабочих всех изучаемых групп нами были выявлены изменения в функциональном состоянии корковых структур слухового анализатора.

При этом, при анализе латентних периодов пиков (ЛПП) компонентов P_1, N_1, P_2 ДСВП при стимуляции тоном 1 кГц существенной разницы во всех группах по сравнению с контрольной группой нами не установлено (P>0,05). Однако, наблюдается достоверное удлинение ЛПП компонента N_2 ДСВП уже в 1 группе робочих по сравнению с контрольной группой.

ЛПП компонента N2 ДСВП в 1 группе составил (269,7 ± 2,8) мс, в контрольной группе – (251,7 ± 3,2) мс (t = 4,23; p <0,01) (табл. 1), а в группе 2 (273,4±2,9) мс (t = 5,02; p <0,01), что свидетельствует о явлении дисфункции в корковом отделе слухового анализатора еще практически при нормальных показателях слуха на тоны. Еще более удлиненным ЛПП компонента N_2 ДСВП был в 3 группе исследуемых рабочих (с выраженной СНТ), который составлял (282,1 ± 2,3) мс при норме (251,7 ± 3,2) мс; (t = 7,71; p <0,01) (табл. 2).

Практически аналогичные данные получены нами и при ипсилатеральной стимуляции тоном 4 кГц.

Все вышесказанное свидетельствует о том, что у рабочих «шумовых» профессий под воздействием шума происходят определенные функциональные изменения в корковых струк-

Таблица 1

Среднестатистические показатели порогов слуха на тоны (дБ) у исследуемых рабочих «шумовых» профессий

Группы обследо-ванных	Частота, кГц														
	0,125	0,25	0,5	1	2	3	4	6	8	9	10	11	12	14	16
1 n=15	9,45± 3,12	10,15± 3,39	10,56± 4,76	15,78± 4,64	18,11± 3,86	20,46± 5,58	24,28± 5,61	26,45± 3,61	30,45± 3,93	32,78± 3,39	36,22± 4,35	40,68± 5,89	46,95± 7,75	51,92± 6,46	54,18± 5,99
2 n=15	10,42± 3,84	11,07± 3,02	16,74± 3,75	19,82± 3,95	24,57± 3,88	28,78± 3,98	31,56± 4,02	34,58± 4,18	43,76± 4,01	51,74± 4,85	58,75± 4,32	60,79± 3,94	62,35± 4,15	68,49± 3,89	69,37± 3,89
3 n=15	12,58± 3,99	14,47± 4,12	17,45± 3,83	20,72± 3,98	28,95± 4,02	32,45± 4,15	35,16± 4,23	37,42± 4,52	45,59± 4,82	56,78± 4,63	63,75± 4,78	69,71± 5,23	70,36± 5,16	79,29± 5,32	71,39± 3,39
К n=15	5,3± 0,2	5,5± 0,1	6,4± 0,2	5,9± 0,3	5,8± 0,6	6,9± 0,6	7,2± 0,4	7,8± 0,6	6,7± 0,4	8,4± 0,9	7,3± 0,8	6,9± 0,9	7,1± 0,8	8,4± 0,3	8,2± 0,6
t/p (К-1)	1,33 P>0,05	1,37 P>0,05	0,87 P>0,05	2,12 P<0,05	3,15 P<0,05	2,41 P<0,05	3,04 P<0,05	5,09 P<0,01	6,03 P<0,01	6,95 P<0,01	6,54 P<0,01	5,67 P<0,01	5,11 P<0,01	6,73 P<0,01	7,64 P<0,01
t/p (К-2)	1,33 P>0,05	1,84 P>0,05	2,75 P<0,05	4,29 P<0,01	4,78 P<0,01	5,44 P<0,01	6,03 P<0,01	6,34 P<0,01	9,20 P<0,01	8,79 P<0,01	11,71 P<0,01	13,33 P<0,01	13,06 P<0,01	16,23 P<0,01	15,54 P<0,01
t/p (К-3)	1,82 P>0,05	2,18 P<0,05	2,88 P<0,05	3,71 P<0,05	5,70 P<0,01	6,09 P<0,01	6,58 P<0,01	6,50 P<0,01	8,04 P<0,01	10,26 P<0,01	11,65 P<0,01	11,84 P<0,01	12,11 P<0,01	13,30 P<0,01	18,35 P<0,01
t/p (1-2)	0,19 P>0,05	0,20 P>0,05	1,02 P>0,05	0,66 P>0,05	1,18 P>0,05	1,21 P>0,05	1,05 P>0,05	1,47 P>0,05	2,36 P<0,05	3,20 P<0,05	3,67 P<0,05	2,84 P<0,05	1,75 P>0,05	2,19 P<0,05	2,13 P<0,05
t/p (2-3)	0,39 P>0,05	0,67 P>0,05	0,13 P>0,05	0,18 P>0,05	0,78 P>0,05	0,64 P>0,05	0,62 P>0,05	0,46 P>0,05	0,29 P>0,05	0,75 P>0,05	2,78 P<0,05	2,11 P<0,05	2,22 P<0,05	2,67 P<0,05	2,39 P<0,05
t/p (1-3)	1,88 P>0,05	2,17 P<0,05	2,88 P<0,05	3,71 P<0,05	5,69 P<0,01	6,09 P<0,01	6,58 P<0,01	6,49 P<0,01	8,04 P<0,01	10,25 P<0,01	11,64 P<0,01	11,83 P<0,01	11,16 P<0,01	13,30 P<0,01	18,35 P<0,01

турах слухового анализатора еще при начальных изменениях слуха на тоны. Такие изменения отражают, что «шумовая» среда имеет непосредственное негативное влияние на состояние центрального отдела слухового анализатора, так и на корковые структуры ЦНС. Причем, это влияние проявляется достоверно, еще до выраженных слуховых расстройств.

Следует отметить, что хотя такие рабочие еще не имели жалоб на снижение слуха, однако в 100 % случаев они жаловались на повышенную раздражительность и в 60 % – на субъективный шум в ушах. На данные сведения следует обращать внимание при периодических медицинских осмотрах и своевременно проводить им лечебно-профилактические мероприятия. Это будет способствовать предотвращению развития слуховых расстройств у рабочих «шумовых» профессий. Полученные данные также важны при решении вопросов трудовой экспертизы.

Таблица 2

Показатели латентных периодов пиков компонентов ДСВП у обследованных рабочих «шумовых» профессий

Группы больных	Показатели ЛПП волн ДСВП, мс, (M±m)			
	P_1	N_1	P_2	N_2
к	50,4±2,5	112,7±2,9	176,4±2,1	251,7±3,2
1	53,2±2,7	113,3±2,4	178,4±2,6	269,7±2,8
2	54,5±2,5	114,7±1,9	179,4±2,7	273,4±2,9
3	55,3±2,1	115,6±2,1	178,9±2,5	282,1±2,3
t/p (К-1)	0,76 P>0,05	0,16 P>0,05	0,60 P>0,05	4,23 P<0,01
t/p (К-2)	1,16 P>0,05	0,58 P>0,05	0,88 P>0,05	5,02 P<0,05
t/p (К-3)	1,50 P>0,05	0,81 P>0,05	0,77 P>0,05	7,71 P<0,01
t/p (1-2)	0,35 P>0,05	0,46 P>0,05	-0,27 P>0,05	-0,92 P>0,05
t/p (2-3)	0,25 P>0,05	0,32 P>0,05	0,14 P>0,05	1,98 P>0,05
t/p (1-3)	0,61 P>0,05	0,72 P>0,05	0,14 P>0,05	0,61 P>0,05

Выводы

1. Установлено, что уже на начальных стадиях развития слуховых нарушений находящихся под воздействием шума у рабочих «шумовых» условиях страдает корковый отдел слухового анализатора. Об этом свидетельствует достоверное удлинение латентного периода компонента N2 ДСВП при ипсилатеральной стимуляции звуковым тоном 1 кГц и 4 кГц.

2. ЛПП компонента N2 может служить объективным критерием при решении вопросов экспертизы трудоспособности и профотбора рабочих «шумовых» профессий.

3. Все это будет способствовать своевременному проведению лечебно-профилактических мероприятий, тем самым предупреждая развитие слуховых нарушений и их прогрессирование у рабочих «шумовых» профессий.

Литература

1. Измеров Н.Ф. Руководство по гигикне труда. В 2т. под ред. Н.Ф.Измерова. – М.: Медицина, 2007. – Т. 2. – 448 с.

2. Особенности тональной аудиометрии у лиц, подвергающихся воздействию низкочастотных акустических колебаний / В.В. Изотов [и др.], // Рос. оторинолар. 2009. – №4(41). – С. 64–68.

3. Тональная пороговая аудиометрия в расширенном диапазоне частот по воздуху в возрастном аспекте / Ю.В. Левина [и др.]// Вестник оторинолар. – 2003. – №2. – С. 12–13.

4. Любченко П.Н., Виницкая Т.Е. Структура профессиональных заболеваний у электросварщиков // Медицина труда и промышленная экология. – 2000. – №8. – С. 7–10.

5. Отвага И.А. Профилактическое лечение – важное звено в системе профилактики профзаболеваний // Охрана труда. – 2004. – №12. – С. 34–36.

6. Остапкович В.Е. Влияние перенесенных ушных заболеваний на развитие профессиональной тугоухости // Журнал ушных, носовых и горловых болезней. – 1983. – №2. – С. 14–18.

7. Панкова В.Б. Профессиональные заболевания в клинике оториноларингологии // Рос. оторинолар. 2007. – №5(30). – С. 131–134.

8. Шумозаглушающий шлем как профилактика профессиональной тугоухости / И.В. Райцелис [и др.]// Рос. оторинолар. 2009. – Приложение №2. – С. 64–69.

9. Питання діагностики професійної сенсоневральної приглухуватості у працівників шинного заводу. /А.І.Розкладка [и др.] // Журнал вушних, носових і горлових хвороб. – 2005. – №5. – С. 65–66.

10. Трикоза В.А., Брыкалин В.П. /Нейросенсорная тугоухость шумовой этиологии в структуре профессиональных заболеваний у рабочих шумо-вибрационных профессий в некоторых отраслях машиностроения / Журнал ушных, носовых и горловых болезней. – 2004. – №3. – С. 18–20.

11. Шидловська Т.В., Козак М.С. Реакція різних відділів слухової системи на вплив виробничого шуму // Ліки України. – 1999. – №7. – С. 53–54.

12. Сенсоневральна приглухуватість. Т.В.Шидловська [и др.]. К.: Логос 2006. – 752с.

13. Храбриков А.Н. Дифференциальная диагностика кохлеарной и ретрокохлеарной форм тугоухости // Рос. оторинолар. 2009. – Приложение №2. – С. 78–81.

УДК: 616.288.6-089.844 : 616.284-002.258

МАСТОИДОПЛАСТИКА (ОБЗОР ЛИТЕРАТУРЫ)

З.Б. Агаронова, И.Т. Мухамедов, Ш.М. Ахмедов, Б.З. Абдуллаев

MASTOID OBLITERATION (REVIEW)

Z.B. Agaronova, I.T. Muhamedov, S.M. Ahmedov, B.Z. Abdullaev

ФГУ «НКЦ оториноларингологии» ФМБА России, Москва
(Директор – д.м.н., проф. Н.А. Дайхес)

В данной статье дана краткая историческая справка различных материалов когда-либо использовавшихся для выполнения мастоидопластики.
Ключевые слова: хронический средний отит, мастоидопластика

This article contains a short historical information of used various materials for mastoid obliteration.
Key words: chronic otitis media, mastoid obliteration

Одним из самых распространенных заболеваний в отиатрической практике до настоящего времени является хронический гнойный средний отит (ХГСО) [21, 29]. В структуре общей ЛОР заболеваемости занимает от 15,7% до 22,4% [7]. При этом многие вопросы хирургической реабилитации больных ХГСО остаются открытыми.

Больные ХГСО подлежат хирургическому лечению. Одной из главных целей хирургического лечения ХГСО является ликвидация воспалительного процесса, однако в настоящее время наряду с этим приоритетной в отиатрии является реконструктивная хирургия среднего уха [7, 9].

При выполнении реконструктивного этапа операции на ухе задачей отохирурга является восстановление нормальных анатомических структур не только среднего, но и наружного уха [5, 8, 10, 11, 12].

Одной из проблем современной отохирургии является так называемая «болезнь оперированного уха», характеризующаяся гноетечением, снижением слуха на оперированное ухо и др. [3, 4, 24]. Это состояние развивается при наличии «открытой» трепанационной полости в любом отделе среднего уха. Такие пациенты нуждаются в периодическом амбулаторном и стационарном лечении, что требует определенных финансовых затрат. Кроме того, вследствие выраженного снижения слуха, социальная адаптация таких больных затруднена. Все вышеперечисленное обусловливает необходимость восстановления архитектоники среднего и наружного уха. Первоначально, многие отохирурги пытались это сделать, уменьшая объем и или полностью облитерируя образующуюся трепанационную полость [6, 20, 28, 40, 42, 51, 52, 54, 58].

Вопрос о возможной облитерации мастоидальной полости возник с момента разработки первых вариантов радикальной операции [2, 14, 34]. Некоторые исследователи заполняли полость либо трансплантатами из большеберцовой кости, либо мышечными лоскутами на питающей ножке из височной области [31, 43, 46, 53]. Но, в доантибиотиковую эру частое инфицирование трансплантатов не позволило широко использовать эти методы.

М.И. Овсянников (1959) предложил назвать метод мастоидопластики «биологическая тампонада» [19]. В литературе встречаются такие исторические сложившиеся названия, как «тимпаномускулопластика» [57], «мускулотимпанопластика» [38], «облитерация мастоидальной полости» [36], «отомастоидопластика» [48], «ушная функциональная миоапластика» и «ушная функциональная остеопластика» [32]. В нашей стране используется термин «мастоидопластика».

Для мастоидопластики используют аутогенные, аллогенные и ксеногенные имплантационные материалы, так же в последнее время широкое применение получили синтетические биоматериалы и металлы. Большинство трансплантатов используются и по настоящий момент, а некоторые представляют лишь исторический интерес.

Так в связи с появлением в 60-х годах различных видов пластмасс (полимер метакрилата, волокна летилана, тиксотропный гель йодополивинилового спирта и др.), их стали использовать для выполнения мастоидопластики [1, 44]. Однако, по результатам отдаленных исследований большинства авторов, пластмассы, являясь чужеродным материалом для организма, способствуют развитию инфекции, нарушают регенерацию тканей, обладают бластомогенными свойствами [13, 23, 41].

С учетом иммунной совместимости наилучшим пластическим материалом являются ткани оперируемого больного. Из аутологичных материалов при мастоидопластике применялись: кровяной сгусток, жировые, мышечные и костные трансплантаты [6, 28, 52, 54]. Более благоприятные результаты и широкое распространение получили различные варианты пересадки мышечных лоскутов на питающей ножке [20, 40, 42, 51, 58].

На сегодняшний день аутоткани достаточно часто используются в отохирургии. Работа над усовершенствованием уже существующих методик, и так же создание новых способов использования аутотрансплантатов в отохирургии активно продолжается. A.M. Abdel-Rahman и соавт. (2008) проводили анализ отдаленных результатов мастоидопластики аутокостной стружкой с мышечно-фасциальным лоскутом при хроническом гнойном среднем отите. Проведенные исследования свидетельствуют о хорошем функциональном и анатомическом результате у 89% прооперированных больных [49].

Рассматривая исторические аспекты использования аутотрансплантатов для мастоидопластики можно сделать вывод о достигнутых сравнительно хороших результатах.

Но, к сожалению, их применение не всегда возможно и имеет свои отрицательные стороны. Часто забор аутотрансплантата связан с дополнительным, и достаточно травматичным, хирургическим вмешательством. Другим негативным моментом является дефицит пластического материала. Именно дефицит аутогенного пластического материала вынуждет хирургов искать и разрабатывать до настоящего времени альтернативные методики пластики костных структур среднего уха [5, 10, 11, 17, 18].

Для устранения вышеперечисленных недостатков отохирургии пытались заменить костные аутотрансплантаты ранее называемыми гетерогенными материалами – ксенотрансплантатами. Мастоидальную полость заполняли, а заднюю стенку наружного слухового прохода восстанавливали гетерогенной костью, лишенной жировых и белковых веществ [50, 62]. Но при дальнейшем изучении выяснилось, что ксенотрансплантаты в большинстве случаев рассасываются, поэтому они не получили широкого клинического применения и представляют лишь исторический интерес.

Дальнейший поиск материалов для мастоидопластики был связан с использованием аллотрансплантатов, а так же всевозможных комбинаций ауто- и аллотканей. Аллотрансплантаты могут служить весьма достойной заменой аутотканям, а сохранение ценных качеств аллоткани полностью зависит от методов их консервации и стерилизации [22, 56]. Разрабатывая методы консервации и стерилизации, их авторы стремились сохранить биологические свойства ткани, при этом обеспечить должную стерилизацию ткани, обусловливающую ее безопасность, а также сохранение условий для длительного ее хранения и транспортировки.

В последние десятилетия прошлого века в оториноларингологии для мастоидопластики применяли аллотрансплантаты, консервированные различными способами. Наибольшее распространение в нашей стране получил метод консервации трансплантатов в слабых растворах альдегидов. Работы по совершенствованию и отработке наиболее оптимальных методик стерилизации и консервации продолжаются.

В 1975 году А.М. Петровская и Н.А. Преображенский в своей работе проводили сравнительную характеристику мастоидопластики мышечным лоскутом на питающей ножке с

восстановлением задней стенки наружного слухового прохода формалинизированным аллохрящом и быстротвердеющей пластмассой. Клинические исследования показали целесообразность использования аллохрящевого трансплантата. В эксперименте показано, что хрящ постепенно резорбировался и замещался новообразованной костной тканью. А мастоидопластика мышечным лоскутом в результате его перерождения приводит к восстановлению трепанационной полости в сосцевидном отростке [23]. О.К. Патякина, Н.Г. Сидорина (1983) для мастоидопластики рекомендуют использовать кусочки аллогенного хряща, стружку кортикальной кости, дополненные мышечнопериостальным лоскутом или фасцией [27]. В.Д. Меланьин, О.Г. Хоров (1999) предлагают использование формалинизированного хряща для мастоидопластики, с формированием искусственного антрума в сосцевидном отростке [16].

В начале XXI века наибольшую популярность приобрели синтетические биоматериалы и металлы. Такого рода материалы позволяют хирургам избежать дополнительной травмы больного, с которой мы сталкиваемся при заборе аутоматериала. Немаловажен низкий риск инфицирования больного (бактериально-, грибково- и вирусная безопасность), что не всегда имеет место при создании алломатериалов. Современные биоматериалы должны обладать определенными химическими свойствами (отсутствие нежелательных химических реакций с тканями и межтканевыми жидкостями, отсутствие коррозии), определенными механическими характеристиками (прочность, трещиностойкость, сопротивление замедленному разрушению, износостойкость) и биологическими свойствами (биосовместимость, возможное стимулирование остеосинтеза).

Для выполнения мастоидоспластики широко используются синтетические материалы, состав которых близок к минеральному составу кости: препараты биостекла, гидроксиапатит, биоситалл и т.п. Так Ф.В. Семенов (2010) применил препараты биостекла (биоситэлкор) для частичной облитерации мастоидальных полостей при открытом типе операций на среднем ухе, и получил у всех пациентов хороший анатомический результат операции (полная эпителизация раневой поверхности, отсутствие выделений из уха), что подтверждают данные КТ, которые свидетельствуют о постепенной остеоинтеграции имплантата [25]. М.П. Николаев и соавт. (2006) провели сравнительное исследование облитерации трепанационной полости гранулированными препаратами гидроксиапатита и биоситалла – в 95% случаев достигнут хороший анатомический эффект, в 90% – хороший функциональный (слухоулучшающий) [17, 18].

Так же в современной литературе описаны различные методики мастоидопластики различными биоматериалами: композитным мелкогранулированным костно-надкостничным материалом (CMOF) [59], биодеградируемыми покрытиями на основе коллаген-хитозанового комплекса («Коллахит», «Коллахит-ФА», «Хитал-БИО», «хитал-БОЛ») [9], материалом на основе гидроксиапатита и коллагена с хлоргексидином («Стимул-осс») [11]. Все они и многие другие достаточно активно используются в реконструктивной отохирургии в настоящее время.

Несмотря на такую обширную историю экспериментальных исследований и клинической практики, совершенствование методов консервации, стерилизации и хранения пластических материалов для мастоидопластики, в настоящее время проблема выбора материала для облитерации или уменьшения объема трепанационной полости сохраняется.

Анализируя вышеизложенное, можно сделать вывод о том, что вопросы реконструктивной хирургии для воссоздания архитектоники среднего уха остаются открытыми для изучения.

Литература

1. Айзенберг С. Г. О применении некоторых биологически активных полимеров для облитерации трепанационной полости при радикальной операции и тимпанопластике // Журнал ушных, носовых и горловых болезней. – 1966. – № 5. – С. 15–20.

2. Алексеев Л. В. Первичный шов после антротомии // Вестник рино-лариньго-отиатрии. – 1927. – № 1. – С. 105 – 111.

3. Бобров В. М. Разнообразие находок на ухе после ранее проведенной радикальной операции: хирургическая тактика // Рос. оториноларингология. – 2006. – № 6(25). – С. 38–42.

4. Болезнь оперированного уха: клиническая характеристика и патоморфологическое обоснование / Ю. К. Янов, В. П. Ситников, И. А. Аникин [и др.] // Рос. оториноларингология. – 2005. – № 4(17). – С. 149–154.

5. Борисенко О.Н. Закрытый вариант этапной тимпнопластики с мастоидэктомией у больных хроническим гнойным средним отитом / Щ.Н. Борисенко // Вестник оториноларингологии. – 2001. – № 2. – С. 23–27.

6. Бытченко Д. А. Применение кожно-жирового лоскута в отохирургии // Здравоохранение. – Кишинев, – 1967. – № 3. – С. 44–45.

7. Гаров Е. В. Современные принципы лечения больных с хроническим гнойным средним отитом // Здоровье столицы : тез. докл. VI Московск. ассамблеи (г. Москва, 13–14 дек. 2007 г.). – М., 2007. – С. 137–138.

8.Джаббаров К. Д., Хушбаков А. Ч. Мастоидопластика — один из этапов медицинской реабилитации больных хроническим гнойным средним отитом // Вестник оториноларингологии. – 2010. – № 2. – С. 36–38.

9. Дубинец И.Д., Кофанов Р.В., Куренков Е.Л. Теоретическое обоснование применения резорбируемых биосинтетических материалов в реконструктивной отохирургии (обзор литературы) // Российская оториноларингология. – 2007. – № 4 (29). – С. 85–91.

10. Еремеева К.В., Кулакова Л.А., Лопатин А.С. Особенности санирующих реопераций на среднем ухе // Вестник оториноларингологии. – 2009. – № 4. – С. 45–47.

11. Еремеева К.В., Кулакова Л.А., Лопатин А.С. Отдаленные результаты хирургической реабилитации лиц, страдающих «болезнью оперированного уха» // Материалы 3-го нац. конгр. аудиологов и 7-го междунар. симп. «Современные проблемы физиологии и патологии слуха» (Суздаль, 26–28 мая 2009 г.). – М., 2009. – С. 80–81.

12. Использование костной аутоткани в реконструктивной пластике послеоперационной полости при мастоидэктомии / Х.Ш. Давудов, Ю.Б. Сулейманов, И.И. Матёла [и др.] // III научно-практическая конференция оториноларингологов Центрального округа Российской Федерации «Актуальное в оториноларингологии»: материалы конференции. – М., 2009. – С. 173–174.

13. Коган А. Х. Бластомогенное действие синтетических полимеров в эксперименте // Вопросы диагностики и лечения злокачественных новообразований. – М., 1965. – 132 с.

14. Комендантов Л. Е. О последовательном лечении с применением висмут-вазелиновой пасты трепанационных ран сосцевидного отростка после радикальной операции и простой антротомии // Вестник ушных, носовых и горловых болезней. – 1918. – № 1. – С. 1–16.

15. Макашев В.Е. Экспериментальное обоснование и клиническое применение деминерализованной костной ткани для пластики перегородки носа: Автореф. дисс. канд. мед. наук. – Киев, 1992. – 36 с.

16. Меланьин В.Д. Принципы лечения неосложненных форм эпи – и мезотимпанита / В.Д. Меланьин, О.Г. Хоров // Вестник оториноларингологии. – 1999. – № 4. – С. 8–11.

17. Николаев М. П., Пурясев А. Е. Использование биокомпозиционных материалов для мастоидопластики трепанационной полости при операциях на среднем ухе // Мат-лы ХУII съезда оториноларингологов России : тез. (г. Н. Новгород, 7 – 9 июня 2006 г.). – СПб., 2006. – С. 127–128.

18. Николаев М. П., Пурясев А. С. Биокомпозиционные материалы для мастоидопластики послеоперационной полости при хроническом деструктивном среднем отите // Российская оториноларингология. – 2006. – № 2(21). – С. 63–65.

19. Овсянников М. И. Биологическая тампонада (восстановительная пластика) при радикальной операции уха // Труды V съезда отоларингологов СССР. – М., 1959. – С. 349–351.

20. Овсянников М. И. Биологическая тампонада (восстановительная пластика) при радикальной операции уха // V съезд отоларингологов СССР. Тезисы докладов. – М., 1958. – С. 103–104.

21. Пальчун В. Т., Крюков А. И. Оториноларингология. Руководство для врачей. – М., 2001. – 615 с.

22. Парфентьева В.Ф., Розвадовский В. Д., Дмитриенко В.И. Влияние формалина на антигенную активность / Труды Кишиневского мед. ин-та. – Кишинев: Б. и., 1967. – С. 126–127.

23. Петровская А. М. Сравнительная оценка методов восстановления задней стенки наружного слухового прохода при мастоидопластике: дис. ... канд. мед. наук. – М., 1975. – 196 с.

24. Применение стеклокристаллических гранул биосит-элкор для уменьшения объема трепанационной полости при операциях на среднем ухе / Ф.В. Семенов, И.В. Горбоносов, А.В. Стариков, В.А. Ридненко // Вестник оториноларингологии. – 2005. – № 1. – С. 32–35.

25. Семенов Ф. В., Банашек-Мещерякова Т. В. Влияние обогащенной тромбоцитами плазмы на течение раневого процесса после санирующих операций «открытого» типа на среднем ухе // Рос. оториноларингология. – 2010. – № 3 (46). – С. 145–151.

26. Сидорина Н. Г., Гарова Е. Е. Выбор объёма операции и хирургического подхода при холестеатоме среднего уха // VIII науч.-практ. конф. «Фармакологические и физические методы лечения в оториноларингологии» г. Москва, 20–21 мая 2010 года) : тез. докл. – М., 2010. – С. 65–66.

27. Сидорина Н.Г. Клинико-аудиологическая оценка методов реконструкции слухоулучшающих операций у больных после общеполостной операции уха: дис. ... канд. мед. наук. – М., 1983. – 246 с.

28. Скоробогатый В.А. К вопросу об уменьшении трепанационной полости при радикальной операции и тимпанопластике // Актуальные вопросы оториноларингологии. – Киев, – 1967. – 199 с.

29. Тарасов Д. И. Заболевания среднего уха / Д.И. Тарасов, О.К. Федорова, В.П. Быкова. – М.: Медицина, 1988. – С. 146–180.

30. Трищенков Н.Н. Функционально-реконструктивные операции при лечении холестеатомы среднего уха: дис. ... канд. мед. наук. – Новосибирск, 1983. – 246 с.

31. Ballin M. Fibrial bone transplantation in the postoperative mastoid wound // Med. Rec. and ann. – 1913. – № 83(9). – P. 372–375.

32. Basaguren E. Osteoplastie et musculoplastie fonctinnel les auriculaires // Acta Otorhino-laryngol. Belg. – 1968. – № 22. – P. 553–555.

33. Bennett R. On the importance of versatility in mastoid surgery // J. Laryngol. And Otol. – 1964. – № 78(11). P. 1022–1029.

34. Blake C. The value of blood clot as a primary dressing in mastoid operations // Trans. Amer. Otol. Soc. – 1891. – № 48. – P. 12–16.

35. Buchheim G. Les suppurations la chirurgie fonctionnelle de l'oreile // Ann. Otolaryngol. – 1963. – № 80. – P. 359–362.

36. Elbrond O. Obliteration of mastoid cavities in temporal bone surgery // Arch. Otolaryngol. – 1963. – № 78(2). – P. 132–137.

37. Extensive external auditory canal cholesteatoma in the infratemporal area without mastoid involvement: use of a new surgical technique / Lee J.H., Jung S.H., Park C.H., Hong S.M. // Ear Nose Throat Journal. – 2010. – V. 89, № 9. – P. 438–442.

38. Frerichs D., Williams G. One-stage endaural musculotympanoplasty // Arch. Otolaryngol. – 1962. № 76(1). – P. 23–31.

39. Goto S. Radical mastoidectomy for the pyrpose of improvement of hearing // Nagoya J. med. Sci. – 1953. – № 16(2). – P. 122–128.

40. Guilford F. Obliterative technique in mastoid and tympanoplasty cavities // Abstr. 7–the International Congress of Otorhinolaryngologie. – Paris, – 1961. – P. 74–75.

41. Herrmann R. Kritische Betrachtungen zur Verwndung von Fremdstoffimplantaten in der plastischen Chirurgie der Nase und des Mittelohres // H.N.O. – 1965. – № 13(9). P. 253–256.

42. Jemmi C. L'impiego del combo peduncolato retro-auricolare alla vidau nella chirurgia endaurale // Ann. Laringol. otol. Rinol. Faringol. – 1962. – № 61(6). – P. 656–662.

43. Kish H. The use of muscle grafts in mastoid operations // J. Postgraduate Med. – 1932. – № 8. – C. 270–271.

44. Mahoney J. Tympanoacryloplasty. A new mastoid obliteratory procedure // Arch. Otolaryngol. – 1961. № 5(75). – P. 519–520.

45. Mastoid obliteration combined with soft-wall reconstruction of posterior ear canal / Takahashi H., Iwanaga T., Kaieda S., Fukuda T., Kumagami H., Takasaki K., Hasebe S., Funabiki K. // European Archives of Otorhinolaryngology. – 2007. – V. 264, № 8. – P. 867–871.

46. Mill W. Three cases of conservative mastoid oparetion with temporal muscle graft // J. Laryngol and Otol. – 1930. – № 45(2). – P. 129–130.

47. Moritz W. Verschiedene Trommelfellfunktionen unter veranderten Mittelohrverhaltnissen // Arch. Ohr.-Nas.- und Kehlkopfheilk. – 1951. – № 159. – P. 364–370.

48. Nicelli F. Otomastoidoplastiche funzionali // Ann. Laringol. Otol. Rinol. Faringol. – 1963. – № 62(4). – P. 320–329.

49. Obliteration of radical cavities with autogenous cortical bone; long-term results / Abdel-Rahman A.M. [et al.] // BMC Ear Nose Throat Disorders. – 2008. – V. 29, № 8. – P. 4.

50. Palva T. Die geschlossene Radicaloperation // Arch. Ohr.-Nas.- und Kehlkopfheilk. – 1965. – № 185(2). – P. 521–524.
51. Palva T., Palva A., Karja J. The chronio ear: Operative methods and results // Acta otolaringol. – 1967. – № 224. P. 350–353.
52. Piguet J., Decroix G., Leroy L. L'evidement petromastoidien avec inclusion de graise // Ann. Otolaryngol. – 1958. – № 75. – P. 491–501.
53. Popper O. Periosteal flap grafts in mastoid operations // S. Afric. Med. J. – 1935. – № 9(2). – P. 77–78.
54. Ringenberg J., Rapids G., Fornatto E. The fat graft in middle ear syrgery // Arch. Otolaryngol. – 1962. – № 76(5). – P. 407–413.
55. Ruedi L. Die Verkleinerung der Radikaloperationshohle des Ohres // Practica otorhinolaryngol. – 1963. – № 25(1). – P. 23–32.
56. Solheim E. Osteoinduction by demineralised bone / E. Solhem // Int. Orthopaed.– 1998.– Vol 22, N 5.– P. 335–342.
57. Thorburn I. The use of pedicled temporal muscle flaps in radical mastoid and tympanoplasty operations // Rev. Laryngol., otol., rhinol. – 1961. – № 9(10). – P. 789–801.
58. Tos M. Obliteration of the cavity in mastoidectomy // Acta otolaringol. – 1969. – № 67(5). – P. 516–520.
59. Uзar C. Canal wall reconstruction and mastoid obliteration with composite multifractured osteoperiosteal flap. // European Archives of Otorhinolaryngology. – 2006. – V. 263, № 12. – P. 1082–1086.
60. Use of allogenic cartilage in reconstruction of the middle ear in patients with chronic otitis media / Chorow O., Rybak R., Aleszczyk J., Seniuta T., Logis O. // Otolaryngol Polska.– 2003. – V. 57, № 3. – P. 365–367.
61. Wullshtein H. Funktionelle Operationen im Mittelohr mit Hilfe des freien Spaltlappentransplantates // Arch. Ohr.-Nas.- und Kehlkopfheilk. – 1952. – № 161. – P. 422–435.
62. Wulshtein H. Past and future of tympanoplasty // Arch. Otolaryngol. – 1963. – № 78 (3). – P. 371–385.
63. Zollner F. Plastische Eingriffe an den Labyrinthfenstern // Arch. Ohr.-Nas.- und Kehlkopfheilk. – 1952. – № 161. – P. 414.

УДК 616.285.3:616.28-002-2]-089.844

МЕЗОТИМПАНАЛЬНЫЕ РЕТРАКЦИОННЫЕ КАРМАНЫ

З.З. Алагирова, В.С. Корвяков

THE MEZOTIMPANIC RETRACTION POCKETS

Z.Z. Alagirova, V.S. Korvyakov.

ФГУ «Научно-клинический центр оториноларингологии ФМБА России», г. Москва (Директор – проф. Н. А. Дайхес)

В статье представлены данные об этиопатогенезе мезотимпанальных ретракционных карманов, рабочая классификация, диагностика и лечебная тактика.

Ключевые слова: хронический средний отит, ретракционный карман барабанной перепонки, лечебная тактика.

The article presents the data about etiopathogenesis of the mezotimpanic retraction pockets, working classification, diagnostics and treatment tactics.

Key words: chronic otitis media, retraction pocket, treatment tactics.

В ранее представленных статьях авторами, на основании имеющихся литературных источников [7,8,9] и собственных исследований, рассмотрены вопросы этиопатогенеза, диагностики и лечения больных хроническим средним отитом с аттикальными ретракционными карманами [1]. Показано, что пусковым моментом их образования, как и других форм средних отитов, является дисфункция слуховой трубы, которая приводит к возникновению отрицательного давления в полостях среднего уха [11] и транссудации, при продолжающейся дисфункции слуховой трубы и отсутствии микроорганизмов наступает следующая стадия – стадия асептического воспаления и экссудации, которая на начальных этапах заболевания ведет к возникновению функционального, а затем и механического блока естественных соустий тимпанальной диафрагмы, который, в свою очередь, является ключевым моментом в формировании аттикальных ретракционных карманов. Классификация ретракционных карманов (РК) по Sade [6,12], который выделяет 4 степени выраженности ретракционных карманов, была несколько доработана с выделением стабильных и нестабильных РК, что имеет существенное значение для выбора тактики лечения, которое, как правило, является хирургическим, т.к. мы считаем аттикальные РК – предхолестеатомой и заключается не только в пластике ретракционного кармана, но и в устранении причины его возникновения – блока соустий тимпанального перешейка.

Настоящее сообщение посвящено проблеме мезотимпанальных РК; из чего следует, что все РК мы подразделяем на две большие группы: аттикальные и мезотимпанальные, что связано не только с их локализацией в ненатянутой или натянутой части барабанной перепонки, но и с различающимися этиопатогенетическими факторами, диагностикой и методами лечения, т.е это деление не является чисто условным.

В своей повседневной деятельности мезотимпанальные РК мы классифицируем в зависимости от их локализации в том или ином месте натянутой части барабанной перепонки и площади ее поражения (верхнее-задний квадрант и остальная ее часть), от глубины распространения в барабанную полость и связи со слуховыми косточками и/или медиальной стенкой (стабильные, нестабильные). Особое значение мы придаем мезотим-панальным РК, располагающимся в области заднее-верхнего квадранта барабанной перепонки, т.к. они являются первоисточниками стелющейся холестеатомы, особенно, если эти карманы стабильные, т.е. связаны со слуховыми косточками. При большой площади поражения барабанной перепонки и связи ее с медиальной стенкой барабанной полости (глубокий, стабильный РК) речь идет о частичной или полной эпидермизации последней. Следует иметь в виду, что данная патология может быть следствием как ретракции бара-банной перепонки на фоне выраженной дисфункции слуховой трубы и отрицательного давления в полостях среднего

уха и тогда эпидермизация будет представлена остатками истонченной барабанной перепонки, так и следствием хронического гнойного среднего отита (ХГСО), когда эпидермис врастает в барабанную полость из слухового прохода, как правило, по рукоятке молоточка, которая соприкасается с медиальной стенкой вследствие рубцового процесса. Для выбора лечебной тактики данное положение не является существенным, однако, в установлении истины может помочь анамнез заболевания (наличие гноетечений из уха) и данные отоскопии (если эпидермизация барабанной полости имеет ретракционный характер, то, как правило, эпидермальная выстилка тонкая, под ней инструментом пальпируется костная ткань, при продувании по Вальсальва – над тимпанальным устьем слуховой трубы можно обнаружить маленькую воздушную полость, если же эпидермизация является следствием ХГСО, то, как правило, под эпидермисом пальпируется фиброзная ткань, нередко можно обнаружить остатки измененной слизистой оболочки, очень редко удается визуализировать наличие воздушной полости над устьем слуховой трубы[4].

Диагностика мезотимпанальных РК, в отличии от аттикальных, не вызывает за-труднений. Больные, как правило, предъявляют жалобы на снижение слуха на то, или другое ухо [3], т.к. натянутая часть барабанной перепонки имеет существенное значение в звукопроведении и любые ее структурные изменения, будь то атрофия или втяжение, отражаются на остроте слуха. При отоскопии непосредственно визуализируется мезотимпанальный РК, тогда как для выявления аттикального РК требуется тщательный осмотр всех отделов барабанной перепонки, тем более, когда пациент не предъявляет жалоб на снижение слуха. Данные аку- и аудиометрии выявляют кондуктивную тугоухость и помогают в постановке правильного диагноза. В некоторых случаях требуется выполнение компъютерной томографии для уточнения диагноза заболевания и планируемого объема хирургического лечения.

Лечебная тактика при мезотимпанальных РК зависит от его локализации, глубины и стабильности или нестабильности и может быть как выжидательной, так и хирургической, в отличии от таковой при аттикальных РК, где лечение, как правило, только хирургическое. При простых мезотимпанальных РК, когда он локализуется в любом квадранте натянутой части барабанной перепонки кроме заднее-верхнего и является нестабильным, т.е. не связан со структурами среднего уха, а острота слуха пациента достаточная, возможна выжидательная тактика, если же снижение слуха значительное, что чаще всего отмечается при большой площади поражения барабанной перепонки, показано хирургическое лечение, которое заключается в тимпанотомии с ревизией барабанной полости и укреплением пролабировавшей части барабанной перепонки хондро-перихондральным аутотрансплантатом со стороны барабанной полости, причем трансплантат крепится одним концом в ложе деэпидермизированного участка рукоятки молоточка, а другим – на фиброзное кольцо, в виде мостика, что предохраняет его от западения, атрофичный участок перепонки мы не иссекаем, а укладываем поверх пластины аутохряща, взятого из ушной раковины или козелка. При простых мезотимпанальных РК, расположенных в задне-верхнем квадранте барабанной перепонки, мы не являемся сторонниками выжидательной тактики, а рекомендуем оперативное вмешательство по методике описанной выше, не взирая на остроту слуха, исходя из соображений о возможном образовании стелющейся холестеатомы.

Сложные мезотимпанальные РК, т.е. глубокие и связанные со структурами среднего уха (глубокие и стабильные) во всех случаях подлежат хирургическому лечению, объем которого зависит не только от площади поражения барабанной перепонки и глубины залегания РК, но и от степени вовлечения в процесс структур среднего уха. При сложных мезотимпанальных РК, расположенных в заднее-верхнем квадранте барабанной перепонки объем хирургического лечения варьирует от трансмеатальной тимпанотомии с укреплением атрофичного участка и сохранением трансформационной системы, в том случае, когда стабильность РК была обусловлена спаечным процессом дна РК с длинной ножкой наковальни, без нарушения целостности последней, до эндауральной аттикоадитотомии с оссикулопластикой и пластикой образовавшегося дефекта барабанной перепонки и костного дефекта латеральных стенок аттика и адитуса, в том случае, когда эпидермис РК интимно спаян с длинной ножкой наковальни, головкой стремени, окутывая их, вызывает кариозный процесс, приводящий к нарушению их целостности. Сложные мезотимпанальные РК, локализованные в других квадрантах натянутой части барабанной перепонки, связаны с медиальной стенкой барабанной полости либо в виде воронкообразного втяжения, либо в виде частичной ее эпидермизации. И в том, и в другом случае таким пациентам показано хирургическое лечение, которое заключается в транстимпанальной тимпанотомии с отсепа-

ровкой и вылущиванием РК, при которых довольно часто образуется хирургическая перфорация атрофичных участков барабанной перепонки; после ревизии всех отделов барабанной полости и устранения последствий патологического процесса в трансформационной системе (оссикулопластика, мобилизация цепи слуховых косточек), если таковые имели место, в обязательном порядке на медиальную стенку укладывается силиконовая пленка, оперативное вмешательство заканчивается мирингопластикой аутохрящом, как описано выше. При полной эпидермизации барабанной полости, что характерно для выраженной длительной дисфункции слуховой трубы, когда РК занимает всю площадь натянутой части барабанной перепонки и выстилает всю медиальную стенку, а также слуховые косточки, которые, как правило, кариозно изменены и имеют те или иные дефекты, а кроме того отсутствует слизистая оболочка, от оперативного вмешательства лучше отказаться. Однако, если процесс имеет двухсторонний характер, отохирург вынужден оперировать такого рода пациентов. Хирургическое лечение заключается в тимпанотомии эндауральным или заушным подходом для лучшей визуализации всех отделов барабанной полости [5], отсепаровке и тщательном вылущивании кармана (важно не оставить эпидермис в формируемой полости), который, как правило рвется, до уровня фиброзного кольца, ревизии барабанной полости на предмет наличия или отсутствия слизистой оболочки – если она имеется хотя бы в окнах лабиринта и тимпанальном устье слуховой трубы, то конечный (анатомо-функциональный) положительный результат операции возможен, если же слизистая оболочка отсутствует, то хирургическое лечение обречено на неудачу, – и состояния трансформационной системы, которая, как правило, имеет те или иные дефекты, вплоть до полного отсутствия длинной ножки наковальни, ножек стремени, рукоятки молоточка, после устранения которых (оссикулопластика, прямая колумеллизация), на медиальную стенку укладывается силиконовая пленка, производится мирингопластика аутохрящом больших размеров, поверх которого укладываются остатки эпидермиса, в некоторых случаях под меатотимпаналдьный лоскут устанавливается дренажная трубка.

Учитывая, что причиной возникновения и существования мезотимпанальных РК является дисфункция слуховой трубы, той или иной степени выраженности, в послеопе-рационном периоде всем больным проводятся мероприятия, начиная с первого дня после операции, направленные на нормализацию или улучшение ее дренажной и вентиляционной функции. В комплекс этих мероприятий входят: катетеризация глоточного устья слуховой трубы с транстубарным введением лекарственных препаратов, электростимуляция мышц, открывающих ее, воздействие флюктуирующими токами [2].

Таким образом, мезотимпанальные РК – особый вид карманов, которые возникают и поддерживаются длительной дисфункцией слуховой трубы, что приводит к созданию отрицательного давления в полостях среднего уха с последующим присоединением воспалительных явлений асептического, а затем серозного характера, которое более выражено в барабанной полости по сравнению с ретротимпанальными отделами, что связано с анатомическими особенностями и строением слизистой оболочки, в отличии от аттикальных РК, при которых основной причиной их возникновения является механический блок тимпанального перешейка, который отграничивает ретротимпанальные отделы и аттик от мезогипотимпанума. Диагностика их не вызывает затруднений (в особо сложных случаях требуются данные компъютерной томографии). Лечебная тактика при мезотимпанальных РК различна – от выжидательной, что бывает довольно редко, и хирургической, что наблюдается чаще всего, до отказа от оперативного вмешательства – в зависимости от степени выраженности его клинических проявлений, в отличии от аттикальных РК, при которых всем больным показано хирургическое лечение.

Литература

1. Алагирова З.З., Корвяков В.С., Бурмистрова Т.В., Якшин А.А., Гапонов А.А. Этиопатогенетическое обоснование лечения больных с ретракционными карманами барабанной перепонки //Рос.оториноларингология. – 2010. – №2 (45). – С. 6–11.

2. Антонян, Р. Г. Электростимуляция при субьективном шуме // М., 1987. – С. 107–113.

3. Дементьева, Н. Ф., Шиленков А. А., Козлов В. С. Состояние слуха у больных с ретракционными карманами // Рос . оториноларингология. – 2008. – №3 (34). – С. 118–123.

4. Косяков, С. Я., Пахилина Е. В. Отдаленные результаты тимпанопластики // Рос. оториноларингология. – 2008. – Приложение №2. – С. 269–273.

5. Тарасов Д. И., Федорова О.К., Быкова В. П. Заболевания среднего уха // М.: Медицина,1988. 21с.

6. Шиленков А.А. Подходы к хирургическому лечению ретракционных карманов среднего уха // Рос. оториноларингология. – 2009. – Приложение №1. – С. 285–290.

7. Ars, B. [Pockets of tympanic membrane retraction] / B. Ars, M. // Acta. Otorrinolaringol. Esp. – 1996. – V. 6, №47. – P. 417–424.

8. Ars B. Tympanic membrane. Retraction pocket / B. Ars // Acta Otorhinolaryngol Belg. – 1995. – V. 2, N. 49. – P. 163–171.

9. Ars, B. M. Tympanic membrane retraction pockets. Etiology, pathogeny, treatment / Ars B. M. // Acta. Otorhinolaryngol. Belg. – 1991. – V.3, №45. – P. 265–277.

10. Bours, A. F., Decat M., Gersdorff M. Our classification of tympanic retraction pockets // Acta. Otorhinolaryngol. Belg. – 1998. – V. 1, №52. – P. 25–28.

11. Sadé, J. On the function of the pars flaccida: retraction of the pars flaccida and buffering of negative middle ear pressure / J. Sadй // Acta. Otolaryngol. – 1997. – V. 2, №11. – P. 289–292.

12. Sadé, J. Treatment of cholesteatoma and retraction pockets / J. Sadй // Eur. Arch. Otorhino-laryngol. – 1993. – V. 4, №250. – P. 193-199.

УДК 616.284-002.2:621.395.92

УСТАНОВКА ИМПЛАНТИРУЕМОГО СЛУХОВОГО АППАРАТА VIBRANT SOUNDBRIDGE ПАЦИЕНТАМ, ПЕРЕНЕСШИМ РАНЕЕ РАДИКАЛЬНУЮ ОПЕРАЦИЮ

И.А. Аникин, С.В. Астащенко, С.М. Мегрелишвили, С.Б. Сугарова

ФГУ «Санкт-Петербургский НИИ ухагорланоса и речи Минздравсоцразвития» (Директор – Засл. врач РФ, проф. Ю.К. Янов)

В России насчитывается более 13 млн. слабослышащих, из них более 1 млн. дети. По данным ВОЗ к 2020 г. количество больных с нарушениями слуха увеличится более чем на 30%. За последние годы осуществлен значительный прорыв в разработке новых высокотехнологичных методов реабилитации больных с различными формами тугоухости и глухоты [3].

Несмотря на успехи хирургического лечения пациентов с патологией среднего уха процент неудовлетворительных функциональных результатов операции остается относительно высоким (10,8–28,6%) [1, 9, 10].

Не уменьшается количество пациентов, перенесших ранее радикальную операцию, страдающих кондуктивной и смешанной формами тугоухости, которые не всегда могут успешно пользоваться слуховыми аппаратами из-за риска возникновения гноетечения. Помимо этого пациенты при использовании слуховых аппаратов страдают отискажения звука, феномена обратной связи, а также аллергических реакций на материал, из которого изготавливается вкладыш [4,6, 12].

Vibrant soundbridge (VSB)– это имплант среднего уха. Первоначально VSB имплантировался пациентам с сенсоневральной тугоухостью. При этом FMT-катушка импланта устанавливалась на длинную ножку наковальни. В настоящее время показания к установке VSB существенно расширились и включают пациентов с кондуктивной или смешанной тугоухостью [8, 12] при хроническом гнойном среднем отите, после радикальной операции, аномалии развития наружного и среднего уха (атрезии наружного слухового прохода), отосклерозе. Приэтом датчик (FMT-катушка) может устанавливаться в окно улитки [6, 7, 12], окно преддверия, на головку стремени или оссикулярный протез (PORP или TORP).

Цель исследования: повышение эффективности реабилитации пациентов с кондуктивной или смешанной тугоухостью, перенесших ранее санирующую (радикальную) операцию.

Пациенты и методы: под нашим наблюдением находились 12 пациентов, прооперированных в НИИ уха, горла, носа и речи с 2008 по 2010 гг. Из них 3-е мужчин и 9 женщин. Возраст пациентов составил от 25 до 61 года (средний возраст = 41 год). Все пациенты имели кондуктивную или смешанную тугоухость (усредненная аудиограмма представлена на рисунке 1) и перенесли санирующую (радикальную) операцию на ухе более 25 лет назад, 5 пациентов перенесли санирующую операцию с обеих сторон (табл. 1).

Таблица 1

Временные интервалы между санирующей операцией и вибропластикой

Сроки после радикальной операции	Количество пациентов	%
55–45 лет	1	8.3
45–35 лет	4	33
35–25 лет	7	58.3

Всем пациентам до операции проводилась оториноларингологическое обследование (отоскопия, отомикроскопия, тональная пороговая аудиометрия, речевая аудиометрия в свободном звуковом поле). У большинства больных (11 пациентов) трепанационная полость была полностью эпидермизирована, у 8 пациентов слуховая труба была закрыта рубцовой мембраной, у 4 пациентов слуховая труба открывалась в трепанационную полость и имелись явления мукозита.

Учитывая степень снижения слуха, давность заболевания, большие сроки после предыдущей санирующей операции, полную эпидермизацию трепанационной полости, фиброзирующие процессы в ухе, проходимость слуховой трубы III–IV степени, неэффективность предыдущих реконструктивных операций на среднем ухе операцией выбора являласьвибропластика (установка импланта среднего уха VSB), причем четверым пациентам оперативное лечение было проведено на единственно слышащем ухе, 1 пациенту имплантация проводилась дважды, а 1 пациентка была имплантирована бинаурально одномоментно.

Операция проводились под эндотрахеальным наркозом. Формировались кожный и мышечно-надкостничные лоскуты, открывалась трепанационная полость. Разрез эпидермальной выстилки проводился на уровне горизонтального полукружного канала, далее выполнялась отслойка эпидермальной выстилки от шпоры, канала лицевого нерва, окон лабиринта. В 28% случаев n. facialisбыл без костного канала, в 15% лицевойнервнависал над окном преддверия. Подножная пластинка стремени была подвижна у всех пациентов. Симптом передачи на окно улитки (+). У пациентов с открытой слуховой трубой была выполнена пластика фасциальным лоскутом.

Важную роль при установке VSB на круглое окно имеет анатомическое строение последнего. Послеоперационные результаты и уровень слуха зависят от полного соприкосновения катушки импланта с мембраной окна улитки. Степень снятия кости над мембраной окна улитки определялась при помощи пробника, который соответствовал по размерам FMT-катушке. Алмазным бором 1.0–1.3 мм на низких оборотах расширялась окно улитки, начиная с передних отделов. Затем укладывали фасцию височной мышцы 2 мм в диаметре и 0.1–0.2 мм толщиной на мембрану окна улитки. На нее устанавливалась FMT-катушка (крепление для длинной ножки наковальни подворачивалось или срезалось микроножницами), затемкатушкаимплантафиксироваласьаутохрящевымиполосками.

Борами подготавливалось ложе, устанавливался и фиксировался в ложе имплант. Мы фиксировали имплантнерассасывающимися нитками во избежание миграции его в послеоперационном периоде. Соединительный кабель проводился по нижне-медиальной поверхности шпоры через подготовленную бором бороздку.

Имплант и соединительный кабель фиксировался костной стружкой. Заушная рана ушивалась послойно. Накладывалась асептическая давящая повязка.

В послеоперационном периоде пациенту был показан строгий постельный режим 2 суток.

Швы снимались на 10 сутки.

Подключение аудиопроцессорамы проводили через 3 недели после операции, настройка осуществлялась сразу после подключения, через неделю и через 3 месяца.

Всем пациентам через перед подключением проводилась тональная аудиометрия для исключения влияния оперативного вмешательства на внутреннее ухо, речевая аудиометрия в свободном звуковом поле (данные тональной пороговой аудиометрии представлены на рис. 1, 2). Также всем пациентам был предоставлен опросник для определения удовлетворенности имплантируемым слуховым аппаратом до и после операции (HHIA-Hearing Handicap Inventory in Adults, HHIA-S-Hearing Handicap Inventory in Adults SCREENING).

В послеоперационном периоде ни у одного пациента не было отмечено отрицательной динамики по слуху по сравнению с дооперационным уровнем.

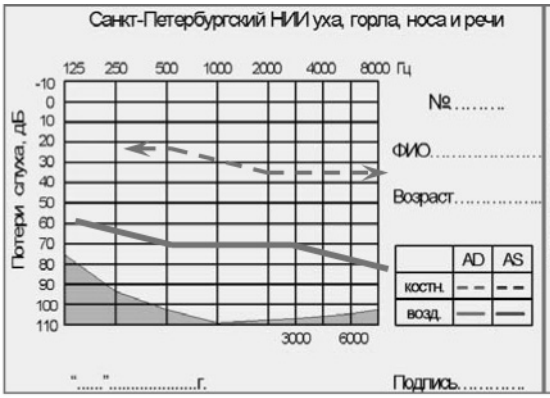

Рис. 1. Аудиометрия до операции

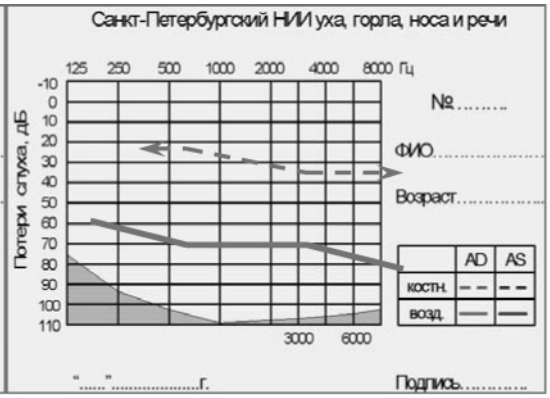

Рис. 2. Аудиометрия после операции

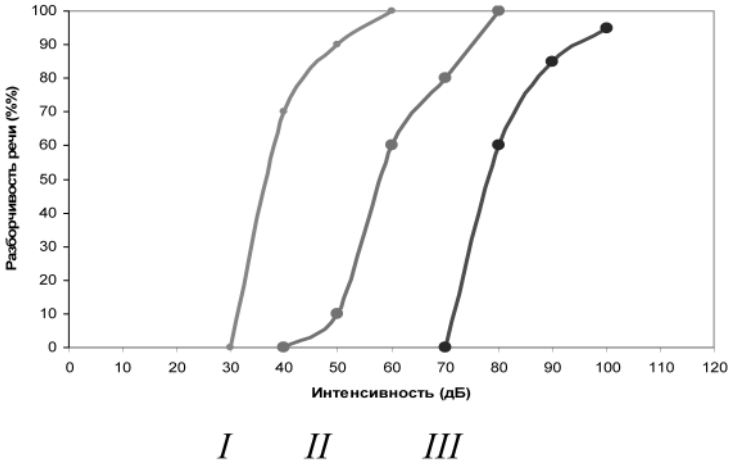

Рис. 3. *Разборчивость речи после операции*

Разборчивость речи достигала 90% через 3 недели после подключения и настройки аудиопроцессора (рис. 3).

На рис. 3 обозначена разборчивость речи до операции (III кривая) в слуховых аппаратах, II – разборчивость речи при первом подключении, I – разборчивость речи после третьей настройки. Разборчивость речи у пациентов уже в первые 3 суток после настройки составляла 70% и более, а через 2 недели разборчивость речи достигала 80–90%.

Опросники для пациентов (HHIA-Hearing Handicap Inventory in Adults, HHIA-S-Hearing Handicap Inventory in Adults SCREENING) и их применение для оценки эффективности реабилитации тугоухости с помощью имплантируемого слухового аппарата [2, 11].

Всем пациентам перед операцией было предложено заполнить 2 анкеты HHIA,

HHIA-S. Повторное анкетирование проводилось через 3 месяца после подключения. В ходе исследования выявлено значимое различие средних значений баллов до и после имплантации. Общее значение баллов опросника HHIA до операции в среднем составило 75,4±8,4, после операции – 23,8±10,9. Таким образом, можно утверждать, что все пациенты, которым была проведена установка имплантаVS, отметили уменьшение дискомфорта в обычных жизненных ситуациях в результате реабилитации более, чем в 3 раза. Можно говорить и об уменьшении проблем в социальной жизни. Так, если до имплантации значение баллов по социально-ситуационной шкале в среднем составило 39±4,3 баллов, то после – 11,2±5,6 баллов. Эти данные представленына рис. 4.

Результаты исследования позволяют утверждать, что опросники HHIA и HHIA-S можно использоватьдляоценкиреабилитациипациентовпослеустановкиимплантасреднегоуха.

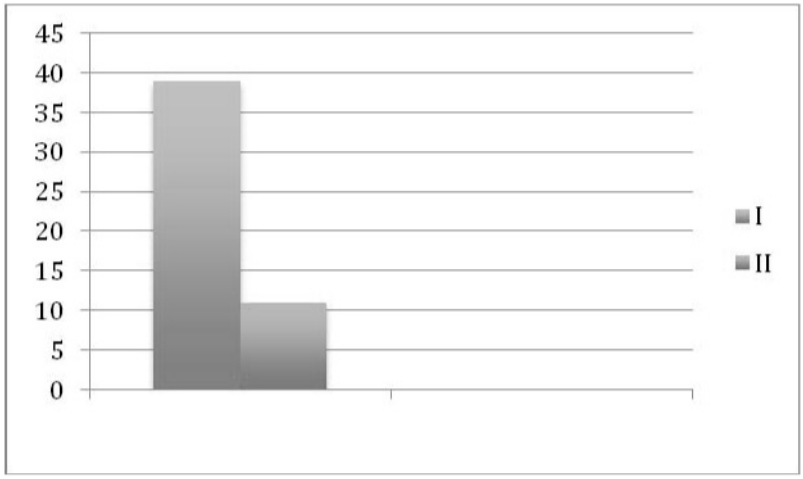

Рис. 4. *Среднее значение общих баллов самооценки опросника HHIA до и после операции (I – до операции, II – после операции).*

Осложнения в послеоперационном периоде:

У одной пациентки после операции наблюдалось улучшение слуха в течение 3-х месяцев, после чего слух резко снизился до дооперационного уровня. Через 6 месяцев ей была проведена повторная операцияпод местной анестезией с заменой импланта. Интраоперационно была произведена акуметрия: получена значительная прибавка слуха.

Имплантбыл эксплантирован и направлен на техническую экспертизу, в ходе которой была доказана неисправность VSB.

Выводы

У пациентов, перенесших ранее радикальную операцию (25 и более лет назад), полной эпидермизацией трепанационной полости, фиброзными процессами, дисфункцией слуховой трубы IV степени операцией выбора является установка имплантируемого слухового аппарата (вибропластика).

Вибропластика позволяет повысить эффективность реабилитации пациентов с хроническим гнойным средним отитом, перенесших радикальную операцию (разборчивость речи в свободном звуковом поле составляет 90% и более через 2 недели после подключения).

Для оценки эффективности слухопротезирования целесообразно использовать опросники HHIAи HHIA-S, которые отражают изменение самовосприятия нарушения слуха в социальной сфере жизни в результате имплантации Vibrant Soundbridge.

Литература

1. Аникин И.А., Астащенко С.В., Бокучава Т.А. Причины неудовлетворительных результатов оперативного лечения хронического гнойного среднего отита // Рос. оториноларр. – 2007. – №5. – С. 3–8.

2. Голованова Л. Е. Распространенностьтугоухости и оценкаэффективностислуховойреабилитации у пожилыхлюдей : автореф. дис. ... канд. мед. наук. СПб., 2006. 24 с.

3. Таварткиладзе Г.А. Современные имплантационные технологии в реабилитации больных с различными формами тугоухости. //Рос. оториноларр. – 2008. – Прилож. №1. – С. 387–391.

4. Янов Ю.К., Аникин И.А., Астащенко С.В., Мегрелишвили С.М, Пудов В.И. Метод применения имплантируемых слуховых аппаратов vibrant soundbridge: метод. рек., 2009. 16 с.

5. Имплантируемые слуховые аппараты Vibrant Soundbridge первый опыт применения в России / Ю.К. Янов, И.А. Аникин, С.В. Астащенко, С.М. Мегрелишвили // Рос. Оториноларр. – 2009. – Прилож. №2. – С. 85–89.

6. The Vibrant Soundbridge for conductive and mixed hearing losses: European multicenter study results/ W.-D. Baumgartner [et al]. //Adv. Otorhinolaryngol. – 2010. – Vol. 69. – P. 38–50.

7. Coupling the Vibrant Soundbridge to Cochlea Round Window: Auditory Results in Patients With Mixed Hearing Loss/ M.Beltrame [et. al.].//Otology & Neurotology – 2009. – Vol. (30)2. – P. 194-201.

8. Boeheim K. Active middle ear implant. Karger, 2010. – 88 p.

9. Lesinskas E, Stankeviciute V. Results of revision tympanoplasty for chronic non-cholesteatomatous otitis media//AurisNasus Larynx. – 2011. – № 38(2). – P. 196–202.

10. Tympanoplasty in children: A review of 91 cases/ JC Ribeiro [et al.] //AurisNasus Larynx. – 2011. – Vol. 38(1). – P.:21-25.

11. Ventry I, Weinstein B. Identification of elderly people with hearing problems //ASHA-1983. – № 25. – С. 37–42.

12. Wagner F., Todt I. Indication sandcandida cyforactive middleear implants // Adv. Otorhinolaryngol. – 2010. – Vol. 69. – P. 20–26.

УДК 616.285-089.853:612.017.1

ОСОБЕННОСТИ ХИРУРГИИ ТИМПАНОСКЛЕРОЗА С УЧЕТОМ ПАТОГЕНЕЗА

***И.А. Аникин, **А.С. Симбирцев, ***В.А. Жуковский, *Р.Р. Миниахметова, *Е.В. Тырнова**

**ФГУ «Санкт-Петербургский НИИ уха, горла, носа и речи Минздравсоцразвития России»*
(Директор – Засл.врач РФ, проф. Ю.К. Янов)
***Государственный НИИ особо чистых биопрепаратов ФМБА России, Санкт-Петербург*
(Директор – проф. А.С. Симбирцев)
**** ООО «Линтекс», Санкт-Петербург*
(Генеральный директор – к.т.н. И.И. Жуковская)

Среди поражений органа слуха, сопровождающихся тугоухостью, значительное место принадлежит тимпаносклерозу – патологическому процессу, при котором в толще слизистой оболочки среднего уха и/или барабанной перепонки образуются плотные конгломераты [13]. Ряд исследователей считает тимпаносклероз необратимым исходом воспалительного процесса в среднем ухе [13], другие – медленно развивающимся деструктивным процессом [5]. В числе механизмов формирования тимпаносклероза предполагаются: гиалиновая дегенерация, кальцификация и/или дистрофическое обызвествление соединительной ткани собственной пластинки барабанной перепонки и слизистой оболочки среднего уха; оссификация склеротических конгломератов, происхождение очагов тимпаносклероза из дистрофически измененных костных структур среднего уха, гетеротопическое формирование костной ткани [6, 8, 14].

Важной проблемой является профилактика развития тимпаносклеротического процесса и рефиксации элементов звукопроводящей цепи после операций по поводу хронического среднего отита с тимпаносклерозом [7, 16]. Спорным остается вопрос о необходимости радикального удаления тимпаносклеротических очагов [11, 15].

Таким образом, выявление звеньев патогенеза, воздействуя на которые, можно осуществлять профилактику развития тимпаносклероза, является весьма актуальным и перспективным.

Цель исследования

Разработка эффективной патогенетически обоснованной хирургической тактики при хроническом среднем отите с тимпаносклерозом.

Пациенты и методы исследования

Больным хроническим средним отитом (табл. 1) выполнено исследование функции слухового анализатора до операции, в раннем (на 10–30 сутки) и отдаленном (через 6–18 месяцев) послеоперационных периодах.

Таблица 1

Характер патологических изменений в полостях среднего уха у больных хроническим средним отитом

Характер патологических изменений в полостях среднего уха у больных хроническим средним отитом	Число пациентов
Изолированный тимпаносклероз	44 человека
Сочетание тимпаносклероза с холестеатомой, кариесом, полипозным и/или грануляционным процессами	30 человек
Холестеатома, кариес, полипозный и/или грануляционный процессы без тимпаносклероза	21 человек
Перфорация барабанной перепонки без патологических образований в полостях среднего уха	21 человек

У 20 пациентов во время операции после мобилизации тимпаносклеротически фиксированного стремени путем максимального удаления склеротических очагов, для профилактики его рефиксации использовали пленки кальций-связывающего препарата карбоксиметилцеллюлозы (КМЦ), разработанные на ООО «Линтекс» г.Санкт-Петербург. Пленки КМЦ высотой 1,5–2,0 мм и длиной 2,0–2,5 мм укладывали по обе стороны от стремени, отграничивая его суперструктуры от мыса и канала лицевого нерва. 14 пациентам после восстановления подвижности тимпаносклеротически иммобилизованного стремени мероприятий по профилактике его рефиксации не проводили.

У больных хроническим средним отитом и 15 здоровых людей определены сывороточные уровни маркеров костного метаболизма: β-CrossLaps, TP1NP, остеокальцина, паратгормона и 25-гидроксивитамина D3 (25OHD3). В смывах со слизистой оболочки среднего уха, экстрактах очагов тимпаносклероза и сыворотке крови больных хроническим средним отитом определяли концентрации трансформирующих факторов роста β1 (TGF-β1) и β2 (TGF-β2), остеотропных цитокинов остеопонтина и остеопротегерина, провоспалительных цитокинов – интерлейкинов 1β (ИЛ-1β), 8 (ИЛ-8) и 1α (ИЛ-1α) [4]. При гистологическом исследовании операционного материала использовали залитые в парафин срезы очагов тимпаносклероза, окрашенные гематоксилином и эозином.

Статистическую обработку результатов проводили методами вариационной статистики с определением средних величин, параметрического (t-критерия Стьюдента) и непараметрического (U-критерия Манна-Уитни) критериев различия.

Результаты исследования

Известно, что костная ткань находится в состоянии динамического равновесия, при котором постоянно происходит ее ремоделирование: сопряженные процессы костной резорбции

Таблица 2

Уровни показателей костного метаболизма в сыворотке крови у здоровых людей и больных хроническим средним отитом с различными патологическими изменениями в среднем ухе, M ± m

Маркеры костного метаболизма и референтные значения их концентрации (Roche)	Характер патологических изменений в полостях среднего уха				Контрольная группа
	Изолированный тимпаносклероз	Сочетание тимпаносклероза с холестеатомой, кариесом, полипозным и/или грануляционным процессами	Холестеатома, кариес, полипозный и/или грануляционный процессы без тимпаносклероза	Перфорация барабанной перепонки без патологических образований в полостях среднего уха	
	1	2	3	4	5
Число обследованных	23 человека	16 человек	15 человек	12 человек	12 человек
β-CrossLaps, нг/мл (0,025–0,573)	0,46±0,05	0,38±0,04	0,51±0,05	0,35±0,04 p_{3-4}< 0,05	0,27±0,0 p_{1-5}=0,01 p_{2-5}<0,05 p_{3-5}<0,001
TP1NP, нг/мл (15,13–58,59)	48,11±4,64	45,43±3,57	62,03±15,53	39,18±3,51	51,33± 4,82
Остеокальцин, нг/мл (11,00–43,00)	26,23±2,28	26,42±1,2	29,60±3,70	19,39±2,52 p_{3-4} < 0,05	24,88± 1,99
Паратгормон, пг/мл (15,00–65,00)	32,84±1,64	37,34±2,75	30,76±4,25	26,75±2,19 p_{1-4}<0,05 p_{2-4}=0,01	27,23± 2,89 p_{2-5}<0,05
Витамин 25OHD3, нг/мл (11,1–42,9)	23,58±1,81	24,32±1,58	22,13±1,72	29,06±3,16	29,92± 2,27 p_{1-5}<0,05 p_{2-5}<0,05 p_{3-5}=0,01

p – уровень достоверности различий значений (U-критерий Манна-Уитни) у больных хроническим средним отитом и контрольной группы

и костеобразования, которое в свою очередь подразделяется на две стадии: I – синтез неминерализованного межклеточного вещества, II – кальцификация органического матрикса [1]. Более высокие сывороточные уровни маркеров костной резорбции β-CrossLaps у больных с тимпаносклерозом, кариесом, холестеатомой, полипозным и/или грануляционным процессами по сравнению со здоровыми людьми и пациентами без патологических образований в полостях среднего уха и отсутствие достоверных различий в уровнях маркера формирования кости de novo TP1NP у больных хроническим средним отитом с патологическими образованиями в среднем ухе по сравнению со здоровыми людьми свидетельствуют о неадекватном усиленной костной резорбции синтезе коллагена I типа при наличии тимпаносклероза, кариеса, полипов и/или грануляций (табл. 2).

Концентрация активатора костной резорбции и стимулятора реабсорбции кальция в почечных канальцах и всасывания кальция в кишечнике – паратгормона [3, 9] – в крови у пациентов с тимпаносклерозом выше, чем у больных без патологических образований в среднем ухе (таб. 2). Можно полагать, что именно более высокий уровень паратгормона в крови обусловливает усиление костной резорбции у пациентов с тимпаносклерозом. У больных же с холестеатомой, кариесом, грануляциями и/или полипами повышенный уровень β-CrossLaps, по-видимому, связан с деструктивными процессами непосредственно в среднем ухе.

25OHD3 вместе с паратгормоном участвует в регуляции обмена кальция, а также обеспечивает его связывание непосредственно в костной ткани [16]. Более низкая концентрация 25OHD3 в крови у больных с патологическими образованиями в среднем ухе по сравнению со здоровыми указывает на несоответствие формирования кости уровню резорбции (табл. 2).

Таким образом, более высокое содержание паратгормона в сыворотке крови у пациентов с тимпаносклерозом способствует усилению костной резорбции и стимулирует поступление кальция и фосфатов в кровь. В то же время первая стадия формирования костной ткани – синтез белков–предшественников коллагена и остеокальцина – оказывается недостаточной. Этот дисбаланс сопровождается кратковременным нахождением чрезмерной концентрации ионов кальция и фосфатов в крови, ведущим к отложению фосфорно-кальциевых соединений в тканях (эктопической кальцификации) и, в частности, в слизистой оболочке среднего уха.

Отсутствие достоверных различий в содержании TGF-β1 и TGF-β2, принимающих участие в метаболизме соединительной ткани, на местном и на системном уровнях у пациентов с хроническим средним отитом подтверждает нарушение сопряженности резорбции и формирования кости вследствие недостаточного синтеза коллагена I типа de novo при наличии патологических образований в среднем ухе, в том числе при тимпаносклерозе (табл. 3).

Таблица 3

Содержание TGF-β и остеопротегерина в смывах со слизистой оболочки среднего уха у больных хроническим средним отитом, M±m

Цитокин	Изолированный тимпаносклероз	Сочетание тимпаносклероза с холестеатомой, кариесом, полипозным и/или грануляционным процессами	Холестеатома, кариес, полипозный и/или грануляционный процессы без тимпаносклероза	Перфорация барабанной перепонки без патологических образований в полостях среднего уха
	1	2	3	4
TGF-β1, нг/мл	0,271±0,097	0,171±0,046	0,434±0,188	0,247±0,096
TGF-β2, нг/мл	9,471±1,487	5,828±1,404	9,001±3,768	8,151±2,015
Остеопротегерин, нмоль/мл	0,326±0,108	0,837±0,380	0,550±0,325	0,095±0,047 $p_{1-4}<0,05$ $P_{2-4}<0,05$

p – уровень достоверности различий значений (U-критерий Манна-Уитни) у больных хроническим средним отитом

Рис. 1. *Сывороточные уровни провоспалительных цитокинов ИЛ-1α и ИЛ-1β при хроническом среднем отите и в контрольной группе*

Более высокий уровень ингибитора резорбции кости остеопротегерина в ушных смывах пациентов с тимпаносклерозом, возможно, является компенсаторной реакцией организма на усиленную остеорезорбцию у них из-за повышенного уровня паратгормона, направленной на ингибирование деструкции костной ткани (таб. 3).

Остеопонтин, основными свойствами которого являются усиление остеокластогенеза и ингибирование процессов минерализации [10], в кости концентрируется в участках предсуществовавшей и только что сформированной ткани [2]. Остеопонтин не определялся в смывах у большинства обследованных пациентов, что может свидетельствовать об отсутствии у них синтеза костной ткани de novo в среднем ухе. В экстрактах операционного материала частота детекции остепонтина также низка (38,1%), в то время как остеопротегерин и трансформирующий фактор роста β определяются в большинстве случаев (95,2–100%).

Соотношение сывороточных уровней ИЛ-1α и ИЛ-1β при хроническом среднем отите сопоставимо с характером патологических изменений в полостях среднего уха (рис. 1). Наибольшим оно является у больных без патологических образований в среднем ухе, наименьшим – при сочетании холестеатомы, кариеса, грануляций и/или полипов с тимпаносклеротическим процессом (рис. 1).

Полученные результаты позволяют предполагать, что увеличение соотношения сывороточных уровней основных форм ИЛ-1 при хроническом процессе носит компенсаторный характер и направлено на усиление местных защитных реакций. В наибольшей степени это выражено у пациентов без патологических образований в полостях среднего уха. Очевидно, компенсаторная реакция такой силы обеспечивает, если не купирование хронического процесса, то, по крайней мере, наиболее благоприятное его течение: среди указанных больных значительную долю составляют пациенты с редкими обострениями или без обострений заболевания – 67%.

ИЛ-8 в смывах со слизистой оболочки среднего уха определяется у всех пациентов. По-видимому, ИЛ-8 способствует поддержанию воспалительного процесса при хроническом среднем отите и обеспечивает обострения процесса. В пользу данного утверждения свидетельствует более высокое содержание ИЛ-8 в смывах со слизистой оболочки среднего уха у пациентов с холестеатомой, кариесом, грануляционным и/или полипозным процессами по сравнению с больными с изолированным тимпаносклерозом (в 2,9 раза) и без патологических образований в полостях среднего уха (в 2,8 раза). При наличии изолированного тимпаносклероза и при отсутствии патологических образований в среднем ухе доля пациентов с редкими обострениями и без обострений наиболее высока – 68 %.

Присутствие ИЛ-8 в смывах со слизистой оболочки среднего уха у пациентов с тимпаносклерозом свидетельствует о незавершенности воспаления при этой патологии, обусловливает необходимость санации структур среднего уха и максимально полного удаления очагов тимпаносклероза.

В результате гистологического исследования в операционном материале выявлены зоны хронического неспецифического воспаления и участки кальциноза. Особенности гистологической картины тимпаносклероза подтверждают незавершенность воспалительного процесса при этой патологии, что указывает на необходимость радикального удаления тимпаносклеротических очагов из среднего уха. В образцах операционного материала не обнаружено элементов костной ткани, что подтверждает дискутабельность остеогенеза при развитии тимпаносклероза. В то же время кальциноз, выявляемый в склеротических очагах, обусловливает актуальность локального применения кальций-связывающих препаратов для профилактики фиксации структур среднего уха вследствие развития тимпаносклероза.

В отдаленном послеоперационном периоде у пациентов после использования пленок кальций-связывающего препарата КМЦ достоверно уменьшились пороги воздушного звукопроведения и костно-воздушный интервал (КВИ) по сравнению с дооперационными уровнями (табл. 4). У пациентов, оперированных без применения КМЦ, указанных изменений не отмечено.

Таблица 4

Функциональные результаты хирургического лечения (с применением пленок КМЦ) пациентов с тимпаносклеротической фиксацией стремени в раннем и отдаленном послеоперационных периодах, M±m

	Период		
	До операции	Ранний послеоперационный (10–30 дней)	Отдаленный послеоперационный (6–18 месяцев)
	1	2	3
Воздушная проводимость, дБ	**59,5±6,08**	39,5±6,59	**31,0±5,28** p_{1-3}**<0,01**
Костная проводимость, дБ	21,3±4,56	16,8±5,21	12,0±3,77
КВИ, дБ	38,3±3,43	22,8±2,08 p_{1-2}<0,01	19,0±1,82 p_{1-3}<0,001

p – уровень достоверности различий значений (U-критерий Манна-Уитни) в разные сроки

Среди пациентов, у которых использовали КМЦ, в отдаленном послеоперационном периоде наблюдается большая доля с улучшением слуховой функции: у всех – понижение порогов воздушного звукопроведения и у 90% – сокращение КВИ (табл. 5).

Среди пациентов, в лечении которых КМЦ не применяли, улучшение показателей слуховой функции наблюдалось у меньшего числа больных: КВИ уменьшился у 42,9% пациентов, а пороги воздушного звукопроведения понизились у 71,4% (табл. 5).

Таблица 5

Динамика слуховой функции у пациентов в отдаленном послеоперационном периоде в зависимости от применения пленок КМЦ

Изменение характеристик слуховой функции	Характеристики слуховой функции							
	КВИ				Воздушная проводимость			
	Применение КМЦ (10 человек)		Без применения КМЦ (7 человек)		Применение КМЦ (10 человек)		Без применения КМЦ (7 человек)	
	Абс.	%	Абс.	%	Абс.	%	Абс.	%
Уменьшение на 31–40 дБ	1	***10***	–	**–**	4	***40***	–	–
Уменьшение на 21–30 дБ	4	***40***	–	–	4	***40***	3	***42,86***
Уменьшение на 10–20 дБ	4	***40***	3	***42,86***	2	***20***	2	***28,57***
Улучшение	10	***90***	3	***42,86***	10	100	5	***71,43***
Без перемен	1	10	3	42,86	–	–	–	–
Увеличение	–	–	1	14,28	–	–	2	28,57

Таким образом, местное применение пленок КМЦ во время операции после мобилизации фиксированного стремени, позволяет добиться более высоких функциональных результатов хирургического лечения больных хроническим средним отитом с тимпаносклерозом.

Выводы

Хронический средний отит с тимпаносклерозом характеризуется повышением костной резорбции вследствие дисбаланса в системе регуляции костного метаболизма.

При тимпаносклерозе уровни цитокинов и гистологические особенности операционного материала отражают незавершенность воспаления, что служит показанием к максимально полному удалению тимпаносклеротических конгломератов при хирургическом лечении.

Применение при хирургическом вмешательстве патогенетически обоснованного метода профилактики рефиксации стремени путем отграничения его суперструктур от мыса и канала лицевого нерва пленками кальций-связывающего препарата карбоксиметилцеллюлозы позволяет добиться более высоких функциональных результатов лечения больных хроническим средним отитом с тимпаносклерозом в отдаленном послеоперационном периоде.

Литература

1. Биохимия человека в 2 т. / Р. Мари [и др.]; пер. с англ. – М.: Мир, 1993. Т. 2., 415 с.

2. Дрыгина Л.Б., Корсакова Н.Е. Роль белков костного матрикса в сосудистой кальцификации. // Клинико–лабораторный консилиум. – 2009. – № 5. – С. 14–20.

3. Камышников В.С. Клинические лабораторные тесты от А до Я и их диагностические профили: Справ. Пособие. М.: МЕДпресс-информ, 2007. – 320 с.

4. Кетлинский С.А., Симбирцев А.С. Цитокины. СПб.: Фолиант, 2008. 552 с.

5. Овчинников Ю. М. О роли и месте тимпаносклероза (отоза) в патологии среднего уха.// Вестн. оторинолар. – 1975. – № 2. – С. 17–22.

6. Патякина О.К., Быкова В.П., Захаренкова Т.И. Тимпаносклероз и хирургическое лечение обусловленной им тугоухости // Актуальные вопросы клинической отиатрии: сб. тр. Свердловск, 1985. – С. 80–84.

7. Патякина О.К. Функциональная хирургия при хронических средних отитах // Матер. Российской научн.-практ. конф. оторинолар. «Проблемы и возможности микрохирургии уха». Оренбург, 2002. С. 25–28.

8. Тарасов Д. И., Федорова О.К., Быкова В.П. Заболевания среднего уха. М.: Медицина, 1988. 288 с.

9. Migliaccio S., Brama1 M., Malavolta N. Management of glucocorticoids–induced osteoporosis: role of teriparatide. // Therapeutics and Clinical Risk Management. – 2009. – Vol. 5. – P. 305–310.

10. Sgonc R., Wick G. Pro– and anti–fibrotic effects of TGF–β in scleroderma // Rheumatology. – 2008. – Vol.47. – P. v5–v7.

11. Standal T., Borset M., Sundun A. Role of osteopontin in adhesion, migration, cell survival and bone remodeling. // Exp Oncol. – 2004. – Vol. 26, № 3. – P. 179–184.

12. Stankovic M.D. Hearing results of surgery for tympanosclerosis // Eur Arch Otorhinolaryngol. – 2009. – Vol. 266. – P. 635–640.

13. Teufert K.B., De La Cruz A. Tympanosclerosis: long–term hearing results after ossicular reconstruction. // Otolaryngol Head Neck Surg. – 2002. – Vol. 126, № 3. – P. 264–272.

14. The effect of stapes mobility on hearing outcome and which procedure to choose in fixed stapes in children tympanosclerosis / Z. Kizilkaya [et al.] // Int J Pediatr Otorhinolar. – 2008. – Vol. 72. – P. 849–856.

15. Tos M. Surgical Solutions for Conductive Hearing Loss. Stuttgart; New York: Thieme, 2000. 269 p.

16. Tympanosclerosis and our surgical results / H. Aslan [et al.] // Eur Arch Otorhinolar. – 2010. – Vol. 267, № 5. – P. 673–677.

УДК 616.284-002.2-089

РЕОПЕРАЦИИ ПРИ ХРОНИЧЕСКОМ ГНОЙНОМ СРЕДНЕМ ОТИТЕ: ОСНОВНЫЕ ПРИЧИНЫ, ТАКТИКА ХИРУРГИЧЕСКОГО ЛЕЧЕНИЯ

С.В. Астащенко, И.А. Аникин

ФГУ «Санкт-Петербургский НИИ уха, горла, носа и речи Минздравсоцразвития России»
(Директор – Засл. врач РФ, проф. Ю.К. Янов)

Хирургическое лечение пациентов с хроническим гнойным средним отитом (ХГСО) остается сложной проблемой современной оториноларингологии, несмотря на развитие и совершенствование методов и способов операций и развитие микрохирургической техники. Необходимость в повторных операциях на среднем ухе, по данным отечественных и зарубежных отохирургов, возникает в 15–67% наблюдений, и не имеет тенденций к снижению [1, 2, 5, 7, 9, 11, 14]. Причины, приводящие к повторным операциям на среднем ухе, у пациентов с ХГСО можно объединить на группы:

- Недостаточный санирующий эффект предыдущей операции
- Кондуктивная или смешанная тугоухость (сохраняющаяся или усиливающаяся после операции)
- Несоблюдение временных интервалов при проведении этапного оперативного лечения пациентов с ХГСО [6, 8, 10, 12, 13, 15, 17, 19, 20, 23].

Повторные хирургические вмешательства на среднем ухе зачастую отличаются большей сложностью, в сравнении с первой операцией, однако, критерии оценки эффективности повторной операции остаются прежними: положительный морфологический и функциональный результат операции.

Неудачные результаты оперативного лечения чаще всего обусловлены рецидивом холестеатомы, гнойного воспаления, развитием тимпаносклероза, фиброзирующих и адгезивных процессов в среднем ухе [1, 3, 4, 16, 18, 21, 22].

Значительная частота неудачных результатов оперативного лечения ХГСО обосновывает актуальность настоящего исследования. В первую очередь необходимо выявить основные причины, препятствующие успешному лечению при хронической патологии среднего уха.

Цель настоящего исследования – повышение эффективности хирургического лечения больных с ХГСО, на основании анализа причин неудовлетворительных морфологических и функциональных результатов оперативного лечения пациентов с хроническими гнойными процессами среднего уха.

Пациенты и методы: Нами был проведен ретроспективный анализ 286 историй болезни пациентов с ХГСО, реоперированных в клинике патофизиологии и реконструктивной хирургии уха Санкт-Петербургского НИИ уха, горла, носа и речи в период с января 2006 года по декабрь 2010 года. Возраст пациентов составил от 5 до 75 лет, все они в прошлом перенесли различные виды оперативного вмешательства на среднем ухе в Лор-отделениях Российской Федерации, ближнего и дальнего зарубежья.

В зависимости от перенесенного ранее оперативного лечения пациенты были распределены на 3 группы. В первую вошли 97 пациентов, которым ранее была выполнена антротомия или антромастоидотомия с целью санации гнойного воспаления в среднем ухе, но в дальнейшем тимпанопластика по тем или иным причинам им откладывалась и не проводилась.

Вторую группу составили 86 пациентов, перенесших в прошлом радикальную операцию на среднем ухе или консервативно-щадящую радикальную операцию с тимпанопластикой. У 12% пациентов этой группы радикальная операция выполнялась дважды, 7% больных оперировались три и более раз.

В третью группу мы включили 103 пациента, которым ранее была выполнена тимпанопластика. Распределение пациентов по группам, в зависимости от выполненного ранее оперативного лечения на среднем ухе, представлены в табл. 1.

Таблица 1
Распределение пациентов по группам, в зависимости от ранее проведенного оперативного лечения

Метод оперативного лечения	Число пациентов	%
Антромастоидотомия (группа 1)	97	34
Консервативно-щадящая РО с тимпанопластикой (группа 2)	86	30,1
Тимпанопластика (группа 3)	103	45,5
Всего	286	100

Ведущей жалобой пациентов при поступлении было снижение слуха на оперированном ухе (беспокоило 286 пациентов), при этом тугоухость у пациентов возникала в различные сроки после оперативного лечения (от 1 месяца до 2-х лет). 255 пациентов (89,2%) предъявляли жалобы на периодическое или постоянное гноетечение из уха. У 59 пациентов после радикальной операции гноетечение из уха возникало при ношении слухового аппарата воздушной проводимости. Жалобы на головные боли на стороне оперированного уха предъявляли 82 пациента (28,7%).

Всем пациентам было проведено полное оториноларингологическое обследование, включающее в себя отоскопию, отомикроскопию, тональную пороговую аудиометрию, импедансометрию (при наличии целой барабанной перепонки или сформировавшейся неотимпанальной мембраны), КТ височных костей (при подозрении на рецидив холестеатомы).

В результате аудиологического обследования у 249 (87,1%) пациентов было выявлено снижение слуха по смешанному типу, с преобладанием нарушения звукопроведения и костно-воздушного интервала в зоне речевых частот величиной в среднем 45,5 ± 5,7 дБ. У 34 пациентов (12%) была выявлена сенсоневральная тугоухость IV степени (глухота).

По данным КТ височных костей у 87 пациентов (30,4%) отмечено наличие гомогенного содержимого, заполняющего послеоперационную полость (трепанационную полость или полость антрума), что на операции оказалось холестеатомными массами.

При отомикроскопии у большинства пациентов I группы был выявлен субтотальный дефект барабанной перепонки, грануляции в барабанной полости. Холестеатома в барабанной полости обнаружена у 58 пациентов (59,8%), фиброзная облитерация барабанной полости – у 12 (12,4%), ретракционные карманы в задних отделах натянутой части барабанной перепонки у 21 пациента (21,6%).

При отомикроскопии у пациентов перенесших в прошлом санирующие вмешательства (группа II), определялась картина неполной эпидермизации трепанационной полости с открытой слуховой трубой и явлениями мукозита (49 пациентов), с наличием грануляций, эпидермальных кист, особенно часто встречающихся в мастоидальном отделе полости (32 пациента), холестеатомы, очагов тимпаносклероза, локализующихся в области окна преддверия.

У пациентов третьей группы (после перенесенной ранее тимпанопластики) при отомикроскопии выявлена фиброзная облитерация барабанной полости (9,4%), латерализация (13,2%) и перфорация неотимпанальной мембраны (28,2%). Прогрессирование тимпаносклеротического процесса наблюдалось у 21 пациента (20,4%), развитие холестеатомы у 14 пациентов (13,6%), ретракционные карманы в задних отделах у 17 пациентов (16,5%).

Всем больным были выполнены повторные операции на среднем ухе. Оперативные вмешательства проводились под эндотрахеальным наркозом, заушным хирургическим доступом.

Операционные находки в I группе пациентов: распространение холестеатомы из барабанной полости через aditus ad antrum в антрум, в ходе операции, выявлено нами у 58 пациентов. При этом в большинстве случаев (54 пациента) антротомия в прошлом была выполнена более 3-х лет назад и только у 4-х – сроки от антротомии до повторной операции составили от 1 года до 3-х лет. Всем 58 пациентам с холестеатомой была выполнена консервативно-щадящая радикальная операция по Штаке. У 52 пациентов (89,7%) во время операции холестеатома была удалена полностью и одномоментно проведена тимпанопластика с оссикулопластикой полным или частичным оссикулярным протезом. В дальнейшем этим больным была рекомендована КТ височных костей и ревизия барабанной полости через 6 месяцев

после операции (для исключения рецидива холестеатомы). 6 пациентам, в связи с обширностью патологического процесса и распространенностью холестеатомы на перифациальные и перилабиринтные клетки, тимпанопластика не проводилась. На заключительном этапе операции этим пациентам отграничивали слуховую трубу от трепанационной полости аутофасцией височной мышцы, для предотвращения развития мукозита. Пролапс барабанной перепонки в задних отделах обнаружен нами у 21 пациента после антротомии, при этом отмечалось статистически достоверное увеличение пациентов с пролапсом барабанной перепонки у пациентов при увеличении сроков, прошедших с момента первого оперативного лечения. Для устранения пролапса и тщательного удаления эпидермиса из барабанной полости 19 пациентам пришлось широко снимать латеральную стенку аттика. 5 пациентам, помимо этого, для полного удаления эпидермиса мы вынуждены были удалить наковальню и головку молоточка. Операция завершалась тимпанопластикой при необходимости с оссикулопластикой и пластикой латеральной стенки аттика для предотвращения смещения (втяжения или латерализации) неотимпанальной мембраны в послеоперационном периоде. При наличии остатков барабанной перепонки в передних отделах кпереди от рукоятки молоточка устанавливалась тимпано-вентиляционная трубка (ТВТ) для улучшения аэрации барабанной полости в ближайшие сроки после операции.

У пациентов, перенесших в прошлом радикальную операцию (II группа), оперативное вмешательство заключалось, в первую очередь в санации, полном вскрытии ячеистой структуры сосцевидного отростка, тщательной ревизии трепанационной полости, сглаживании «шпоры», удалении холестеатомы, очагов тимпаносклероза, рубцов, грануляций и кист. Тактика хирургического вмешательства зависела от вида эпителиального покрытия трепанационной полости. При слизисто-эпидермальном покрытии (что встречается, как правило, при открытом в трепанационную полость устье слуховой трубы) в тимпанальном сегменте трепанационной полости выявлялось слизистое покрытие. При этом наблюдали мукозит – в 25%, фиброзирующие процессы в барабанной полости – в 46%, тимпаносклероз – в 5%, полипозные изменения слизистой оболочки – в 14%, сужение тимпанального устья слуховой трубы в 13% наблюдений. В этом случае тактика операции заключалась в удалении всех патологически измененных тканей, открытии тимпанального устья слуховой трубы. В процессе хирургических манипуляций необходимо крайне бережное отношение к слизистой оболочке: желательно удалять только полипозно-измененную слизистую оболочку. Затем выполнялась реконструктивная слухоулучшающая операция. Реконструктивная операция – хирургическое восстановление уха (слуха) у больных, перенесших радикальную операцию среднего уха (Н.А. Преображенский и соавт., 1978; О.К. Патякина, 1989)

Мы предпочитаем делать II тип реконструктивной слухоулучшающей операции, то есть, осуществляем формирование малой тимпанальной полости на уровне канала лицевого нерва (с углублением барабанной полости хрящевыми или костными пластинками), без мастоидопластики.

При полном эпидермальном покрытии (что встречается, когда слуховая труба изолирована от трепанационной полости рубцовой мембраной) мы тщательно удаляли эпидермальную выстилку в области тимпанального сегмента, особенно в области фациального и тимпанального синусов, а также гипотимпанума. Если устье слуховой трубы было не изменено, выполняли реконструктивную слухоулучшающую операцию II типа. Надо отметить, что в последнем из описанных вариантов полости после радикальной операции, часто наблюдается значительное истончение эпидермального покрытия (десквамирующий эпидермит), особенно при больших сроках после радикальной операции. Удаление такого эпидермиса затруднено, однако необходимо, так как при неполном удалении эпидермиса, особенно в области тимпанального и фациального синусов, вероятно развитие холестеатомы. При резком сужении тимпанального устья слуховой трубы, отсутствии слизистой в барабанной полости мы переходили к установке имплантируемого слухового аппарата Vibrant Soundbridge (10 пациентов).

У пациентов III группы неэффективность тимпанопластики была обусловлена чаще всего развитием фиброзной облитерации, тимпаносклероза, мукозита, перфорации неотимпанальной мембраны. В этих случаях сначала выполняли санирующий этап (тщательное удаление фиброза, тимпаносклеротических очагов, холестеатомы), при наличии блока aditus ad antrum восстанавливали его проходимость, в ряде случаев производили удаление наковальни и головки молоточка. Одним словом, целью первого этапа операции, кроме собственно санации, было создание условий для хорошей аэрации всех полостей среднего уха, а также

восстановление проходимости слуховой трубы. Последующие этапы включали оссикулопластику (полным или частичным протезом) и мирингопластику.

У 12 пациентов (11,7%) при повторных операциях при распространении холестеатомы на антрум, клетки сосцевидного отростка, производилось удаление задней костной стенки наружного слухового прохода, то есть перевод тимпанопластики в «открытый» тип. Затем выполняли реконструктивный этап операции.

Перфорация неотимпанальной мембраны была у 29 пациентов (28,2%), причем у 15 больных перфорация локализовалась в заднее-верхних отделах мембраны и сопровождалась вростанием эпидермиса в барабанную полость с распространениием на тимпанальный и фациальный синусы, которые у данных пациентов были глубокими. При удалении эпидермиса в этих случаях приходилось удалять латеральную стенку аттика наковальню и головку молоточка. Особое внимание уделяли тщательной ревизии тимпанального и фациального синусов. В этих случаях операцию заканчивали выполнением оссикулопластики с применением частичных или полных титановых протезов с последующей мирингопластикой фасциальным лоскутом и пластикой латеральной стенки аттика.

После оперативного лечения, в ходе послеоперационного ведения и последующего наблюдения мы вновь обследовали пациентов всех трех групп. Комплекс обследования включал отоскопию, отомикроскопию, тональную пороговую аудиометрию.

Полученные результаты и их обсуждение: Результаты оперативного лечения оценивались по клинико-морфологическим и функциональным результатам. К клинико-морфологическим результатам относили, в первую очередь, восстановление целостности барабанной перепонки (неотимпанальной мембраны), восстановление непрерывности звукопроводящей цепи, а у больных после общеполостных операций – успешность выполнения реконструкции структур барабанной полости. К функциональным показателям относили прирост слуха в сравнении с исходными данными тональной аудиометрии и уменьшение костно-воздушного интервала в сравнении с данными дооперационного обследования. У пациентов, которым выполнена операция по установке имплантируемого слухового аппарата Vibrant Soundbridge, функциональный эффект оценивали после подключения аудиопроцессора (через 1 месяц после операции) на основании проведения речевой аудиометрии в свободном звуковом поле. Разборчивость речи у пациентов после установки импланта среднего уха составила 90 % через 2 недели после подключения аудиопроцессора.

Удовлетворительные клинико-морфологические результаты были зарегистрированы у 89,6% пациентов первой, 79,3% пациентов второй и у 92,6% пациентов третьей группы. В этих случаях формировалась полноценная неотимпанальная мембрана, отсутствовали признаки продолжения гнойного процесса и рецидива холестеатомы. Неудовлетворительные морфологические результаты были обусловлены возобновлением гнойного воспаления у 10,4% 1-й и 20,7% 2-й групп и у 7,7% пациентов 3-й групп.

Средние показатели костно-воздушного интервала до операции составляли 45,5 ± 5,7 дБ. В отдаленные сроки после операции происходило сокращение КВИ у пациентов первой и второй группы до 16,7 ± 4,5 дБ и 11,3±4,7 дБ у пациентов третьей группы. У большинства пациентов всех групп отмечено снижение порогов воздушного звукопроведения в зоне речевых частот на 20-30 дБ.

Статистически достоверное улучшение слуха ($P<0,05$) зарегистрировано через 6 месяцев – 1 год после операции у 78% пациентов первой, у 73,7% пациентов второй и у 89,8% пациентов третьей группы.

Полученные результаты позволяют выявить наиболее характерные причины, приводящие к неудовлетворительным результатам оперативного лечения больных с хроническим гнойным средним отитом. Неполное удаление эпидермиса с поверхностей, подлежащих закрытию пластическим лоскутом, неизбежно приводит к рецидиву холестеатомы; то же касается неполного удаления холестеатомы. Оставление открытой слуховой трубы при проведении общеполостной санирующей операции приводит к мукозиту и возобновлению отореи в послеоперационном периоде. Недостаточно тщательная ревизия слуховых косточек может, при наличии диастазов или кариозных участков, привести к сохранению разрыва слуховой цепи и, как следствие, к неполному восстановлению слуховой функции. При несоблюдении временных интервалав при проведении этапного лечения больных с ХГСО (увеличении сроков прошедших с момента антротомии), происходит статистически значимое увеличение долей пациентов с выраженными патологическими процессами (врастание эпидермиса в барабанную полость, фациальный и тимпанальный синусы, распространения холестеатомы

в антрум, фиброзная облитерация барабанной полости, грануляции и утолщение слизистой оболочки медиальной стенки) в среднем ухе, ($p<0,05$). Из-за выраженности и распространенности патологического процесса в среднем ухе вместо проведения тимпанопластики приходится выполнять расширенные санирующие вмешательства – консервативно-щадящую радикальную операцию, что негативно сказывается на функциональных результатах оперативного вмешательства. В связи с этим, для предотвращения осложнений, необходимо строго соблюдать временные критерии проведения двухэтапных оперативных вмешательств на среднем ухе, а именно второй этап хирургического лечения пациентов с ХГСО – тимпанопластика должен быть выполнен не позднее 6 месяцев с момента проведения санирующего этапа.

Таким образом, можно сделать следующие выводы

Выводы:

1. Среди причин, наиболее часто приводящих к необходимости повторного хирургического вмешательства на среднем ухе у пациентов с хроническим гнойным средним отитом, можно выделить:

- Сохраняюшаяся или усиливающаяся кондуктивная или смешанная тугоухость на оперированном ухе
-недостаточный санирующий эффект первой операции (рецидив гноетечения, холестеатомы)
- дисфункция слуховой трубы
- рецидив фиброзирующих или тимпаносклеротических процессов в среднем ухе.

2. При выполнении двухэтапных оперативных вмешательств на среднем ухе необходимо строго соблюдать временные интервалы, а именно, сроки проведения тимпанопластики не должны превышать 6 месяцев после выполнения санирующего этапа (антротомии, антромастоидотомии и др.)

4. При проведении повторных операций после радикальной операции необходимо создание условий для сомоочищения трепанационной полости и создание закрытой малой тимпанальной полости с оссикулопластикой (реконструктивной слухоулучшающей операции).

5. У пациентов перенесших радикальную операцию с полной эпидермизацией трепанационной полости, и большими сроками, прошедшими от первой операции (более 25 лет), резким истончением эпидермальной выстилки (десквамирующий эпидермит), узкой слуховой трубой целесообразно проводить операцию по установке имплантируемого слухового аппарата Vibrant Soundbridge.

6. У пациентов с неудовлетворительными результатами тимпанопластики необходимо проводить ревизию барабанной полости с последующей санацией и удалением рецидива холестеатомы, тимпаносклероза, фиброза и затем выполнять реконструкцию звукопроводящего аппарата и формирование неотимпанальной мембраны.

Литература

1. Аникин И.А., Астащенко С.В., Бокучава Т.А. Причины неудовлетворительных результатов оперативного лечения хронического гнойного среднего отита // Рос. оториноларинолар. – 2007. – № 5. – С. 3–8.

2. Косяков С.Я., Пахилина Е.В. Отдаленные результаты после тимпанопластики // Рос. оториноларинолар. – 2008. Прилож. №2. С. 269–273.

3. Московченко Н.А. Современные аспекты экономической значимости “болезни трепанационной полости” после общеполостной операции на ухе. / Московченко Н.А., Гарюк Г.И., Почуева Т.В. // Журн. ушн., нос. и горл. бол. – 1987. – №16. – С. 39–43.

4. Патякина О.К. Функциональная хирургия при хронических средних отитах / О.К. Патякина // Матер. Российской научн.-практ. конф. оториноларинолар. «Проблемы и возможности микрохирургии уха». – Оренбург, 2002. – С. 25–28.

5. Полякова С.Д. Отдаленные функциональные результаты после реконструктивных и санирующих операций на среднем ухе / С.Д. Полякова // Матер. XVI съезда оториноларинолар. РФ. «Оториноларингология на рубеже тысячелетий». – СПб.: РИА–АМИ, 2001. – С. 123–125.

6. Тактика двухэтапности в функциональной хирургии уха / Л.Н.Петрова [и др.] // Журн. ушн., нос. и горл. бол. – 1983. – №5. – С. 45–48.

7. Толстов Ю.П. О клиническом значении состояния трепанационной полости у больных, перенесших радикальную операцию на среднем ухе / Толстов Ю.П., Аникин И.А. // Вестн. оториноларинолар. – 1999. – № 1. – С. 44.

8. Янов Ю.К. Состояние и перспективы функционально–реконструктивной хирургии уха / Ю.К. Янов, В.П. Ситников // 8-й Рос. нац. конгр. «Человек и его здоровье».: Тез. докл. – С.-Петербург. – 2003. С. 243

9. A study of recurrence of retraction pockets after various methods of primary reconstruction of attic and mesotympanic defects in combined approach tympanoplasty / A.G. Pfleiderer, S. Ghosh, N. Kairinos et al // Clin. Otolaryngol. 2003. – Vol. 28, N6. – P. 548–551.

10. A study of recurrence of retraction pockets after various methods of primary reconstruction of attic and mesotympanic defects in combined approach tympanoplasty / A.G. Pfleiderer [et al] // Clin. otolaryngol. 2003. –Vol. 28, N6. – P. 548–551.

11. Anatomic and functional long-term results of canal wall–down mastoidectomy / Kos MI, Castrillon R, Montandon P et al. // Ann Otol Rhinol Laryngol. 2004.–Vol. 113, № 11, P. 872–876.

12. Ars B. Tympanic membrane retraction pocket. Surgery and observation / B. Ars // 4th European Congress of Oto-Rhino-Laryngology Head and Neck Surgery. – Berlin (Germany), May 13–18, 2000, Tome 2, P. 891–897.

13. Ars B. Tympanic membrane retraction pocket. Surgery and observation // 4th European Congress of Oto-Rhino-Laryngology Head and Neck Surgery. – Berlin (Germany), May 13–18, 2000, T. 2, P. 891–897.

14. Boone R.T. Success of cartilage grafting in revision tympanoplasty without mastoidectomy / R.T. Boone, E.K. Gardner, J.L. Dornhoffer // Otol. Neurotol. 2004. – Vol. 25, N5. – P. 678–681.

15. Cholesteatoma in children / Ch. Martin, A.P. Timoshenko, J.M. Prades et al // 4th European Congress of Oto-Rhino-Laryngology Head and Neck Surgery. – Berlin (Germany), May 13–18, 2000, Tome 2, P. 843–857.

16. Eustachian tube patency and function in tympanoplasty with cartilage palisades or fascia after cholesteatoma surgery / C. Uzun, P. Caye-Thomasen, J. Andersen et al // Otol. Neurotol. 2004. – Vol. 25, N6. – P. 864–872.

17. Faramarzi A., Motasaddi-Zarandy M., Khorsandi M.T. Intraoperative findings in revision chronic otitis media surgery // Arch. Iran. Med. 2008. – Vol. 11, N2. – P. 196–199.

18. Kaylie D.M., Gardner E.K., Jackson C.G. Revision chronic ear surgery // Otolaryngol. Head Neck Surg. 2006. – Vol. 134, N3. – P. 443–450.

19. Long-term outcome of atticotomy for cholesteatoma in children / DeRowe A., Stein G., Fishman G et al // Otol. Neurotol. 2005. – Vol. 26, N3. – P. 472–475.

20. Reconstruction of outer attic wall defects using bone pate: long-term clinical and histological evaluation / Bacciu A., Pasanisi E., Vincenti V et al. // Eur Arch. Otorhinolaryngol. 2006. – Vol. 7, N5, P. 983–987.

21. Results of revision mastoidectomy / S. Bercin [et al.] // Acta Otolaryngol. 2009. – Vol. 129, N2.–P. 138–141

22. Revision surgery for chronic otitis media: characteristics and outcomes in comparison with primary surgery / Y.S. Cho [et al.] // Auris Nasus Larynx. 2010. – Vol. 37, N1. – P. 18–22.

23. Zinis L.O., Tonni D., Barezzani M.G. Single-stage canal wall-down tympanoplasty: long-term results and prognostic factors // Ann. Otol Rhinol Laryngol. 2010. – Vol. 119, N5. – P. 304–312.

УДК 616. 284-002.253-089.844

ТАКТИКА ХИРУРГИЧЕСКОГО ЛЕЧЕНИЯ ПАЦИЕНТОВ С ХРОНИЧЕСКИМ ГНОЙНЫМ СРЕДНИМ ОТИТОМ

Ш.М. Ахмедов, И.Т. Мухамедов, В.Д. Меланьин, З.Б. Агаронова, Б.З. Абдуллаев

SURGICAL TREATMENT TACTICS OF PATIENTS WITH CHRONIC OTITIS MEDIA

S.M. Ahmedov, I.T. Muhamedov, V.D. Melanyin, Z.B. Agaronova, B.Z. Abdullaev

ФГУ «НКЦ оториноларингологии» ФМБА России, Москва
(Директор –проф. Н.А. Дайхес)

В данной статье представлен подход авторов к хирургическому лечению пациентов с хроническим гнойным средним отитом. Поэтапная ревизия полостей среднего уха позволяет провести полноценную санацию при максимальном сохранении архитектоники среднего уха, и условий для реконструкции звукопроводящей системы. Использование аутотканей при реконструктивной хирургии позволяет добиться хороших функциональных результатов.

Ключевые слова: хронический гнойный средний отит, аутоткани, реконструктивная отохирургия.

This article presents the authors approach for surgical treatment of patients with chronic otitis media. Middle ear cavity phased revision allows for full sanitation but to maximize save the architectonics of the middle ear, and conditions for the reconstruction of conductive system. Using autogenous tissues for reconstructive surgery can achieve good functional results.

Key words: chronic otitis media, autogenous tissues, reconstructive ear surgery

Реконструктивная хирургия при воспалительных заболеваниях уха является приоритетной в современной отохирургии. Выбор метода хирургического лечения должен быть дифференцированным, с учетом патологических проявлений заболевания [10]. В настоящее время отечественные и зарубежные отохирурги считают, что абсолютное большинство больных хроническим гнойным средним отитом (ХГСО) подлежат хирургическому лечению [2, 3, 5, 7, 8,12]. Поэтому консервативное лечение ХГСО должно быть лишь подготовкой к оперативному лечению либо проводиться при наличии абсолютных противопоказаний к операции [4, 6, 11]. Возможности современной хирургии позволяют при различных формах ХГСО максимально сохранить архитектонику среднего уха и реставрировать передаточный механизм звука, что практически делает отохирургию функциональной. Таким образом, большинство хирургических вмешательств при хроническом среднем отите должны заканчиваться слухоулучшающим этапом [1, 9].

Мы используем два основных подхода при лечении ХГСО: эндауральный и заушный. Применение того или иного подхода во многом определяется состоянием среднего уха. При выполнении мирингопластики у пациентов с небольшой перфорацией, когда оперативное вмешательство подразумевает только пластику барабанной перепонки, предпочтительней эндауральный подход. Однако при наличии узкого слухового прохода и тотальной или субтотальной перфорации барабанной перепонки, а также дефектов перепонки, расположенных в передних ее отделах, когда затруднена визуализация краев перфорации, мы выбираем заушный разрез. Данный подход обеспечивает достаточный обзор передней части барабанной перепонки и при узком слуховом проходе позволяет под контролем зрения уложить трансплантат в правильном положении. Право выбора хирургического подхода в каждом конкретном случае остается за хирургом.

При хирургическом лечении ХГСО последовательно выполняются санирующий и слухоулучшающий этапы. Санацию при патологических изменениях, захватывающих аттикоантральную область при склерозированном типе сосцевидного отростка, мы начинаем

с удаления латеральной стенки аттика и проксимальной части задней стенки слухового прохода до полного обзора антрума. Такой подход возможен при небольшой холестеатоме, распространяющейся в аттикоантральную область. Удаление задней стенки наружного слухового прохода продолжается по ходу распространения матрикса холестеатомы до полного его выделения с матриксом. При этом объем удаленной ткани может варьировать от частичного удаления латеральной стенки аттика до полного удаления всей задней стенки наружного слухового прохода.

При обширных патологических изменениях, распространяющихся в aditus ad antrum, антрум, клетки сосцевидного отростка, и наличии хорошо пневматизированного сосцевидного отростка, после ревизии тимпанальной полости начинаем санацию сосцевидного отростка. При выполнении санации необходимо тщательное удаление патологически измененных тканей. Это в первую очередь относится к холестеатомному процессу. После вскрытия клеток сосцевидного отростка, антрума и удаления патологических тканей расширяем адитус (путем истончения его наружной стенки со стороны антрума), постепенно истончаем заднюю стенку наружного слухового прохода. Таким образом, нам становится обозримым аттик со стороны мастоидальной полости, визуализируются головка молоточка, тело и короткая ножка наковальни.

При распространении патологического процесса в нижние отделы барабанной полости расширяем операционное поле путем истончения всей задней стенки со стороны мастоидальной полости до перехода ее в нижнюю стенку слухового прохода, необходимо обратить внимание на вероятность высокого расположения луковицы яремной вены. Затем, кпереди от канала лицевого нерва выполняем заднюю тимпанотомию. В тех случаях, когда остается неуверенность в достаточной санации тимпанальной полости, особенно при холестеатомном процессе, а также когда костная часть задней стенки препятствует выполнении полной санации или затрудняет обзор всех отделов среднего уха, мы удаляем костную стенку слухового прохода. Удалять заднюю стенку наружного слухового прохода желательно единым блоком. В дальнейшем при восстановлении целостности стенок наружного слухового прохода для лучшей фиксации костных фрагментов используем биологический клей. Необходимо учесть, что выпиленный костный фрагмент задневерхней стенки наружного слухового прохода будет всегда меньше, чем тот проем, который необходимо восстановить. Поэтому при установке костного фрагмента на его прежнее место, зазор, образованный между костным фрагментом и костным проемом, заполняем костной стружкой смешанной с клеем. После удаления блока костной стенки наружного слухового прохода становится обозримым практически вся тимпанальная полость, включая и тимпанальное устье слуховой трубы. Хороший обзор позволяет провести тщательную санацию всех отделов барабанной полости и уменьшает вероятность возникновения послеоперационных осложнений.

После выполнения санирующего этапа операции, которая подразумевает поэтапную ревизию полостей среднего уха, мы проводим реконструктивный этап операции. При наличии перфорации барабанной перепонки с сохраненной оссикулярной системой методика закрытия дефекта определяется ее размерами. Наличие небольшой перфорации позволяет провести закрытие ее фасцией или надхрящницей. В данной ситуации после освежения перфорации путем иссечения краев дефекта по всему диаметру, учитывая возможность остатков эпидермиса на внутренней поверхности барабанной перепонки, производим скарификацию этой поверхности небольшой кюреткой. Сравнивая результаты применения надхрящницы и фасции при выполнении мирингопластики, следует отметить, что эти ткани хорошо приживляются при свободной пересадке и практически не отторгаются. Выбор материала для пластики дефекта барабанной перепонки в данном случае остается за хирургом.

При наличии перфорации большего размера (тотальной или субтотальной) мы используем двухслойный трансплантат – хрящ с надхрящницей или хрящ и фасцию. При использовании хряща с надхрящницей в качестве трансплантата хрящ истончается. Используют два способа укладки подобных двухслойных трансплантатов. При первом способе трансплантат укладывают надхрящницей в барабанную полость, а хрящ обращен в сторону слухового прохода. Хрящ вырезают по размеру и форме перфорации, а надхрящницу несколько больше. Надхрящницу укладывают под остатки барабанной перепонки, а истонченный хрящ при этом замещает дефект, в данном случае хрящ используется как пробка. Данный способ укладки трансплантата нами был использован при небольших центральных перфорациях натянутой части барабанной перепонки. В большинстве случаев при тотальных и субтотальных перфорациях мы используем второй способ, при котором трансплантат укладывают хрящом в барабанную полость. При сохраненной рукоятке молоточка мы используем ее для фиксации трансплантата. Предварительно освобождаем рукоятку молоточка от остатков

эпидермальной выстилки. В хряще формируем ложе для рукоятки молоточка. Мы в своей работе при реконструкции звукопроводящего аппарата в основном применяем аутоткани, которые не подвергаются процессу отторжения. Для оссикулопластики применяем хрящевой или костный материалы. Хрящ чаще всего берем из ушной раковины. Возможно применение и хряща козелка, но этот хрящ более тонок, чем хрящ ушной раковины, и его применение в качестве колумеллы не совсем целесообразно. Из аутокости самым подходящим материалом являются слуховые косточки, но их не всегда можно использовать. В случаях, когда нет возможности применить слуховые косточки для восстановления звукопроводящего аппарата, можно использовать кортикальную кость. При выраженной надпроходной ости (spina suprameatum) мы используем ее в качестве колумеллы.

Тип реконструкции оссикулярной системы зависит от степени ее разрушения. Для выбора того или иного способа реконструкции звукопередачи необходимо иметь четкое представление о степени и виде нарушения звукопроводящей системы. Особое внимание при восстановлении оссикулярной системы мы придаем значение наличию рукоятки молоточка. Ее наличие позволяет сформировать звукопроводящую цепь, состоящую из рукоятки молоточка, колумеллы и стремени (при отсутствии головки и ножек стремени колумелла устанавливается на подножную пластинку). Важное правило, которого мы придерживаемся при формировании оссикулярной системы, – это создание звукопроводящего аппарата при достаточной высоте неотимпанальной полости. Формирование неотимпанальной полости малой высоты часто приводит к образованию спаечного процесса и тем самым ухудшает процесс звукопроведения, в связи, с чем мы не применяем III тип тимпанопластики по Вульштейну.

Подводя итог вышесказанному, нужно отметить, что использование при реконструкции звукопроводящей системы собственных тканей пациента позволяет осуществить полноценную передачу звука и при этом исключает такие осложнения как отторжение, образования фистулы. При выполнении санирующего этапа учет особенностей строения височной кости (пневматизации сосцевидного отростка) и распространенности патологического процесса, особенно холестеатомы, позволяет при минимальном удалении здоровых тканей провести надлежащую санацию хронического очага. Принцип поэтапной ревизии полостей среднего уха позволяет максимально сохранить архитектонику среднего уха, а также при необходимости провести реконструкцию звукопроводящей системы.

Литература

1. Борисова К. З. Сравнительный анализ результатов тотальной и частичной тимпанопластики при обширном разрушении звукопроводящего аппарата среднего уха // Вестн. оториноларингологии. – 1978. – № 1. – С. 54–57.

2. Вульштейн Х. Слухоулучшающие операции. М.: Медицина, 1972. 424 с.

3. Егоров Л. В., Козлов М. Я., Петров А. С. Хирургическая тактика при хроническом гнойном среднем отите у детей // Вестн. оториноларингологии. – 1999. – № 6. – С. 14–15.

4. Енин И. П. Реабилитация больных хроническим гнойным средним отитом // Вестн. оториноларингологии. – 1999. – № 2. – С. 5–7.

5. Карпова Е. П. Лечение и профилактика тугоухости у детей с острым средним отитом. 10-я юбилейная конференция оторинолар. г. Москвы: Тез. докл. М., 2002. С. 41–44.

6. Меланьин В. Д., Хоров О. Г. Принципы лечения неосложненных форм эпи- и эпимезотимпанита // Вестн. оториноларингологии. – 1999. – № 4. – С. 8–10.

7. Миронов А. А. Проблемы диагностики и лечения хронического гнойного среднего отита. Российская Науч.-практ. конференции оторинолар. «Современные проблемы заболеваний верхних дыхательных путей и уха»: Тез. докл. М., 2002. С. 97–99.

8. Мишенькин Н. В. Современные тенденции и возможности при хирургическом лечении хронического гнойного среднего отита // Вестн. оториноларингологии. – 1999. – № 5. – С. 30–31.

9. Мишенькин Н. В., Кротов Ю. А. Закрытая санирующая хирургия с лазерный терапией в раннем послеоперационном периоде у больных хроническим гнойным эпимезотимпанитом // Вестн. оториноларингологии. – 1991. – № 5. – С. 31–36.

10. Патякина О. К. Диагностика и лечение воспалительных заболеваний среднего уха. VI съезд оториноларингологов РСФСР: Тез. докл. Оренбург, 1990. С. 237–240.

11. Протасевич Р. С. Местное лечение больных хроническим гнойным средним отитом // Вестн. оториноларингологии. – 2002. – № 3. – С. 57–60.

12. Скопина Э. А. Некоторые аспекты проблемы хронического гнойного среднего отита // Вестн. оториноларингологии. – 1999. – № 2. – С. 51–52.

УДК: 616.284-002. 2-089.844

ХИРУРГИЧЕСКОЕ ЛЕЧЕНИЕ ПАЦИЕНТОВ ХРОНИЧЕСКИМ ОПЕРИРОВАННЫМ СРЕДНИМ ОТИТОМ, СОСТОЯНИЕ ПОСЛЕ РАДИКАЛЬНОЙ ОПЕРАЦИИ, С ПРИМЕНЕНИЕМ КУЛЬТИВИРОВАННЫХ АЛЛОФИБРОБЛАСТОВ

Ш.М. Ахмедов1, В.П. Туманов 2, В.С. Корвяков 1, И.Т. Мухамедов 1 З.Б. Агаронова 1, П.Г. Протасов 1

CHRONIC OPERATED OTITIS MEDIA SURGICAL TREATMENT OF PATIENTS WITH STATUS AFTER RADICAL SURGERY USING CULTURED ALLOFIBROBLASTS

S.M. Ahmedov 1, V.P. Tumanov 2, V.S. Korvyakov 1, I.T. Muhamedov 1, Z.B. Agaronova 1, P.G. Protasov 1

1ФГУ «Научно клинический центр оториноларингологии» ФМБА России (Директор – проф., Н.А. Дайхес)
2 ГУ Российский государственный медицинский университет,Москва (Ректор – академик РАМН, проф., Н.И. Володин)

В статье приведен результат хирургического лечения 12 человек с «болезнью оперированного уха», которым для стимуляции репаративных процессов были применены культивированные аллофибробласты на полимерной основе. Удалось добиться полной эпидермизации, у данной категории больных, на 23–26-е сутки после операции.

Ключевые слова: хронический гнойный средний отит, санирующая операция на среднем ухе, «болезнь оперированного уха», культивированные аллофибробласты.

The article presents the results of surgical treatment of 12 persons with the "disease of the operated ear», which for the stimulation of reparative processes were applied to polymer-based cultured allofibroblasts. Managed to achieve full epimerization, in 23–26 days after surgery.

Key words: chronic otitis media, sanifying operation on middle ear, "disease of the operated ear", cultured allofibroblasts.

Распространенность ХГСО в настоящее время остается достаточно высокой и достигает 1% населения [9]. Всем больным с ХГСО показано хирургическое лечение, противопоказанием к которому при данной патологии является: тяжелое состояние больного по общим соматическим заболеваниям.

За последние 50–60 лет предложены различные варианты щадящих функциональных методик, позволяющие проводить санирующий этап с максимальным сохранением стенок и тканей среднего уха с целью сохранения или улучшения слуха в ходе реконструктивного этапа. Однако, радикальная операция, и в целом «открытый» тип санирующих операций при ХГСО, основной целью которых является санация среднего уха для предотвращения внутричерепных осложнений, не утратила своего значения по настоящее время, более того остается методом выбора в ЛОР стационарах, и одной из самой распространенной операцией на височной кости [5, 6, 8, 15, 22].

Несмотря на очевидные положительные качества, радикальная операция имеет и свои недостатки, так, обеспечив санацию закрытых полостей среднего уха, профилактику внутричерепных осложнений и т.д., она не гарантирует избавление от отореи, рецидива холестеатомы. Кроме того, не всегда удается добиться полной эпидермизации стенок послеоперационной полости, продолжающийся фиброзирующий мукозит как в мастоидальном, так и в тимпанальном отделах обуславливает оторею, что свидетельствует о несовершенстве радикальной операции [1, 7, 10, 12, 13, 20, 17, 19].

Симптомокомплекс, включающий продолжающийся хронический процесс в послеоперационной полости, оторею, сниженный слух, шум и неприятные ощущения в оперированном ухе, головокружения объединен названием «болезнь» послеоперационной полости (или оперированного уха) и является актуальной проблемой отиатрии [2,17, 20, 22, 23]. Частота развития «болезни оперированного уха» в послеоперационном периоде у больных хроническим гнойным средним отитом по данным разных авторов колеблется от 11,9 до 38 % случаев [3, 4, 11, 16, 20].

Таким образом, значительная распространенность ХГСО, наличие значительного числа больных, перенесших радикальную операцию, особенности течения данного заболевания и высокий процент рецидива процесса при хирургическом лечении свидетельствуют о необходимости разработки более эффективных методов лечения.

В настоящее время разработан и внедрен в клиническую практику оригинальный метод лечения обширных раневых (ожоговых) поверхностей и длительно незаживающих ран с применением культивированных фибробластов в качестве стимулятора репаративных процессов, источника межуточного вещества соединительной ткани и ускорения эпителизации раны [18, 21].

С целью стимуляции репаративных процессов в послеоперационной ране у пациентов ХГСО мы предлагаем разработанный нами метод достижения полной эпидермизации трепанационной полости у больных, перенесших радикальную операцию на среднем ухе с использованием культивированных аллофибробластов на полимерной основе. Предложенный нами метод может быть использован при хирургическом лечении больных, перенесших радикальную операцию на ухе и имеющих неполную эпидермизацию трепанационной полости с продолжающимся воспалительным процессом (патент на изобретение 2286753).

Пациенты и методы

Произведено хирургическое лечение 12 больным хроническим средним отитом, которым ранее была произведена радикальная операция на ухе. У всех больных были жалобы на выделения из уха (гнойные и слизисто-гнойные), сниженный слух, периодические ощущения давления и болезненности в ухе. Всем больным неоднократно проводилось консервативное лечение, которое включало в себя ежедневные промывания послеоперационной полости раствором антисептика, с введением тампонов с суспензией гидрокортизона, ацетилцистеина или химотрипсина, у части из них (5 пациентов) в анамнезе повторные санирующие операции без положительного результата.

Под местной анестезией раствором лидокаина 2%, через заушный разрез под контролем операционного микроскопа производим ревизию послеоперационной полости; удаляем тупым и острым путем все патологически измененные ткани: грануляции, полипы, рубцовую ткань, утолщенную воспаленную слизистую оболочку, холестеатомные массы и ее матрикс. Затем бором, по мере необходимости, удаляем кариозноизмененную кость, обращая особое внимание на «синодуральный» угол, сглаживаем костные стенки полости, "шпору" для полной визуализации полости, санацию производим в пределах здоровых тканей (здорового эпидермиса). При необходимости, используя аутохрящ и аутофасцию, создаем малую тимпанальную полость.

Далее, по форме удаленной слизистой оболочки в мастоидальную часть послеоперационной полости укладываем полимерную пленку с культивированными аллофибробластами, покрывая всю раневую поверхность и обязательно поверх края здорового эпидермиса. В данном случае фибробласты выполняют роль стимулятора репаративных процессов, источника межуточного вещества соединительной ткани и ускорения эпителизации раны, полимерная пленка обеспечивает направленную эпителизацию полости. Трепанационную полость тампонируем ватными тампонами. В послеоперационном периоде выполнялась ежедневная смена ватных тампонов. С последнего ватного тампона из мастоидального отдела послеоперационной полости и с полимерной пленки, удаленных на 7-е сутки, выполнялся мазок-отпечаток, высушивали при комнатной температуре и отправляли на цитологическое исследование.

Материал фиксировали в метиловом спирте в течение 10 мин. Препарат окрашивали по методу Романовского–Гимза. После просушивания мазок изучали под световым микроскопом с 90-кратным увеличением с иммерсией. В мазке подсчитывали не менее 200 клеточных элементов. Определяли процентное содержание плоского эпителия, лейкоцитов; полуколичественно оценивали состояние наличие микрофлоры [14].

Результаты

По ходу операции были выявлены следующие находки: во всех случаях неполная эпидермизация трепанационной полости, утолщенная фиброзная слизистая оболочка, полипы

и грануляционная ткань; у 6 больных (50 %) холестеатома практически полностью выполняющая мастоидальный отдел послеоперационной полости; во всех случаях костные стенки мастоидальной полости шероховатые, изъеденные, высокая «шпора», слизистая оболочка барабанного отдела утолщенная, воспаленная переходит на шпору и верхние отделы мастоидальной полости (мукозит 2–3 степени), свободное отделяемое, в связи, с чем эпидермальная выстилка нижних отделов мастоидального отдела также воспаленная, утолщенная, повышенная десквамация эпителия. У 1-го больного выявлен дефект костной стенки 0,5 х 0,6 см, в области «крыши» трепанационной полости, с обнажением твердой мозговой оболочки.

В послеоперационном периоде проводились антибактериальная, десенсибилизирующая терапия, ежедневный туалет послеоперационной полости, смена ватных тампонов, как правило, ватные тампоны первые 2–3 дня умеренно пропитаны раневым отделяемым, при последующих перевязках незначительно.

При удалении полимерной пленки на 7-е сутки отметили, что трепанационная полость была покрыта ровными, плоскими грануляциями, с элементами эпителизации раны с краев сохраненного эпидермиса.

В мазках-отпечатках экссудата в 91,7% случаях (11 пациентов) цитограмма представлена плоским эпителием в относительном количестве 40±,8% и нейтрофильными лейкоцитами 52±10 %, у 1-го (8,3%) больного в экссудате лимфоциты достигали 18 %. У 10 (83,3%) больных микрофлора представлена кокками: в незначительном количестве у 4-х (33,3%) больных; в среднем количестве у 3-х (25%) больных; в выраженном количестве у 3-х (25%) больных.

Мазки-отпечатки с полимерной пленки цитологически представлены плоским эпителием в относительном количестве 18±3% и нейтрофильными лейкоцитами 65±7%. Выраженность кокковой флоры на пленке коррелировала с выраженностью в экссудате (p=0,05).

Больные выписывались на 17-20 – е сутки. На момент выписки у всех больных послеоперационная полость хорошо контурируется, у 6-х больных эпидеримизирована полностью, у 5 – имеется неэпителизированный участок, в диаметре до 1 см., покрытый ровным слоем плоских грануляций, без воспалительных явлений, с тенденцией к заживлению, у 1 – выраженный рост грануляций (с цитограммой гнойного воспаления с выраженным количеством кокковой флоры в экссудате). Амбулаторный осмотр 1 раз в неделю, на 23–26-й день трепанационная полость эпидермизирована полностью у всех больных. У больного с избыточным образованием грануляционной ткани, в области синодурального угла, проводилось туширование грануляций 30% раствором нитрата серебра и инсуфляция порошков преднизолона и левомицитина, на 35-е сутки полость эпидермизировалась.

Выводы

Применение культивированных аллофибробластов при хирургическом лечении (повторных операциях) больных, перенесших ранее радикальную операцию на ухе и имеющих неполную эпидермизацию трепанационной полости с продолжающимся воспалительным процессом (болезнь оперированного уха), позволило ускорить сроки заживления раны, и добиться полной эпителизации трепанационной полости, за счет быстрой смены воспалительного периода (I-го периода) раневого процесса, пролиферативным периодом (II-м периодом).

Литература

1. Болезнь оперированного уха: клиническая характеристика и патоморфологическое обоснование / Ю.К. Янов, В.П. Ситников, И.А. Аникин [и др.] // Рос. оториноларингология. – 2005. – № 4(17). – С. 149–154.

2. Быстренин В.А., Быстренина Л.В. Обеспечение полного и стойкого санирующего эффекта – основное требование к операциям выполняемых при эпитимпаните // Вестник оториноларингологии. – 1999. – № 3. – С. 31–32.

3. Гуров А.В., Гусева А.Л. Особенности микробной контаминации трепанационной полости после санирующих операций на ухе // Вестник оториноларингологии. – 2010. – № 5. – С. 71–72.

4. Дмитриев Н.С. Наша концепция лечения больных с хроническим гнойным средним отитом // Современные вопросы клинической отиатрии. 10-я юбилейная конференция оториноларингологов г. Москвы: Тез. докл. – М., – 2002. – С. 87–88.

5. Забиров Р.А., Рахматуллин Р.Р. Результаты лечения воспаления трепанационной полости после радикальной операции на ухе // Съезд оториноларингологов РФ, 16-й: Материалы. Сочи. – 2001. С. 77–79.

6. Мастоидопластика биокомпозиционными материалами при операциях у больных хроническим средним отитом / М.П. Николаев, И.П. Василенко, А.С. Пурясев // Современные вопросы клинической отиатрии. 10-я юбилейная конференция оториноларингологов г. Москвы: Тез. докл. – М., 2002. – С. 91–93.

7. Меланьин В.Д. Принципы лечения неосложненных форм эпи- и эпимезотимпанита // Вестник оториноларингологии. – 1999. – № 4. – С. 8–11.

8. Меланьин В.Д., Хоров О.Г. Реконструкция среднего уха после радикальной операции // Современные вопросы клинической отиатрии. 10 – ая юбилейная конференция оториноларингологов г. Москвы: Тез. докл. – М., – 2002. – С. 89–91.

9. Миронов А.А. Проблемы диагностики и лечения хронического гнойного среднего отита. Российская Науч.-практ. конференции оториноларингологов. «Современные проблемы заболеваний верхних дыхательных путей и уха»: Тез. докл. – М., – 2002. – С. 97–99.

10. О проблеме «болезни оперированного уха» / С. Ветричан, А. Антохи, Т. Ходоноагэ [и др.] // XI съезд оториноларингологов Украины (17 – 19 мая 2010 г.): тез. докл. – Судак, – 2010. – С. 251–252.

11. Омонов Ш.Э. Стенозы наружного слухового прохода после общеполостных санирующих операций // Журнал ушных, носовых и горловых болезней. – 2007. – № 6. – С. 68–69.

12. Патякина О.К. Актуальные вопросы клинической сурдологии // Актуальные проблемы фониатрии и клинической сурдологии: Материалы научн. – практ. конф. – 1998. – С. 133–136.

13. Патякина О.К., Быкова В.П. Микрохирургия при хронических средних отитах // X област. научн.-практ. конф. оториноларингологов: Тез. докл. – Оренбург, – 1995. – С. 41–42.

14. Применение культивированных фибробластов при повторных хирургических вмешательствах у больных после ранее проведенной радикальной операции на ухе / Ш.М. Ахмедов, В.П. Туманов, В.С. Корвяков, И.Т. Мухамедов // Российская оториноларингология. – 2008. – № 2(33). – С. 11–14.

15. Применение стеклокристаллических гранул биосит-элкор для уменьшения объема трепанационной полости при операциях на среднем ухе / Ф.В. Семенов, И.В. Горбоносов, А.В. Стариков, В.А. Ридненко // Вестник оториноларингологии. – 2005. – № 1. – С. 32–35.

16. Семенов Ф.В., Банашек-Мещерякова Т.В., Применение обогащенной тромбоцитами плазмы для лечения хронического воспаления трепанационной полости после санирующих операций на среднем ухе // Российская оториноларингология. – 2009. – № 1. – С. 263–266.

17. Семенов Ф.В., Ридненко В.А., Немцева С.В. Анализ некоторых причин рецидива хронического гнойного среднего отита в послеоперационном периоде // Вестник оториноларингологии. – 2005. – № 3. – С. 48–49.

18. Способ лечения ожоговой раны / В.П. Туманов, Е.В. Глущенко С.С. Морозов [и др.] // Бюллетень изобретений и рационализаций. – 1991. – № 1(51).

19. Тарасов Д.И. Заболевания среднего уха / Д.И. Тарасов, О.К. Федорова, В. П. Быкова. – М.: Медицина, 1988. – С. 146–180.

20. Толстов Ю.П., Аникин И.А. О клиническом значении состояния трепанационной полости у больных, перенесших радикальную операцию на среднем ухе // Вестник оториноларингологии. – 1999. – № 1. – С. 44–47.

21. Туманов В. П., Поматилов А. А. Роль культивированных фибробластов в репаративном процессе при травме барабанной перепонки // Новости клинической цитологии России. – 1999. – № 3. – С. 127–132.

22. Эксфолиативный цитологический анализ в дифференциальной диагностике заболеваний ЛОР-органов / Протасов П.Г., Тарасова Г.Д., Мокроносова М.А., Бейлина В.Б., Казначеева Е.И. // Усовершенствованная медицинская технология. – М., – 2006. 24 с.

23. Sounders J. E., Shoemaker D. L., Me Elveen J. T. Reconstruction of the radical mastoid // Am. J. Otol. – 1992. – Vol. 13, N 5. – P. 465–469.

УДК 616.285-001-089.844

ХИРУРГИЧЕСКОЕ ЛЕЧЕНИЕ ТРАВМАТИЧЕСКИХ ПОВРЕЖДЕНИЙ БАРАБАННОЙ ПЕРЕПОНКИ

М.П. Ашмарин, Л.И. Максимов, Л.И. Черкесов

МУЗ «Новочебоксарская городская больница»
Чувашия
(Главный врач – канд. мед. наук Л.И. Черкесов)

Проведена сравнительная оценка эффективности хирургического лечения травматических повреждений барабанной перепонки двух вариантов мирингопластики, первый вариант – закрытие дефекта проводилось с использованием аутофибриновой пленки при наличии перфорации до 3 мм, второй – двухслойный метод мирингопластики из ультратонкой хрящевой пластины и надхрящницы ушной раковины. Всего прооперировано 40 больных с эндауральным подходом. Выздоровление при первом варианте составило 80,3%, при втором – 90,9%.

Ключевые слова: барабанная перепонка, аутогенная фибриновая пленка, ушная раковина.

Повреждения барабанной перепонки (бп.) делят на бытовые, производственные и военного времени. По патогенезу их разделяют на механические и ожоговые [1], за последние годы участились случаи повреждений бп. бытового характера.

Вопрос о тактике лечения повреждений б.п. в остром периоде травмы остается дискутабельным [3].

Целью нашей работы явилось изучение и сравнение эффективности хирургического лечения двух вариантов мирингопластики. Первый вариант – использование надхрящницы ушной раковины (ур.) и ультратонкой пластины аутохряща ур. (двухслойный вариант), второй – использование аутогенной фибриновой пленки (ап.), [2]. С 2004–2009 гг. в нашем отделении проведены всего

130 операций по тимпанопластике, из которых 40 – по поводу травматических повреждений бп.: 25 женщин и 15 мужчин. В возрастном аспекте состав больных выглядел так:

от 20 лет до 30 лет – 11 больных, с 31 до 40 лет – 19, с 41 до 50 лет – 6,

с 51 до 60 лет – 4. Производственных травм было – 8, бытовых – 32.

Кроме общеклинических обследований проведены микроотоскопия, рентгенография сосцевидных отростков, акуметрия, тональная аудиометрия, исследование слуха после пробного закрытия дефекта бп. ватно-масляным протезом. Проведенное обследование нам позволило сделать заключение, что повреждение бп. носило изолированный характер.

Для проведения оперативного лечения по восстановлению бп. мы ориентировались на следующие критерии:

1) давность травмы в течение одного месяца;
2) отсутствие гнойного процесса в среднем ухе;
3) проходимость слуховой трубы;
4) кондуктивный характер тугоухости;
5) отсутствие воспалительного процесса в носу и в придаточных пазухах носа.

Все больные имели стойкую перфорацию б.п. в натянутой части различных размеров и форм. Больные предъявляли одинаковые жалобы на понижение слуха и наличие шума в ухе.

Операции проводились эндауральным подходом и под операционным микроскопом «Оптон». Суть операций заключалась в следующем: первым этапом производилась деэпидермизация остатков б.п. при больших перфорациях и при небольших – вокруг перфорации.

В семи случаях, когда отсутствовало улучшение слуха при пробном закрытии перфорации бп. ватно-марлевым протезом, производился второй этап хирургического вмешательства – ревизия среднего уха. Были обнаружены: в двух случаях – перелом ножек стремени и в пяти – разрыв наковально-стременного сочленения. Соответственно, в двух случаях про-

водилась стапедопластика с использованием протеза из аутохряща [4], в пяти – восстановление цепи слуховых косточек с использованием протеза из аутохряща типа «таблетки»[5]. Последний этап хирургического лечения – закрытие дефекта бп. В 22 случаях для мирингопластики применялся двухслойный метод, в 18 случаях, когда размеры перфорации не превышали 3 мм, использовалась а.ф.п., которые готовились по методике В.Я. Гапанович[2].

Первая перевязка проводилась на 14–15 день, в одном случае был обнаружен некроз а.ф.п. Больные выписаны на 18–19 день после операции. Все больные повторно осмотрены через 6 месяцев и 1 год. Получены следующие результаты: в обоих наблюдаемых вариантах через 1 год были обнаружены по 2 случая перфорации бп. – больные повторно успешно реоперированы.

Выводы: оперативное лечение травматических повреждений бп. имеет высокий процент первичного заживления, при использовании а.ф.п. – выздоровление 80,3%, при двухслойной методике мирингопластики – 90,9%.

А.ф.п. является надежным материалом для мирингопластики при небольших дефектах бп., забытый многими отоларингологами.

Литература

1. Бабияк В.И., Говорун М.И., Накатис Я.Н. Повреждения барабанной перепонки. Руководство. Оториноларингология, том 2, 2009. С. 493–496.

2. Гапанович В.Я. Аутогенные фибринные пленки в оторино-ларингологии. М 1979 г., С. 26–28, 53–59.

3. Дайхес Н.А. Острые травмы барабанной перепонки, тактика их лечения. Материалы XVII съезда отоларингологов России. 2006. С. 96.

4. Преображенский Н.А. Тугоухость. М., 1978. С. 331–377.

5. Ситников В.П. Реконструкция цепи слуховых косточек после радикальной операции. Вестник оториноларингологии. 2001. № 4. С. 16–18.

УДК 616.211+616.216]-002.193.056.3:616.284-002.2

ДИАГНОСТИКА И ПРЕВЕНТИВНОЕ ЛЕЧЕНИЕ АЛЛЕРГИЧЕСКИХ ПРОЦЕССОВ НОСА И ОКОЛОНОСОВЫХ ПАЗУХ У ПАЦИЕНТОВ С ХРОНИЧЕСКИМИ СРЕДНИМИ ОТИТАМИ

Х.Т. Абдулкеримов, О.В. Салий, О.О. Машинец

ГОУ ВПО «Уральская Государственная Медицинская Академия»
МУ «Городская клиническая больница № 40»

В настоящее время заболеваемость хроническими средними отитами составляет по разным источникам от 1 до 5%. Социальная значимость данной патологии достаточно высока, так как наряду с внутричерепными осложнениями и таким осложнением, как парез лицевого нерва, хронические средние отиты с холестеатомой или без холестеатомы, будучи нелеченными, вызывают прогрессирующее снижение слуха и нарушение вестибулярной функции.

Общепризнанным является приоритет хирургического лечения при данной патологии. Хирургическая коррекция призвана решить следующие задачи:

1) санацию очага инфекции;
2) восстановление архитектоники уха, максимально близкой к нормальной;
3) воссоздание нормальных физиологических функций.

Несмотря на обилие отомикрохирургических техник, а также современных материалов, используемых для восстановления поврежденных воспалительным процессом структур, сохраняется определенный процент неудовлетворительных результатов морфологического характера, которые влекут за собой и функциональные проблемы. Остается ряд нерешенных задач, связанных с приживлением неотимпанальной мембраны, рубцеванием полостей среднего уха в послеоперационном периоде и др., что очевидно связано не только с хирургической техникой, но и с общим статусом пациента.

Указанные проблемы диктуют новые пути решения. В настоящее время аксиомой является необходимость восстановления носового дыхания, санации околоносовых пазух, миндалин, как первого этапа хирургического лечения, в целях наилучшего результата тимпанопластики. Кроме этого ряд авторов придают большое значение иммунологическому статусу пациентов с хроническими средними отитами и рекомендуют перед оперативным лечением проводить его оценку и необходимую коррекцию. Нам удалось найти единичные источники, в которых имеются ссылки на роль аллергического ринита в патологии среднего уха у взрослых, а также указания на проведение исследований (в основном в иностранной литературе), имеющих целью найти взаимосвязь между аллергическим ринитом и хроническим средним отитом с холестеатомой и без холестеатомы.

Аллергический ринит – это воспалительное заболевание, в основе которого лежит аллергическая реакция, развивающаяся в слизистой оболочке носа в ответ на воздействие аллергенов окружающей среды. АР одно из наиболее распространенных заболеваний человека, встречающееся практически во всех странах мира и поражающее около 10–50% общей популяции. Считается, что более 500 млн. человек в мире страдает аллергическим ринитом. В России – от 12% до 24% населения.

Аллергическое воспаление не ограничивается слизистой носа. С ринитом ассоциируется ряд сопутствующих заболеваний. Эпидемиологические исследования убедительно показали, что АР и БА часто сосуществуют у одного и того же пациента. Другие сопутствующие заболевания, включающие в себя синусит и коньюктивит, полипозный риносинусит, в последние время активно изучаются на предмет тесной связи с АР. Взаимосвязь же между аллергическим ринитом и хроническим средним отитом изучена гораздо меньше. Причем, если в педиатрической практике установлено, что у 24% детей АР явился предрасполагающим фактором для развития острого и хронического среднего отита, а в 28% хронического риносинусита, то во взрослой популяции исследований по влиянию на развитие заболеваний ЛОР органов, в частности, ХСО проведено недостаточно.

Известно, что эпителий, выстилающий носовые структуры сходен с эпителием среднего и нижнего этажа барабанной полости, а также слуховой трубы. Следовательно, сходные

процессы протекают в слизистой оболочке как носа, так и полостей среднего уха, и аллергический ринит, который является, как было сказано выше, воспалением, может служить причиной неудач оперативного лечения.

Целью нашего исследования явилось выявление наличия аллергического ринита у пациентов с хроническими средними отитами и его превентивное лечение.

Дизайн исследования: проспективное исследование.

Пациенты и методы.

Под нашим наблюдением с 2009 по 2011 год находилось 62 человека с хроническими средними отитами. Из них 47 человек в возрасте от 19 до 71 года вошли в группу пациентов, которых подверглись обследованию на предмет наличия или отсутствия аллергического ринита. Средний возраст их составил 39 лет. 33 женщины и 27 мужчин. Из них 26 пациентов уже подверглись хирургическому лечению (из которых у 13 человек обнаружена холестеатома и у 16 имел место хронический средний отит без холестеатомы), 21 больному планируется оперативное лечение (дифференцировать до операции – у кого из них присутствует холестеатома точно – не представлялось возможным). Из них 14 была произведена тимпанопластика с удалением задней стенки слухового прохода и облитерацией полости мышечным флепом, хрящевыми пластинками и костными чипсами, оссикулопластика выполнялась стандартными протезами, аутонаковальней или протезом из собственной кортикальной кости, мирингопластика – фасциальным графтом и хрящевыми пластинками; 9 пациентам – тимпанопластика I типа (мирингопластика on-lay или under-lay); 6 больным – радикальная операция.

Для верификации диагноза «аллергический ринит» было проведено комплексное клинико-инструментальное и лабораторное иммунологическое исследование 47 пациентов с ХСО, включающее в себя заполнение стандартных опросников, количественное определение аллерген-специфических Ig E и Ig E общего в сыворотке крови пациентов с использованием стандартных тест-систем, скарификационные тесты.

Состав диагностической панели включал 20 нанесенных антигенов с высокими аллергизирующими свойствами из группы бытовых, пищевых, пыльцевых и эпидермальных, распределенных следующим образом: Dermatophagoides farinae, Dermatophagoides pteronissimus, Aspergillus fumigatus, Candida Albicans, перхоть лошади, перхоть собаки, перхоть кошки, перхоть коровы, таракан, яичный желток, яичный белок, арахис, треска, яблоко, морковь, молоко, береза, тополь, тимофеевка, полынь обыкновенная. Аллергический ринит был определен как положительный на ответы в вопроснике, если были положительны скарификационные кожные тесты хотя бы на один аллерген, высокий уровень сывороточного общего Ig E и/или повышенный уровень хотя бы одного специфического Ig E.

Результаты исследования.

В процессе обследования и на основании данных опросника, а также определения Ig E специфических и общего в сыворотке крови обследованных было выделено 2 группы: I группа – пациенты с ХСО и АР (выявленные Ig E специфических в сыворотке крови и повышенный уровень Ig E общего в сыворотке крови) – 18, II группа – пациенты с ХСО без АР (специфические Ig E в сыворотке отсутствовали) – 29 человек.

При этом согласно классификации АР (ВОЗ ARIA 2001, 2008) пациенты с ХСО и АР распределились по характеру течения и степени тяжести ринита на следующие группы: интермиттирующий ринит легкой степени тяжести – 5, интермиттирующий ринит средней степень тяжести – 4, интермиттирующий ринит тяжелая форма – 3, персистирующий ринит легкой степень тяжести – 2, персистирующий ринит средней степени тяжести – 3, персистирующий ринит тяжелая форма – 1.

Всем пациентам с ХСО в сочетании с АР была назначена соответствующая терапия АР согласно ступенчатому подходу в лечении аллергического ринита (ВОЗ ARIA 2001, 2008). В дальнейшем пациент направлялся на консультацию к врачу аллергологу и клиническому иммунологу для решения вопроса о возможности проведения аллерген-специфической иммунотерапии.

В группе пациентов с верифицированным аллергическим ринитом у 7 пациентов имел место хронический средний отит с холестеатомой и у 11 пациентов с хроническим средним отит без холестеатомы.

Из прооперированных 12 пациентов с аллергическим ринитом и хроническим средним отитом только у 2 наблюдалась реперфорация и слизистые выделения из среднего уха в послеоперационном периоде. Это те пациенты, которым лечение аллергического ринита

проводилось неадекватно. У остальных отмечен удовлетворительный морфологический результат.

Заключение

Если подвести итог данного исследования, можно резюмировать следующее: аллергический ринит был диагностирован у 18 пациентов с хроническим средним отитом из 47, то есть у 37%, которым проводилось данное обследование, что достоверно выше, чем в генеральной популяции данного региона. Нужно отметить, что по данным литературы частота заболеваемости аллергическим ринитом среди генеральной популяции составляет 24%. Таким образом, из всего вышеописанного можно сделать следующие выводы:

1. Исследование показало значительную разницу в распространении аллергического ринита у пациентов с хроническими средними отетами.
2. Пациентов с диагнозом: хронический средний отит с холестеатомой или без холестеатомы – следует обследовать на предмет наличия аллергического ринита.
3. Лечение сопутствующего аллергического ринита в качестве предоперационной подготовки и послеоперационного ведения пациентов с хронически средними отитами дает положительные результаты.

Литература

1. Борисенко О.Н. Закрытый вариант этапной тимпанопластики с мастоидэктомией у больных хроническим гнойным средним отитом / О.Н. Борисенко //Вестник оториноларингологии. – 2001. – № 2. – С. 23–27.
2. Вишняков В.В. Отдалённые результаты тимпанопластики с использованием протезов слуховых косточек / В.В. Вишняков // Вестн.оториноларингол.: Материалы Российской конф. оториноларингол. – Москва, 2003. – С. 145–146.
3. Вульштейн Х. Слухоулучшающие операции/ Х. Вульштейн. – М.: Медицина, 1972. – 402 с.
4. Косяков С.Я. Оптимизация технологий слухоулучшающих вмешательств на наружном и среднем ухе: Автореф.дисс……докт.мед.наук/ С.Я. Косяков. – М., 2002.-42 с.
5. Тос М. Руководство по хирургии среднего уха/ М. Тос. – Томск:Медгиз, 2004. – 566 с.
6. Allergic rhinitis and chronic suppurative otitis media / M. Bakhshaee, M. Rajati , M. Fereidouni , E. Khadivi , A. Varasteh // Eur Arch Otorinolaryngol. – 2011. – №1, p. 87–91.
7. Hiaring results in reconstructing the damaged incus with varying lengths of the modified Lippy prosthesis / P. Leonard, Berenholz, John M. Burkey, and William H. Lippy // Otology and Neurotology. – 2011. – № 1, p. 23–26.
8. Tympanoplasty in chronic otitis media patients with an intact, but severely retracted malleus: a treatment challenge / K. S. Myrth Hol, Dai Q. Nguyen, Christoph Schlegel-Wagner, Gunter Pubst, and Tomas E. Linder // Otology and Neurotology. – 2010. – №6. – p. 34–37.

УДК 616.28-002.3-036.11:615.272.014.425

ЭКСПЕРИМЕНТАЛЬНОЕ ОБОСНОВАНИЕ АНТИОКСИДАНТНОЙ ТЕРАПИИ ОСТРОГО ГНОЙНОГО СРЕДНЕГО ОТИТА

Л.С. Бакулина

ВГМА им. Н.Н. Бурденко
(Зав. кафедрой оториноларингологии – проф. Т.А. Машкова)

Острое гнойное воспаление среднего уха, как и хроническое, в силу своей распространенности и ее явной тенденции к прогрессированию, социальной значимости и тяжести осложнений относится к наиболее актуальным проблемам оториноларингологии. [Гончарова О.Г., 2007]. Как показывает анализ литературы, гнойно-воспалительные процессы в среднем ухе характеризуются длительным течением и неопределенным прогнозом. Остается открытым вопрос и о причинах хронизации острого гнойного среднего отита, а также недостаточной удовлетворенности результатами хирургического лечения.

Анализируя данные литературы, мы старались выявить неиспользованные резервы и слабые стороны применяемых в настоящее время методов лечения больных острым гнойным средним отитом, а также, определить возможные способы повышения их эффективности. Одним из таких слабых мест является, на наш взгляд, недостаточное внимание к проблеме патогенетической значимости патобиохимических процессов оксидативного стресса, возникающего при остром гнойном среднем отите, а также, возможности его фармакологической коррекции.

Согласно современным представлениям, в основе воспалительных процессов в организме лежат повреждения клеточных и субклеточных структур свободными радикалами. С последними связаны многие микропроцессы жизнедеятельности организма (плазматические мембраны обеспечивают динамическое постоянство внутриклеточного гомеостаза, трансмембранный транспорт, процессы синтеза энергии, тканевого дыхания, защиту клеток от физико-химических факторов т.д.). Учитывая, то, что разнообразные патогенные агенты, в том числе и биологической природы, способны вызывать активацию перекисного окисления липидов, которое при целом ряде заболеваний, в том числе воспалительного характера, представляет собой лидирующий патогенетический механизм, возникает настоятельная необходимость фармакологической коррекции процессов неферментативного окисления биомакромолекул, чтобы, тем самым, активизировать неспецифические реакции организма на экстремальное воздействие. Устойчивость клетки к повреждающему действию свободных радикалов зависит от состояния системы антиоксидантной защиты, предохраняющей ее от пагубного воздействия избытка этих чрезвычайно активных соединений. Следовательно, назначение антиоксидантов должно ограничить степень альтерации биомакромолекул, уменьшить пул высокотоксичных продуктов деградации клеточных мембран и тем самым благотворно влиять на разрешение воспалительного процесса.

По современным представлениям система ингибирования аутоокисления состоит из неферментативного и ферментативного звеньев антиоксидантной защиты. Согласованное действие этих звеньев антиоксидантной системы (АОС) обеспечивает неспецифическую резистентность организма, его защитные возможности относительно воздействий разнообразных по своей природе патогенных факторов, в том числе, и микробных [Эммануэль Н.М., 1984; Плужников Н.Н., 2000; 2003]. Чрезвычайно важно, что несостоятельность неферментативного звена антиоксидантной защиты (как водо-, так и жирорастворимой составляющей) при пессимальной стимуляции процессов перекисного окисления липидов обуславливается, чаще всего, не дефицитом антиоксидантов вообще, а конкретно недостатком их восстановленных форм в результате снижения пула тиоловых соединений в биосредах [Тиунов Л.А., 1995]. Отсутствие низкомолекулярных тиолов в схемах применения антиоксидантов объясняет противоречивость оценки исследователей эффективности применения α-токоферола, аскорбиновой кислоты при воспалительных заболеваниях, в основе которых лежит увеличение интенсивности свободно-радикальной деградации биомакромолекул. Так как до настоящего времени не известно антиоксиданта, с равной степени эффективности обеспе-

чивающего инактивацию свободных радикалов в липидном бислое (неполярная среда) и в цитозоле (полярная среда), то представляется совершенно необходимым использование в комплексе с водорастворимыми антиоксидантами (аскорбиновая кислота) липофильного антиоксиданта (α-токоферол ацетат).

Для изучения механизмов биологического действия комплекса антиоксидантных препаратов на течение острого воспалительного процесса в среднем ухе и возникающих при этом проявлений оксидативного стресса, были проведены экспериментальные исследования.

Экспериментальная работа была выполнена на животных в два этапа. Первый этап исследования заключается в том, чтобы показать взаимосвязь между динамикой показателей перекисного окисления липидов и формированием воспалительной реакции в очаге острого воспаления, а также провести исследования по разработке и оптимизации рецептуры, состоящей из трех компонентов, предназначенной для профилактики и коррекции состояний, обусловленных интенсификацией процессов свободно-радикального окисления на модели неблагоприятного воздействия четыреххлористого углерода на организм лабораторных животных (белых беспородных крыс и морских свинок).

Результаты экспериментальных исследований показали, что в органах и тканях лабораторных животных в процессе взаимодействия с четыреххлористым углеродом происходит усиление показателей свободно-радикального окисления. Повышается содержание малонового диальдегида (МДА), дисульфидных групп (примерно в два раза), и снижается тиолдисульфидный коэффициент в плазме крови, увеличивается показатель хемилюминесценции (I max) в головном мозге и др.

Комплексное применение унитиола, аскорбиновой кислоты и α-токоферола используется для профилактики и лечения некоторых патологических состояний, например, для купирования эпителиально-эндотелиальной дистрофии роговицы. Вместе с тем, оптимизация такого комплекса должным образом ранее нигде не проводилась, и следует предполагать, исходя из современных представлений об универсальности патогенетических механизмов формирования воспалительных реакций при повреждающем воздействии факторов различной природы, что, количественный состав его будет в достаточной степени универсальным. Аскорбиновая кислота действует в качестве биологического антиоксиданта в гидрофильной среде, ее реакции со свободными радикалами в цитозоле и межклеточной интерстициальной жидкости, приводит к нейтрализации последних именно в этих секторах. При этом образуется более стабильный аскорбиновый радикал, который потом в редуктазных реакциях, при участии глутатиона, превращается обратно в аскорбиновую кислоту. В то же время, α-токоферол действует в качестве биологического антиоксиданта в липофильной среде и защищает липиды мембран и другие неполярные вещества (итегральные энзимы, рецепторы, ионофоры) от окислительной модификации. Таким образом, представлялось совершенно очевидным, что для предупреждения проявлений оксидативного стресса в организме подопытных животных, необходимо использование оптимального соотношения доз антиоксидантов, в частности, унитиола, аскорбиновой кислоты и α-токоферола. В связи с этим, были проведены исследования с применением указанного перечня антиоксидантов по плану полного факторного эксперимента.

В ходе эксперимента на белых беспородных крысах, было установлено, что профилактическое введение подопытным животным комплекса препаратов в различных сочетаниях доз, способствует снижению степени изменений исследуемых показателей. Причем, эффективность применения препаратов зависела от количественного состава рецептуры. И по ряду показателей наибольший вклад в эффективность рецептуры вносил унитиол. Влияние же других компонентов (аскорбиновой кислоты и α-токоферола) было менее значительно. По-видимому, в условиях острого воспаления не наблюдалось существенного истощения эндогенных ресурсов этих антиоксидантов, но наблюдалась несостоятельность неферментативного звена АОС в силу дефицита тиоловых соединений. Поэтому увеличение доз аскорбиновой кислоты и α-токоферола, в ряде случаев, снижало эффективность рецептуры в целом, что демонстрировали графики изолиний математических моделей. Кроме того, проведенные экспериментальные исследования на данной биологической модели, не совсем адекватны для прямой экстраполяции относительно человеческого организма, так как потребность в аскорбиновой кислоте у крыс обеспечивается путем эндогенного синтеза и исследование эффективности используемой рецептуры необходимо было продолжить на другой биологической модели, для которой аскорбиновая кислота, также как и для человека, являлась бы витамином, поступающим извне.

Таким образом, исследование эффективности рецептуры, содержащей в своем составе унитиол, аскорбиновую кислоту и α-токоферол, было проведено вторым этапом работ на морских свинках.

В ходе эксперимента выявили статистически значимое влияние четыреххлористого углерода на состояние организма морских свинок, сопровождающееся усилением интенсивности процессов свободно-радикального окисления, которое рассматривалось как проявление оксидативного стресса и мембранной патологии, так как при этом обнаруживали увеличение МДА и повышение активности АсАТ и АлАТ в плазме крови животных. А также, возрастание более чем в два раза константы связывания флюоресцентного зонда АНС с мембранами митохондрий головного мозга.

При введении морским свинкам трехкомпонентного комплекса антиоксидантов установлено положительное действие, как его отдельных компонентов, так и комплекса в целом на исследуемые показатели, что позволило рассчитать математические модели предполагаемых («оптимальных») доз ингредиентов комплекса в кодированной форме и в натуральных величинах. В зависимости от вида определяемого отклика, по ряду показателей, было определено следующее соотношение доз: унитиол – 50 мг/кг, аскорбиновая кислота – 30 мг/кг, α-токоферол – 25 мг/кг (примерное молярное соотношение комплекса антиоксидантов 3:1:1).

Данное молярное соотношение комплекса антиоксидантов было использовано в эксперименте на кроликах (29 животных) при лечении острого гнойного среднего отита как базовой модели в следующем эксперименте.

Животные были распределены на четыре группы. Первую (контрольную) группу составили интактные кролики. Животным 2–4-й групп проводилось моделирование острого гнойного среднего отита путем введения в барабанную полость 0,3-0,5 мл очищенного скипидара категории «ОХЧ» посредством тимпанопункции под калипсоловым наркозом. Вторая группа служила клиническим контролем. Животные 3-ей и 4-ой групп получали комплексную антиоксидантную терапию в разные сроки от момента моделирования отита: в периоды начальных (3 сутки, 3 группа) и выраженных (7 сутки, 4 группа) клинических проявлений. Антиоксиданты (5% р-р унитиола по 0,05 мл/кг, 5% р-р аскорбиновой кислоты по 0,02 мл/кг и 10% р-р α-токоферола по 0,01 мл/кг) вводили внутрибрюшинно через 12 часов. В процессе эксперимента у подопытных кроликов проводили изучение биохимических показателей крови, характеризующие оксидативный стресс и параметры их динамики при фармакологической коррекции комплексом данных антиоксидантов.

В ходе эксперимента усиливались процессы свободно-радикального окисления: повышался уровень содержания МДА, увеличилась максимальная интенсивность хемилюминесценции в плазме крови животных примерно в два раза, при угнетении активности антиоксидантной системы. В процессе фармакологической коррекции наблюдалась положительная динамика изменений данных показателей. Причем, нормализация их зависела от времени применения используемого комплекса – ранее назначение активизировало работу антиоксидантной системы. Полученные биохимические данные были подтверждены гистохимическими исследованиями, которые показали, что комплексное применение антиоксидантов стабилизирует обменные процессы и корригирует оксидативный стресс в клетках слизистой оболочки среднего уха, способствуя сохранению в ней структуры клеток и тканей, и в значительной степени предотвращает развитие необратимых склеротических процессов, снижающих качество репараций поврежденной слизистой оболочки. При применении антиоксидантов соотношение активностей сукцинатдегидрогеназа/лактатдегидрогеназа, отражающее баланс митохондриального и цитоплазматического окисления углеводов, снижался не так резко, как у нелеченных животных (32,7–4,95%) соответственно. Эти изменения, вероятно, связаны с сохранением структурной целостности мембран митохондрий, вследствие купирования свободно-радикальной атаки при применении комплекса антиоксидантов. Применение лекарственных препаратов способствовало восстановлению активности глюкозо-6-фосфатдегидрогенезы, каталитическая функция которой способствует накоплению восстановленного никотинамидаденина динуклеотида, необходимого для восстановления глутатиона – доминирующего звена естественной антиоксидантной защиты клеток. При исследовании рибонуклеопротеидного обмена, отражающего интенсивность белоксинтетических процессов в клетках при репарации и адаптивных перестройках, мы выявили снижение количества рибонуклеопротеидов в клетках слизистой оболочки среднего уха кроликов после воздействия скипидаром (к 7 суткам). Причем, у животных, не получав-

ших антиоксидантную терапию, этот процесс проявлялся в большей степени. У леченных же животных, по мере восстановления структуры слизистой оболочки, (21 сутки), белок-синтетические процессы в клетках вновь активизировались. Тогда как развитие рубцовых деформаций и хронического воспалительного процесса у животных, не получавших антиоксиданты, соотносилось с низким содержанием РНК-протеидов в цитозоле клеток, вплоть до окончания периода наблюдения.

Таким образом, на основании результатов экспериментальных исследований, установлено, что важным звеном в патогенезе острого гнойного среднего отита является активация процессов перекисного окисления липидов, приводящих к избыточному накоплению продуктов липопероксидации и угнетению активности антиоксидантной системы. Препараты, ингибирующие цепное свободно-радикальное окисление липидов, заметно повышают активность антиоксидантной системы организма, что имеет особое значение для клиники. В условиях дефицита антиокислителей, введение в организм препаратов идентичного действия, заменяет их и положительно действует на развитие патологического процесса. Все это обусловливает целесообразность применения данного комплекса антиоксидантов для фармакологической коррекции оксидативного стресса у больных острым гнойным средним отитом.

Литература

1. Гончарова О.Г. Использование антибактериальных полимерных пленок для лечения хронического гнойного среднего отита / О.Г. Гончарова //Актуальные вопросы патологии уха и верхних дыхательных путей: материалы Всероссийской юбилейной конференции, 8–9 ноября 2007. – СПб, 2007. – С.15.

2. Плужников Н.Н. Оксидативный стресс. Фундаментальные и прикладные проблемы / Н.Н. Плужников, С.И. Чиж, Л.С. Юзвинкевич [и др.] //Актуальные проблемы и перспективы развития военной медицины.– СПб, 2000.–Т. 2. – С. 193–223.

3. Плужников Н.Н. Некоторые аспекты антирадикальной защиты биомембран / Н.Н. Плужников, Л.С. Бакулина, В.И. Легеза [и др.] // Актуальные проблемы и перспективы развития военной медицины.– СПб, 2003. – Т. 4. – С. 123–139.

4. Тиунов Л.А. Механизмы естественной детоксикации и антиоксидантной защиты/ Л.А.Тиунов// Вестник РАМН. – 1995. – №3. – С. 9–13.

5. Эмануэль Н.М. Биофизические аспекты действия физических и химических факторов на живые организмы, защитные свойства антиоксидантов / Н.М. Эмануэль // Биофизика. – 1984. – Т. 29. Вып. 4. – С. 706–719.

УДК 616.284-004-073.756.8

ПЕРВЫЙ ОПЫТ ПРИМЕНЕНИЯ ФУНКЦИОНАЛЬНОЙ МУЛЬТИСПИРАЛЬНОЙ КОМПЬЮТЕРНОЙ ТОМОГРАФИИ С ИСПОЛЬЗОВАНИЕМ СПЕЦИФИЧЕСКОГО РАЗДРАЖИТЕЛЯ У ПАЦИЕНТОВ С ОТОСКЛЕРОЗОМ

И.В. Бодрова, А.С. Лопатин, Ю.Ю. Русецкий, Е.Н. Латышева, С.К. Терновой

FIRST EXPERIENCE OF APPLICATION OF FUNCTIONAL MULTISPIRAL COMPUTED TOMOGRAPHY WITH SPECIFIC STIMULUS IN PATIENTS WITH OTOSCLEROSIS.

I.V. Bodrova, A.S. Lopatin, U.U. Rusetskiy, E.N. Latysheva, S.K. Ternovoj

ГОУ ВПО Первый московский государственный медицинский университет имени И.М. Сеченова
(Зав. каф. болезней уха, горла и носа – проф. А.С. Лопатин, зав. каф. лучевой диагностики и терапии – академик РАМН, проф. С.К. Терновой)

Отосклероз – заболевание, поражающее костную капсулу лабиринта, приводящее к прогрессирующему снижению слуха. Важную роль в диагностике отосклероза играют методы визуализации структур височной кости, наиболее ценным из которых является компьютерная томография. Однако, больше информации о состоянии подножной пластины стремени мы получим при оценке ее состояния в динамике. Нами впервые разработана методика функциональной мультиспиральной компьютерной томографии (фМСКТ) структур среднего уха в режиме динамического сканирования с одновременным воздействием на звукопроводящую систему уха звуком. фМСКТ является перспективным объективным неинвазивным методом, повышающим точность диагностики отосклероза.

Ключевые слова: функциональная МСКТ, отосклероз.

Otosclerosis is disease of bone labyrinth leading to progressive hearing loss. An important role in diagnostic of otosclerosis play methods of visualization of middle ear structures, and the computed tomography is the essential one. The assessment of the ossicle movements would be able to provide more information about function of stapes footplate. For the first time ever this brand new method of functional multispiral computed tomography (fMSCT) of middle ear structures in dynamic scanning regimen with simultaneous application of sound was created by our team. fMSCT is a perspective objective noninvasive method allowing to increase the accuracy of otosclerosis diagnostic.

Key words: functional MSCT, otosclerosis

Отосклероз – заболевание, характеризующееся образованием отосклеротического очага в костной капсуле лабиринта. С прогрессированием заболевания при тимпанальной и смешанной форме постепенно уменьшается подвижность подножной пластины стремени и вплоть до полной ее иммобилизации, что в свою очередь приводит к снижению слуха [4]. Учитывая патогенез заболевания, отсутствие патогномоничных отоскопических и неоднозначность аудиологических признаков отосклероза, наиболее объективным и информативными в диагностике заболевания являются методы визуализации структур височной кости [2,3].

Рентгенография височной кости в укладках по Шулеру, Майеру и Стенверсу не позволяет оценить тончайшие структуры зоны ниши окна преддверия и носит сегодня лишь исторический характер.

Новый этап в диагностике патологии среднего уха начался с появлением компьютерной томографии [5, 6]. Данный способ диагностики позволяет получить информацию о состоянии связочного аппарата барабанной полости, позволяет оценить плотностные характери-

стики слуховых косточек. Однако, классическая компьютерная томография не позволяет оценить подвижность цепи слуховых косточек, в частности подножной пластины стремени в нише овального окна.

С целью оценки функции цепи слуховых косточек был разработан метод динамической мультиспиральной компьютерной томографии височной кости с применением неспецифического раздражителя [1]. При этом проводили мультиспиральную компьютерную томографию с объемным сканированием с одновременным воздействием воздухом (с помощью баллона Политцера) на барабанную перепонку. Данный способ позволяет получить некоторую общую информацию о подвижности звукопроводящих структур, однако, используемый раздражитель не является адекватным для органа слуха и использовать полученные данные в клинической практике некорректно.

Оценить реальное состояние и степень подвижности цепи слуховых косточек при отосклерозе возможно с помощью специфического раздражителя слухового анализатора, которым является звук.

Цель исследования – разработать и апробировать клинически методику функциональной мультиспиральной компьютерной томографии (фМСКТ) с применением специфического раздражителя у пациентов с отосклерозом.

Пациенты и методы. На базе кафедры болезней уха, горла и носа и кафедры лучевой диагностики и терапии Первого МГМУ имени И.М. Сеченова нами впервые разработана методика фМСКТ структур среднего уха в режиме динамического сканирования с одновременным воздействием на звукопроводящую систему уха звуковым сигналом. Звук подавали с помощью импедансного аудиометра с встроенным блоком аудиометрии. Для чистоты теста и исключения потери звука необходима абсолютная герметичность системы. Исследование проводят по программе костной реконструкции в динамическом режиме с толщиной среза 0,5 мм, поле исследования составляет около 4 см, напряжение 120 кВ, сила тока 300 мА. Во время проведения томографии одновременно осуществляют прерывистую подачу зондирующего звукового сигнала тестовой частотой 1000 Гц и интенсивностью, превышающей порог восприятия на 20 дБ. После получения срезов в аксиальной проекции выполняют мультипланарную реконструкцию в коронарной проекции. Для второй (другой стороны) височной кости проводят аналогичное исследование.

На основании данных фМСКТ мы оценивали объем движения, а также толщину подножной пластины стремени в области передней, задней ножки и в центре. Данные, полученные в ходе фМСКТ височных костей, впоследствии сравнивались с интраоперационными находками. Всего по данной методике нами обследовано 37 пациентов (74 височных кости).

Первые результаты исследования методики ф МСКТ представляем в виде описания клинических наблюдений.

Клиническое наблюдение №1. Пациент Б., 31 г. поступил в клинику болезней уха, горла и носа с диагнозом отосклероз. При отоскопии – барабанная перепонка перламутрово-серая, опознавательные пункты четкие. По данным аудиологического обследования выявлено повышение порога слышимости по костной проводимости на 20 дБ, костно-воздушный интервал 40–50 дБ для правого уха и возрастная норма слуха слева. Направлен на фМСКТ височных костей. На основании полученных в ходе фМСКТ правой височной кости данных – подножная пластина стремени практически неподвижна, толщина подножной пластины стремени около передней ножки составила 2 мм, в середине подножной пластины – 1,8 мм, около задней ножки – 1,4 мм, кпереди от окна преддверия определялся очаг отоспонгиоза размером 1,9х2,9 мм, который также распространялся на передние 2/3 подножной пластины стремени и переднюю ножку. В ходе операции обнаружено, что подножная пластина стремени неподвижна, фиксирована в овальном окне. Толщина основания стремени около 1,5 мм. Результаты фМСКТ полностью подтвердились в ходе операции.

Клиническое наблюдение №2. Пациентка П., 34 г. поступила в клинику болезней уха, горла и носа с диагнозом отосклероз. При отоскопии – барабанная перепонка перламутрово-серая, опознавательные пункты четкие. Аудиологическая картина двусторонней кондуктивной тугоухости, повышение порога слышимости по костной проводимости на 10 дБ, костно-воздушный интервал 20–40 дБ с обеих сторон. Пациентке выполнено фМСКТ: справа – подножная пластина стремени практически неподвижна, толщина подножной пластины стремени около передней ножки составила 1,2 мм, в середине подножной пластины – 0,9 мм, около задней ножки – 1 мм, в костной капсуле лабиринта определили очаг спонгиоза кпереди от окна преддверия размером 1,8х0,9 мм. Слева – выраженное ограничение под-

вижности основания стремени (амплитуда смещения 0,3 мм), толщина подножной пластины стремени около передней ножки составила 1 мм, в середине подножной пластины – 0,7 мм, около задней ножки – 0,9 мм, в костной капсуле лабиринта определили очаг спонгиоза кпереди от окна преддверия размером 2,4х1,2 мм. Пациентке была выполнена стапедопластика справа. В ходе операции обнаружено, что подножная пластина стремени неподвижна. Толщина основания стремени около 1 мм. Таким образом, интраоперационные находки полностью соответствовали данным фМСКТ.

Выводы: Первые результаты фМСКТ с применением специфического раздражителя показывают, что мы можем определить объем движений основания стремени в нише овального окна, выявить минимальное утолщение подножной пластины стремени. Разработанная нами методика является неинвазивной, безопасной для пациента. фМСКТ повышает точность диагностики отосклероза за счет исследования движущихся звукопроводящих структур, что в свою очередь, влияет на своевременный и оптимальный выбор тактики и объема хирургического вмешательства.

Литература

1. Бодрова И.В., Русецкий Ю.Ю., Кулакова Л.А., Лопатин А.С. Первые результаты функциональной мультиспиральной компьютерной томографии (фМСКТ) звукопроводящих структур среднего уха // Кубанский научный медицинский вестник. – 2010. – №5 (120). – С. 21–26.

2. Солдатов И.Б., Стегунина Л.И., Храппо Н.С., Миркина А.Е. Функциональная диагностика и вопросы современной хирургии отосклероза – М.: Медицина, 1974. – 200 с.

3. Brackmann D.E., Shelton C., Arriaga M.A. Otologic surgery. – Philadelphia: Saunders elsevier. – 2009. – 831 p.

4. Plester D., Hildmann H., Steinbach E. Atlas der ohrchirurgie – Stuttgart: Kohlhammer, 1989. – 174 s.

5. Valvassori G.E., Buckingham R.A. Radiology of the temporal bone. – Radiology of the ear, nose and throat. – Stuttgart: Thieme, 1992. – P. 9–33.

6. Zonneveld F.W. Computed tomography of the temporal bone and orbit. – Munich – Wien – Baltimor: Urban and Schwarzenberg, 1987. – P. 183.

УДК 616.284-002.3-089.844

ДЛИТЕЛЬНАЯ ВЕНТИЛЯЦИЯ БАРАБАННОЙ ПОЛОСТИ У БОЛЬНЫХ С ХРОНИЧЕСКИМ ГНОЙНЫМ СРЕДНИМ ОТИТОМ

Т.А. Бокучава*, И.А. Аникин**

** «ГУЗ Мурманская областная клиническая больница им. П.А. Баяндина». (Главный врач – А.В. Голованов)*
***«ФГУ Санкт-Петербургский НИИ уха, горла, носа и речи Минздравсоцразвития России». (Директор – Засл. врач РФ, проф. Ю.К. Янов)*

Общепринятым в мировой отиатрической практике методом лечения хронического гнойного среднего отита (ХГСО) с холестеатомой является хирургическая санация среднего уха с последующей реконструкцией звукопроводящего аппарата, выполняемой одномоментно или в отдаленные сроки [8, 13]. Большинство отечественных и зарубежных отохирургов отдает предпочтение открытому способу санирующей операции (СО) при распространенном холестеатомно-деструктивном процессе [2, 7, 12]. По данным литературы отрицательные морфологический и функциональный результаты тимпанопластики, выполняемой одномоментно или в отдаленные после СО, отмечаются в 18,7% – 57%, что связано с формированием фиброзирующих процессов в тимпанальной полости [1, 10, 16, 17, 18]. Это обусловлено рядом факторов: 1) изначальной дисфункцией слуховой трубы, 2) нарастанием тубарной дисфункции после перенесенной санирующей операции, 3) формированием «малой» тимпанальной полости на уровне мезогипотимпанума путем укладки трансплантата барабанной перепонки на уровне канала лицевого нерва. У таких больных возможно развитие отрицательного давления в барабанной полости, при этом происходит втяжение неотимпанальной мембраны с образованием ретракционных карманов и рубцов, возникает фиброзная облитерация тимпанальной полости [3, 8, 12, 14]. В результате у пациентов слух не только не улучшается, но, иногда, ухудшается.

Одним из способов профилактики фиброзирующих процессов в послеоперационном периоде является создание условий для дополнительной вентиляции барабанной полости, необходимой во время всего периода репарации, который составляет 6–12 месяцев [4, 5, 9, 15].

Для повышения эффективности тимпанопластики, выполняемой на завершающем этапе или в отдаленные сроки после ранее перенесенной СО, нами предложен способ длительной (до 6–12 месяцев) вентиляции барабанной полости путем установки стандартной тимпановентиляционной трубки (ТВТ) в передние отделы неотимпанальноймембраны. При наличии у пациента рукоятки молоточка и остатков барабанной перепонки кпереди от нее, ТВТ устанавливается на заключительном этапе мирингопластики. При отсутствии остатков барабанной перепонки, ТВТ устанавливается в передние отделы формирующейся тимпанальной мембраны на 25–40 сутки после операции. Удаление ТВТ производится через 6–8–12 месяцев после установки (патент на изобретение № 2350305 от 18.09.2007).

Цель исследования – повышение эффективности тимпанопластики, проводимой на заключительном этапе и в отдаленные сроки после ранее перенесенной санирующей операции по открытому типу с использованием способа длительной вентиляции барабанной полости.

Задачами настоящей работы явились оценка ближайших и отдаленных результатов тимпанопластики, выполняемой одномоментно или в отдаленные сроки после СО с применением метода длительной вентиляции барабанной полости, а так же определение показаний к использованию предложенного способа.

Пациенты и методика. Работа проводилась на базе ЛОР-отделения ГУЗ «Мурманская областная клиническая больница им. П.А. Баяндина». В соответствии с целью и задачами исследования было сформировано две группы пациентов. Первую (группу исследования) составили 107 больных, которым в ходе операции или послеоперационно устанавливалась тимпановентиляционная трубка в передние отделы неотимпанальной мембраны. В зависимости от состояния структур среднего уха и объема оперативного вмешательства в этой группе

было выделено две подгруппы, состоящие из 64 пациентов с эпитимпанитом в стадии ремиссии или вялотекущего обострения, поступивших на оперативное лечение, и 43 больных, ранее перенесших санирующую операцию по открытому типу, и госпитализированных для выполнения реконструктивной слухоулучшающей операции (РСО). Вторую группу (группу сравнения) составили 99 больных, оперированных традиционным способом.В ней также было выделено две подгруппы из 60 пациентов с эпитимпанитом и 39 пациентов, ранее перенесших СО. Состав групп по полу и возрасту практически не отличался. Заболевание встречалось у мужчин и женщин примерно с одинаковой частотой. Средний возраст пациентов группы исследования составил 34,7 ±2,9 года, группы сравнения – 34,9±2,7 года.

Критерием оценки тимпанопластики служили анатомо-морфологический исход операции и функциональный эффект. Изучение результатов операции проводилось в двух вариантах: 1) внутри групп пациентов (исследования, сравнения) для изучения итогов оперативного лечения; 2) между группами исследования и сравнения для анализа воздействия пролонгированной вентиляции барабанной полости. Динамическое наблюдение за пациентами осуществлялось в течение трех временных этапов после перенесенной операции: 1–3 месяца, 6–12 месяцев, 12–24 месяца.

Анатомо-морфологический результат оперативного лечения рассматривался как положительный при формировании целостной (за исключением наличия тимпаностомы), подвижной неотимпанальной мембраны и воздушной барабанной полости.

Оценка функционального результата операции проводилась по двум показателям: прирост слуха (степень улучшения слуха по сравнению с дооперационным уровнем) и реальный слух (уровень слуха пациента после операции на момент обследования). Исследование прироста слуха осуществлялось по разнице средних значений воздушного проведения (ВП) и костно-воздушного интервала (КВИ) в диапазоне разговорных частот между этапом до операции и на этапах 1–3 месяца, 6–12 месяцев и 12–24 месяца после проведения оперативного вмешательства:ΔВПи ΔКВИ. Положительный функциональный результат означал, что среднее арифметическое порогов звукопроведения в зоне речевых частот не превышало 30дБ, а костно-воздушный интервал (КВИ) – 20 дБ, при этом пациент воспринимал шепотную речь с расстояния не менее 2 м, а разговорную – более 6 м.

Для статистической обработки результатов исследования использовались методы математической статистики, включающие: метод расчета числовых характеристик случайных величин (среднего значения, границ 95% доверительного интервала, средней квадратичной ошибки среднего значения случайной величины, проверки статистических гипотез с помощью t-критерия Стьюдента для зависимых и независимых выборок. Точная оценка доверительного интервала для относительных частот производилась по биномиальному распределению. Статистическая обработка проводилась с помощью пакета прикладных программ StatisticaforWindows.

Результаты и обсуждение. При сравнении частот удовлетворительного результата на трех временных этапах после тимпанопластики, выполняемой одномоментно или в отдаленные сроки после СО по открытому типу, выявлены статистически значимые ($p<0,05$)различия долей пациентов с положительным морфологическим результатом между группами на каждом из этапов (рис. 1, 2).

Основной причиной неудовлетворительного анатомо-морфологического результата оперативного лечения послужило развитие адгезивных процессов в барабанной полости в послеоперационном периоде в виде втяжения неотимпанальной мембраны с формированием ретракционных карманов, затупления переднего меатотимпанального угла, фиброзной облитерации барабанной полости. При этом у пациентов группы исследования, как оперированных впервые так и в отдаленные сроки после СО, процент адгезивных осложнений достаточно стабилен на всех этапах послеоперационного наблюдения и соответственно на 13,5% и 15,4 % меньше, чем у больных группы сравнения.

Статистически достоверных отличий средних показателей слуховой функции на этапе до операции между группами отмечено не было ($p>0,05$). У большинства больных с эпитимпанитом, оперированных впервые, исходное состояние слухабыло нарушено незначительно, при этом реальный слух по шкале Wullstein, расценивался как «удовлетворительный».У значительной части пациентов, ранее перенесших СО, на дооперационном этапе зафиксировано «неудовлетворительное» исходное состояние реального слуха. На всех этапах послеоперационного наблюдения выявлены статистически достоверные отличия ($p<0,05$) показателей прироста слуха – Δ ВП и Δ КВИ между группами исследования и сравнения. Применение

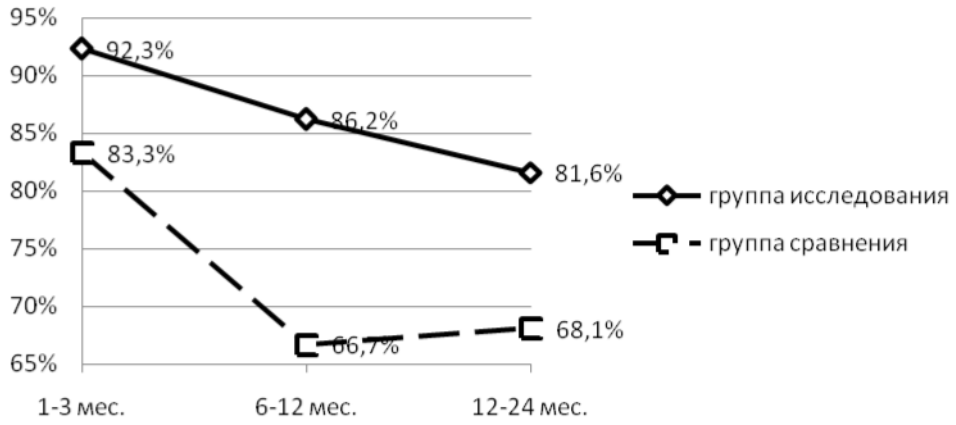

Рис 1. *Сравнение частот удовлетворительного анатомо-морфологического результата у пациентов с эпитимпанитом, оперированных впервые.*

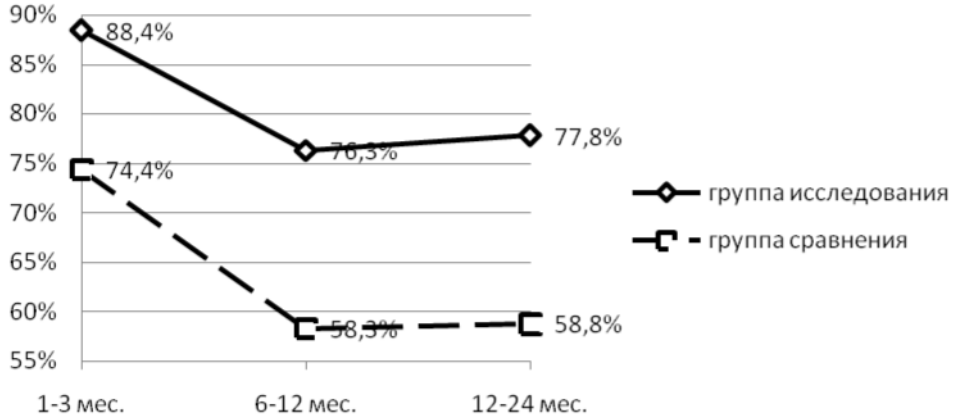

Рис. 2. *Сравнение частот удовлетворительного анатомо-морфологического результата у пациентов, ранее перенесших СО.*

способа длительной вентиляции барабанной полости позволило улучшить функциональный результат тимпанопластики, проводимой на завершающем этапе СО,в среднем на 8,3 дБ, а тимпанопластики, выполняемой в отдаленные сроки после СО – на 12,6 дБ, что подтверждается показателями «реального слуха» (рис.3,4).

Работа по определению показаний к использованию способа длительной вентиляции проводилась в три этапа: первый – определение дооперационных, второй – установление интраоперационных и третий – выявление послеоперационных показаний.

На первом этапе мы опирались на данные дооперационнойотомикроскопии. На втором – основывались на оценке состояния структур среднего уха в процессе оперативного вмешательства. На третьем этапе исследования ведущее внимание уделялось состоянию формирующейся тимпанальной мембраны и динамике слуховой функции в течение первых 25–40 дней после операции. При определении показаний к использованию предложенного способа необходимо было выявить наиболее значимые признаки, способные повлиять на результаты оперативного лечения. В качестве критерия эффективности тимпанопластики использовался сравнительный анализ изменения показателей воздушной проводимости (ВП) и костно-воздушного интервала (КВИ) между группами исследования и сравнения на этапе до операции и в отдаленный (6–12 месяцев) послеоперационный период.

Изучение полученных данныхвыявило статистически значимые различия ($p<0,05$) средних значений ВП и КВИ при наличии следующих дооперационных отомикроскопических признаков: в подгруппе пациентов, тимпанопластика которым проводилась на заключительном этапе СО – экссудат в барабанной полости, визуально определяемые полипы, грануляции, ателектаз натянутой части барабанной перепонки; а у пациентов, ранее перенесших СО – полипозно-измененная слизистая оболочка медиальнойстенки тимпанальной части трепанационной полости (ТП), мукозит слизистой оболочки тимпанальной части ТП, низкая «шпора».

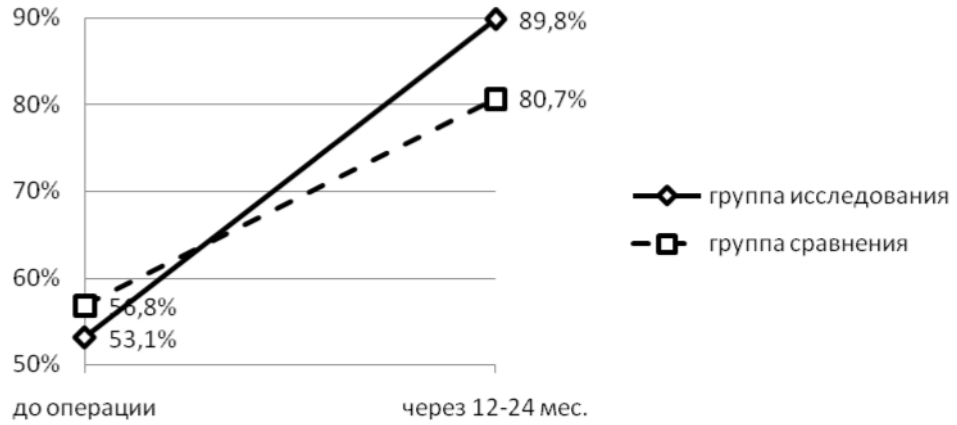

Рис. 3. *Число пациентов, оперированных впервые, с «хорошим» и «удовлетворительным» слухом.*

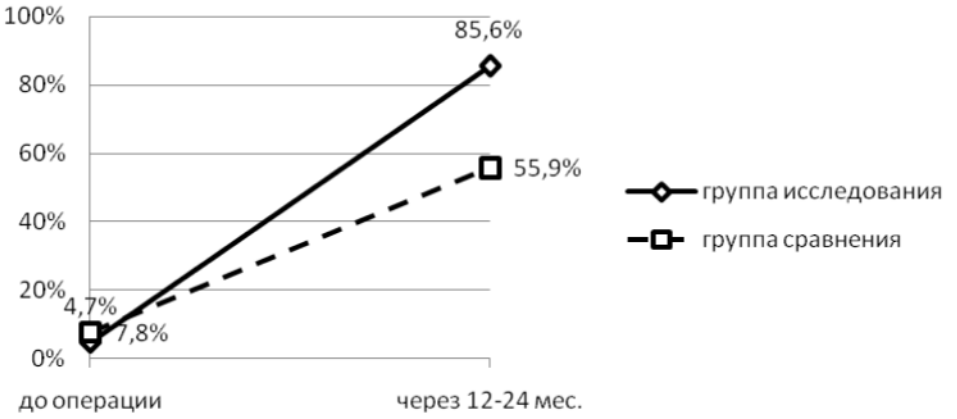

Рис. 4. *Число пациентов, ранее перенесших СО, с «хорошим» и «удовлетворительным» слухом.*

При сравнении функционального результата оперативного лечения между группами исследования и сравнения у пациентов с эпитимпанитом, оперированных впервые, в зависимости от наличия тех или иных интраоперационных находок статистически значимые различия ($p<0,05$) обнаружены в следующих случаях: анатомически суженное устье слуховой трубы, облитерация устья слуховой трубы полипами, грануляциями, фиброзная облитерация устья слуховой трубы, фиброзирующие процессы в мезо- и гипотимпануме, полипозно-измененная слизистая медиальной стенки барабанной полости, мукозит. Достоверно лучший функциональный результат ($p<0,05$) тимпанопластики, проводимой в отдаленные сроки после ранее перенесенной СО с использованием способа длительной вентиляции, был отмечен при выявлении таких интраоперационных признаков, как: уплощенная барабанная полость, врастание холестеатомы в тимпанальный и фациальный синусы,фиброзирующие процессы в мезо- и гипотимпануме, нарушение проходимости тимпанального устья слуховой трубы за счет облитерации устья рубцовой тканью, полипами, грануляциями, анатомического сужения устья слуховой трубы.

Определение показаний к использованию способа длительной вентиляции барабанной полости в раннем послеоперационном периоде базировалось на показателях слуховой функции и состоянии неотимпанальной мембраны. На 25–40 сутки после перенесенной операции установка ТВТ в передние отделы формирующейся барабанной перепонки была произведена 20 пациентам группы исследования. Основанием для этого послужило втяжение неотимпанальной мембраны, сопровождающееся жалобами на снижение слуха, ощущением заложенности в оперированном ухе. Несмотря на курс консервативной терапии, направленной на ликвидацию тубарной дисфункции, втяжение тимпанальной мембраны у данных пациентов сохранялось, улучшение слуха не наступило. Анализ результатов, полученных в ходе исследования, показал снижение средних показателей ВП и КВИ после операции по сравнению с дооперационным периодом. Тем не менее, при плановом осмотре, как правило,

на 25–40 сутки после вмешательства отмечался рост средних значений ВП и КВИ и приближение этих показателей к дооперационному уровню. Учитывая отсутствие эффекта от лечения, таким больным была выполнена тимпаностомия с последующей установкой ТВТ в передние отделы тимпанальной мембраны. При динамическом осмотре пациентов в течение 6–12 месяцев после операции выявлено улучшение функции слуха, что свидетельствовало о положительном клиническом эффекте от установки ТВТ в раннем послеоперационном периоде.

Полученные данные свидетельствуют о том, что показаниями для длительной вентиляции барабанной полости в послеоперационном периоде являются: втяжение неотимпанальной мембраны;ухудшение функции слуха;отсутствие эффекта от терапии, направленной на нормализацию функции слуховой трубы.

Выводы

1. Применение способа длительной вентиляции барабанной полости позволяет повысить эффективность тимпанопластики, проводимой на завершающем этапе санирующей операции по открытому типу за счет улучшения морфологического результата на 13,5% и функционального, в среднем, на 8,3 дБ; тимпанопластики, выполняемой в отдаленные сроки после ранее проведенной санирующей операции, на 15,4% и 12,6 дБ, соответственно.

2. Дооперационными показаниями для длительной вентиляции барабанной полости при тимпанопластике, проводимой на завершающем этапе открытой санирующей операции, являются: а) наличие экссудата в барабанной полости; б) ателектаз натянутой части барабанной перепонки; в) визуально определяемые полипы, грануляции.

3. Дооперационными показаниями для длительной вентиляции барабанной полости при тимпанопластике, проводимой в отдаленные сроки после ранее перенесенной санирующей операции, являются: а) полипозно-измененная слизистая оболочка медиальной стенки тимпанальной части трепанационной полости; б) мукозит слизистой оболочки тимпанальной части трепанационной полости; в) низкая «шпора».

4. Интраоперационными показаниями для длительной вентиляции барабанной полости при тимпанопластике, проводимой одномоментно с открытой санирующей операцией, являются: а) нарушение проходимости тимпанального устья слуховой трубы за счет: анатомического сужения, фиброзной облитерации, облитерации полипами, грануляциями; б) фиброзирующие процессы в мезо- и гипотимпануме; в) полипозно-измененная слизистая медиальной стенки барабанной полости; г) мукозит.

5. Интраоперационными показаниями для длительной вентиляции барабанной полости, при тимпанопластике, проводимой в отдаленные сроки после ранее перенесенной санирующей операции являются: а) нарушение проходимости тимпанального устья слуховой трубы за счет: анатомического сужения, фиброзной облитерации, облитерации полипами, грануляциями; б) фиброзирующие процессы в мезо- и гипотимпануме; в) врастание холестеатомы в тимпанальный и фациальный синусы; г) уплощенная барабанная полость;

6. Послеоперационными показаниями для длительной вентиляции барабанной полости при тимпанопластике у больных хроническим гнойным средним отитом (эпитимпанитом) являются: а) втяжение неотимпанальной мембраны; б) ухудшение функции слуха; в) отсутствие эффекта от терапии, направленной на ликвидацию тубарной дисфункции.

Литература

1. Бобров В.М. Разнообразие находок на ухе после проведенной радикальной операции: хирургическая тактика / Росс.оторинолар. – 2006. – N 6 . – С. 38–42.

2. Борисенко О.Н. Холестеатома пирамиды височной кости / О.Н.Борисенко и др.// Журнал вушныхносових и і горловиххвороб – 2005. – №1. – С. 21–23.

3. Борисова К.З. Причины неудач тимпанопластики и профилактика их осложнений / мат. научно-практ. конф., Оренбург, 2002. – С. 44–46.

4. Гаров Е.В., Антонян Р.Г., Азаров П.В. Результаты тимпанопластики I типа с дренированием барабанной полости при перфоративном среднем отите с мукозитом / мат. научн.-практ. конф., Москва, 2010. – С. 18–19.

5. Егоров Л.В., КурьяноваЮ.А. Восстановление дренажной функции слуховой трубы при тимпанопластике у детей / мат. научно-практ. конф.,С-Петербург, 2009. – С. 66–69.

6. Еремеева К.В., Кулакова Л.А., Лопатин А.С. Особенности санирующихреопераций на среднем ухе / Вестн. оторинолар. – 2009. – № 4. – С. 45–47.

7. Завадский Н.В., Завадский А.В. Учение о холестеатоме среднего уха и прогресс ото-хирургии / Журнал вушных, носових и горловиххвороб. – 2006. – N 4. – С. 27–41.

8. Корвяков В.С. Современные аспекты хирургического лечения больных воспалительными заболеваниями среднего уха: Автореф. дис. докт. мед.наук / В.С. Корвяков – М., 2007. – 28 с.

9. Кочергин Г.А. Пролонгированный дренаж слуховой трубы при тимпанопластике / Росс.оторинолар. – 2007. – №5. – С. 106–108.

10. Мухамедов И.Т. Некоторые особенности реконструктивной хирургии при хроническом гнойном среднем отите / мат. научно-практ. конф. – 2008. – С. 308–312.

11. Полякова С.Д., Попова Е.А. Отдаленные результаты восстановительной хирургии уха при хронических гнойных средних отитах / Росс.оторинолар. – 2007. – № 6. – С. 129–134.

12. Шиленков А.А. Анализ эффективности санирующей операции на ухе в зависимости от используемой хирургической техники / А.А. Шиленков и др. // Мат. всеросс. науч.-практ. конф., Суздаль, 2007. – С. 21–24.

13. Сидорина Н.Г., Гарова Е.Е. Выбор объема операции и хирургического подхода при холестеатоме среднего уха / Мат. научно-практ. конф., М., 2010. – С. 65–66.

14. Bunne M., Magnuson B., Falk B. Variability of Eustachian tube function: comparison of ears with retraction disease and normal middle ears / Laryngoscope. 2000 Aug. – Vol. 110. – № 8. – P. 1389–1395.

15. Dogru H. Tympanostomy preceding tympanoplasty: cjuld it be a new approach for the management of adhesive otits media / Dogru H. et al. // J Otolaryngol. – 2003. – Vol. 32. – № 6. – P. 411–414.

16. Kindermann C.A., Roithmann R., LubiancaNeto J.F. Obstruction of the eustachian tube orifice and pressure changes in the middle ear: are they correlated? / Ann. Otol. Rhinol. Laryngol. 2008. – Vol. 117. – № 6. – P. 425–429.

17. Ohta S. Eustachian tube function and habitual sniffing in middle ear cholesteatoma / S. Ohta .et. al. // Otol. Neurotol. 2009. – Vol. 30. – № 1. – P. 48–53.

18. Prasad K.C Assessment of eustachian tube function in tympanoplasty / K.C. Prasad et al // Otolaryngol. Head Neck Surg. – 2009 Jun. – Vol. 140. – № 6. – P. 889–893.

УДК: 616.284-002.2-002.72

ИНФРАЛАБИРИНТНЫЙ ДОСТУП К ВЕРХУШКЕ ПИРАМИДЫ ВИСОЧНОЙ КОСТИ ПРИ ХОЛЕСТЕРИНОВОЙ ГРАНУЛЕМЕ

О.Н. Борисенко, Ю.А. Сушко, И.А. Сребняк, А.В. Папп, А.Л. Бобров, В.Т. Джус

Институт отоларингологии им. проф. А.И. Коломийченко НАМН Украины (Киев)

Холестериновая гранулема (ХГ) или холестерома височной кости представляет собой довольно редко встречающуюся патологию. Это заболевание имеет еще и другие названия: шоколадная киста, идеопатический гематотимпанум, синяя барабанная перепонка, гигантская холестериновая киста. Этиологическим фактором этой патологии является закрытие воздухоносных путей для вентиляции и дренирования ячеек височной кости. При этом происходит метаплазия кубического эпителия слизистой оболочки в ворсинчатый железистый эпителий. Внутри образовавшейся кисты вследствие распада крови или мезенхимы собираются кристаллы холестерина и гемосидерина, которые могут вызывать воспалительную реакцию и вести себя агрессивно по отношению к окружающим тканям, что приводит к деструкции кости.

ХГ часто возникает у пациентов, у которых не было заболеваний уха. Эта киста растет медленно и бессимптомно, заполняет полости височной кости, пока не начнет разрушать близлежащие структуры – полукружные каналы, V–VIII черепные нервы, твердую мозговую оболочку средней и задней черепных ямок, звукопроводящую систему барабанной полости, каналы крупных сосудов. Возможны также расстройства слуховой трубы, сдавление внутренней сонной артерии, дисфункция ствола мозга и другая симптоматика, которая определяется размерами и локализацией процесса. Диагностика ХГ строится на основании данных КТ височной кости и МРТ. В некоторых случаях бессимптомная ХГ бывает случайной диагностической находкой.

Лечение этой патологии исключительно хирургическое: необходимо создать дренаж образования и восстановить аэрацию ячеек височной кости. Существуют две тактики – полное удаление ХГ и дренаж. В последние годы в неосложненных случаях считают, что нет необходимости полного удаления кисты вместе с капсулой. Если это возможно, создают дренаж кисты, а при рецидивах или же когда невозможно добиться адекватной аэрации височной кости, производиться облитерация полости.

Верхушка пирамиды височной кости представляет собой труднодоступный участок для хирургического вмешательства. Для подхода к верхушке пирамиды височной кости предложено много различных хирургических доступов. Выбор доступа чаще всего определяется индивидуальной анатомией височной кости, а также состоянием слуха, распространенностью патологического процесса и наличием других симптомов (головокружение, лицевой парез, ликворея и т.д.). Предложенные доступы к верхушке пирамиды височной кости включают транссфеноидальный, через среднюю черепную ямку, трансмастоидальный (инфралабиринтный, транслабиринтный, транскохлеарный) и трансканальный (инфракохлеарный).

Трансканальный инфралабиринтный доступ к верхушке пирамиды височной кости был впервые описан Giddings и соавт. (1991). Операция заключается в идентификации внутренней сонной артерии и луковицы яремной вены с постепенным расширением отверстия между ними книзу от базального завитка улитки. При работе на этих образованиях во время расширения отверстия доступа возможно повреждение стенки луковицы яремной вены или внутренней сонной артерии, а также может отреагировать на хирургическую травму улитка, что приведет к сенсоневральной тугоухости. Вместе с тем этот доступ позволяет открыть пространство верхушки пирамиды кнутри от капсулы улитки с минимальными возможными осложнениями в отношении лабиринта и сосудов. Размеры инфралабиринтного пространства по данным Leung'а и соавт. (2010) на непневматизированной височной кости по высоте, ширине и глубине составляют соответственно в среднем 7,2; 9,4 и 17,5 мм, а на пневматизированной височной кости – 7,6; 10,1 и 18,6 мм. Однако этот доступ был описан

только на анатомических препаратах и применен на виртуальной модели. Нам не удалось найти в доступной литературе ссылок на применение этого доступа в клинике.

Мы применили инфралабиринтный доступ у двух пациентов: у одной пациентки с бессимптомной ХГ верхушки пирамиды височной кости, которая была выявлена случайно при проведении КТ и у второго пациента с ХГ пирамиды и жалобами на сильные головные боли. Во время операции удалось открыть полость кисты, установить дренаж диаметром 4 мм и восстановить аэрацию и дренаж верхушки пирамиды височной кости. При этом была восстановлена анатомия наружного слухового прохода, а барабанная перепонка, слуховые косточки и слух были сохранены.

Инфралабиринтный доступ является функциональным доступом к верхушке пирамиды височной кости, позволяет восстановить аэрацию и дренаж ячеек, не повреждая жизненно важные структуры и сохраняя функцию среднего и внутреннего уха.

УДК: 616.284-003.2-089

К ВОПРОСУ О РАННЕМ ХИРУРГИЧЕСКОМ ЛЕЧЕНИИ ПАЦИЕНТОВ С ЭКССУДАТИВНЫМ СРЕДНИМ ОТИТОМ

Т.В. Бурмистрова, В.С. Корвяков, З.З. Алагирова

TO A QUESTION ABOUT THE EARLY SURGICAL TREATMENT OF PATIENTS WITH SECRETORY OTITIS MEDIA

T.V. Burmistrova, V.S. Korvyakov, Z.Z. Alagirova

ФГУ «Научно-клинический центр оториноларингологии» ФМБА России, г. Москва (Директор – проф. Н.А. Дайхес)

В статье отражен опыт обследования и лечения 92 пациентов с экссудативным средним отитом (ЭСО). Установлено, что фиброзный процесс в среднем ухе у пациентов с ЭСО развивается уже на 4 неделе от начала заболевания, а через 2 месяца от начала заболевания процесс в ухе можно считать адгезивным. Поэтому абсолютному большинству пациентов с длительностью заболевания 1 месяц и более требуется хирургическое лечение.

Ключевые слова: фиброзный процесс в среднем ухе, хирургическое лечение пациентов с экссудативным средним отитом.

The article reflects the experience of examination and treatment of 92 patients with secretory otitis media (SOM). Established that the fibrous process in the middle ear in patients with SOM has been developing for 4 weeks from the beginning of disease, and after 2 months from the beginning of disease process in the ear can be regarded as an adhesive. Therefore to the great majority of patients with disease duration of 1 month or more is required surgical treatment.

Keywords: fibrous process in the middle ear, surgical treatment of patients with secretory otitis media.

В последние годы вопросам этиопатогенеза, диагностики и лечения экссудативного среднего отита (ЭСО) посвящается значительное количество исследований (6, 9, 15, 17, 18). Это в большей степени объясняется увеличением частоты выявления патологии, особенно среди взрослого населения, и не всегда удовлетворительным функциональным результатом лечения пациентов с ЭСО (6, 11, 16, 19). Несмотря на полученные сведения о развитии и течении заболевания, у значительной части специалистов сохраняется мнение о возможности лечения взрослых пациентов с ЭСО по принципам детской оториноларингологии, то есть в течение нескольких месяцев (3, 6, 15, 16, 18).

Ранее мы видели часто недостаточный функциональный результат проводившегося длительное время консервативного и полухирургического лечения пациентов с ЭСО, что объективно было связано у них с развитием рубцового процесса в среднем ухе. На наш взгляд, необходимо было определить сроки формирования фиброзного процесса в барабанной полости при ЭСО и, следовательно, оптимальные показания к хирургическому лечению пациентов с данной патологией.

Цель исследования – определить оптимальные сроки и адекватный объем хирургического лечения пациентов с экссудативным средним отитом.

Пациенты и методы

Под нашим наблюдением в течение 7 лет находилось 92 пациента с ЭСО. Из них рецидивирующий характер течения заболевания имели 24 пациента. Все пациенты были условно разделены на 3 группы в зависимости от длительности заболевания: до 2 недель от начала заболевания – 1 группа (23 пациента), от 2 до 4 недель от начала заболевания – 2 группа (47 пациентов), с длительностью заболевания более 4 недель – 3 группа (22 пациента).

Всем пациентам провели оториноларингологическое, аудиологическое, лабораторное обследования, компьютерную томографию височных костей (КТ).

Оториноларингологическое обследование включало сбор жалоб и анамнеза заболевания, осмотр ЛОР органов, исследование функций слуховых труб, исследование слуха живой шепотной и разговорной речью, камертональные пробы. Осмотр ЛОР-органов осуществляли рутинным способом и с помощью операционного микроскопа «OPTON» (Германия) с 6-ти и 12-ти кратным увеличением. Вентиляционную функцию слуховых труб определяли с помощью общепринятых проб Тойнби, Вальсальвы, Политцера и катетеризацией. Дренажную функцию слуховых труб определяли интраоперационно (парацентез, тимпанотомия) по скорости эвакуации через слуховую трубу, введенной в барабанную полость суспензии гидрокортизона. Исследовали слух живой шепотной и разговорной речью и проводили камертональное обследование по классическим методикам при помощи стандартного набора камертонов (С – 128, С – 512, С – 1024, С – 2048).

Аудиологическое обследование включало тональную пороговую аудиомертию (аудиометр клинический «SIMENS» CD 50, Германия) и импедансную аудиометрию (клинический импедансный аудиометр «MAICO» MI 24, Германия).

Спиральную компьютерную томографию височных костей проводили по стандартной методике (компьютерный томограф GE Light Speed RT Advantage).

Лабораторное обследование включало цитологическое и морфологическое исследования. Цитологическое исследование экссудата из барабанной полости пациентов, подвергнутых шунтированию или тимпанотомии, проводили по стандартной методике, с окраской препаратов по Романовскому-Гимзе и последующим изучением их под микроскопом (ЛОМО «МИКМЕД-2») при 600-кратном увеличении. Морфологическому исследованию подвергли мукопериост и фиброзную ткань барабанной полости, полученные интраоперационно. Препараты изготовляли общепринятым способом, с окраской гематоксилин-эозином и исследовали под микроскопом (ЛОМО «МИКМЕД-2») с увеличение 10х10 и 10х40 (с иммерсией).

Результаты и их обсуждение

Первичный анализ результатов обследования показал, что через 4 недели от начала заболевания у пациентов с ЭСО имеются косвенные признаки начинающегося фиброзного процесса в среднем ухе. К таким признакам можно было отнести ретракцию барабанной перепонки в мезотимпанальной и/или эпитимпанальной части. Иногда был заметен густой, фиксированный в барабанной полости, чаще в области системы слуховых косточек экссудат. Барабанная перепонка над ним была утолщенной, пастозной, с инъекцией сосудов. У части пациентов подобные изменения мы видели уже через 2 недели от начала заболевания.

К косвенным признакам фиброзного процесса в барабанной полости можно было отнести и наличие у 6 (27,3%) пациентов 3 группы тимпанограммы типа «А» или «С» при повышении у них порогов звукопроведения по данным аудиограммы.

В некоторых случаях мы имели возможность заподозрить фиброзный процесс в среднем ухе у пациентов с ЭСО по данным КТ височных костей. По нашим наблюдениям, первые признаки фиброзного процесса в среднем ухе на КТ заметны на 4–6 неделе от начала заболевания. На дооперационном этапе такие признаки были выявлены нами у 18 (81,8%) пациентов 3 группы. У пациентов 1 и 2 группы, то есть с длительностью заболевания до 2 и 4 недель данное исследование было недостаточно информативным. Фиброзный процесс было практически невозможно дифференцировать при выраженном утолщении мукопериоста структур среднего уха и заполнения всех его полостей и клеточной системы жидкостным субстратом.

Первые косвенные признаки фиброза в барабанной полости мы наблюдали и у 9 (19,1%) пациентов 2 группы. Такое течение ЭСО было характерно для пациентов, имеющих аспириновую триаду и в целом существенное отклонение показателей иммунной системы.

Опыт лечения пациентов с ЭСО и наблюдение их в дальнейшем подтвердил достаточно быстро развивающийся у них рубцовый процесс в среднем ухе. Мы применяли все виды лечения: консервативное, полухирургическое, заключавшееся в шунтировании барабанной полости, хирургическое.

Результаты лечения также зависели от длительности заболевания. Если у пациентов 1 группы консервативное лечение было эффективным в 45,9% случаев (10 пациентов), то уже у пациентов 2 группы – только в 4,3% случаев (2 пациента). Лечение мы считали эффективным при субъективном улучшении слуха, отсутствии признаков экссудата в барабанной полости, значительном улучшении вентиляционной функции слуховых труб и сокращении костно-воздушного интервала по данным аудиограммы. Результат оценивали на 5–7 сутки от начала лечения.

Остальным 13 пациентам 1 группы на фоне продолжавшегося консервативного лечения мы произвели шунтирование барабанной полости, которое мы сочли функционально эффективным и достаточным. Дальнейшую тактику лечения пациентов 2 группы, консервативное лечение которых оказалось неэффективным, мы определяли по наличию или отсутствию косвенных признаков формирующегося фиброзного процесса в барабанной полости. Шунтирование барабанной полости мы произвели 38 (80,8%) пациентам. Остальным 9 (19,1%) пациентам мы сочли необходимым произвести тимпанотомию с ревизией барабанной полости. Операционные находки у этих пациентов полностью подтвердили правильность выбранной нами тактики. У части пациентов мы обнаружили нежную рубцовую ткань в мезо- и гипотимпануме. При этом у всех пациентов уже формировался «фиброзный блок» естественных соустий тимпанальной диафрагмы.

У всех пациентов 3 группы, то есть с длительностью заболевания более 4 недель, при обследовании на фоне сохраняющегося экссудата в барабанной полости мы видели признаки формирующегося рубцового процесса. Поэтому в подобных случаях мы изначально прибегали к хирургической тактике. В абсолютном большинстве случаев мы обнаружили, что в рубцовый процесс вовлечена цепь слуховых косточек, а «рубцовый блок» естественных соустий тимпанальной диафрагмы и аттика был практически сформированным. В операционном материале при гистологическом исследовании была обнаружена рубцовую ткань различной степени зрелости.

Наши операционные находки полностью подтвердили, что фиброзный процесс в среднем ухе у пациентов с ЭСО начинается уже на 2-4 неделе заболевания, а через 6-8 недель процесс в ухе уже можно расценивать как адгезивный. При этом мы считаем, что хирургическое лечение можно считать эффективным, если во время операции было произведено следующее:

- устранен рубцовый блок естественных соустий тимпанальной диафрагмы, аттика;
- освобождены от рубцов, т.е. мобилизованы, слуховые косточки;
- дренированы естественные соустья тимпанальной диафрагмы и аттик.

Дренирование аттика предотвращает слипчивый процесс в «узких местах» барабанной полости, часто развивающийся уже в раннем послеоперационном периоде. Сама дренажная трубка обеспечивает, помимо свободной вентиляции среднего уха, возможность прицельного введения необходимых лекарственных препаратов. Длительность дренирования среднего уха у наших пациентов составила в среднем 2 недели. Нужно отметить, что полухирургическое и хирургическое лечение не носит абсолютно самостоятельного значения и направлено только на предотвращение рубцовой облитерации барабанной полости. Поэтому мы всегда проводили полухирургическое и хирургическое лечение на фоне продолжающегося полноценного консервативного лечения.

Помимо этого мы обследовали 22 пациента с рецидивирующим ЭСО, которым ранее в различные сроки от начала заболевания были проведены только консервативное лечение и/или шунтирование барабанной полости. У 19 (86,4%) пациентов на КТ височных костей, произведенной им в межрецидивном периоде, был выявлен различной степени выраженности рубцовый процесс в барабанной полости, в абсолютном большинстве случаев сопровождавшийся «блоком» аттика и адитуса.

Выводы

1. Фиброзный процесс в барабанной полости у пациентов с экссудативным средним отитом развивается в среднем на 4 неделе от начала заболевания.

2. Хирургическое лечение пациентам с экссудативным средним отитом показано при длительности заболевания 1 месяц и более.

3. Хирургическое лечение пациентов с экссудативным средним отитом можно считать эффективным, если во время операции был устранен рубцовый блок естественных соустий тимпанальной диафрагмы, аттика, освобождены от рубцов, т.е. мобилизованы, слуховые косточки, дренированы естественные соустья тимпанальной диафрагмы и аттик.

Литература

1. Арефьева Н.А. Обоснование выбора тактики лечения экссудативного среднего отита / Н.А. Арефьева, О.В. Стратиева // Вестник оторинолар. – 1998. – №2. – С. 24–27.

2. Арефьева Н.А. Проблемы традиционной хирургии экссудативного среднего отита / Н.А. Арефьева, О.В. Стратиева, Г.М. Салахова // Здравоохр. Башкортостана – 1999. – №2–3. – С. 63–66.

3. Бакулина Л.С. Хронический секреторный средний отит у взрослых и детей / Л.С. Бакулина, Т.А. Машкова, В.А. Волков. Специализированная помощь: Сб. тр. / Воронежская областная клиническая больница. – Воронеж, 1996. – С. 452–456.

4. Ильин С.Н. Компьютерная томография в диагностике заболеваний височных костей: Руководство для врачей / С.Н. Ильин, О.В. Ноздреватых. – СПб., 2010. – 115 с.

5. Косяков С.Я. Лечение острого, затянувшегося и рецидивирующего среднего отита / С.Я. Косяков, А.С. Лопатин // Справ. поликл. врача. – 2004. – №4. – С. 59–62.

6. Кречетов Г.М. Фиброзирующий средний отит: Автореф. дис. ... канд. мед. наук / Г.М. Кречетов. – М., 1993. – 17 с.

7. Лебедев Ю.А. Секреторный средний отит и его хирургическое лечение: Уч.-метод. пособие / Ю.А. Лебедев. – Н. Новг., 2000. – 20 с.

8. Мащенко А.И. Обоснование стратегии хирургической коррекции экссудативного среднего отита / А.И. Мащенко, В.А. Хитров, О.В. Ермолова // Новости оторинолар. и логопатол. – 2002. – №2.- С. 103–105.

9. Преображенский Н.А. Экссудативный средний отит / Н.А. Преображенский, И.И. Гольдман. – М.: Медицина, 1987. – 192 с.

10. Стратиева О.В. Тимпанотомия и методы функциональной реконструктивной отохирургии у больных экссудативным отитом / О.В. Стратиева, Н.А. Арефьева. – Уфа: Башк. гос. мед. ун-т, 2000. – 46 с.

11. Стратиева О.В. Показания к тимпанотомии в ранние сроки экссудативного среднего отита / О.В. Стратиева, Н.А. Арефьева // Вестн. оторинолар. – 2001. – №1. – С. 12–16.

12. Bremond G. La tympanotomie posterieure / G. Bremond, M. Wayoff // Cahierd'ORL. – 1972. – N7. – P. 609–624.

13. Ct Le. Evaluation of ventilating tubes and miringotomy in the treatment of recurrent or persistent otitis media / Le Ct, D. Freeman, B. Fizeman // Ped. Inf., Dis. J. – 1991. – N10, pt. 1. – P. 2–11.

14. Goldofsky E. Tympanostomy tubes for chronic serous otitis media: literature review / E. Goldofsky // Mount. J. of medicine. – 1987. – Vol.54, N4. – P. 355–358.

15. Magnusson B. The atelectatic ear / B. Magnusson // Int. J. Ped. – Otorhinolar. – 1981. – N3. – P. 25–35.

16. Marchant C. Serous and recurrent otitis media. Pharmacological or surgical management / C. Marchant, L. Collison // Drags. – 1987. – Vol.34, N6. – P. 695–701.

17. Pulec J. Secretory otitis media / J. Pulec, C. Deguine // Ear, Nose, Throat J. – 1993. – Vol.72, N4. – P. 254.

18. Schwartz R.H. Otitis media with effusion / R.H. Schwartz // Otolaryngol. Head Neck Surg. – 1981. – Vol.89, N3. – P. 368–391.

19. Tos M. Incidence and progression of myringo-incido pexy after secretory otitis / M. Tos, S. Stangerup, P. Larsen // Acta Otolaryngol. (Stockh.). – 1992. – Vol.112, N3. – P. 512–517.

УДК 616.284-004-089.844:615.849.19

ИСПОЛЬЗОВАНИЕ СО2 ЛАЗЕРА ПРИ ХИРУРГИЧЕСКОМ ЛЕЧЕНИИ БОЛЬНЫХ С ОТОСКЛЕРОЗОМ

В.В. Вишняков, Э.В. Синьков

Московский государственный медико-стоматологический университет (Зав. каф. ЛОР-болезней – проф. В.В. Вишняков)

После описания методик стапедотомии Rosen (1952) и стапедэктомии Shea (1958) было предложено множество модификаций хирургического лечения отосклероза.

В настоящий период времени стапедотомия стала наиболее популярной из-за более низкой заболеваемостью перцептивной тугоухостью. Различные авторы (Marquet et al., 1972; Smyth and Hassard, 1978; Fish, 1979, 1982; McGee, 1981; Marquet, 1985; Causse et al., 1985) выделили ряд преимуществ данной методики лечения отосклероза:

более выраженное улучшение костной проводимости;

лучшая фиксация протеза и как следствие улучшение воздушной проводимости;

уменьшение влияния длины протеза на целостность внутреннего уха.

Остается фактом, что идеальной техники проведения хирургического лечения больных отосклерозом на сегодняшний день не существует. Механические инструменты, такие как перфоратор не могут создать точное отверстие в подножной пластинке стремени, более того эти инструменты могут оказаться опасными. Например, перфоратором можно мобилизовать подножную пластинку стремени и спровоцировать ее попадание в ушной лабиринт. При выраженном отосклеротическом процессе приходится использовать бормашину, что может вызвать значительную травматизацию внутреннего уха из-за возникающей при этом вибрации.

Использование лазеров в лечении больных отосклерозом направлено на максимально возможное сохранение функций внутреннего уха и позволяют также избежать потенциального повреждения структур среднего уха. Сторонники лазерной стапедопластики настаивают на том, что бесконтактное испарение части слуховых косточек и подножной пластинки стремени является менее травмирующим по отношению к структурам внутреннего уха. Однако следует подчеркнуть, что использование лазеров при лечении больных с отосклерозом может привести к повреждению перепончатого лабиринта из-за перегревания внутрилабиринтной жидкости.

Для проведения стапедопластики предлагалось использование лазеров с различными длинами волн (аргоновый, КТР и CO_2 лазеры) в непрерывных и суперимпульсных режимах. Perkins, DiBartolomeo и Ellis в 1980 году впервые использовали аргоновый лазер для хирургического лечения больных с отосклерозом. Использование CO_2 лазера в хирургическом лечении больных отосклерозом Lesinski стало возможным после изобретения в 1989 году микроманипулятора, позволяющего совместить лазерную установку с операционным микроскопом. Однако в то время эти методики подвергались чрезмерной критике, что привело к определенному скептицизму по их использованию во время операций на стремени.

Начиная с 1990 года под руководством Jovanovic были проведены и опубликованы результаты экспериментальных и клинических исследований, доказывающих эффективность использования CO_2 лазера при лечении больных с отосклерозом.

В экспериментах было доказано, что CO_2 лазер обладает неоспоримыми преимуществами перед другими видами лазеров, используемых при лечении больных с отосклерозом. Одним из существенных преимуществ CO_2 лазера является высокое поглощение его излучения перилимфой, что приводит к малой глубине проникновения – 0,01 мм.

В нашей клинике используется CO_2 лазер «Lumenis» со сканирующей системой «SurgiTouch» совмещенный с операционным микроскопом с помощью системы «Acuspot 471».

Мы провели ряд экспериментальных исследований на изолированных человеческих височных костях с целью определить оптимальные параметры CO_2 лазерного излучения, необходимого для проведения операций на структурах среднего уха. В результате наших

Рис. 1. *Сканирующая система «SurgiTouch».*



Рис. 2. *Микроманипулятор «Acuspot 471», совмещенный с микроскопом.*

Рис. 3. *Компьютер.*

Рис. 4. *Общий вид .*

Рис. 5. *Испарение CO_2 лазером сухожилия стременной мышцы.*

Рис. 6. *Испарение CO_2 лазером наковальностременного сочленения.*

исследований были выработаны следующие параметры: фокусное расстояние = 250 мм., фокусное пятно: 0,18 мм.; сухожилие стременной мышцы: одиночный импульс 0,05 сек., мощность 3W, число импульсов – 2-3. Наковальностременное сочленение: одиночный импульс 0,05 сек 6 W, число импульсов – 10-14. Задняя ножка стремени: одиночный импульс 0,05 сек 6W, число импульсов – 5-8. Подножная пластинка стремени: одиночный импульс 0,03 сек 18 W, число импульсов – 1.

Рис. 7. *Испарение CO_2 лазером задней ножки стремени.*

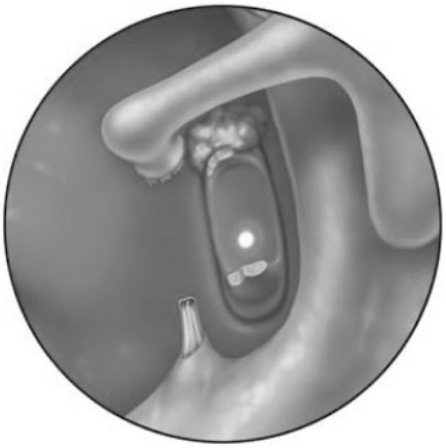

Рис. 8. *Перфорация CO_2 лазером подножной пластинки стремени.*

Рис. 9. *Установка титанового протеза.*

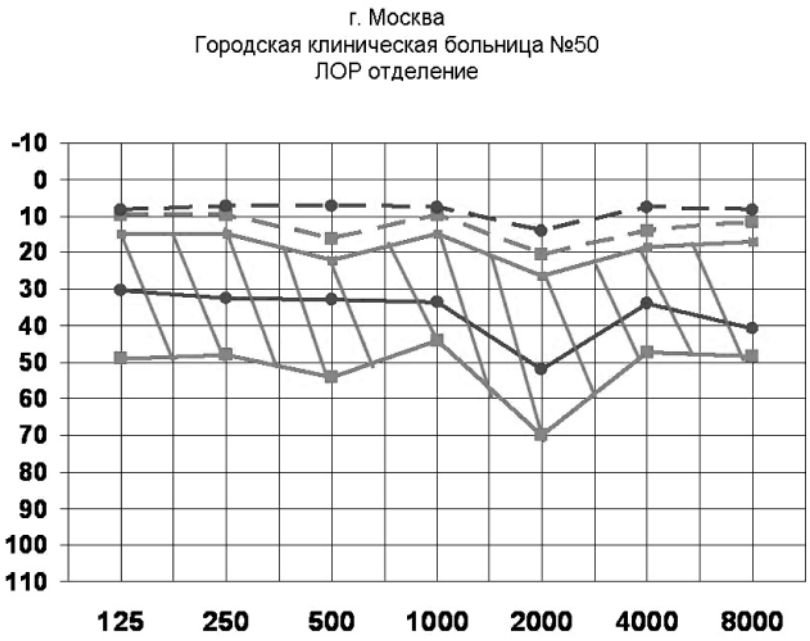

Рис. 10. *Аудиограмма пациентки К., 37 лет.*

Нами было проведено хирургическое лечение 43 пациентам с отосклерозом с использованием CO_2 лазера. Распределение пациентов по полу: 41 женщина и 2 мужчин, распределение по возрасту от 37 до 55 лет. У пятнадцати пациентов в анамнезе стапедопластика на другом ухе. У тридцати двух пациентов по данным аудиометрии тимпанальная форма отосклероза, у одиннадцати смешанная. Стапедопластика выполнялась под местной анестезией. CO_2 лазер использовался на этапах: испарения сухожилия стременной мышцы, наковальностременного сочленения, испарение задней ножки стремени и перфорации подножной пластинки стремени. Мы использовали титановые протезы фирмы «Kurz». В конце операции слух улучшился у всех пациентов. Во время операции и в ближайшем послеоперационном периоде осложнений не было, спонтанной вестибулярной симптоматики не отмечалось ни у одного из пациентов. На 10 день после операции пациентам была выполнена первая контрольная аудиометрия, у тридцати пациенов (с тимпанальной формой отосклероза отмечено почти полное сокращение костно-воздушного разрыва по всем диапазонам частот), у остальных пациентов отмечено значительное улучшение слуха по данным аудиометрии, однако сохранялся небольшой костно-воздушный разрыв (порядка 5 Дб). Все пациенты были выписаны из стационара на 10–14 сутки после операции для амбулаторного долечивания с рекомендациями. Через месяц пациентам выполнялась контрольная аудиометрия, улучшение слуха было отмечено у всех оперированных.

Выводы. Стапедопластика с использованием CO_2 лазера является бесконтактным, точным и контролируемым вмешательством на структурах среднего и частично внутреннего уха позволяющая минимизировать риск осложнений, возникающих при проведении стапедопластики по общепринятой методике.

Литература

1. Perkins R. Laser stapedotomy for otosclerosis. Laryngoscope 1960; 90:228–241.
2. Marquet J. Stapedotomy technique and result. J Otol 1985; 6:63–67.
3. Lesinski SG. CO2 Laser for otosclerosis: Safe energy parameters. Laryngoscope 1989; 99:9–12.
4. Javanovic S, Schonfeld U Fischer R. Scherer H: CO2 laser in stapes surgery. Proc SPIE 1993, 1876:17-27.
5. DiBartolomeo J: Argon and CO2: lasers in otolaryngology: Which one, when and why? Laryngoscope L981:91 (suppi 26):1-16.

УДК 616.28-008.1:616.284-002.

СЛУХОВАЯ ФУНКЦИЯ ПРИ ЭКССУДАТИВНОМ СРЕДНЕМ ОТИТЕ

М.К. Котиленков, А.С. Власова, Р.О. Соколов

ГОУ ВПО Ивановская государственная медицинская академия Минздравсоцразвития России (Зав. каф. оториноларингологии – д.м.н. Е.В. Борзов)

Тугоухость чаще всего обусловлена негнойными заболеваниями уха, среди которых значительное место занимает экссудативный средний отит [4, 5, 6, 9]. Распространённость его в последние годы увеличивается, особенно среди детей [8]. Протекая с нечётко выраженной клинической симптоматикой, заболевание часто не диагностируется. При экссудативном среднем отите возможны неблагоприятные исходы: переход его в адгезивный и хронический гнойный средний отит, образование ретракционных карманов, перфорации барабанной перепонки, холестеатомы, стойкое снижение слуха [2, 3, 7, 8]. Нарушение слуховой функции при экссудативном среднем отите развивается преимущественно по кондуктивному типу [2, 6, 7]. Нередко имеет место повышение порогов слуха на высокие тоны как по воздушной, так и по костной проводимости [8]. Остается недостаточно изученным механизм нарушения слуха при экссудативном среднем отите. Распространенность этого заболевания, а также возможность развития стойкой тугоухости определяют социальную значимость вопроса.

Цель исследования

Выяснить состояние слуховой функции при различных стадиях экссудативного среднего отита и влияние на неё внутрибарабанного давления и выпота в среднем ухе.

Пациенты и методы исследования

Нами проведено исследование слуховой функции у 60 больных экссудативным средним отитом в возрасте от 7 до 40 лет (87 наблюдений). У 46 пациентов процесс был односторонний, у 14 двусторонний. Длительность заболевания составляла от 2 недель до 2 лет. У всех пациентов не было указаний на снижение слуха до заболевания. Исследование слуха включало: определение восприятия шёпотной и разговорной речи, камертональное обследование, тональную пороговую, надпороговую, речевую аудиометрию, определение слуховой чувствительности к ультразвуку. Функция слуховой трубы оценивалась на основании данных эндоскопии, тубометрии, тимпанометрии.

Результаты исследования

Более чем в половине наблюдений восприятие шёпотной речи не превышало 1м (65,1%), а разговорной – 3м (52,3%). При камертональном исследовании определялось нарушение слуховой чувствительности как к низким, так и к высоким тонам. При аудиометрическом обследовании выявлено повышение порогов слуха по воздушной и костной проводимости с наличием костно-воздушного интервала. При нормальной костной проводимости тональная пороговая аудиограмма имела горизонтальный тип, а при изменённой – нисходящий. Наиболее часто отмечалась нисходящая конфигурация кривой. Повышение тональных порогов слуха по воздушной проводимости наблюдалось у всех больных и не превышало 50 дБ. Пороги слуха в большинстве наблюдений находились на уровне 11–35 дБ. Изменение слуховой чувствительности по костной проводимости имело место в 65,1% наблюдений и проявлялось повышением тональных порогов слуха до 30 дБ, преимущественно в области высоких частот. У большей части больных пороги слышимости на все частоты не превышали 10дБ. Костно-воздушный интервал у обследованных больных колебался от 10 до 45 дБ и в большинстве случаев составлял 20–40дБ. В диапазоне высоких частот костно-воздушный интервал был больше, чем в зоне низких и средних частот. Среднее значение порогов слуха в зоне речевых частот по воздушной проводимости составляло 28,0 дБ, по костной 5,4 дБ, а костно–воздушного интервала 25,3 дБ. Нами установлено достоверное повышение порогов слышимости при воздушном и костном проведении, а также величины костно-воздушного интервала с повышением тональности. Хроническая форма заболевания (мукозная стадия) характеризовалась смещением указанных средних величин в сторону больших значений.

Наиболее выраженное снижение слуха наблюдалось у больных при наличии в барабанной полости вязкого экссудата.

Состояние звуковоспринимающего аппарата улитки, судя по данным дифференциального порога восприятия силы звука, речевой аудиометрии и слуховой чувствительности к ультразвуку не изменялось. Полученные данные позволяют считать, что нарушение слуховой функции у обследованных больных имело звукопроводящий характер.

В развитии и исходе экссудативного среднего отита определяющее значение имеет функциональное состояние слуховой трубы [1, 2, 7]. Проведённые нами исследования показали, что она нарушается практически у всех больных (99,1% случаев), о чём свидетельствовало отрицательное внутрибарабанное давление. Проходимость слуховой трубы оказалась нарушенной у 87% пациентов и была связана с её обструкцией. У 23% больных проходимость слуховой трубы была в норме, а её дисфункция, вероятно, обусловлена нарушением механизма открытия трубы. Таким образом, хорошая проходимость слуховой трубы не является показателем её хорошей функциональной способности. Определяющим её показателем является величина внутрибарабанного давления.

С целью изучения механизма нарушения слуха при экссудативном среднем отите было проведено исследование влияния интратимпанального давления и выпота барабанной полости на пороги слышимости по воздушной и костной проводимости. Для установления зависимости между состоянием слуха и величиной внутрибарабанного давления проведено аудиометрическое исследование до и после выравнивания давления в среднем ухе. Выравнивание давления осуществлялось путем осторожного продувания слуховой трубы через введенный в её глоточное устье эластичный катетер под контролем тимпанометрии. Установлено, что выравнивание давления в барабанной полости улучшает восприятие воздушнопроведённых тонов на низкие частоты на 14,4 дБ, на средние – на 19,4 дБ, на высокие – на 19,6 дБ. По костной проводимости пороги слуха улучшались на средние частоты на 3 дБ, на высокие – на 5,8 дБ.

Влияние экссудата барабанной полости на восприятии звуковых частот оценивалось на основании аудиометрического исследования до и после эвакуации выпота. Эвакуация жидкого выпота из барабанной полости ведет к понижению порогов слуха по воздушной проводимости по всему диапазону частот. Отчетливее снижение порогов проявлялось на звуки средних и высоких частот (3,5 дБ, 5,8 дБ, 8,0 дБ). Пороги слуха по костной проводимости после отсасывания содержимого из барабанной полости улучшались незначительно у 1/5 обследованных.

В 1/3 наблюдений больные отмечали переливание жидкости в ухе и изменение остроты слуха при изменении положения головы. При наклоне головы пациента в сторону больного уха пороги слуха по воздушной проводимости понижались на всем диапазоне, но достоверно больше – в области средних и высоких частот (5,9 дБ, 9,9 дБ, 13,3 дБ). Пороги костного проведения звуков при этом понижались лишь у 1/5 обследованных на частоты 500-1000Гц. Это было связано со смещением экссудата в барабанной полости и деблокированием лабиринтных окон.

В процессе лечения экссудативного среднего отита проводилась эвакуация выпота из барабанной полости и введение в неё лекарственных средств. Введение в барабанную полость через слуховую трубу раствора дексаметазона, после эвакуации выпота и выравнивания внутрибарабанного давления, вызывало повышение порогов слуха по воздушной проводимости в диапазоне низких частот на 7,3 дБ, средних на 8,8 дБ, высоких на 11,2 дБ. Пороги слуха по костной проводимости ухудшались в такой же последовательности, но менее значительно (4,1 дБ, 6,0 дБ, 6,2 дБ). Полученные данные свидетельствуют, что понижение давления в среднем ухе и скопление в нем выпота оказывают влияние на восприятие всех частот, но в большей степени высоких.

Есть основания полагать, что в механизме нарушения слуха при экссудативном среднем отите существенная роль принадлежит отрицательному давлению в барабанной полости, в результате чего ухудшается звукопроведение, изменяется экранирующий эффект барабанной перепонки по отношению к вторичной барабанной перепонке. На слуховую функцию оказывает влияние и экссудат барабанной полости, который не только повышает импеданс среднего уха, но и отягощает подвижность вторичной барабанной перепонки, что нарушает соотношение подвижности лабиринтных окон. Блокада лабиринтных окон экссудатом и, как следствие этого, нарушение гидродинамики внутреннего уха (повышение внутрилабиринтного давления) могут быть причиной повышения порогов слуха при костном проведении звуков.

Выводы

1. Степень тугоухости при экссудативном среднем отите зависит от длительности заболевания, стадии процесса, величины интратимпанального давления, количества и вязкости экссудата.

2. Нарушение вентиляционной функции слуховой трубы при экссудативном среднем отите наблюдается практически у всех больных (99,1 % случаев) и обусловлено, как правило, её обструкцией (87,1 % случаев) и значительно реже – нарушением механизма её открытия (12,9 % случаев).

3. Изменение слуховой функции при экссудативном среднем отите носит звукопроводящий характер и в значительной степени обусловлено понижением внутрибарабанного давления, в меньшей – наличием выпота в полостях среднего уха.

4. Понижение давления в среднем ухе и скопление в нем выпота оказывают влияние на восприятие всех частот, но в большей степени высоких.

Литература

1. Функциональное состояние слуховой трубы у больных экссудативным средним отитом и его влияние на результаты лечения / Е.В. Гаров, Р.А. Антонян, Т.Х. Гутиева.// Рос. Оториноларингология. 2008. – №2. – С. 220–224.

2. Бобошко М.Ю. Слуховая труба / М.Ю. Бобошко, А.И. Лопотко. – СПб., 2003. – 360 с.

3. Давыдов А.В. Современный подход к диагностике и лечению экссудативного среднего отита / А.В. Давыдов, М.М. Литвак // Рос. Оториноларингология. – 2007. – №1. – С. 54–58.

4. Доценко Д.В. Лечение экссудативного среднего отита в детском оториноларингологическом стационаре / Д. В. Доценко, А.М. Еловиков // Рос. Оториноларингология. 2010. – №1. – С. 108–111.

5. Коваленко С.Л. Ежегодное аудиологическое обследование детей дошкольного возраста / С.Л. Коваленко // Рос. Оторинолар. – 2008. – №4 /12. – С. 121–129.

6. Коваленко С.Л. Исследование слуха у детей дошкольного возраста на современном этапе / С.Л. Коваленко // Рос. Оториноларингология. – 2009. – №4. – С. 69–74.

7. Милешина Н.А. Комплексная реабилитация больных хроническим экссудативным средним отитом / Н.А. Милешина, В.В. Володькина // Рос. Оторинолар. – 2008. – №5/12. – С. 97–100.

8. Экссудативный средний отит / И.В. Савенко, М.Ю. Бобошко, А.И. Лопотко, И.Д. Цвылёва. – СПб, 2010. – 80 с.

9. Преображенский Н.А. Экссудативный средний отит / Н.А. Преображенский, И.И. Гольдман М.: Медицина 1970. – 189 с.

УДК: 616.284-002.2-073.756.8

ДИАГНОСТИКА БЛОКА ЕСТЕСТВЕННЫХ СОУСТЬЕВ ТИМПАНАЛЬНОЙ ДИАФРАГМЫ И АДИТУСА ПРИ КОНТРАСТНОЙ КОМПЬЮТЕРНОЙ ТОМОГРАФИИ У ПАЦИЕНТОВ С ХРОНИЧЕСКИМ СРЕДНИМ ОТИТОМ (МЕЗО И ЭПИТИМПАНИТОМ)

А.А. Гапонов, В.С. Корвяков

DIAGNO STICS OF NATURAL ANASTOMOSES TYMPANIC DIAPHRAGM AND ADITUS BLOCKS BY CONTRAST COMPUTED TOMOGRAPHY IN PATIENTS WITH CHRONIC OTITIS MEDIA (MESO AND EPITIMPANIT)

A.A. Gaponov, V.S. Korvyakov

ФГУ «НКЦ оториноларингологии ФМБА России», Москва
(Директор – проф. Н.А. Дайхес)

В статье изложена методика диагностики блока естественных соустьев тимпанальной диафрагмы и адитуса у пациентов с хроническим средним отитом (мезо и эпитимпанитом) на дооперационном этапе с помощью мультиспирального 4х срезового компьютерного томографа и контрастного вещества и проведен анализ 20 больных для оценки эффективности метода.

Ключевые слова: блок адитуса, хронический средний отит, компьютерная томография

This arcticle presents the technique of diagnostic block of natural anastomoses tympanic diaphragm and aditus in patients with chronic otitis media (meso and epitimpanit) in the preoperative period with multislice 4-slice CT with contrast agent and an analysis of 20 patients to estimate the effectiveness of the method.

Keywords: Block of aditus, chronic otitis media, computer tomography

Важной проблемой в современной оториноларингологии является хронический средний отит, консервативное лечение которого малоэффективно и не решает данной задачи, лишь временно купируя воспалительный процесс в барабанной полости. Одной из причин хронического среднего отита является блок адитуса, устранение которого возможно только хирургическим путем. Дифференцировать изолированные поражения естественных соустий тимпанальной диафрагмы и блок адитуса до операции практически невозможно. В связи с этим в понятие блок адитуса вкладывается окклюзия как собственно адитуса, так и тимпанального перешейка (Патякина О.К. 1981).

Блок (непроходимость) адитуса и тимпанального перешейка ведет к нарушению эвакуации транссудата и экссудата из клеточной системы сосцевидного отростка и аттика, делает невозможным непосредственное лекарственное воздействие на ретротимпанальные отделы среднего уха, а также нарушает аэрацию среднего уха вследствии выключения ретротимпанального пространства.

Ретротимпанальные пространства височной кости, представляя собой резервуар воздуха, в нормальных условиях предупреждают резкие перепады интратимпанального давления, скорость снижения которого имеет тенденцию возрастать по мере уменьшения объема полости. Измеренная планиметрически, средняя площадь клеточной системы височной кости здоровых людей составляет от 10.91± 0.46 см^2 до 12.70±1.86 см2 (Arora 1978 Andreasson 1976). Доказано клинически, что для хронического гнойного среднего отита характерна дисфункция слуховой трубы и редуцированная клеточная система сосцевидного отростка, и соответственно средняя площадь от 1.33±0.18 см2 до 6.90±0.52 см2. При анализе результатов мирингопластики в зависимости от размеров клеточной системы сосцевидного отростка и функции слуховой трубы было показано, что число успешных операций повышается с 22% в ушах с клеточной системой менее 5см2, до 71% при объеме клеточной системе больше 10см2

(Holmquist, Bergatrem 1978, Петрова Л.Н. и Казарьянц Р.А.,1984). Следовательно, выключение ретротимпанального воздушного резервуара вследствии блока адитуса является патогенетическим звеном в развитии хронического среднего отита и оказывает непосредственное влияние на результаты тимпанопластики. Многочисленные исследования показывают, что патологический процесс при хроническом среднем отите поражает все отделы среднего уха в том числе и адитус вне зависимости от его нозологической формы заболевания.

Таким образом, блок адитуса делает невозможным непосредственное лекарственное воздействие на патологический очаг в ретротимпанальных отделах среднего уха, что зачастую обуславливает неэффективность консервативного лечения. По данным А.Н. Храбрикова (1984) блок адитуса встречался у 90 из 110 больных, оперированных по поводу хронического гнойного среднего отита, что составило 81,8%. Диагностика блока адитуса на дооперационном этапе опирается только на косвенные признаки, такие как (длительность течения хронического среднего отита (больше 10 лет), частота обострений (до 2-3 в год), неэффективность проведенного консервативного лечения)

С введением в практику компьютерной томографии диагностика блока адитуса в незначительном числе случаев стала возможной на дооперационном этапе. Однако данный метод не обладает достаточной диагностической точностью. Поэтому блок адитуса по-прежнему определяется только во время хирургического лечения и является тем фактором, который в конечном итоге влияет на объем хирургического вмешательства и его результаты.

Цель исследования. Разработать способ диагностики блока адитуса на дооперационном этапе.

Пациенты и методы

Для решения поставленной цели был разработан способ контрастной томографии височных костей у больных хроническим средним отитом (мезо-эпитимпанитом) для дооперационной диагностики блока адитуса и определения объема хирургического вмешательства (патент № 2374993), а также нами разработана методика хирургической коррекции блока естественных соустий тимпанальной диафрагмы и адитуса с последующим их дренированием (патент № 2007147284).

С целью оценки эффективности предложенного способа «Диагностика блока естественных соустьев тимпанальной диафрагмы и адитуса при контрастной компьютерной томографии у больных хроническим средним отитом (мезо и эпитимпанитом)» проведён анализ 10 наблюдений за больными с мезотимпанитом и 10 с эпитимпанитом.

Предлагаемый способ диагностики заключается в следующем:

Под контролем микроскопа у больных хроническим гнойным средним отитом с мукозитом (мезотимпанитом) в область тимпанального устья слуховой трубы через перфорацию барабанной перепонки ставится ватный тампон пропитанный вазелиновым маслом. В лежачем положении при поднятом подбородке вверх и наклоне головы на 45є в сторону исследуемого уха проводим транстимпанальное нагнетание рентгенконтрастного вещества (2 мл). Слуховой проход закрываем кусочком сухой ваты. Проводим серию компьютерных снимков. Интерпретация полученных результатов исследования. При полном заполнении барабанной полости контрастным веществом и непопадании его в ретротимпанальные отделы или сужении в виде « писчего пера » в области адитуса можно судить о полном блоке естественных соустьев тимпанальной диафрагмы и адитуса, при наличии следов контрастного вещества в ретротимпанальных отделах предполагаем их частичный рубцовый блок.

У больных хроническим кариозно-грануляционным средним отитом (эпитимпанитом) ватно-масляным тампоном не пользуемся, контрастное вещество вводим в исследуемое ухо как описано выше. При проникновении контрастного вещества из аттика в мезотимпанум и слуховую трубу, но при отсутствии его в ретротимпанальных отделах констатируем наличие блока адитуса. При наличии контрастного вещества в аттике и отсутствии его в мезотимпануме и слуховой трубе, а также ретротимпанальных отделах – полном блоке естественных соустьев тимпанальной диафрагмы и адитуса. При наличии следов контрастного вещества в барабанной полости следует думать о частичном блоке соустьев тимпанального перешейка, соответственно если имеет место присутствие следов контраста в ретротимпанальных отделах – о частичном блоке адитуса. В отличии от обычной КТ данный метод позволяет судить не только о наличии или отсутствии блока адитуса и перешейка диафрагмы, а также о его точной локализации и выраженности (полный или частичный блок).

Результаты исследования

Диагностика указанным способом позволила выявить полный блок адитуса на дооперационном этапе у 4х больных с мезотимпанитом и у 6 с эпитимпанитом, частичный блок

соответственно: у 6ти – с мезотимпанитом и у 4х – с эпитимпанитом причем, у 3х больных контрастное вещество проникало в антрум и ретротимпанальные отделы среднего уха и не проникало в мезотимпанум (блок естественных соустьев тимпанальной диафрагмы), и у 1ого пациента наоборот – имело место присутствие контрастного вещества в мезотимпануме и отсутствие его в антруме (блок адитуса). В зависимости от вовлеченности в процесс блока адитуса были определены тактика и объемы хирургического лечения. Из 10 больных мезотимпанитом у 6 с частичным блоком тимпанального перешейка и адитуса оперативное лечение (тимпанопластика) проводилась трансмеатально, у 4х с полным блоком адитуса выполнена раздельная аттико-антротомия заушным подходом с дренированием адитуса из заушной раны через антрум и тимпанального перешейка дренажной трубкой со стороны мезотимпанума с выведением ее под меатотимпанальный лоскут (патент № 2007147284). Из 10 больных эпитимпанитом у 6-ти с полным блоком адитуса и тимпанального перешейка произведена консервативная (у 2х больных) и модифицированная (у 4х больных) радикальные операции заушным подходом с одномоментной реконструкцией. У 4х больных с частичным блоком адитуса выполнена эндоуральная санирующая операция подходом по Геерману с одномоментной реконструкцией структур среднего и наружнего уха. В ходе операций у всех больных был подтвержден диагностированный блок адитуса (полный и частичный). Полный блок адитуса у 6 больных с эпитимпанитом был представлен холестеатомой (холестеатомный блок), у 4 с мезотимпанитом – фиброзный (рубцовый) блок. Частичный блок адитуса у 4 с эпитимпанитом – частичным холестеатомным блоком, а у 6 с мезотимпанитом – в 5 случаях частичным рубцовым блоком и в 1 случае – холестероловой гранулемой. Диагностированный на дооперационном этапе блок адитуса (полный и частичный) был подтвержден в ходе хирургического лечения в 100% наблюдаемых клинических случаях.

Выводы

Предложенный способ диагностики блока естественных соустий тимпанальной диафрагмы и адитуса используется для определения адекватного объема хирургического лечения, что позволяет повышать эффективность последнего, а кроме того снизить частоту рецидивов данного заболевания

Литература

1. Загорянская М.Е., Румянцева М.Е., Каменецкая С.Б. Тезисы конференции “Современные методы диагностики и реабилитации больных с патологией внутреннего уха”. М.: 1997; С. 2–4.

2. Каманин Е.И., Егорова О.А. Острый средний отит у детей: клиническое значение и антибактериальная терапия. Клин. микробиол. и антимикроб. химиотер. 2000; 2 (2): С. 57–62.

3. Кобрак Г. Среднее ухо. М.: Государственное издательство медицинской литературы, 1963; С. 32–40.

4. Козлов М.Я. Острые отиты у детей и их осложнения. Л.: Медицина, 1986. 23 с.

5. Патякина О.К. Блокада адитуса и тимпанального перешейка при хронических средних отитах / О.К. Патякина // Журн. ушн., нос и горл. бол. – 1982. – №5. – С. 5–7.

6. Патякина О.К. Хирургическая тактика при хронических гнойных средних отитах: Метод, рек. / О.К. Патякина, В.Т. Пальчун, Н.В. Мишенькин. – М., 1989. – 14 с.

7. Патякина О.К. История развития и показания к раздельной аттико- антротомии с тимпанопластикой / О.К. Патякина // Современные методы диагностики и лечения в оториноларингологии : Респ. сб. тр. / Вып. XXYII. – М., 1981. – С. 82–86.

8. Савин В.С. Эффективность раздельной аттикоантротомии с тимпано- пластикой при хроническом гнойном среднем отите:автореф.дис канд мед наук. – М. – 1981. – 14 с.

9. Тарасов Д.И., Федорова У.К., Быкова В.П. Заболевания среднего уха. М.: Медицина, 1988. – 185 с.

10. Храбриков АН. Блок адитуса и его клиническое значение при хроническом гнойном среднем отите : Автореф. дис. ... канд. мед. наук / АН. Храбриков. – М, 1984. – 19 с.

11. Храбриков А.Н. Хирургическая тактика при хроническом гнойном среднем отите с блоком адитуса. Воспалительные заболевания уха и верхних дыхательных путей / А.Н. Храбриков. – М.: Медицина, 1983. – 111 с.

12. Holmquist J., Jarlstedt J., Tjelstrom A. Surgery of the mastoid in ears with middle ear effusion // Ann. Otol. Rhinol. Laryngol., 1980, suppl. 68, P. 322–323.

УДК: 616.284-002-036.12+616.284-002.258]-073.756.8

ПЕРСПЕКТИВЫ МАГНИТНО-РЕЗОНАНСНОЙ ТОМОГРАФИИ В ДИАГНОСТИКЕ ХРОНИЧЕСКОГО СРЕДНЕГО ОТИТА С ХОЛЕСТЕАТОМОЙ

Е.А. Гилифанов, С.В. Удалова,* А.М. Горшунов,* Б.А. Лепейко, В.Б. Иченко, С.Л. Фомина, Ю.Б. Лепейко, О.П. Ковтун**

THE PROSPECTS OF A MAGNETIC RESONANCE IMAGING IN DIAGNOSTICS A CHRONIC AVERAGE PURULENT OTITIS WITH CHOLESTEATOMA

E.A. Gilifanov, S.V. Udalova,* A.M. Gorshunov,* B.A. Lepeyko, V.B. Ichenko, S.L. Fomina, U.B. Lepeyko, O.P. Kovtun**

ГОУ ВПО «Владивостокский государственный медицинский университет»
(Ректор – профессор В.Б. Шуматов)
** Приморский краевой диагностический центр, отделение лучевой диагностики*
*** ЛОР-отделение МУЗ ГКБ № 1 г. Владивосток*

В работе рассмотрена возможность использования МРТ для оценки наличия холестеатомы височной кости у пациентов с хроническим средним гнойным отитом.

Ключевые слова: хронический средний отит, холестеатома, магнитно-резонансная томография.
Библиография: 12 источников.

In this work the possibility of use magnetic resonance imaging for an assessment of availability cholesteatoma temporal bone at patients with chronic middle purulent otitis is considered.

Keywords: chronic middle ear, cholesteatoma, magnetic resonance imaging.
Bibliography: 12 sources.

Считается, что явление ядерно-магнитного резонанса — резонансного поглощения электромагнитной энергии веществом, было открыто в 1945–1946 году будущими лауреатами Нобелевской премии Феликсом Блох и Эдвардом Персоллом [4, 12]. Использование магнитно-резонансной томографии (МРТ) в диагностике заболеваний среднего уха началось сразу после создания медицинского устройства – МР томографа [9]. Длительное время МРТ исследование височных костей проводилось с целью диагностики доброкачественных и злокачественных опухолей. Для оценки состояния среднего уха и паратимпанальных пространств, при хроническом среднем отите с холестеатомой, длительное время предпочтение отдавалось методу компьютерной томографии [1, 3]. Данный вид обследования дает прекрасное представление о состоянии костных структур, тем не менее «отличить холестеатомные массы от патологического субстрата, при хроническом отите, по данным денситометрических показателей, к сожалению, не возможно» [2, 10]. В последние 7-8 лет в зарубежной литературе появились данные об использовании метода МРТ для диагностики холестеатомы височной кости [5, 7, 8, 11]. При этом указывалось на очень высокие показатели чувствительности, специфичности, положительной прогностической ценности [6], что делает этот метод особенно перспективным в диагностике врожденной холестеатомы, а также при оценке состояния височной кости после операций на среднем ухе по закрытом типу. Известно, что при двухэтапном способе лечения холестеатомы среднего уха, повторная ревизия через один год, с целью выявления рецидива процесса (second look), в 75 % случаев холестеатому не выявляет.

Целью нашей работы была оценка возможности использования МРТ для оценки наличия холестеатомы височной кости.

Рис. 1. *МРТ височной кости в коронарной проекции. На фоне грануляционной ткани, накапливающей контрастное вещество, имеется небольших размеров дополнительное образование, в области эпитимпанум, с дефицитом накопления контрастного вещества – холестеатома (обозначена стрелкой)*

Пациенты и методы исследования: Исследование проводилось на высокопольном томографе фирмы General Electric, с напряженностью магнитного поля 1,5 Тесла. Обследования выполнялись по Т1 и Т2 ВИ, в импульсной последовательности Pd (протонно-взвешенные изображения), DWI (диффузионно-взвешанные изображения), и в ИП с жироподавлением в аксиальной и коронарной проекции с использованием внутривенного контрастного усиления Магнивист 15,0. Толщина среза 2.0 мм, FOV 160х160мм; матрица сбора данных 860х430.

Исследование было проведено у 6 пациентов, с диагнозом хронический средний гнойный отит. Предварительный осмотр включал в себя отомикроскопию (х 12), отоэндоскоскопию 30є отоскопом, зондирование, промывание слухового прохода с использованием электроотсоса, аудиологическое исследование. При наличии выделений в слуховом проходе, проводилось бактериологическое и микологическое обследование.

Всем пациентам было проведено оперативное лечение в срок не более 4-х недель после МРТ. Хирургические вмешательства включали в себя различные варианты санирующей операции с тимпанопластикой, как эндоуральным, так и заушным подходом с восстановлением или сохранением задней стенки слухового прохода и латеральной стенки аттика. Для статистической обработки материала мы использовали критерий «ХИ-квадрат», приняв за «нулевую гипотезу» то, что имеются различия в результатах МРТ обследования и оперативного вмешательства. Ввиду небольшого количества наблюдений мы не рассчитывали показатели чувствительности и специфичности.

Результаты исследования. Из 6 человек, вошедших в группу, холестеатома была предварительно выявлена у 4 больных (рис. 1), что было подтверждено на операции. У двух пациентов холестеатома не была выявлена на МРТ обследовании, и ее отсутствие было подтверждено при хирургическом вмешательстве. Статистически мы получили нулевые значения, критерий XI = O, то есть наше предположение о неслучайном совпадении результатов МРТ и данных операции оказались правильным.

Обсуждение. В результате проведенных исследований мы получили полное соответствие предварительных данных МРТ с результатами хирургического лечения. Существует мнение, что подобным способом может диагностироваться холестеатома диаметром не менее 4 мм [7], согласно другим исследованиям не менее 2 мм [5]. В нашей работе, интраоперационные находки холестеатомы составляли не менее 4 мм.

Предварительные данные нашего исследования говорят о перспективности МР томографии для диагностики холестеатомы височной кости. Этим небольшим сообщением мы хотим инициировать исследования и дискуссию в данном многообещающем виде диагностики среди оториноларингологов и врачей рентгенологов.

Литература

1. Борисова К.З., Борисова Е.В., Трищенков Н.Н. Холестеатома среднего уха: метод. рек. Новокузнецк, 1999. 38 с.

2. Зеликович Е.И. КТ височной кости в диагностике приобретенной холестеатомы среднего уха. // Вестник оториноларингологии. – 2004. – № 5. – С. 28–32.

3. Ильин С.Н. Компьютерная томография височных костей: Руководство для врачей. СПб.: Ира-Принт, 2007. 87с.

4. Bloch F., Hansen W.W., Packard M. Nuclear induction, Phys. Rev. 1946. – Vol. 69, № 3–4. – P. 127–132.

5. Detecting cholesteatoma with non-echo planar (HASTE) diffusion-weighted magnetic resonance imaging / C.T. Huins [et al]. // Otolaryngol Head Neck Surg. – 2010. – Vol. 143, № 1. – P. 141–146.

6. Detection of postoperative residual cholesteatoma with non-echo-planar diffusion-weighted magnetic resonance imaging / B. De Foer [et al]. // Otol Neurotol. – 2008. – Vol. 29, № 4. – P. 513–517.

7. Diffusion-weighted magnetic resonance imaging of the temporal bone / B. De Foer [et al]. // Neuroradiology. – 2010. – Vol. 52, № 9. – P. 785–807.

8. Fusion of MRIs and CT scans for surgical treatment of cholesteatoma of the middle ear in children / I. Plouin-Gaudon [et al] // Arch Otolaryngol Head Neck Surg. – 2010. – Vol.136, № 9. – P. 878 – 883.

9. Horn K.L., Shea J.J., Brackmann D.E. Congenital cholesteatoma of the petrous pyramid. // Arch Otolaryngol. – 1985. – Vol. 111, № 9. – P. 621–622.

10. Long-term follow up after bony mastoid and epitympanic obliteration: radiological findings // J.P. Vercruysse [et al]. // J Laryngol Otol. – 2010. – Vol. 124, № 1. – P. 37–43.

11. Non echo planar, diffusion-weighted magnetic resonance imaging (periodically rotated overlapping parallel lines with enhanced reconstruction sequence) compared with echo planar imaging for the detection of middle-ear cholesteatoma / A.V. Kasbekar [et al]. // J Laryngol Otol. – 2010. – Vol. 29, P. – 1–5.

12. Purcell E.M., Torrey H.C., Pound R.V. Resonance absorption by nuclear magnetic moments in a solid, Phys. Rev. – 1946. – Vol. 69, № 1-2. – P. 37–38.

УДК: 616.833.17+616.289+616.284]-001-089

ВОССТАНОВЛЕНИЕ ФУНКЦИИ ЛИЦЕВОГО НЕРВА ПРИ МЕХАНИЧЕСКОЙ ТРАВМЕ КАНАЛА НЕРВА В ПИРАМИДЕ ВИСОЧНОЙ КОСТИ И СРЕДНЕМ УХЕ

М.И. Говорун, А.А. Горохов, В.Г. Миронов, П.А. Паневин, А.А. Паневин

FUNCTIONAL RECOVERY OF FACIAL NERVE IN MECHANICAL NERVE CANAL TRAUMA IN PYRAMID OF TEMPORAL BONE AND MIDDLE EAR

M.I. Govorun, A.A. Gorohov, V.G. Mironov, P.A. Panevin, A.A. Panevin

ФГУ ВПО Военно-медицинская академия им. С.М. Кирова
(Начальник каф. отоларингологии – Засл. врач РФ, проф. М.И. Говорун)

Среди 313 человек с переломом основания черепа, поступивших на лечение в клинику нейрохирургии Военно-медицинской академии, периферический паралич лицевого нерва выявлен нами у 63 больных (18,6 %). Оперативному лечению – декомпрессии лицевого нерва подверглось 28 человек (19 мужчин и 9 женщин). Наш опыт говорит о том, что отсутствие положительной динамики при параличе лицевых мышц в течение 7 дней является веским основанием для вмешательства, в этих условиях декомпрессия позволила во всех случаях добиться восстановления нерва уже в ближайшие дни и недели после вмешательства.

Ключевые слова: лицевой нерв, восстановление функции, механическая травма, пирамида височной кости

Библиография: 5 источников.

We revealed peripheral facial paralysis in 63 patients (18,6%) among 313 persons with fracture of skull base who were admitted to the Clinic of Neurosurgery of the Military Medical Academy. 28 patients (19 men and 9 women) were undergone operative treatment – decompression of facial nerve. It was determined due to our experience that the absence of positive dynamics in mimetic paralysis during 7 days was forcible argument for intervention. In all cases decompression allowed to recover facial nerve within the next few days and weeks after intervention in these conditions.

Key words: Facial Nerve, Functional Recovery, Mechanical Trauma, Pyramid of Temporal Bone

Bibliography: 5 sources.

Очевидно, что перелом пирамиды височной кости является частным случаем латеробазального перелома основания черепа. Сам по себе перелом височной кости может не требовать хирургического вмешательства, однако появление паралича лицевого нерва при переломе по нашему мнению является показанием для оперативного лечения. Особую группу составляют травмы канала и лицевого нерва, возникающие вследствие непреднамеренных действий врача во время операции (ятрогенные параличи) – трепанации сосцевидного отростка по поводу мастоидита, радикальных оперативных вмешательств на ухе в связи с хроническим гнойным отитом или при слухоулучшающей операции. Эта травма является, как правило, следствием недостаточной опытности хирурга, но может возникать в связи с различными анатомическими вариантами расположения лицевого канала при операции, которую осуществляет и квалифицированный специалист [2]. Повреждение нерва происходит при переломе стенки лицевого канала вследствие удара долотом, или нерв может быть сдавлен гематомой в периневральной клетчатке.

По нашим наблюдениям при переломах основания черепа и пирамиды лицевой нерв травмируется, как правило, в его лабиринтной части. При отиатрических операциях лицевой нерв повреждается либо в сосцевидной, либо в тимпанальной его части.

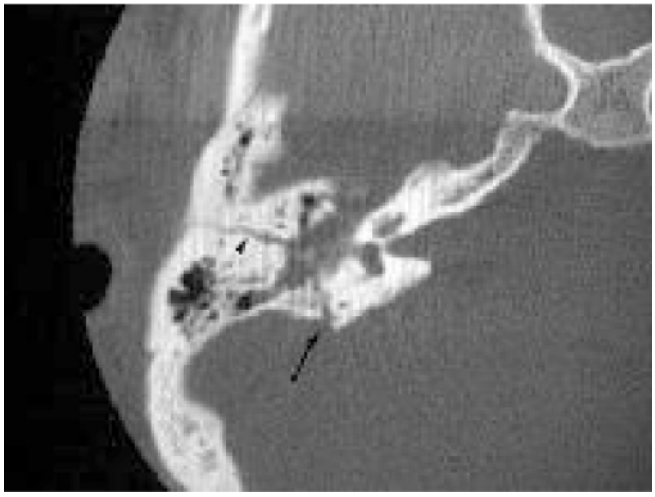

Рис. 1. *Перелом пирамиды височной кости.*

Среди 313 человек с переломом основания черепа, поступивших на лечение в клинику нейрохирургии Военно-медицинской академии, периферический паралич лицевого нерва выявлен нами у 63 больных (18,6 %). В клинической картине у таких больных отмечено резко выраженное расстройство деятельности мимических мышц одной половины лица. У 33 человек эти симптомы возникли сразу или в течение первых суток после травмы, у 23 – на 2–7-е сутки и у 7 – на 8–14-й день. Из 63 пострадавших с выявленными повреждениями лицевого нерва у 2 человек наступил летальный исход вследствие тяжести основной травмы, поэтому под нашим наблюдением находился 61 человек – 49 мужчин и 12 женщин в возрасте от 18 до 74 лет. У 42 больных имелась полная неподвижность мимических мышц (паралич) и у 19 – частичная (парез).

Общая симптоматика у больных с переломом пирамиды и сдавливанием лицевого нерва отмечена значительным полиморфизмом и свидетельствует о том, что травма является достаточно серьезной (табл. 1).

При переломе пирамиды почти в 2/3 случаев (62 %) страдает среднее ухо, травмируются крыша барабанной полости и барабанное кольцо с барабанной перепонкой, одновременно повреждаются мелкие сосуды и твердая мозговая оболочка, поэтому имеет место кровотечение и ликворея из наружного слухового прохода (Рис. 1). Вполне понятно, что при такой локализации травмы более чем в половине случаев (52 %) страдает слуховая функция. Вестибулярный анализатор оказывается более устойчивым – вестибулярные нарушения отмечены в 22 % случаев.

Таблица 1

Частота клинических симптомов при переломах пирамиды височной кости (Горохов А.А., 2000г.)

Симптомы	Число больных с данными симптомами	Частота (в % к общему числу больных- 61 человек)
Кровотечение и ликворея из наружного слухового прохода	31	62
Снижение слуха по типу нарушения звукопроведения	10	20
Снижение слуха по смешанному типу	10	20
Глухота	6	12
Вестибулярные нарушения	11	22
Время появления угнетения лицевых мышц:		
1-е сутки	33	58
2–7 сутки	23	39
8–14 сутки	7	10
Повреждение других черепных нервов (отводящего, глазодвигательного и др.)	16	31

При переломах пирамиды отмечена потеря сознания у всех пострадавших: от минуты до суток – у 66 % больных и более длительная (от суток до 5) – у 34 % пациентов. Кроме того, у 16 человек (31 %), наряду с травмой лицевого нерва, наблюдались симптомы повреждения и других черепных нервов (отводящего, глазодвигательного, добавочного, языкоглоточного).

Для топической диагностики использовали рентгенографию, КТ, классические методики с измерением секреции слезных желез по Ширмеру и густометрию (в том числе электрогустометрию). Исследования показали, что во всех случаях место травмы нерва локализовалось в его каменистой части (паралич мимических мышц, ослабление вкуса на передних 2/3 языка, угнетение слезоотделения с соответствующей стороны).

Поскольку до последнего времени хирурги еще не пришли к единому мнению о необходимости хирургической декомпрессии лицевого нерва при переломах пирамиды, нами исследованы 3 группы больных. В первую группу включены лица, которым произведено хирургическое вмешательство – декомпрессия лицевого нерва в его лабиринтной части при параличе мимических мышц (28 человек); во вторую группу отнесены лица с параличом мимических мышц, получавшие только консервативное лечение (контрольная группа – 15 человек); а в третью группу вошли больные, у которых имело место частичное угнетение деятельности мимических мышц (парез). Как первая, так и последняя группа больных также получала консервативное лечение (противовоспалительные, мочегонные, гормональные препараты).

Решающим для прогноза и принятий решения о необходимости операции являлось исследование функции нерва с помощью электродиагностики. Проводились классическая электродиагностика (кроме того, нами использовалась электромиография), а также исследование возбудимости нерва путем раздражения короткими (0,1-1,0 мс) прямоугольными импульсами постоянного тока. Нерв раздражали поверхностным электродом у выхода его из височной кости (угол нижней челюсти). Порог определяли появлением легких фибриллярных подергиваний лицевых мышц (сила тока до 10 мА). После наступления паралича ежедневно исследовали асимметрию на фоне интенсивного консервативного лечения. Если в течение семи дней разница в возбудимости между пораженной и здоровой сторонами составляла от 3,5 до 7,0 мА без тенденции к уменьшению этой разницы, то такое положение являлось одним из основных показаний к декомпрессии нерва.

Оперативному лечению подверглось 28 человек (19 мужчин и 9 женщин).

Для декомпрессии использовали доступ через чешую височной кости так, чтобы операционным полем оказалась передняя поверхность пирамиды (рис. 2, 3).

После обнаружения перелома в этом месте пирамиды проводили с помощью металлических и алмазных круглых фрез, а также микродолот декомпрессию лабиринтной части

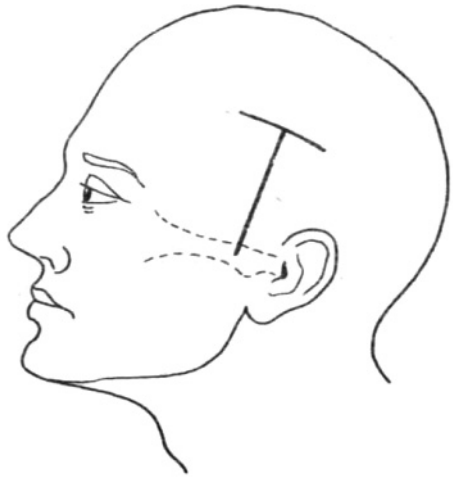

Рис. 2. *Разрез кожи для доступа к передней поверхности пирамиды.*

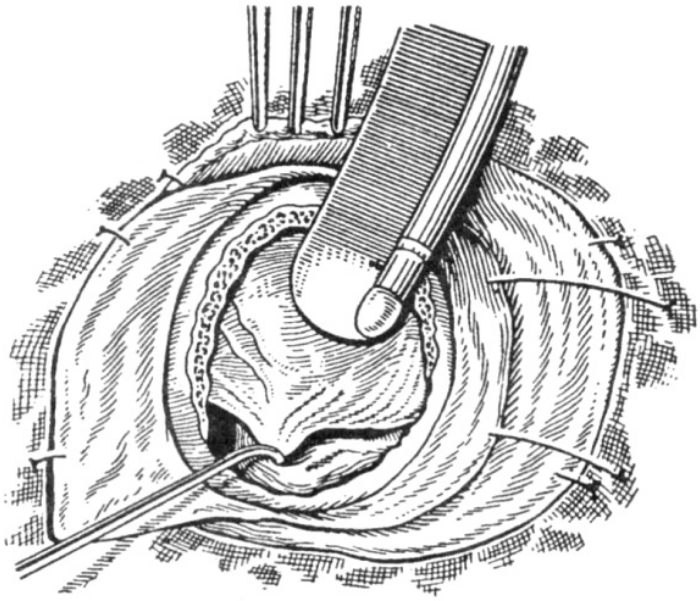

Рис. 3. *Доступ к передней поверхности пирамиды (зонд в остистом отверстии).*

лицевого нерва на протяжении от внутреннего слухового прохода до коленчатого ганглия и высвобождали нерв из канала, кость удаляли от оболочки нерва по окружности не менее 180°. Во всех случаях ствол нерва был отечен и по диаметру почти вдвое превосходил его обычный размер. Как правило, лицевой нерв был сдавлен костными фрагментами, иногда мелкие осколки непосредственно внедрялись в нерв, в четырех случаях выявлены субэпиневральные гематомы, которые были эвакуированы с помощью линейных надрезов эпиневрия и отсасывания.

Декомпрессия должна осуществляться осторожно, кость вокруг канала не следует резецировать более чем на 1–1,5 мм во избежание повреждений улитки и верхнего полукружного канала, между которыми проходит лабиринтная часть лицевого нерва. После декомпрессии осуществлялся тщательный гемостаз, операционную рану послойно зашивали наглухо с оставлением дренажа из перчаточной резины в средней черепной ямке. Дренаж удаляли на вторые сутки. Осложнений во время операций и в послеоперационном периоде не было.

Из 28 человек, которым была сделана декомпрессия лицевого нерва, у 9 больных активные движения лицевых мышц появились в первые сутки после вмешательства, у 8 человек – в течение недели, у остальных – в течение 3 недель. К моменту выписки из стационара (около 4 недель после операции) активные мышечные движения на стороне травмы лицевого нерва были у всех оперированных, причем у 10 человек они имелись практически в полном объеме. В то же время в группе из 15 больных с полной неподвижностью мимических мышц, которым применялось только консервативное лечение, к моменту выписки частичное восстановление активных движений наблюдалось у 5 человек, а у 10 пострадавших положительной динамики процесса не было совсем. В то же время при парезе у 18 больных консервативное лечение относительно быстро привело к восстановлению двигательной функции нерва практически полностью у 15 пациентов и к частичному – у 3 человек. Распределение исходов травм представлено в табл. 2.

Таблица №2.
Распределение исходов травм лицевого нерва (в абс. числах)

Вид травмы	Метод лечения	Подвижность мышц лица к моменту выписки из стационара			Итого
		полная	частичная	отсутствует	
Паралич лицевых мышц	Консервативное лечение	2	3	10	15
	Декомпрессия нерва	10	18	–	28
Парез мышц лица	Консервативное лечение	15	3	–	18
Всего		27	24	10	61

Кроме лиц с закрытой черепно-мозговой травмой, 8 человек были подвергнуты операции декомпрессии лицевого нерва в его сосцевидной и тимпанальной частях в связи с ятрогенными отиатрическими повреждениями.

Больные были оперированы в различных ЛОР-учреждениях по поводу хронического гнойного отита (девочка 5 лет, четверо мужчин и три женщины в возрасте 19-36 лет). У всех больных паралич мимических мышц возник во время операции, проходившей под местной анестезией, характеризовался внезапным расстройством мимики с одной стороны. При топической диагностике нами использованы классические методики с измерением секреции слезных желез по Ширмеру и густометрия, при этом установлено, что травма нанесена нерву в тимпанальной или сосцевидной части.

В настоящее время существует общее мнение, что при операционной травме лицевого нерва следует немедленно производить декомпрессию и ревизию нерва. Однако из 8 человек, упомянутых выше, только 3 были направлены на декомпрессию нерва в первые сутки, в остальных 5 случаях врачи длительное время (от 3 до 6 мес.) проводили безуспешную консервативную терапию.

С учетом топической диагностики мы применяли трансмастоидальный доступ к лицевому каналу (рис. 4).

Для декомпрессии нерва в канале кость удаляли от оболочки нерва по окружности не менее 180°. При декомпрессии было выявлено место травмы нерва в одном случае это была

область шилососцевидного отверстия, в остальных – место перехода тимпанальной части нерва в сосцевидную. Дважды нерв был травмирован крупными осколками кости, сдавливающими его. В 6 случаях он был надсечен инструментом (по-видимому, долотом) от 1/3 до 1/2 диаметра. Полного перерыва нерва выявлено не было. У оперированных в сроки от 3 до 6 мес после повреждения в месте травмы обнаружены круглые невромы 1-2 мм в диаметре. Невромы были осторожно иссечены, и эпиневрий в этом месте соединяли швами при помощи атравматической микроиглы.

У 4 больных, оперированных в ранние сроки (двое мужчин и женщина – в день травмы; девочка 5 лет – через 2 нед), наступило полное восстановление деятельности нерва. У 2 больных, оперированных через 3 мес после травмы, наступило частичное восстановление подвижности мимических мышц и у 2 больных, которым была сделана операция через 5 мес и 6 мес после травмы, эффекта не было, через год им произведена пластика лицевого нерва в нейрохирургическом стационаре.

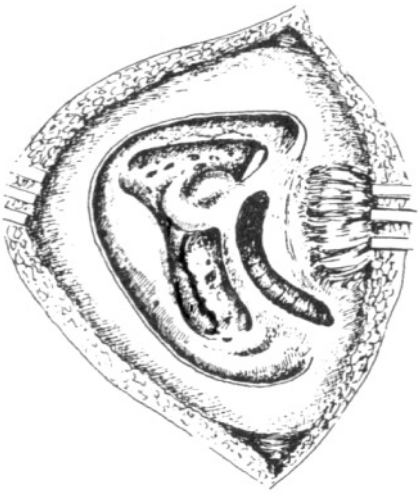

Рис. 4. *Операция при внутриушной операционной травме n. Facialis.*

Таким образом, операции декомпрессии лицевого нерва при переломах пирамиды височной кости подтвердили, что травма (сдавливание) лицевого нерва локализуется, как правило, в его лабиринтном отделе. Лишь в двух наблюдениях установлено одновременное повреждение и тимпанальной части нерва.

Наш опыт говорит о том, что отсутствие положительной динамики при параличе лицевых мышц в течение 7 дней является веским основанием для вмешательства, в этих условиях декомпрессия позволила во всех случаях добиться восстановления нерва уже в ближайшие дни и недели после вмешательства. Операционная травма была сравнительно небольшой, каких-либо осложнений после проведенных операций мы не имели. Однако само вмешательство достаточно сложное, требует наличия подготовленного персонала, оптических приборов, микроинструментов и, по нашему мнению, должно осуществляться в крупных стационарах совместно нейрохирургами и отоларингологами как при решении диагностических проблем, так и при осуществлении операций.

При переломе пирамиды с травмой лицевого нерва показания для декомпрессии являются достаточно сложными. Наши наблюдения показали, что при сохранении функции мимических мышц в той или иной степени, без операции функция лицевого нерва улучшается у 2/3 пострадавших. Выявление людей, нуждающихся в декомпрессии нерва, является непростой задачей, к сожалению, не решенной окончательно до настоящего времени. Вряд ли можно согласиться с мнением авторов, рекомендующих операцию только при наличии явных признаков дегенерации нерва. Такие операции в большинстве случаев оказываются неэффективными, следовательно, наступления дегенерации нерва ждать нельзя. Поэтому D. Castillo и соавт. (1975), F. Karam (1971) и другие рекомендуют как можно раньше осуществлять декомпрессию во всех случаях паралича (в первые 24–48 ч). Большинство специалистов принимают для хирургического лечения крайние сроки от 4 до 8 недель после травмы, поскольку результаты операций после 8-10 недель от начала паралича оказываются недостаточно удовлетворительными.

Между тем, в ряде случаев из-за тяжести состояния больного в связи с травмой мозга решение вопроса о декомпрессии нерва откладывается на несколько дней. Авторитетный специалист в вопросах хирургического лечения травм нерва U. Fisch признает наиболее целесообразным вмешательство на 7-й день от возникновения паралича мимических мышц, т.к. за это время можно выявить динамику процесса (1974).

К сожалению, в настоящее время не существует общепринятых критериев для определения показаний и сроков операций. Операция на 2-й неделе после наступления паралича эффективна в 100% случаев, на 3–4-й неделе – в 86%, на 4–6 неделе – в 64%, от 12 недель и позже – менее, чем в 30% случаев [4].

Таким образом, анамнез, а также электродиагностика в сочетании динамикой клинической картины являются главными условиями для своевременного принятия решения на проведение операции при травме нерва.

Литература

1. Горохов А. А. Отонейрохирургия: руководство для врачей. СПб.: Издательство «Питер», 2000. 384 с.

2. Патякина О. К. Редкое наблюдение аномалии развития лицевого нерва и стремени // Вестн. оториноларр. – 1971. – №2. – С. 103–105.

3. Castillo D. L. A., Forcade A. F. Bases cliniques et electrobiologiques de la chirurgie dans les paralysies faciales peripheriques primitives. Indication chirurgicale dergence // Rev. Laryng. (Bordeaux). – 1975. – Bd. 96. – №1–2. – P. 63–72.

4. May M., Klin S. R. Facial nerve decompression complication // Laryngoscope. – 1983. – Bd. 93. – №3. – P. 299–305.

5. Fisch U. Facial Paralysis in Fractures of the Petrouse Bone // Laryngoscope (St. Louis). – 1974. – Bd. 84. – №12. – P. 2141–2154.

УДК 616.284-002.2:616.285-089.844

МОРФО-ФУНКЦИОНАЛЬНЫЕ РЕЗУЛЬТАТЫ КОНСЕРВАТИВНОЙ МИРИНГОПЛАСТИКИ, ВЫПОЛНЕННОЙ В РАЗНЫЕ СРОКИ РЕМИССИИ ХРОНИЧЕСКОГО ГНОЙНОГО СРЕДНЕГО ОТИТА

В.А. Долгов1, Л.Б. Лунькова2, Н.И. Иванова2

1. ГОУ ВПО «Оренбургская государственная медицинская академия МЗ и СР РФ»

2. Оренбургский областной врачебно-физкультурный диспансер

Из литературы известно, что регенерирующая способность эпидермиса кожи наиболее выражена в репаративной стадии острого воспалительного процесса и в первые дни после стихания обострения хронического заболевания [3, 2, 1].

Цель работы: изучить эффективность консервативной мирингопластики, выполненной в разные сроки ремиссии хронического гнойного среднего отита /мезотимпанита/.

Пациенты и методы. Обследовано и пролечено 36 больных хроническим гнойным мезотимпанитом (ХГМ). В группу входили мужчины и женщины в возрасте от 17 до 46 лет с длительностью заболевания от 2 до 7 лет.

Все больные проходили клиническое обследование, которое включало осмотр ЛОР-органов, акуметрию, аудиометрию, обзорную рентгенографию височных костей по Шюллеру и Майеру, исследование проходимости слуховой трубы, лабораторные анализы крови и мочи. У отобранных больных перфорация барабанной перепонки не превышала 4–5 мм в диаметре. Шепотная речь воспринималась на расстоянии 2,0–3,5 метров от ушной раковины.

По сроку выполнения мирингопластики пациенты были разделены на 2 группы. Первой группе больных мирингопластику выполняли в первые дни ремиссии ХГМ, второй – через месяц после прекращения обострения. Для закрытия перфорации перепонки использовался ватно-клеевой диск, который использовался в качестве каркасного материала. Перед мирингопластикой стенку слухового прохода обрабатывали 700 спиртом, «освежали» края перфорации, на которую укладывали ватно-клеевой диск. Наблюдение за пациентами осуществлялось в течение месяца до отторжения диска с поверхности барабанной перепонки.

Результаты исследования. В первые дни ремиссии ХГМ сохранялась умеренная отечность, гиперемия барабанной перепонки. Шепотная речь воспринималась на расстоянии 2,0–3,0 метров от ушной раковины. На аудиограмме повышены пороги воздушного звукопроведения на речевых частотах до 20–40 дб. Из 18 пациентов, которым была произведена в этот период консервативная мирингопластика, у 12 – перфорация закрылась нежной пленкой серого цвета. Шепотная речь улучшилась и определялась с расстояния 3,5–4,5 метров от ушной раковины. На речевых частотах отмечается снижение порогов воздушного звукопроведения на 10–20 дб и сокращение костно-воздушного интервала. У остальных 6 пациентов результат лечения был неудовлетворительным (перфорация осталась прежних размеров, слух не улучшился). По сравнению с первоначальными данными изменений на аудиограмме не наблюдалось.

Во второй группе больных со сроком ремиссии ХГМ в 1 месяц, барабанные перепонки были серого цвета с сухой центральной перфорацией. Шепотная речь воспринималась на расстоянии 3,0–3,5 метров от раковины. Пороги воздушного звукопроведения на речевых частотах повышены до 25–40 дб. Из 18 пациентов, которым была произведена мирингопластика, удовлетворительный результат получен у 8 (перфорация закрылась, шепотная речь определялась на расстоянии 3,5–4,5 метров от уха). После мирингопластики пороги воздушного звукопроведения на речевых частотах снизились на 10–20 дб. У остальных 10 перфорация не закрылась, слух остался на прежнем уровне. Изменений на аудиограмме у данных пациентов не произошло.

Заключение: лучший морфо-функциональный результат консервативной мирингопластики получен в первые дни ремиссии хронического гнойного мезотимпанита. Полученные результаты можно объяснить более высокой регенеративной активностью тканей барабанной перепонки в раннем периоде ремиссии хронического гнойного среднего отита.

Литература

1. Ноздрин В.И., Барашкова С.А., Семченко В.В. Кожа и ее производные. Омск – 2005. – 192 с.
2. Улумбеков Э.Г., Челышев Ю.А. Гистология. – М., 2001. – 672 с.
3. Хэм А., Кормак Д. Гистология. – т.5. – М., 1983. – 294 с.

УДК 616.284-002.1+616.285.089.82

ОСОБЕННОСТИ ТЕЧЕНИЯ И ИСХОДА ОСТРОГО НЕПЕРФОРАТИВНОГО ГНОЙНОГО СРЕДНЕГО ОТИТА ПОСЛЕ ПАРАЦЕНТЕЗА И БЕЗ ЕГО ПРИМЕНЕНИЯ

В.А. Долгов1, Л.Б. Лунькова2, Н.И. Иванова2

1. ГОУ ВПО «Оренбургская государственная медицинская академия МЗ и СР РФ»
2. Оренбургский областной врачебно-физкультурный диспансер

Первые сведения о парацентезе встречаются в публикациях врачей XVIII века. В начале его пытались использовать для улучшения слуха у глухих людей. В настоящее время парацентез показан и применяется при лечении больных острым средним отитом. Вместе с тем, по разным причинам он не всегда используется врачами в клинической практике.

Цель работы: сравнить характер течения острого неперфоративного гнойного среднего отита (ОНГСО) с применением парацентеза и без него и провести анализ результатов лечения.

Пациенты и методы. В ЛОР-отделении Клинической больницы на ст.Оренбург и в ЛОР-кабинете Областного врачебно-физкультурного диспансера находились на лечении 35 больных с ОНГСО в возрасте от 9 до 45 лет. Клинический диагноз устанавливали на основании жалоб, данных осмотра ЛОР органов с отомикроскопией, исследования остроты слуха, рентгенографии височных костей по Шюллеру и Майеру, анализов крови и мочи. Длительность заболевания до обращения в лечебное учреждение в среднем составляла 3,2 дня. По данным В.И. Шумского и соавт. [2] среднестатистическая продолжительность острого гнойного среднего отита составляет 10–12 дней.

Все больные получали общую противовоспалительную и антибактериальную терапию, местно: в нос сосудосуживающие капли, в ухо спиртовые капли, физиолечение. По показаниям пациентам производился парацентез и влажный туалет уха. Л.Т. Левин и соавт. [1], И.Б. Солдатов [3] и др. выделяют абсолютные и относительные показания к парацентезу. Абсолютным показанием к парацентезу является наличие трех кардинальных симптомов: ограниченного или диффузного выпячивания барабанной перепонки, сильной ушной боли и высокой температуры. К относительным показаниям к парацентезу относят случаи с неустойчивыми симптомами заболевания (ушной боли, температуры) и меняющейся отоскопической картинкой: от намечающегося ограниченного выпячивания барабанной перепонки до наличия отечной и ярко гиперемированной.

У взрослых пациентов парацентез выполнялся под местной инфильтрационной анестезией 2% раствором новокаина кожи слухового прохода на границе хрящевого и костного отделов; у детей при парацентезе применялась аппликационная анестезия барабанной перепонки приготовленным раствором (acidi carbolici 0,5, mentholi 2,0, cocaini hydrochlorici 2,0, spiritus aethylici 10,0). Разрез барабанной перепонки производился парацентезной иглой в задне-нижнем квадранте. В некоторых случаях перепонку рассекали в месте ограниченного выбухания.

Результаты исследования. Из 35 больных с ОНГСО у 25 были установлены абсолютные показания к парацентезу, у 10 – относительные. У больных с абсолютными показаниями к операции была сильная ушная боль пульсирующего характера, отсутствие слуха, высокая температура. В анализах крови – лейкоцитоз, ускоренная СОЭ. При отоскопии гиперемированная барабанная перепонка, выбухающая в просвет наружного слухового прохода.

Все 25 больных с абсолютными показаниями к парацентезу по возможности применения операции были разделены на 2 группы. Первую группу составили 16 больных, которые дали согласие на парацентез. Во вторую группу вошли 9 пациентов, отказавшиеся от хирургического вмешательства на барабанной перепонке. 10 больных с относительными показаниями к парацентезу составили 3 группу.

В первой группе больных после произведенного парацентеза боль в ухе прекратилась, температура тела снизилась, общее самочувствие улучшилось. В последующие дни воспалительные явления в среднем ухе постепенно снижались и на 10–12 сутки лечения пациенты

были выписаны из стационара. При выписке барабанные перепонки серого цвета, умеренно отечные, на месте разреза нежный рубец. Шепотная речь (ШР) воспринималась на расстоянии 3,5-4,0 метров от ушной раковины.

Во второй группе больных течение ОНГСО и клинические проявления заболевания были различными. У 2-х пациентов на фоне усиливающейся ушной боли появился шум, нистагм, головокружение, что указывало на раздражение периферических отделов вестибулярного и кохлеарного анализаторов, расположенных в лабиринте. Для предупреждения развития гнойного лабиринтита данным больным (по их согласию) произведен парацентез, после чего исчезла ушная боль, а через несколько дней и симптомы раздражения лабиринта. У мальчика 9 лет на стороне больного уха развилась выраженная периостальная реакция (гиперемия кожи, боль при надавливании на поверхность сосцевидного отростка). Реакция со стороны надкостницы сосцевидного отростка исчезла после произведенного (с согласия родителей) парацентеза. У остальных 6 больных улучшение общего самочувствия (уменьшение ушной боли, снижение температуры) наблюдалось после появления гноя в слуховом проходе. Окончательно воспалительные явления в среднем ухе стихали на 12–14 день лечения. При отоскопии барабанные перепонки серые, у 3-х больных на месте произведенного парацентеза рубец, у 6 – центральные перфорации от небольших размеров до занимающих всю часть pars tensa. ШР определялась на расстоянии 2,0–3,5 метров от раковины.

В третьей группе больных с относительными показаниями к парацентезу клинические симптомы и отоскопическая картина были непостоянными: периоды улучшения сменялись периодами ухудшения. Общая продолжительность лечения составила 12–14 дней. При выписке пациентов барабанные перепонки были серые, некоторые втянуты. ШР определялась на расстоянии 3,0-3,5 метра от уха.

При контрольном осмотре через 1 месяц у всех выздоровевших пациентов барабанные перепонки были серого цвета. В первой группе пациентов на месте бывшего парацентеза наблюдался малозаметный рубец. ШР определялась на расстоянии 4,5–5,0 метров от ушной раковины. Во второй группе у 3 пациентов – малозаметный рубец на месте разреза, у 6 – сухая центральная перфорация. ШР воспринималась в пределах 3,5–4,5 метра от раковины. В третьей группе у 6 пациентов из 10 барабанные перепонки были втянутыми. ШР определялась на расстоянии 3,5–4,5 метра от уха.

На аудиограмме в первой группе пациентов кривые воздушной и костной проводимости проходили вблизи нулевой линии. У некоторых пациентов из состава второй и третьей группы наблюдалось повышение порога воздушной проводимости до 15 дб на низких частотах.

Заключение: парацентез в комплексе с общей противовоспалительной терапией позволяет быстро купировать воспалительный процесс в среднем ухе, сокращает длительность заболевания, снижает риск развития осложнений и тугоухости.

Литература

1. Левин Л.Т, Темкин Я.С. Хирургические болезни уха. Москва, – 1948. – 720 с.

2. Ориентировочные сроки временной нетрудоспособности при наиболее распространенных заболеваниях и травмах / В.И. Шумский и др. // Рекомендации для руководителей лечебно-профилактических учреждений и лечащих врачей, 1995. – 71 с.

3. Солдатов И.Б. Лекция по оториноларингологии. М.: Медицина, 1990. – С. 59–65.

УДК 616.284-002.3:615.837.3

ТАКТИКА ЛЕЧЕНИЯ ХРОНИЧЕСКОГО ГНОЙНОГО СРЕДНЕГО ОТИТА С ПРИМЕНЕНИЕМ УЛЬТРАЗВУКА

А.И. Драчук, О.А. Коноплева

ГОУ ВПО Омская государственная медицинская академия
(Рав. каф. оториноларингологии – проф. Ю.А. Кротов)

Для лечения хронических гнойных средних отитов авторы использовали ультразвуковой аппарат «Тонзиллор М», имеющий специальное устройство для лечения заболеваний уха. В эксперименте доказано, что низкочастотные ультразвуковые колебания частотой 25–27 кГц не влияют на антимикробную активность растворов сульфацила натрия, ципромеда и диоксидина. В работе приводятся показания к лечению различных форм хронического гнойного среднего отита и методика консервативного лечения больных. Авторами проанализированы результаты лечения 142 больных за 3 года, причем у 93 % пациентов получен положительный эффект. Предложенный метод низкочастотной ультразвуковой терапии хронических гнойных средних отитов может применяться как самостоятельный, так и в плане пред- и послеоперационного лечения больных.

For the treatment of chronic suppurative otitis media, the authors used ultrasound machine «Tonzillor M» with a special device for the treatment of ear diseases. It's proved by the experiment that low-frequency ultrasound vibration with the frequency of 25-27 kHz does not affect on the antimicrobial activity of solutions of Sulfacyl sodium, Cipromed and Dioxidine. This article describes the indications for treatment of various forms of chronic suppurative otitis media and methods of conservative treatment of it. Authors analyzed the results of treatment of 142 patients for the 3 years, and 93% of patients have positive effect. This method of low-frequency ultrasound treatment of chronic suppurative otitis media can be used both independently and in the pre- and postoperative treatment of patients.

Принципиально новым направлением в лечении гнойного среднего отита может стать применение новых технических средств, в частности, низкочастотного ультразвука. Его основными действующими факторами являются переменное звуковое давление, акустические течения и кавитация озвучиваемой жидкости. Ультразвуковые колебания частотой 25–27 кГц обладают выраженным бактерицидным действием, вызывая разрушение самих микробных тел. Помимо этого, при кавитации лекарственных растворов производится хорошая механическая очистка гнойной раны, создается «депо» лекарственного препарата в окружающих тканях и улучшаются процессы микроциркуляции [1].

Все перечисленные свойства низкочастотного ультразвука нашли применение в новых способах лечения хронического гнойного среднего отита с помощью нового набора специальных инструментов и приспособлений к аппарату «Тонзиллор М». Для лечения заболеваний уха в наборе имеется специальное устройство «ОТОНУЗ». Устройство состоит из полого цилиндрического корпуса, на торец которого навинчиваются насадки в форме ушных воронок различного назначения и диаметра соответственно величине слухового прохода с внешним диаметром рабочей части 4, 5 и 6 мм. В зависимости от назначения сменные воронки имеют на торцевой и боковой поверхностях технологические отверстия в направлении циркуляции промывной жидкости. Внутри корпуса с присоединенной воронкой помещается цилиндрический ультразвуковой волновод. На корпусе устройства имеются штуцеры для подведения и отсасывания промывной жидкости [1].

В наборе также имеются ультразвуковые инструменты. Волновод с полым каналом по оси цилиндрической рабочей части (ультразвуковой распылитель) применяется для распыления анестетика при микрооперациях или манипуляциях на ухе, для лечения перфоративных средних отитов и болезней оперированного уха. Волновод с заостренной в форме иглы рабочей частью (ультразвуковой деструктор) применяется для прижигания грануляций и антимикробной обработки послеоперационной полости.

Важное практическое значение при лечении хронических гнойных средних отитов имеет изучение антимикробных свойств озвучиваемых растворов. В эксперименте мы исследовали устойчивость к ультразвуковому воздействию лекарственных препаратов, наиболее часто применяемых в оториноларингологической практике для местного лечения воспалительных процессов в ухе по сохранению их антимикробной активности. В качестве исследуемого материала использовали 20%-й раствор сульфацила натрия, 1%-й раствор диоксидина и 0,3%-й водный раствор ципромед.

Результаты исследований показали, что воздействие низкочастотного ультразвука 26,5 кГц на водные растворы этих препаратов при режимах экспозиции, наиболее часто применяемых в оториноларингологической практике, от 15 до 30 с, не оказывает заметного влияния на их антимикробную активность. В то же время воздействие низкочастотного ультразвука на растворы диоксидина при экспозиции свыше 30 с достоверно повышает их антимикробную активность, что может служить основанием для его более широкого применения в лечении воспалительных процессов в среднем ухе.

Как показал наш опыт работы можно выделить несколько групп больных хроническим гнойным средним отитом, которым планируется и проводится консервативное и комбинированное (консервативное и хирургическое) лечение.

Первая группа – больные с ограниченным гнойным процессом в среднем ухе, который определяется по данным отомикроскопии и компьютерной томографии височной кости. Таким больным первоначально проводится курс низкочастотной ультразвуковой терапии (ОТОНУЗ-терапия) с учетом чувствительности выделенной бактериальной флоры к антимикробным препаратам. В случаях небольшого (до 3 мм) дефекта барабанной перепонки может происходить его постепенное рубцевание либо достигается стойкая ремиссия с достижением клинически «сухого» уха. При сохраняющемся дефекте барабанной перепонки, желании больного улучшить слух и при отсутствии признаков рецидива гнойного среднего отита через 3-6 мес может выполняться слухоулучшающая операция. Учитывая высокий санирующий эффект ОТОНУЗ-терапии эта группа больных может составлять до 52–60% больных хроническим гнойным средним отитом.

Вторая группа – больные с распространенным гнойно-кариозным или холестеатомным процессом или больные первой группы, у которых после ОТОНУЗ-терапии наблюдался рецидив гнойного процесса. Таким пациентам низкочастотная ультразвуковая терапия может проводиться в плане подготовки к санирующей операции и для лечения послеоперационной полости. По нашим наблюдениям эта группа больных составляет до 25–33% больных хроническим гнойным средним отитом.

Третья группа (18–22%) – это больные с болезнью трепанационной полости после общеполостной операции или ее вариантов. Им проводится низкочастотная ультразвуковая терапия в сочетании с магнитотерапией или с микрохирургией послеоперационной полости.

Низкочастотная ультразвуковая терапия данной группе больных может проводиться в качестве самостоятельного метода в поликлинике или в стационаре и заключается в 6–10 ежедневных сеансах лечения. Первоначально больному проводится промывание полостей среднего уха с помощью описанного устройства, подключенного к системе циркуляции антисептическим раствором (3%-й раствор борной кислоты, 3%-й раствор перекиси водорода) с одновременным его озвучиванием в течение 30–40 с, что обеспечивает кавитацию жидкости и механическое удаление патологического содержимого из полостей среднего уха.

Вторым этапом слуховой проход или послеоперационную полость заполняют раствором антимикробного препарата с учетом чувствительности микробной флоры, определенной до лечения. Озвучивание лекарственного раствора с целью его введения во все отделы среднего уха и создания «депо» в тканях проводят в течение 20–30 с. Наиболее эффективно лечение хронических отитов с перфорацией более 3 мм в диаметре, т. к. при этом практически не гасится сила направленного кавитационного потока.

При наличии грануляций в послеоперационной полости или в просвете перфорации можно произвести их деструкцию с помощью волновода с заостренной в виде иглы рабочей частью – ультразвукового деструктора. Для местной анестезии мы использовали специальный инструмент с полым каналом по оси цилиндрической рабочей части, с помощью которого производили распыление анестетика при микрооперациях на среднем ухе и для орошения послеоперационных полостей лекарственными растворами.

Для лечения гнойного среднего отита, особенно при суб- и тотальных тимпанитах и для улучшения репаративных процессов в послеорепанационной полости нами успешно приме-

нялся низкочастотный фонофорез лекарственных препаратов. Для фонофореза мы использвали растворы солкосерила, гидрокортизона и другие водорастворимые препараты, а также лекарства на мазевой основе (мазь прополиса, солкосерила, актовегина, метилурацила). Их терапевтическое действие осуществляется путем непосредственного введения в ткани среднего уха и создания в условиях улучшения кровообращения лекарственного депо, а также за счет рефлекторного воздействия на рецепторы наружного и среднего уха.

С помощью новых методов ультразвуковой терапии за последние 3 года нами было пролечено 142 больных хроническим гнойным средним отитом и у 93% из них достигнуты положительные результаты, заключающиеся в морфологическом выздоровлении: прекращении гноетечения и исходом в рубцовый процесс или достижении стойком ремиссии на срок более 12–18 мес.

Выводы.

1. Разработанное устройство для низкочастотной ультразвуковой терапии заболеваний уха (ОТОНУЗ) позволяет по показаниям проводить лечение практически всех форм хронического гнойного среднего отита.

2. Низкочастотная ультразвуковая терапия является высокоэффективным методом консервативного лечения различных форм хронического гнойного среднего отита и может применяться как самостоятельный метод лечения, так и в сочетание с хирургическим.

3. Воздействие низкочастотного ультразвука не влияет на антимикробную активность растворов сульфацила натрия, ципромеда и повышает антимикробные свойства диоксидина.

Литература

1. Драчук А.И., Нестерова К.И., Клюев В.И. и др. / Ультразвуковые методы в оториноларингологии (методические рекомендации для врачей). – Омск, 2007. – 68 с. 16 ил.

УДК 616.1-053.2

ЭКСПЕРИМЕНТАЛЬНО-ДИАГНОСТИЧЕСКОЕ ОБОСНОВАНИЕ ПОКАЗАТЕЛЕЙ РЕГИСТРАЦИИ ОТОАКУСТИЧЕСКОЙ ЭМИССИИ НА ЧАСТОТЕ ПРОДУКТА ИСКАЖЕНИЯ ПРИ НАРУШЕНИИ ЗВУКОПРОВЕДЕНИЯ И ЗВУКОВОСПРИЯТИЯ

Н.В. Ерёмина, Т.И. Минаева, Е.Л. Овчинников

EXPERIMENTAL AND DIAGNOSTIC BACKGROUND REGISTRATION RATES OTOACOUSTIC EMISSION DISTORTION PRODUCT IN VIOLATION AND ZVUKOVOSPRIYATIYA SOUND CONDUCTION

N.V. Erjomina, T.I. Minaeva, E.L. Ovchinnikov

ГОУ ВПО «Самарский государственный медицинский университет» (Зав. каф. оториноларингологии имени академика И.Б. Солдатова – проф. Н. В. Ерёмина)

В настоящем исследовании оценивается возможность использования метода отоакустической эмиссии на частоте продукта искажения исходя из принципа изменений реактивных сопротивлений упругости и /или вязкости звукопроводящих сред среднего и внутреннего уха.

Среднее и внутреннее ухо, состоящие из ряда структурных компонентов, отвечают на звуковые колебания соответствующим изменением их реактивного сопротивления. С этих позиций продукт искажения отоакустической эмиссии рассматривается, как результат изменений реактивных сопротивлений структур среднего и внутреннего уха. Отмечается частотная зависимость амплитуды продукта искажения от выраженности реактивного сопротивления звукопроводящей среды. Такая зависимость прослеживается с появлением патологических процессов в среднем и внутреннем ухе, приводящих к превалированию вязкого или упругого реактивного сопротивления. Оценка природы продукта искажения отоакустической эмиссии и изменение параметров его регистрации даёт возможность выработать диагностические критерии патологии звукопроведения и звуковосприятия. Для этой цели разработана сравнительная классификация DP-грамм.

Ключевые слова: отоакустическая эмиссия на частоте продукта искажения (ПИОАЭ), классификация DP-грамм, упругое реактивное сопротивление, вязкое реактивное сопротивление.

Библиография: 8 источников.

The present study evaluated the possibility of using the method of otoacoustic emission distortion product based on the principle of changes reactances of elasticity and / or viscosity of the conductive media the middle and inner ear.

Middle and inner ear, consisting of a number of structural components that respond to sound vibrations corresponding change their reactance. From this perspective, distortion product otoacoustic emission is considered as the result of changes in reactive resistance of the structures of middle and inner ear. Observed frequency dependence of the amplitude of distortion product on the degree of reactance conductive medium. Such dependence can be traced to the appearance of pathological processes in the middle and inner ear, leading to the predominance of the viscous or elastic reactance. Evaluation of the nature of the appearance of distortion product otoacoustic emissions and change the settings of its registration allows you to work out of differential diagnostic criteria for pathological sound conduction and zvukovospriyatiya. Developed for this purpose a comparative classification of DP-gram.

Keywords: otoacoustic emission distortion product (PIOAE), classification DP-gram, the elastic reactance, viscous reactance.

Bibliography: 8 source.

Пациенты, методы, результаты. Для сравнительного анализа параметров регистрации отоакустической эмиссии на частоте продукта искажения (ПИОАЭ) при нарушении звукопроведения нами были отобраны группы пациентов с хроническим катаром среднего уха без экссудата и экссудативным средним отитом. Патология звуковосприятия оценивалась на группе с сенсоневральной тугоухостью. В контрольную группу вошли пациенты без нарушений слуховой функции.

Во время обследования наружный слуховой проход обтурировался специальным вкладышем с вставленным зондом, в корпусе которого размещены миниатюрные микрофон и телефон. Методика регистрации основана на том, что акустический стимул, состоящий из двух тональных сигналов, посылаемых в ухо через наружный слуховой проход, действует на барабанную перепонку. Её движения, в свою очередь, обуславливают колебания слуховых косточек и звуковую волну во внутреннем ухе. При этом в ответ на такое раздражение генерируются микрофонные потенциалы двух начальных тонов и дополнительного третьего [1]. Учитывая нелинейность барабанной перепонки и структур среднего и внутреннего уха, обладающих упругими и вязкими компонентами, можно предполагать, что на генерацию микрофонных потенциалов влияют реактивные сопротивления её структур. Факт, что источники искажений в улитке связаны с гидродинамическими нелинейностями и электрической генерацией микрофонного потенциала, отмечен многими экспериментами [4]. Нелинейный ответ, как результат искажения, складывается из механоакустических преобразований в структурах среднего и внутреннего уха, обусловленных смещением барабанной перепонки, базилярной пластинки, возможно, связан с размерами и формой слуховых рецепторов, а также с гидродинамическими изменениями во внутреннем ухе. Полученные звуки называют продуктом искажения ОАЭ, который улавливается высокочувствительным микрофоном, усредняется и подвергается измерениям специальным аппаратом – GSI-60.

Регистрация ПИОАЭ записывается в виде графика DP-граммы. Она отражает зависимость интенсивности продукта искажения от частоты стимуляции. Методика обладает высокой частотной специфичностью, что даёт реальную информацию о функциональном состоянии внутреннего уха. Также, учитывая описанный механизм получения продукта искажения, возможно проводить анализ функционального состояния системы среднего уха. Этот вывод сделан на основании результатов регистрации ПИОАЭ при заболеваниях, сопровождающихся кондуктивной тугоухостью. В анализе результатов мы исходили из изменения реактивного сопротивления тканей и звукопроводящей среды при изменении функционального состояния среднего уха.

Для сравнительного анализа DP-грамм предварительно проводилась тимпанометрия при помощи импедансометра AA 222 с использованием классификации по J.Jerger [3]. При регистрации ПИОАЭ анализировались параметры амплитуды ПИОАЭ его частотных компонент 812, 1000, 1281, 1593, 2031, 2562, 3187 и 4031 Гц. Анализ и систематизация результатов исследования приведены в виде рисунков и классификации DP-грамм.

В ходе исследования обследуемые были разделены на 5 групп. В контрольную группу вошли 38 здоровых пациентов. У всех была получена тимпанограмма типа «А» и высокие показатели амплитуды продукта искажения на всём частотном диапазоне используемой конфигурации. В этой группе средние арифметические значения амплитуды DP-стимула находились в ряду 7,3 ÷ 22,0 dB.

Во второй группе обследовано 50 человек с диагнозом хронического экссудативного среднего отита. Во всех случаях была получена тимпанограмма типа «В», низкие значения податливости. При регистрации ПИОАЭ наблюдалось снижение амплитуды до отрицательных значений или его непринятие с увеличением частоты стимуляции. Наиболее выраженные отклонения от нормы наблюдались в частотном ряду: 2031, 2562, 3187 и 4031 Гц. Средние значения амплитуды DP-стимула в этом ряду варьировали от –0,5 ÷ –24,5dB. Полученные цифровые данные значительно отличаются от нормы и могут указывать на плохую проводимость высоких частот звукопроводящей системой с повышенным реактивным сопротивлением вязкости (массы). На примере хронического экссудативного среднего отита снижение остроты слуха наблюдается в сторону высокочастотного диапазона. Основываясь на принципе изменений реактивных сопротивлений звукопроводящей среды, в данном случае получаем, что вязкое реактивное сопротивление Zв (или, как принято его называть, сопротивление массы) при этом

$$Z_в = \frac{F_{в,о}}{v_о} = k\eta\omega$$

прямо пропорционально частоте и зависит от геометрии и вязких свойств элемента.

Где ω – это циклическая, или круговая частота, связанная с частотой f по формуле: $\omega = 2\varpi f$, η – коэффициент вязкости жидкости.

Чем больше вязкое реактивное сопротивление среды, тем хуже проводимость высоких частот. Резонансная частота при этом смещается в сторону низкочастотного диапазона согласно обратно пропорциональной зависимости:

$$\omega_p = \sqrt{\frac{K}{\eta}},$$

где K – средняя жесткость упругого элемента, ω_p – резонансная частота.

В третью группу вошли 35 пациентов с хроническим катаром среднего уха без экссудата и катаром с явлениями организации густого экссудата. При этом была получена тимпанограмма типа «С» и снижение амплитуды DP-стимула до отрицательных значений в зоне низких, речевых частот. Отклонения от нормы наблюдались в частотном ряду: 812, 1000, 1281, 1593 Гц. Средние значения амплитуды DP-стимула укладывались в ряд: –5,3 ÷ –7,8 dB. Полученные данные отличаются от нормы и указывают на выраженное снижение остроты слуха у этой группы пациентов на низкие, частично речевые частоты. Исходя из принципа изменения реактивного сопротивления звукопроводящей среды, упругое реактивное сопротивление Z_y (или, как принято его называть, сопротивление жёсткости):

$$Z_y = \frac{F_{y,o}}{v_o} = \frac{E\,S}{\ell_o}\,\frac{1}{\omega}$$

обратно пропорционально частоте звуковой волны и зависит от геометрии и упругих свойств самого элемента. Где E – модуль упругости, S – средняя площадь поперечного сечения, ℓ_o – длина элемента в ненапряженном состоянии.

Таким образом, чем больше упругое реактивное сопротивление звукопроводящей среды, тем хуже она проводит низкие частоты. Резонансная частота для этой группы пациентов смещается в сторону высокочастотного диапазона, согласно прямо пропорциональной зависимости:

$$\omega_p = \sqrt{\frac{K}{\eta}}$$

В четвёртой группе у 79 человек (из них 52 ребёнка) была диагностирована острая или хроническая сенсоневральная тугоухость различной степени. У всех обследованных была получена тимпанограмма типа «А». На графике DP-грамм в заданной конфигурации, определялось снижение амплитуды продукта искажения, соответствующее зоне повреждения НВК. При анализе данных средние значения амплитуды DP-стимула укладывались в ряд: 5,6 ÷ –17,4 dB. При этом заболевании амплитудные показатели продукта искажения значительно отличаются от нормы на всём исследуемом диапазоне частот. Анализ полученных данных позволяет предположит, что при острой стадии кохлеарного неврита превалирует реактивное сопротивление вязкости, что отражается на DP-грамме падением амплитуды продукта искажения в зоне высоких частот. При нарастании дегенеративных процессов увеличивается упругое реактивное сопротивление с падением амплитуды продукта искажения в сторону речевого диапазона.

В пятой группе рассматриваются варианты сочетания кондуктивной тугоухости с сенсоневральной. Смешанная тугоухость отражается на DP-грамме падением амплитуды продукта искажения на всём диапазоне тестируемых частот заданной конфигурации «Screen 70/70». При сочетании дисфункции слуховой трубы с экссудативным процессом на DP-грамме регистрируется снижение амплитудных значений DP-стимула на всём частотном диапазоне, но наиболее выраженное в той частотной зоне, где наиболее выражено реактивное сопротивление структур.

Обсуждение и выводы: Анализ полученных результатов регистрации ПИОАЭ на отобранных группах пациентов позволил выявить связь между механоакустическими преобразованиями в среднем ухе и соответствующими изменениями параметров ПИОАЭ. Учитывая описанные биомеханические и гидродинамические процессы во внутреннем ухе, возможна оценка состояния улитки не только с позиций сохранности её рецепторного аппарата, но и изменений механических свойств её структурных компонент.

Регистрация ПИОАЭ благодаря своей высокой частотной специфичности и чувствительности к изменению условий звуковосприятия и звукопроведения в системе среднего и внутреннего уха может быть использована в клинической практике с контролем результатов лечения.

Литература

1. Гельфанд С.А. Слух: введение в психологическую и физиологическую акустику // С.А. Гельфанд / М.: Медицина, 1984/ С. 57–60.
2. Руленкова С.И. Аудиология и слухопротезирование // С.И. Руленкова., О.И. Смирнова / М.: Академия, 2003. С. 116–119.
3. Тарасов Д.И. Заболевания среднего уха // Д.И.Тарасов, О.К.Федорова, В.П.Быкова / М.: Медицина, 1988. С. 30–33.
4. Г. А. Таварткиладзе, Т. Г. Гвесилиани Клиническая аудиология. – М., 1996.
5. Zwislocki J. Analysis of the middle-ear function. Part I: Input impedance. – J. Acoust. Soc. Amer., 1962, 34, 1514–1523.
6. Dallos P. The auditory Periphery. – New York: Academic, 1973.
7. Bekesy G. Experiments in Hearing. – New York: McGraw-Hill, 1960.
8. Tonndorf J, The hydrodynamic origin of aural harmonics in the cochlea. – Ann. Otol., 1958, 67,754–774.

УДК 616.28-07:681.31

СОВРЕМЕННЫЕ ВОЗМОЖНОСТИ КОМПЬЮТЕРНОЙ ТОМОГРАФИИ В ДИАГНОСТИКЕ ЗАБОЛЕВАНИЙ УХА

Т.В. Жуйкова1, Л.А. Торопова1, С.Г. Вахрушев1, В.А. Фёдоров2

1 – ГОУ ВПО «Красноярский государственный медицинский университет им. проф. В.Ф. Войно-Ясенецкого»
(Ректор – проф. И.П. Артюхов),
кафедра ЛОР-болезней с курсом постдипломного образования
(Заведующий кафедрой – проф. С.Г. Вахрушев)
2 – КГБУЗ «Краевая клиническая больница»
(Главный врач – Л.А. Соловьева), Красноярск

Проведён анализ соответствия данных, полученных при компьютерной томографии у больных с патологией уха с находками, обнаруженными во время операции.
Ключевые слова: компьютерная томография, патология уха.
Литературные источники: 7

Build analysis of appropriate computer tomography results of patients with ear diseases and intraoperation discovery.
Key words: computer tomography, ear diseases.

В последние годы широко пропагандируется и начал применяться принцип «раннего вмешательства» при заболеваниях уха, подлежащих хирургическому лечению. В связи с этим значительно повысились требования к объему, качеству и информативности диагностических методов исследования. И в первую очередь это касается методов лучевой диагностики патологии наружного, среднего и внутреннего уха.Именно компьютерная томография обладает несомненными преимуществами перед рентгенографией височных костей, поскольку позволяет проводить визуализацию структур височной кости в норме и при патологии [5].

В то же время следует отметить, что если компьютерная томография полости носа и околоносовых пазух достаточно широко применяется в повседневной клинической практике врачей оториноларингологов [7], то КТ височных костей, по нашему мнению, значительно реже включается в диагностический арсенал при обследовании не только амбулаторных больных, но и стационарных. Возможно это связано с тем, что при проведении компьютерной томографии рентгенолог далеко не всегда получает информативное изображение и правильно интерпретирует визуализированную патоло-гию.

Цель работы: изучить корреляцию КТ исследования височных костей с интраоперационными находками, что позволит повысить эффективность обследования и лечения больных с патологией уха.

Пациенты и методы. Исследование височных костей при компьютерной томографии выполнялось на компьютерном томографе Philips Brilliance16 sl .Проведено 118 исследований височных костей (дети 89, взрослые 29). Сканирование проводилось в аксиальной проекции с толщиной среза 0,65 мм. Толщина среза менее 1,0 мм. позволяет выполнять реконструкции в различных плоскостях, для более детальной визуализации мелких структур среднего и внутреннего уха, без потери качества изображения и увеличения лучевой нагрузки на пациента, что особенно важно при обследовании детей. [3] Таким образом отпадает необходимость в строгом соблюдении спец.укладок пациентов. Оптимальными реконструкциями являются орбито-меатальная и коронарная проекции [8]. Для пациентов готовящихся на кохлеарную имплантацию необходимо выполнять дополнительно косую проекцию для выведения всех завитков улитки для определения длинны электрода. 22 больным выполнены хирургические вмешательства на наружном, среднем и внутреннем ухе в клинике ЛОР-болезней КГУЗ Красноярская краевая клиническая больница.

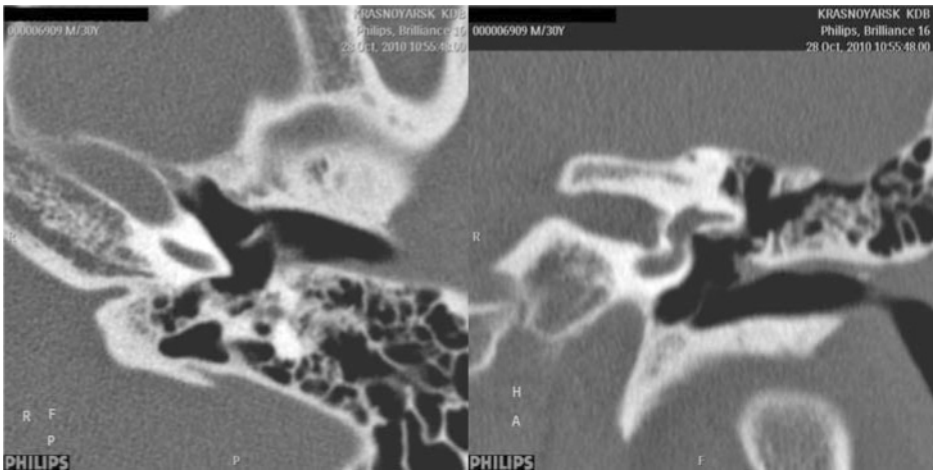

Рис. 1. *Серия компьютерных томограмм пациента с врожденной аномалией слуховых косточек*

Для решения поставленной задачи под нашим наблюдением находились больные со следующей патологией: повреждение височной кости, остеома наружного слухового прохода, аномалия развития наружного и среднего уха, аномалия развития внутреннего уха, гломусная опухоль, хронический гнойный эпимезотимпанит, а также пациенты, обследуемые перед кохлеарной имплантацией. Были выполнены операции: удаление остеомы наружного слухового прохода, эндауральная тимпанотомия с удалением гломусной опухоли, аттикоантромастоидотомия с облитерацией антромастоидальной полости, кохлеарная имплантация.

В представленных ниже, в качестве примера, случаях изучение информации, которая была получена при компьютерной томографии, непосредственно влияло на планирование хирургического вмешательства и объем операций. После сопоставления данных КТ исследования височных костей с интраоперационными находками стало возможным оценить достоверность диагностики.

Врожденные аномалии слуховых косточек при нормальной анатомии наружного уха крайне трудны для диагностики. Практически только компьютерная томография является методом выбора в распознавании этой сложной патологии.

Пациент О. 30 лет. Данные КТ: определяется отсутствие длинного отростка наковальни и стремени (рис. 1). На операции ревизии барабанной полости левого уха обнаружено отсутствие наковальни и арки стремени. Произведена оссикулопластика тотальным протезом.

Гломусная опухоль является наиболее часто встречающейся опухолью среднего уха. Начальные стадии распространения опухоли (тимпанальная форма или тип А и В) часто не имеют характерных жалоб [2]. Основными методами диагностики являются отомикроскопия и компьютерная томография. Последняя определяет показания к хирургическому вмешательству и объему операции.

Пациент П., 8 лет. Данные КТ: в барабанной полости определяется патологическое образование_ выстилающее ее стенки ,интенсивно накапливающее контраст (рис. 2). Операция выполнена эндауурально, опухоль локализовалась на внутренней поверхности барабанной перепонки, в гипотимпанум, в нише круглого и овального окон, вокруг стремени и длинного отростка наковальни. Опухоль удалена с использованием монополярного гальванокаутера. Цепь слуховых косточек и барабанная перепонка со-хранены. Срок послеоперационного наблюдения 2 года, патологии слуха нет.

Пациент П., 45 лет. Данные КТ: патологическое образование, мягкотканной плотности, полностью выполняет барабанную полость и все ячейки сосцевидного отростка, визуализируется шунт (рис.3). Операция эндауральная тимпанотомия, опухоль располагалась в гипо- и мезотимпанум, блокировала устье слуховой трубы, распространялась в тимпанальный и лицевой карманы, аттик был свободен. Опухоль отсепарована от стенок барабанной полости, рукоятки молоточка, стремени, длинного отростка наковальни, из ниши круглого окна и единым блоком удалена. Слуховые косточки сохранены, подвижны.

Поскольку консервативное лечение хронического гнойного среднего отита рассматривается в настоящее время как «предоперационная подготовка» [6] неизмеримо возрастает роль диагностических мероприятий позволяющих достоверно установить характер пораже-

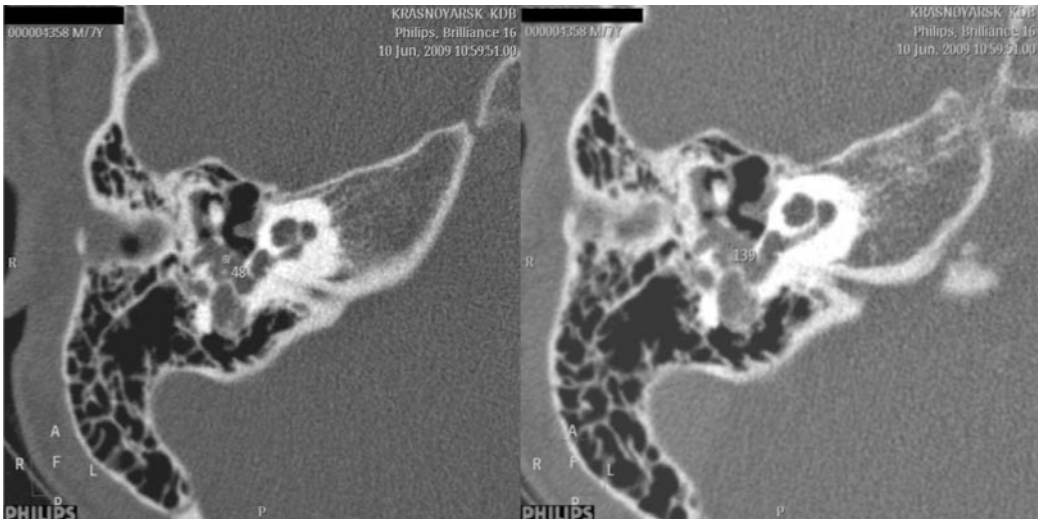

Рис. 2. *Компьютерные томограммы пациента с гломусной опухолью*

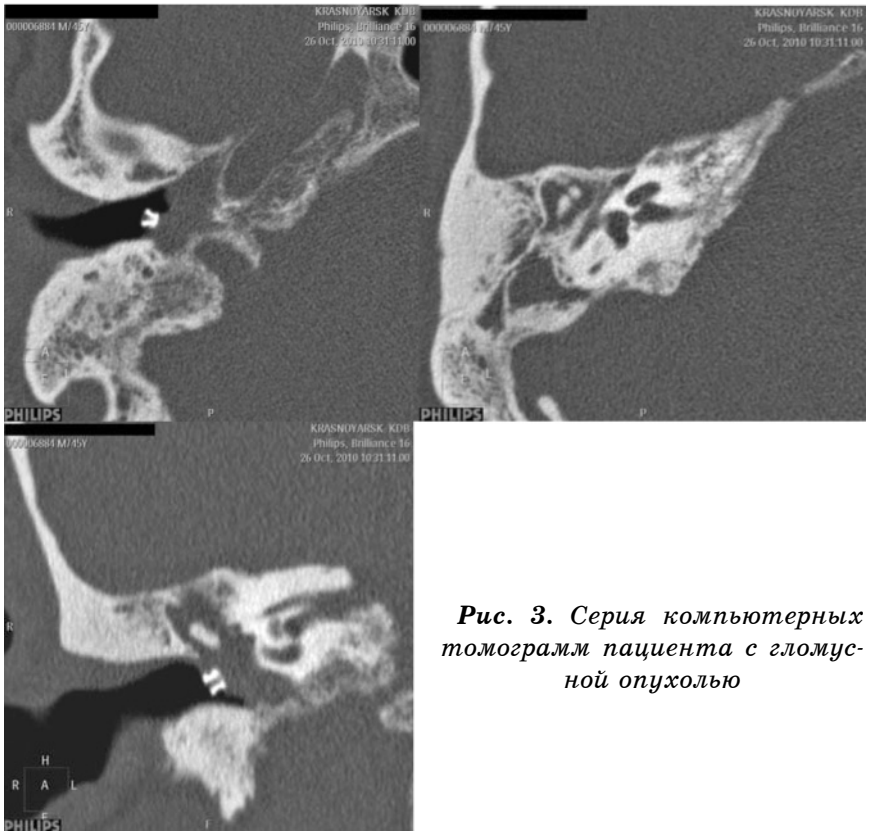

Рис. 3. *Серия компьютерных томограмм пациента с гломусной опухолью*

ния структур среднего уха [4], его локализацию и распространенность (состояние слуховых косточек, канала лицевого нерва, горизонтального полукружного канала и др.), что также определяет тактику и объем планируемой операции.

Пациент С., 16 лет. Данные КТ: барабанная полость и ячейки сосцевидного отростка заполнены патологическим субстратом мягкотканой плотности. В сосцевидном отростке-процессы склероза костной ткани. Костные стенки барабанной полости эрозированы(рис.4).Операция ревизия барабанной полости, аттикоантромастоидотомия с облитерацией полости левого уха. Во всех отделах барабанной полости холестеатома, стремя и наковальня отсутствуют. Холестеатома в аттике, в антруме находилась утолщенная, полипозноизмененная слизистая оболочка. После удаления патологических тканей антромастоидальная полость облитерирована.

Компьютерная томография входит в стандарт обязательного обследования кандидатов на кохлеарную имплантацию [1]. Только лучевой метод диагностики позволяет выяснить точ-

Рис. 4. *Серия компьютерных томограмм пациента с хроническим эпимезотимпанитом*

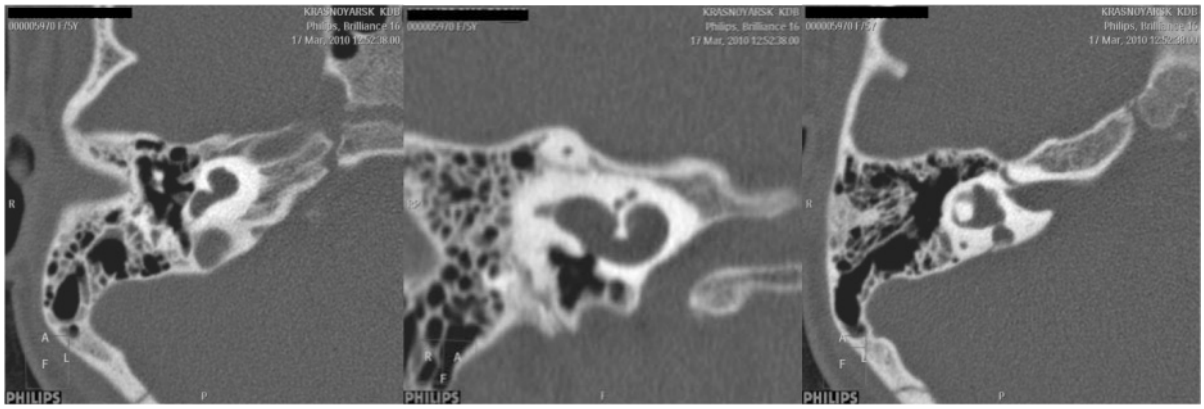

Рис. 5. *Компьютерные томограммы пациентки с аномалией Мондини*

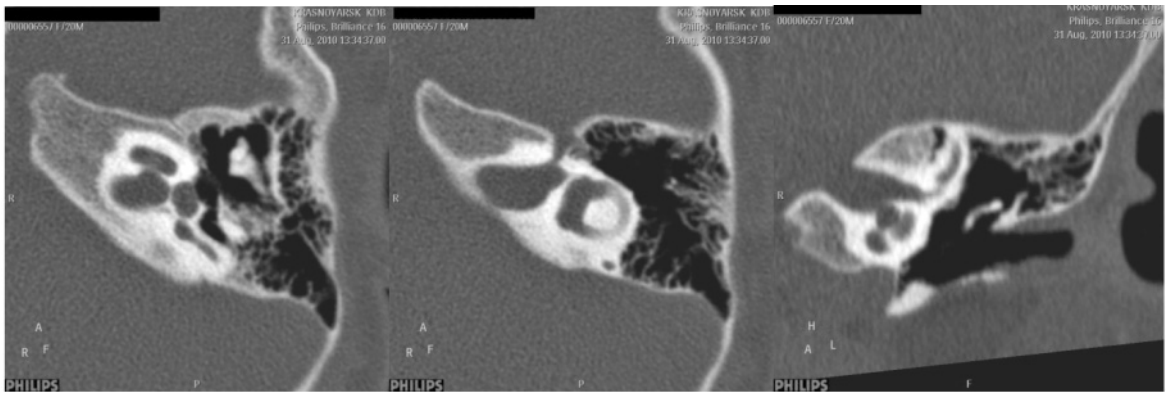

Рис. 6. *Компьютерная томограмма улитки*

ное расположение и ход тимпанального канала, исключить облитерацию улитки, выявить врожденные аномалии внутреннего уха. На основании этих данных, отохирург принимает решение о возможности проведения операции кохлеарной имплантации и ее технических особенностях.

Пациентка М., 6 лет. Данные КТ: количество завитков улитки уменьшено, просвет их расширен, отмечается расширение водопровода преддверия (рис.5). Выполнена операция кохлеарная имплантация, в процессе которой в связи с аномалией улитки, был выбран и установлен имплант с укороченным активным электродом.

Пациентка Ч. 2 года Данные КТ: бульбообразное расширение внутреннего слухового прохода, завитки улитки проходимы(рис. 6). При выполнении типичной операции кохлеарной имплантации обнаружена фиброзная облитерация окна улитки, бором ткань удалена, установлен активный электрод.

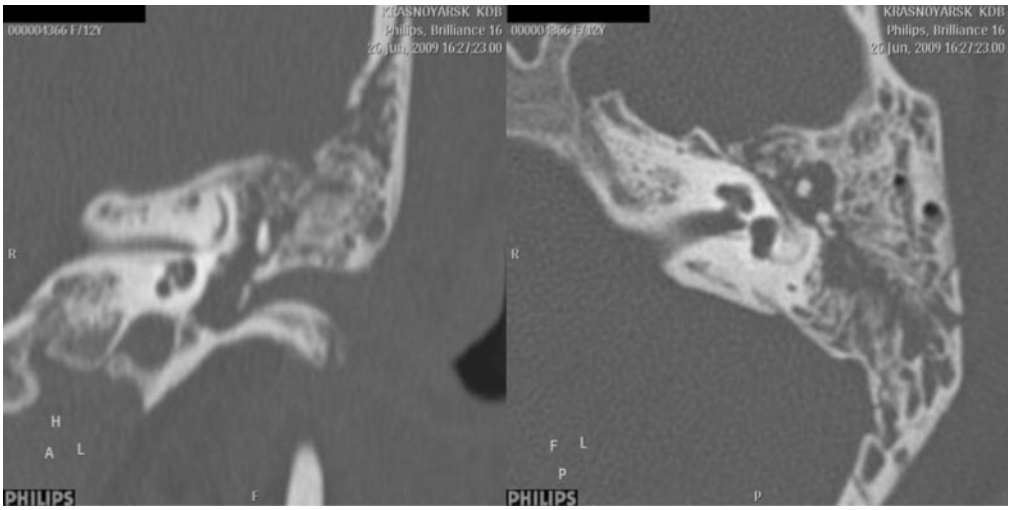

Рис. 7. *Компьютерная томограмма пациентки с переломом пирамиды височной кости*

Пациенка В. 12 лет. Тяжелая ЧМТ. Данные КТ: оскольчатый перелом пирамиды височной кости, разрыв цепи слуховых косточек, гематотимпанум (рис7).

Все прооперированные пациенты находятся под нашим наблюдением, некоторым из них проведена или планируется контрольная компьютерная томография височных костей для оценки результатов проведенной операции, контроля возможного рецидива (при гломусных опухолях, холестеатоме).

Выводы

Компьютерная томография позволила нам получить данные о характере и распространенности патологического процесса в височной кости и отдельных структурах наружного, среднего и внутреннего уха.

Полученная информация, как правило, является определяющейдля принятия решения отохирургом о необходимости хирургического вмешательства, его объеме, технических особенностях выполнения.

Врачам ренгенологам необходимо повышать свой профессиональный уровень для получения более качественной инфориации о структурах височной кости и, самое главное, ее верной интерпритации.

Для врачей оториноларигологов компьютерная томография должна стать методом выбора при обследовании пациентов с патологией уха и входить в стандарт обследования.

Литература

1. Альтман Я.А. Руководство по аудиологии / Я.А. Альтман, Г.А. Таварткиладзе. – М.: ДМК Пресс, 2003. – 360 с.

2. Аникин И.А. О восстановлении звукопроведения при удалении гломусной опухоли (параганглиомы) среднего уха / И.А. Аникин М.В. Комаров // Российская оториноларингология – 2010. – №2. – С. 111–117.

3 Богомильский М.Р. Детская оториноларингология.: Руководство для врачей /М.Р. Богомильский, В.Р. Чистякова. – М., 2005. – Штом. – 527 с.

4. Егоров Л.В. Пневматизация сосцевидных отростков височной кости в диагнозе и прогнозе хирургического лечения хронических гнойных средних отитов у детей / Л.В. Егоров, М.В. Муратов, Ю.А. Курьянова.// Российская оториноларингология. – 2010. – №1. – С. 111–115.

5. Ильин С.Н. Компьютерная томография в диагностике заболеваний височных костей / С.Н. Ильин, О.В. Ноздреватых. СПб.: ПСП-Принт, 2010. – 115 с.

6. Косяков С.Я. Современная диагностика и лечение отитов и риносинуситов согласно международным стандартам / С.Я. Косяков, Г.З. Пискунов, А.Г. Атанесян. – М.: Медицина, 2007. – 40 с.

7. Кузнецов С.В. Современная лучевая диагностика в ринологии / С.В. Кузнецов, Я.А. Накатис, Н.Е. Конеченкова. – М.: Медицина, 2009. – 104 с.

8. Swartz. Imaging of the Temporal Bone (Визуализация височной кости). Thieme Verlagsgruppe 2009. – 604 с.

УДК: 616. 28-089.844

КЛИНИЧЕСКОЕ ОБОСНОВАНИЕ ПРИМЕНЕНИЯ НОВЫХ БИОПЛАСТИЧЕСКИХ МАТЕРИАЛОВ В ОТОХИРУРГИИ

Р.А. Забиров1, В.Н. Щетинин1, Р.Р. Рахматуллин2, М.И. Аникин1, С.М. Гарифзянова4, С.А. Грязнов3, В.З. Закирова1.

CLINICAL BASIS OF APPLICATION OF NEW BIOPLASTIC MATERIALS IN OTOSURGERY

R.A. Zabirov, V.N. Shchetinin, R.R. Rachmatullin, M.I. Anickin, S.M. Garifzyanova, S.A. Gryaznov, V.Z. Zakirova

1. ГОУ ВПО «Оренбургская государственная медицинская академия»
(Ректор – Засл. деятель науки РФ, проф. В.М. Боев)
2. ГОУ ВПО «Оренбургский государственный университет»
(Ректор – проф. В.П. Ковалевский)
3. Оренбургская муниципальная городская клиническая больница скорой медицинской помощи №1
(Главный врач – Засл. врач РФ А.К. Щетинин)
4. Больница №36 г. Москвы
(Главный врач – Засл. врач РФ, докт. мед. наук В.Н. Французов)

В работе представлены данные о высокой эффективности биопластических материалов «Отопласт», «Гиаматрикс» для пластики дефектов тимпанальной и неотимпанальной мембран у больных хроническими гнойными средними отитами и посттравматическим разрывом барабанной перепонки.

Ключевые слова: биопластические материалы, клиническое обоснование, применение в отохирургии.
Библиография: 7 источников.

There have been presented the data of high efficiency of bioplastic materials «Otoplast», «Gyomatrix» for a plasty of tympanal and neotympanal membrane defects in patients with chronic otitic medial purulenta and posttraumatic rupture of tympanic membrane.

Key words: bioplastic materials; clinical basis; application in otosurgery.
Bibliography: 7sourses

В практической работе оториноларинголога нередко наблюдаются клинические ситуации, когда возникает острая потребность в пластических материалах для восстановления целостности тимпанальной и неотимпанальной мембран.

Для этих целей отохирурги наиболее часто используют следующие пластические материалы: фасцию височной мышцы, хрящ и надхрящницу, периост, слизистую оболочку щеки и перегородки носа, стенку вены, твёрдую мозговую оболочку, амнион, культуру аллофибробластов человека, полимерные имплантаты, двух- и трёхслойные трансплантаты [1, 2, 4, 6, 7].

Многолетние клинические испытания трансплантатов выявило ряд недостатков, среди которых наиболее существенными являются нагноение и отторжение трансплантата, рецидив дефекта барабанной перепонки и хронического воспаления среднего уха, что в ряде случаев требовало дополнительную операцию для забора пластического материала [3, 5].

Поэтому разработка новых высокоэффективных трансплантатов для пластики дефектов барабанной перепонки является актуальной и важной проблемой современной оториноларингологии.

Для пластики дефектов барабанной перепонки у больных хроническими гнойными средними отитами и острым посттравматическим разрывом тимпанальной мембраны нами применяются биопластические материалы «Отопласт» и «Гиаматрикс», разработанные в Оренбургской государственной медицинской академии и в Оренбургском государственном университете (патенты РФ №2174016 и №2367476).

Цель исследования: определение эффективности биопластических материалов «Отопласт» и «Гиаматрикс» для пластики дефектов барабанной перепонки у больных хроническими гнойными средними отитами, острыми посттравматическими разрывами тимпанальной мембраны и улучшение результатов лечения.

Доступность и дешевизна исходного сырья, простота технологии получения пластического материала позволяют производить их в больших количествах и создать банк тканей для повседневного использования при плановых слухулучшающих реконструктивных операциях и при оказании экстренной микрохирургической помощи больным с разрывом барабанной перепонки, избегая при этом дополнительной операции по забору пластического материала у пациентов.

Готовые трансплантаты хранятся в лиофилизированном состоянии, в вакуумной упаковке, в тёмном сухом месте, при температуре +4 °С в течении 24 месяцев.

Трансплантаты представляют собой эластичную, прозрачную плёнку толщиной 0,5 мм, которая легко прокалывается иглой, режется ножницами, скальпелем: из них можно изготовить лоскуты любой величины и формы для пластики различных по форме и величине перфораций барабанной перепонки.

Новые пластические материалы обладают противомикробной активностью, что имеет важное клиническое значение.

При смачивании трансплантатов жидкостью (кровью) они не набухают, объём их не увеличивается, что создаёт оптимальные условия для работы хирургу. Наряду с этим трансплантаты обладают высокими адгезионными свойствами, и для их фиксации не требуется введение марлевых тампонов в наружный слуховой проход, которые ухудшают процессы приживления.

Проведённые санитарно-эпидемиологические исследования убедительно показали, что разработанные трансплантаты соответствуют требованиям, предъявляемым к пластическим материалам медицинского назначения.

Результаты экспериментальных исследований на животных являются достоверным доказательством высокой эффективности разработанных трансплантатов: при пластике искусственно созданных дефектов барабанной перепонки: у 90% оперированных животных наблюдалось восстановление целостности тимпанальной мембраны.

После получения разрешения на клинические испытания управления регистрации изделий медицинского назначения и медицинских технологий и получения информированного согласия у больных на использование биопластических материалов они применялись нами:

1. Для пластики центральных дефектов барабанной перепонки диаметром до 3 мм и от 3мм до 6мм у больных хроническим мезотимпанитом: 40 больных.
2. Для пластики субтотальных дефектов барабанной перепонки у больных хроническим мезотимпанитом: 40 больных.
3. При тимпанопластике у больных хроническим эпитимпанитом: 25 больных.
4. При реконструктивных слухулучшающих операциях у больных с болезнью оперированного уха: 20 больных.
5. Для пластики разрывов барабанной перепонки у больных с посттравматическими дефектами тимпанальной мембраны: 50 больных.
6. Для пластики рецидивов перфораций тимпанальной мембраны в ближайшем послеоперационном периоде у оперированных больных хроническим средним отитом и болезнью оперированного уха: 25 больных.
7. Для пластики разрывов барабанной перепонки во время операций ятрогенной природы у 5 больных с отосклерозом.

Под нашим наблюдениям находилось 205 больных с патологией среднего уха, среди них 105 женщин и 100 мужчин. Возраст больных от 15 до 70 лет.

Предоперационная подготовка больных, комплекс новых микрохирургических вмешательств, технология ведения послеоперационного периода, оценка результатов исследования осуществлялась нами по инновационным технологиям, разработанными на кафедре отори-

ноларингологии ОрГМА, которые подтверждены 8 патентами Российской Федерации.

При анализе результатов исследования, в ближайшем и отдаленном периодах наблюдения, нами получены положительные анатомические и функциональные результаты лечения, которые достоверно лучше по сравнению с контрольной группой больных.

Вывод: новые биопластические материалы «Отопласт» и «Гиаматрикс» являются эффективными пластическими средствами, которые можно широко использовать в отохирургии.

Литература

1. Баранов В.П. Пластика обширного дефекта барабанной перепонки аллотрансплантатом твёрдой мозговой оболочки / В.П. Баранов// Вестн. оторинолар. – 1981. – №1. – С. 69.

2. Дубинец И.Д. Современные тенденции и возможности при хирургическом лечении хронического среднего отита. / И.Д. Дубинец // Рос. оторинолар. – 2006. – №1(20). – С. 83–85.

3. Кротов Ю.А. Мирингопластика при обширных перфорациях барабанной перепонки / Ю.А. Кротов// Вестн. оторинолар. – 2001. – №5. – С. 57–59.

4. Пальчун В.Т. Сравнительные результаты лечения травматической перфорации барабанной перепонки после трансплантации культивированных аллофибробластов /В.Т. Пальчун, А.А. Поматилов// Материалы XVII съезда оторинолар. России. – Н. Новгород, 2006. – С. 131–132.

5. Плужников М.С. Современное состояние проблемы хирургической реабилитации больных с хроническими воспалительными заболеваниями среднего уха / М.С. Плужников, В.В. Дискаленко, Л.М. Курмашова // Вестн. оторинолар. – 2006. – №5. – С. 63–66.

6. Родин В.И. Реконструктивные операции на среднем ухе с применением аллотрансплантатов / В.И. Родин, В.П. Нечипоренко, В.Н. Андреев // Вестн. оторинолар. – 1981. – №3. – С. 25–29.

7. Янов Ю.К. Отдалённые результаты мирингопластики двухслойным трансплантатом у пациентов с обширными дефектами барабанной перепонки / Ю.К. Янов, В.П. Ситников, И.А. Аникин и др. // Рос. оторинолар. – 2005. – №4(17). – С. 139–145.

УДК 616.285-089.844

СОВРЕМЕННЫЕ СПОСОБЫ ДИАГНОСТИКИ И ЛЕЧЕНИЯ БОЛЬНЫХ МЕЗОТИМПАНИТОМ

Р.С. Захаров

ГОУ ВПО Московский медико-стоматологический университет Росздрава

Функциональная хирургия уха ставит своей основной целью восстановления слуха за счет пластики дефекта барабанной перепонки и реконструкция цепи слуховых косточек. Хирургические вмешательства, предпринимаемые с этой целью, объединяются под общим названием тимпанопластика [3].

Таким образом, цель тимпанопластики — восстановление звукопроводящей системы, которая в норме состоит из барабанной перепонки, подвижной цепи косточек, подвижных лабиринтных окон [1].

Поэтому при тимпанопластике следует добиваться:

формирования эластичной мембраны, герметически закрывающей барабанную полость;

передачи этих колебаний на подножную пластинку стремени, например при отсутствии молоточка и наковальни — прямо на головку стремени.

хорошей подвижности окон;

создания содержащей воздух полости между барабанной перепонкой и устьем слуховой трубы.

Перед операцией проводятся следующие функциональные исследования:

тоновая пороговая и речевая аудиометрия;

проба с искусственной барабанной перепонкой: прикладывание ваты, пропитанной стерильным вазелиновым маслом на перфорацию или к области круглого окна. Улучшение слуха говорит о сохранении подвижности обоих окон (проба Кобрака);

для прогнозирования результатов хирургического лечения необходима диагностика проходимости слуховой трубы, мы применяли ETF 2-тест, оценивали состояние слуховой трубы до операции и после, при помощи аппарата Interacoustics AZ 26.

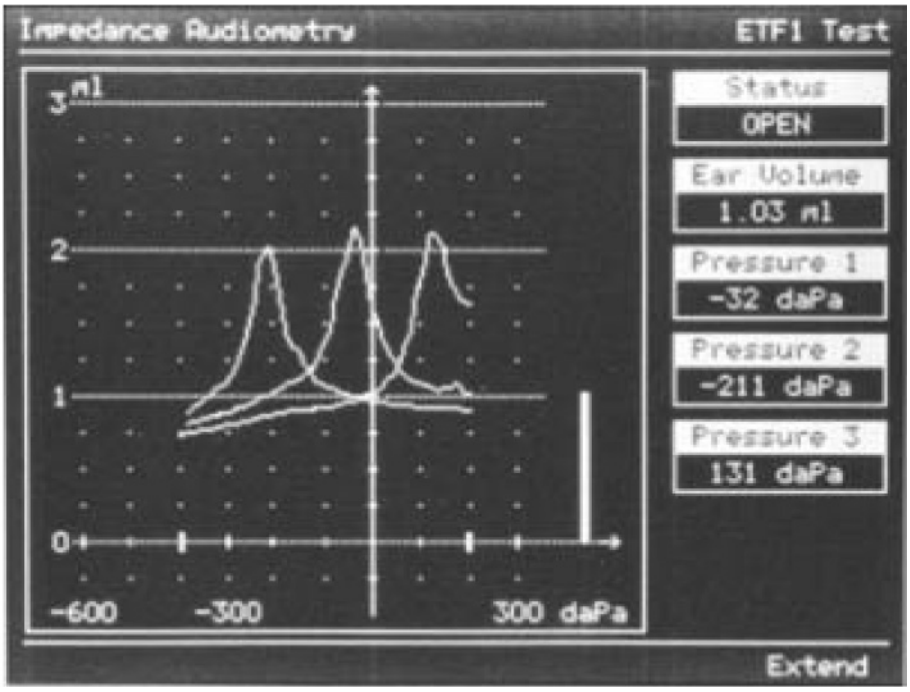

Рис. 1. *ETF1 предназначен для исследования проходимости слуховой трубы при неперфорированных барабанных перепонках и основан на опыте Уиллиамса.*

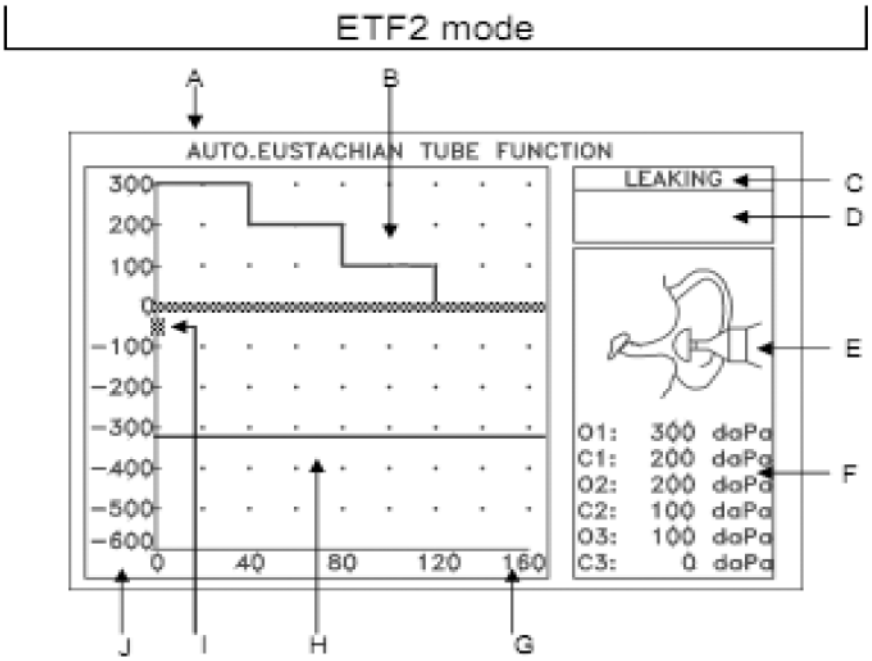

Рис. 2. *[5]. ETF2 применяется для оценки состояния слуховой трубы при наличии перфорации барабанной перепонки и заключается в тимпанометрии при проведении опыта Тойнби.*

В современных импедансометрах для оценки функций слуховой трубы реализованы 2 вида теста ETF (Eustahian Tube Function):

Опыт Тойнби – метод определения проходимости слуховой (евстахиевой) трубы в направлении от барабанного к глоточному отверстию. Исследуемый производит глотательное движение, закрыв рот и прижав пальцами крылья носа, что при наличии проходимости сопровождается ощущением треска в ухе, обусловленным некоторым втяжением барабанной перепонки.

Основным показателем при этом будет уровень внутрибарабанного давления. Как уже отмечалось, величина давления пика соответствует уровню внутрибарабанного давления, которое напрямую зависит от эффективности вентиляционной функции слуховой трубы. При поражениях слуховой трубы давление пика (и внутрибарабанного давления) смещается в сторону отрицательных значений, становясь менее –150 мм вод. ст. (по Лопотко А. И. – менее –50 мм вод. ст.). При этом регистрируется тимпанограмма тип С.

В зависимости от величины внутрибарабанного давления выделяют следующие степени проходимости слуховой трубы (по Лопотко А. И.):

0 степень (норма) — ВБД составляет от –50 до +50 мм вод.ст.;

I степень — от –51 до –100 мм вод.ст.;

II степень — от –101 до –150 мм вод.ст.;

III степень — от –151 до –200 мм вод.ст.;

IV степень — от –201 мм вод. ст. и менее. [4].

При плохой проходимости слуховой трубы пациенту проводили консервативное лечение, направленное на восстановление функции слуховой трубы. Для успеха тимпанопластики необходимым условием является хорошая функция слуховой трубы и отсутствие патологических процессов в носоглотке, полости носа и околоносовых пазухах.

Неудовлетворенность результатами мирингопластики заставляет отоларингологов совершенствовать технику операции, использовать новые материалы для замещения дефектов барабанных перепонок. После многолетних экспериментов с материалами для закрытия дефектов барабанной перепонки, такими как кожные трансплантаты, венозная стенка, периост, фасция и т.д., наш выбор был сделан в пользу хряща и надхрящницы козелка ушной раковины. Имеются сторонники использования только аутотканей при проведении мирингопластики, но есть и сторонники применения искусственных материалов для реконструкции барабанной перепонки. При мирингопластике применяются самые разнообразные материалы, такие как аутохрящ, аутокость, гомохрящ и гомокость. Искусственные материалы: пластмассы, металл или керамика. Применение хряща и надхрящницы козелка

ушной раковины при мирингопластики дает наилучшие анатомо-морфологические и функциональные результаты.

В связи с этим возникают трудности при выборе материала для реконструкции барабанной перепонки при тимпанопластики [2].

Целью работы было сравнение эффективности использования наиболее перспективных трансплантационных материалов для закрытие перфорации барабанной перепонки, и контроль приживления трансплантата после операции с помощью ETF 2-теста.

Пациенты и методы

За период 2007–2010 г.г. под нашим наблюдением находилось 120 больных мезотимпанитом, которым была проведена тимпанопластика. Мужчин было 47, женщин – 73. Возраст больных колебался в пределах 20–45 лет. Материалом для восстановления целостности барабанной перепонки в 25 случаях служила фасция височной мышцы, в 95 случаях – хрящ и надхрящница козелка ушной раковины.

Отдаленные результаты тимпанопластика за период от 1 года до 3 лет оценивали по двум показателям. Во-первых, учитывали анатомо-морфологический результат операций, который оценивали по степени приживления трансплантата барабанной перепонки и восстановления ее целостности и подвижности. Во-вторых, оценивали функциональный результат, то есть степень улучшения слуха. Функциональный результат учитывали по степени сокращения костно-воздушного разрыва по данным аудиометрии после хирургического лечения, что представляет истинную картину эффективности проведенной операции и отрицательный результат ETF 2-тест, что говорит о целостности барабанной перепонки.

Критериями успешной операции является величина остаточного костно-воздушного интервала и отрицательный ETF 2-тест. Хорошие результаты получены при использовании надхрящницы и хряща козелка ушной раковины для замещения дефекта барабанной перепонки, по сравнению с другими материалами. Использование надхрящницы и хряща козелка ушной раковины для устранения перфорации барабанной перепонки было успешным в 91,8 % случаев, что позволяет рекомендовать его применение для закрытия дефектов барабанной перепонки.

Литература

1. Бартенева А.А., Козлов М.Я. Проблемы тимпанопластики. – Л.

2. Вишняков В.В. Функциональные результаты тимпанопластики с использованием протезов слуховых косточек / В.В. Вишняков // Вестн. оторинолар.: Материалы III Российской научно-практ. конф. оторинолар. – Москва, 2004.

3. Ундриц В.Ф., Лозанов Н.Н., Хилов К.Л. — Болезни уха, горла и носа. 1969.

4. Лопотко А.И., Бобошко М.Ю. Слуховая труба. 2003.

5. Hicks G.W., Wright J.M. A review of 925 cases of tympanoplasty using formaldehyde-formed-fascia grafts // Laryngoscope. – 1988. – Vol. 98. № 2.

УДК 616.284-002.253-053.2

ХРОНИЧЕСКИЙ ГНОЙНЫЙ СРЕДНИЙ ОТИТ В СОВРЕМЕННОЙ ПЕДИАТРИЧЕСКОЙ ПРАКТИКЕ

А.М. Иваненко

CHRONIC OTITIS MEDIA IN MODERN PEDIATRIC PRACTICE

A.M. Ivanenko

Морозовская детская городская клиническая больница, Москва (Главный врач – В.Л. Фомина)

Хронические гнойные средние отиты являются актуальной проблемой в практике детских оториноларингологов. Заболевание по-прежнему отличается высокой распространенностью среди населения и часто возникает именно в детском возрасте. Анатомо-физиологические особенности организма ребенка оказывают свое влияние на развитие и течение хронического среднего отита. Также имеются определенные отличия в диагностической, лечебной и хирургической тактике. Понимание этих особенностей позволяет улучшить качество специализированной медицинской помощи детям с хроническими заболеваниями среднего уха.

Ключевые слова: хронический средний отит, мезотимпанит, эпитимпанит, холестеатома.

Библиография: 12 источников.

Chronic otitis media became very relevant problem in modern pediatric otorhinolaryngology. The disease is still very common in general population, however its manifest is noted in childhood. There are several anatomical and physiological features that have strong influence on development of chronic otitis media. Also different approaches to diagnostic, therapeutic and surgical procedures in children is required. Understanding some special features for pediatric patients could provide better quality of specialized medical care in children with chronic middle ear diseases.

Key words: chronic otitis media, mesotympanitis, epitympanitis, cholesteotoma.

Bibliography: 12 sources.

Проблема хронических гнойных средних отитов (ХГСО) является по-прежнему актуальной. Средняя распространенность в популяции составляет, в среднем, 15–17 на 1000 человек. Достаточно часто начало заболевания приходится на детский возраст, а, по мнению ряда авторов – это происходит в большинстве случаев [1, 4, 12].

Среди детей, обращавшихся в последние годы в ЛОР-клинику Морозовской больницы по поводу эпитимпанита, примерно у 70% заболевание развилось в возрасте до 5 лет. Мы обратили внимание на тот факт, что в анамнезе часто отсутствовали указания на многократно перенесенные острые средние отиты, предшествовавшие развитию эпитимпанита, а почти у половины до этого вообще не отмечалось ни одного эпизода отита. Подобная ситуация заставляет не только перестать рассматривать ХГСО как классическую патологию взрослого возраста, но и подвергнуть определенному сомнению ряд устоявшихся положений в вопросах этиологии и патогенеза этого заболевания.

В частности, известное утверждение, что хронический средний отит является «результатом многократно перенесенных острых отитов», как минимум, не подтверждается педиатрической практикой, и является, скорее всего, удобным общепринятым штампом, который мало что объясняет. Возникновение хронического отита у детей младшей возрастной группы, иногда с быстрым развитием деструктивных изменений, часто без дополнительного «ушного» анамнеза, безусловно, противоречит этому устоявшемуся убеждению. С другой стороны, частые острые отиты, которые действительно отмечались в анамнезе у детей с ХГСО, нельзя с полной уверенностью считать единственной причиной его развития. С не меньшей вероятностью они являются не столько причиной, сколько следствием других, бо-

лее значимых причин, определяющих склонность конкретного больного к воспалительным заболеваниям среднего уха.

Хорошо известны анатомо-физиологические особенности детского организма, приводящие к частым возникновениям острых средних отитов. Основными из них считаются незрелость иммунитета, склонность к частым простудным заболеваниям, короткая и широкая слуховая труба, наличие аденоидов в носоглотке [1]. Одним из определяющих звеньев патогенеза в развитии среднего отита является нарушение функции слуховой трубы, а восстановление ее функции – одним из условий выздоровления. Таким образом, хронизация воспалительного процесса в среднем ухе напрямую зависит от стойкости и степени выраженности тубарной дисфункции, которая очень часто наблюдается именно в детском возрасте. Стойкое снижение проходимости слуховой трубы у детей, как правило, обусловлено выраженным отеком ее слизистой, увеличением аденоидных вегетаций и трубных миндалин, аденоидитами инфекционной или аллергической этиологии. Комплекс лечебных мероприятий, направленный на восстановление функции слуховой трубы, можно считать основополагающим способом профилактики хронических отитов в детском возрасте или, по ситуации, начальным этапом его лечения [12].

К сожалению, и по сей день не существует удобных объективных способов определения функционального состояния слуховой трубы, которые легко можно использовать у детей. Чаще всего судить о ее состоянии приходится с помощью косвенных признаков, таких как пробы Вальсальвы, Тойнби и данных эндоскопического исследования носоглотки и глоточных устьев слуховых труб. По результатам эндоскопии подавляющему большинству детей, наблюдавшихся в нашей клинике по поводу ХГСО, в качестве первого этапа хирургического лечения проводилась аденотомия, нередко в сочетании с деструкцией трубных миндалин.

В литературе часто можно встретить рекомендации о «необходимости санации очагов хронической инфекции», под которыми подразумеваются различного рода хронические синуситы, хронический тонзиллит и зубной кариес. В своих наблюдениях мы не отметили корреляции между подобными патологическими процессами и течением хронического отита у детей. Объясняя это сравнительно редкой встречаемостью перечисленных заболеваний в детском возрасте, мы не склонны преуменьшать их значимость во взрослой практике, и, тем более, подвергать сомнению необходимость их лечения. Однако, при работе с детьми, основной упор, все же, целесообразно делать именно на состоянии носоглотки и устьев слуховых труб. Заболевания, сопровождающиеся длительным нарушением функции слуховой трубы и, как следствие, провоцирующие возникновение «первичного» хронического отита, должны всегда привлекать особое внимание детских отоларингологов и вызывать определенную настороженность с учетом возможных последствий.

Хронический отит у детей, особенно раннего возраста, может развиться не только без характерного анамнеза, но и часто его течение характеризуется стертой симптоматикой. Обострения ХГСО, обычно, не сопровождаются интоксикацией, выраженной температурной реакцией и болевым синдромом, дети редко жалуются на снижение слуха, а гнойный экссудат в слуховом проходе родителями часто расценивается как выделения ушной серы. Это во многом объясняет причину поздних обращений к врачу, нередко с уже развившимися осложнениями. Трудности с диагностикой хронического отита имеются и при нахождении ребенка в специализированном учреждении. Это связано с общим беспокойством, проявляемым детьми во время осмотров, особенностями отоскопии, сложностью проведения аудиологических и рентгенологических обследований.

Традиционное деление хронических средних отитов на две основные формы – эпитимпанит и мезотимпанит носит, как правило, чисто описательный характер. Рассматривая их с точки зрения этиологии, мы обратили внимание на тот факт, что среди детей с мезотимпанитами у 22% выявлено травматическое происхождение заболевания. Основными механизмами травм, повлекшими за собой развитие стойкой центральной перфорации, были баротравмы и повреждения барабанной перепонки при туалете уха. Подобная картина дает еще один повод рассматривать эпитимпанит и мезотимпанит не просто как две формы хронического отита, а как совершенно разные заболевания со своими этиологией, патогенезом и характером клинических появлений.

К основным этиологическим факторам развития хронического отита, безусловно, относится инфицирование полостей среднего уха. Микробный пейзаж, выявляемый при обследовании детей с ХГСО, хорошо известен. Особое внимание мы уделяем pseudomonas aerugenosa, что связано, как с ее высокой степенью устойчивости к большинству антибиотиков широкого спектра

действия, так и с невозможностью применения целого ряда лекарственных препаратов по возрастным ограничениям (фторхинолоны). P. aerugenosa обнаружена нами у 68% детей с эпитимпанитами, при этом, частота ее встречаемости увеличивалась с возрастом обследуемых. Учитывая, что синегнойная палочка является типичным возбудителем нозокомиальных инфекций, мы можем объяснить этот факт контаминацией полостей среднего уха непосредственно в лечебных учреждениях. Более длительное течение хронического отита у ребенка повышает риск персистирования p. aerugenosa и, соответственно, требует от отоларингологов более строгого соблюдения правил асептики во время осмотров и лечебных процедур.

Так же нами проведена работа по изучению функции лицевого нерва у детей с длительно текущими эпитимпанитами [3]. Электромиография выявила признаки аксонального поражения лицевого нерва на больной стороне у 90% обследованных детей. Мы объясняем этот факт длительным воздействием микробных токсинов и возникающими трофическими расстройствами в структуре нервного волокна.

Развитие и течение ХГСО в детском возрасте имеют еще целый ряд особенностей, которые напрямую влияют на выбор диагностической и лечебной тактики. В первую очередь это определяется такими явлениями как врожденная холестеатома среднего уха и склонность к быстрому и агрессивному течению вторичных холестеатомных процессов.

До публикаций последних лет врожденная холестеатома считалась чрезвычайно редкой патологией. Однако исследования современных авторов и наши собственные наблюдения указывают на неправомерность такого мнения [2]. В наше время современные диагностические методы, особенно компьютерная томография, все чаще позволяют отиатрам выявлять врожденную холестеатому, при этом большинством пациентов являются дети, что, в принципе, характерно для любой врожденной патологии. Врожденная холестеатома височной кости характеризуется длительным латентным периодом и часто приводит к выраженным деструктивным процессам в структурах среднего уха, требующих объемных хирургических вмешательств. При обследовании детей следует учитывать, что типичными местами ее локализации являются пирамида височной кости, сосцевидный отросток и нижняя стенка костной части слухового прохода.

Эпитимпаниты в детском возрасте характеризуются, как правило, сравнительно быстрым образованием вторичной холестеатомы и ее агрессивным ростом в структуры височной кости. Небольших размеров локальная холестеатома аттика встречается у детей редко и, обычно в старшем возрасте. Более характерным в педиатрической практике, все же, является прогрессирующий и инвазивный рост холестеатомы с выраженным поражением сосцевидного отростка. По всей видимости, это связано, с одной стороны, с активностью метаболизма в организме ребенка, с другой стороны с морфологической незрелостью костных структур височной кости. Подобная ситуация отчасти оправдывает более широкое использование заушного хирургического подхода по сравнению со взрослыми пациентами. Агрессивность и распространенность холестеатомного процесса также ограничивает и применение мастоидопластики у детей, вопрос о которой, по-прежнему, дискутируется в литературе [5, 11].

Другим, широко обсуждаемым вопросом, является проблема этапности хирургических вмешательств [5,7,8]. Одномоментные или поэтапные санирующие и слуховосстанавливающие операции имеют как свои преимущества, так и недостатки, и способ хирургического лечения зачастую зависит только от навыков и индивидуальных предпочтений хирурга. С развитием хирургических технологий, на современном этапе определилась тенденция к выбору одноэтапного вмешательства, однако этот вопрос нельзя считать окончательно решенным, особенно, применительно к детскому возрасту. Более агрессивный характер течения хронического отита у детей, большая склонность к простудным заболеваниям и эпизодам тубарной дисфункции повышают риск возникновения обострений в послеоперационном периоде, а также развития рецидивной или резидуальной холестеатомы. Подобные осложнения, как правило, нивелируют эффект одноэтапного вмешательства, и, так или иначе, приводят к необходимости проведения повторных операций.

Санирующие операции в наше время большинством детских отохирургов проводятся по слухосохраняющему принципу, направленному на максимально возможное сохранение структур среднего уха. При обширных холестеатомно-деструктивных процессах широко применяется такой вид вмешательств как консервативно-радикальная операция, позволяющая сохранить остатки слуховой цепи и барабанной перепонки [6]. Даже с учетом возможной тимпанопластики в будущем, такой подход в детской практике мы считаем вполне обоснованным.

Проведение слухоулучшающих операций в детском возрасте, также, имеет ряд особенностей. В отличие от взрослой практики все, даже небольшие хирургические вмешательства требуют общего обезболивания, что не позволяет хирургу контролировать слуховую функцию непосредственно во время операции. Применение фасциального лоскута для закрытия дефекта барабанной перепонки у детей не всегда приемлемо. Это связано с тем, что фасция височной мышцы ребенка недостаточно прочная, и при больших перфорациях, особенно на фоне тубарной дисфункции, часто возникают такие осложнения как пролапс и вторичная перфорация неотимпанальной мембраны. В последние годы, особенно за рубежом, отмечается тенденция к применению хрящевых трансплантатов, что может быть востребовано именно в педиатрической практике [9, 10].

Выводы

В целом, можно заключить, что анатомо-физиологические особенности организма ребенка, безусловно, оказывают свое влияние как на течение хронического среднего отита, так и на выбор хирургических методик.

Понимание этих особенностей позволяет по-новому взглянуть на некоторые аспекты этиологии и патогенеза этого заболевания и определить выбор той или иной лечебной тактики с учетом возрастной специфики.

Литература

1. Богомильский М.Р., Чистякова В.Р. Детская оториноларингология. М.: ГОЭТАР-МЕД, 2001. – 96 с.

2. Иваненко А.М. Врожденная холестеатома слухового прохода. // Вестник оториноларингологии. – 2005. – № 5. – С. 23.

3. Иваненко А.М., Богомильский М.Р., Фролов П.Е. Состояние лицевого нерва у детей с холестеатомой среднего уха. //Вестник оториноларингологии. – 2007. – № 2. – С. 11–12.

4. Козлов М.Я. Хирургическая реабилитация слуха у детей. М.: Медицина, 1981. – 42с.

5. Плужников М.С., Дискаленко В.В. Современные взгляды на хирургическую тактику при лечении лиц с хроническими гнойными заболеваниями уха. 8 съезд оториноларингологов Украины: Тез. докл. Киев, 1995. – С. 271–273.

6. Самбулов В.И., Чканников А.Н. Функциональные результаты санирующих операций на среднем ухе у детей. Современные проблемы физиологии и патологии слуха: Тез.докл. Суздаль, 2004. – С. 162–163.

7. Семенов Ф.В., Волик А.К. К вопросу о тактике хирургического лечения больных хроническим гнойным средним отитом при различных формах патологического процесса в среднем ухе. // Вестник оториноларингологии. – 1998. – № 5. – С. 15–17.

8. Шиленкова А.А., Козлов В.С. Хронический гнойный средний отит, осложненный холестеатомой у детей: подходы к хирургическому лечению. Современные вопросы диагностики и реабилитации больных с тугоухостью и глухотой: Тез.докл. Суздаль, 2006. – С. 229–230.

9. Experimental Investigation of the Use of Cartilage in Tympanic Membrane Reconstruktion. / [Zahnert T. et al.]. // Am. J. Otol. – 2000. – 21(3). – p. 322–328.

10. Offergeld Ch. Verwendung von Knorpel bei der Tympanoplasik // HNO aktuell. – 14(3).- 2006. – s. 95–96.

11. Tympanoplasty with and without mastoidectomy for non-cholesteatomatous chronic otitis media. / [Yasuo Mishiro et al.].// Eur Arch Otorhinolaryngol. – 2001. – 258. – p. 13–15.

12. Vartianen E., Vartianen J. Tympanoplasty in young patients: the role of adenoidectomy // Otolaryngology and head and neck surgery. – 1997. – 117(6). – p. 583–585.

УДК:616.284-002.3-089 К18

О ХИРУРГИЧЕСКОЙ РЕАБИЛИТАЦИИ БОЛЬНЫХ ХРОНИЧЕСКИМ ГНОЙНЫМ ЭПИТИМПАНИТОМ

З.З. Камалова[1], Н.С. Дмитриев[2]

ON SURGICAL REHABILITATION OF PATIENTS WITH CHRONIC PURULENT EPITYMPANITIS

Z.Z. Kamalova, N.S. Dmitriev

Республиканская клиническая больница им. Г.Г. Куватова г. Уфа, Республика Башкортостан
(Главный врач – канд. мед. наук Р.Я. Нагаев)
[2]ФГУ «Российский научно-практический центр аудиологии и слухопротезирования Федерального медико-биологического агентства», г. Москва
(Директор – проф. Г.А. Таварткиладзе)

В статье сравниваются морфологические и функциональные результаты хирургического лечения больных хроническим гнойным эпитимпанитом в 2-х группах: в первой группе санирующая операция с тимпанопластикой выполнялась по открытой методике, во второй группе была выполнена санирующая операция с реконструкцией задней стенки наружного слухового прохода и облитерацией сосцевидного отростка аутохрящом ребра и одномоментной тимпанопластикой. Описана методика операции. Анализ результатов показал возможность достижения полной реабилитации пациентов во второй группе исследования.

Ключевые слова: эпитимпанит, холестеатома, открытый вариант санирующей операции, реконструкция стенки наружного слухового прохода, тимпанопластика
Библиография: 8 источников.

In this paper morphological and functional results of surgical treatment of two groups of patients with chronic purulent epitympanitis are compared. For the first group sanifying operation with tympanoplasty has been carried out using the canal wall-down technique, and for the second group sanifying operation has been performed with reconstruction of the posterior ear canal wall and mastoid obliteration by autogenous rib cartilage and single-stage tympanoplasty. This operation technique is described in the paper. The analysis of results has shown good possibility of full rehabilitation of patients in the second group.

Keywords: epitympanitis, cholesteatoma, sanifying operation with canal wall-down procedures, reconstruction of the posterior canal wall, tympanoplasty
Bibliography: 8 sources.

Заболевания среднего уха на сегодняшний день остаются одной из приоритетных проблем оториноларингологии, являясь причиной снижения слуха и возможных тяжелых осложнений, снижая качество жизни пациентов.

Общепринятым на сегодняшний день является мнение, что при эпитимпанитах основным методом лечения является хирургический [4, 5]. При наличии холестеатомы показания к санирующей хирургии становятся абсолютными [3, 4, 5, 8]. Однако в вопросе выбора способа санирующей операции (открытый или закрытый вариант операции) у отохирургов нет единства. Накопленный опыт отохирургии показал более высокий уровень рецидива холестеатомы при использованиии закрытых методов санирующих операций по сравнению с открытыми методами. Рецидивы холестеатомы при закрытой методике санирующих операций составляют, по данным разных авторов, 2–41% [1], при открытой методике – 6–11% [6].

Таким образом, при наличии холестеатомы при хроническом гнойном эпитимпаните открытый вариант санирующей операции благодаря обеспечению широкого доступа к глубоко расположенным очагам поражения и большим возможностям визуализации структур среднего уха позволяет обеспечить большую надежность полной санации при холестеатоме [4, 7]. Выполнение санирующей операции открытого типа предполагает формирование эпидермизированной трепанационной полости в сосцевидном отростке. Но даже при хорошем морфологическом результате после перенесенной санирующей операции открытого типа на пациента накладываются определенные ограничения: больной вынужден беречь ухо от воды и периодически (1 раз в 6 месяцев) посещать отоларинголога для осуществления туалета полости. Эти ограничения, безусловно, снижают качество жизни этой категории больных.

Методика реконструкции задней стенки наружного слухового прохода (НСП) после выполнения костного этапа операции по открытому типу преследует своей целью совместить преимущества открытой методики (лучшая визуализация всех структур среднего уха и большая надежность санации при холестеатоме) и безусловные «плюсы» закрытого типа операций (сохранение естественной архитектоники наружного слухового прохода, его резонансных характеристик). Кроме того, при сочетании с тимпанопластикой, возможно достижение хорошего функционального результата и снятие ограничений на мытье в душе и купания. Таким образом, достигается полная реабилитация этой категории больных.

Цель исследования – повысить эффективность способов хирургического лечения больных хроническим гнойным эпитимпанитом.

Пациенты и методы

За период 2009–2010 гг. прооперировано 39 больных хроническим гнойным эпитимпанитом с холестеатомой в возрасте от 15 до 65 лет. Холестеатома была обнаружена у всех 39 (100%) пациентов. В исследуемую группу вошли лица мужского пола 26 (75%), женского – 13 (25%). Длительность заболевания у большинства пациентов (61,5%) составила более 10 лет. Всем пациентам было проведено общеклиническое обследование, осмотр ЛОРорганов, включающий эндоскопический осмотр полости носа, носоглотки и отомикроскопию. Проведено исследование слуха шепотной, разговорной речью, исследование с помощью камертонов, тональная пороговая аудиометрия, компьютерная томография височных костей.

Для изучения различий морфологических и функциональных результатов пациенты были разделены на 2 исследуемые группы: первую группу составили 32 пациента, которым санирующая операция (СО) с тимпанопластикой была выполнена по открытому варианту, вторую группу – 7 пациентов, которым была выполнена санирующая операция с реконструкцией задней стенки НСП и облитерацией сосцевидного отростка аутохрящом ребра и одномоментной тимпанопластикой. Кроме того, в каждой группе выделены по 2 подгруппы: в подгруппе А при сохранном стремени санирующая операция выполнялась с тимпанопластикой III типа аутохрящом ушной раковины, в подгруппе В – при отсутствии арки и ножек стремени – с тимпанопластикой IV типа.

В первой группе пациентов санирующая операция открытого типа выполнялась с использованием кожно-надкостнично-фасциального лоскута для пластики мастоидального отдела раны [2].

Предлагаемый способ санирующей операции с реконструкцией задней стенки наружного слухового прохода реберным аутохрящом (вторая группа наблюдения) выполнялся следующим образом.

Под общим обезболиванием производили поднадхрящнично забор фрагмента хряща VII ребра справа размером 1х3см (без нарушения целостности самого ребра). Производили интрамеатальный разрез кожи нижней стенки наружного слухового прохода, отступя 4мм от annulus tympanicus с переходом на заднюю и верхнюю стенки до перфорации барабанной перепонки. Отсепаровывали кожу задней, верхней стенок наружного слухового прохода в костном отделе до annulus tympanicus, выполняли типанотомию. Производили послойный разрез кожи, мягких тканей в заушной области по переходной складке до надкостницы. Выкраивали надкостнично-фасциальный лоскут с основанием на коже задней стенки слухового прохода, выделяли и временно укладывали под браншу ранорасширителя. Выполняли костный этап санирующей операции (сносили заднюю стенку НСП). По шаблону-«выкройке» из реберного хряща вырезали фрагмент для реконструкции задней стенки слухового прохода. На «шпоре» маленьким бором формировали «бороздку», в которую адаптировали сформированную заднюю стенку слухового прохода из реберного хряща. Непосредственно перед установкой реконструированную заднюю стенку «обворачива-

ли» кожно-надкостнично-фасциальным лоскутом, который заворачивали в мастоидальную полость. Использование кожно-надкостнично-фасциального лоскута позволяет сохранить кровоснабжение подлежащей кости (питание костной ткани обеспечивается за счет надкостницы), так как надкостница является филогенетически наиболее близкой тканью. Полость сосцевидного отростка заполняли прямоугольными фрагментами реберного хряща. Перфорацию барабанной перепонки закрывали свободным фрагментом фасции височной мышцы по методу underlay, по показаниям выполняли оссикулопластику. Сверху укладывали тимпаномеатальный лоскут. На барабанную перепонку укладывали резиновые «кружочки», на область интрамеатального разреза – полоску перчаточной резины. Наружный слуховой проход тампонировали ватным «фитилем» с антибиотиком. Накладывали послойные швы в заушной области.

Морфологические и функциональные результаты операции оценивали на 20–26 день после операции (ко дню выписки) и во время контрольных осмотров через один – три месяца после операции. Морфологический результат в первой группе оценивали по сроку наступления полной эпидермизации послеоперационной полости. Во второй группе морфологический результат оценивали по сроку заживления тимпаномеатального лоскута (когда визуализировался обычный контур НСП и целая вторичная барабанная перепонка).

Для характеристики состояния дооперационного слуха и функциональных результатов после операции оценивали средние пороги по воздуху (СПВ) и костно-воздушный разрыв (КВР) в речевом диапазоне частот (500, 1000, 2000, 4000Гц). Результаты представлены в виде M±m, где M – средняя арифметическая, m – стандартная ошибка средней арифметической. Статистически значимыми считали различия при $P<0,05$.

Обсуждение и выводы

В табл. 1 представлены параметры дооперационного слуха, а также показатели функциональных и морфологических результатов у пациентов первой группы исследования. Начало эпидермизации мастоидального отдела раны при использовании кожно-надкостнично-фасциального лоскута отмечали на 9-10 день после операции. Это обычно соответствовало исчезновению отека лоскута и прекращению раневого отделяемого. Полная эпидермизация завершалась к 21-28 дню после операции.

Таблица 1

Результаты лечения пациентов первой исследуемой группы (n=32)

	Подгруппа А (СО с тимпанопластикой III типа), n=19	Подгруппа В (СО с тимпанопластикой IV типа), n=13
СПВ до операции (дБ)	31,32 ± 4,83	44,23 ± 6,02
КВР до операции (дБ)	23,75 ± 4,48	33,17 ± 5,33
СПВ после операции (дБ)	19,08 ± 3,11	29,33 ± 3,46
КВР после операции (дБ)	12,76 ± 2,31	16,92 ± 1,91
Сроки заживления (день)	24,53 ± 0,98	24,08 ± 1,27

Из данных таблицы видно, что морфологические результаты операции не зависели от варианта выполненной тимпанопластики и сроки заживления составили 24,53 ± 0,98 дней в первой подгруппе и 24,08 ± 1,27 дней во второй подгруппе соответственно. Однако функциональные результаты в подгруппе А были значительно лучше, СПВ после операции составил 19,08 ± 3,11дБ, а у 8 пациентов СПВ не превысил 15 дБ. При выполнении санирующей операции с тимпанопластикой IV типа как исход всегда оставалась I степень тугоухости. Контрольные осмотры, проведенные через 1-3 месяца после операции, подтвердили стойкость полученных результатов.

В табл. 2 представлены морфологические и функциональные результаты лечения пациентов второй группы.

Сроки заживления в обеих подгруппах также отличались незначительно и не являлись статистически значимыми (сроки заживления составили 15,20 ± 2,48 дней в первой подгруппе и 16,00 ± 4,00 дней во второй подгруппе соответственно). Однако при сравнении с группой, где санирующая операция выполнялась по открытому варианту, следует отметить,

Таблица 2
Результаты лечения пациентов второй исследуемой группы (n=7)

	Подгруппа А (СО с тимпанопластикой III типа), n=5	Подгруппа В (СО с тимпанопластикой IV типа), n=2
СПВ до операции (дБ)	35,75 ± 12,46	41,25 ± 2,50
КВР до операции (дБ)	26,75 ± 7,85	24,38 ± 6,25
СПВ после операции (дБ)	19,95 ± 3,89	27,13 ± 3,25
КВР после операции (дБ)	15,25 ± 2,55	17,50 ± 2,50
Сроки заживления (день)	15,20 ± 2,48	16,00 ± 4,00

что сроки заживления во второй группе оказались короче на 8-9 дней ($p<0,001$). Функциональный результат также в подгруппе А был значительно лучше, СПВ после операции составил 19,95 ± 3,89дБ, а в подгруппе В – 27,13 ± 3,25дБ. Функциональные результаты при выполнении санирующей операции с тимпанопластикой не зависели от способа операции (закрытый или открытый вариант) – различия в соответствующих подгруппах двух групп не являлись статистически значимыми – $p>0,05$, а зависели только от варианта (III или IV тип) выполненной тимпанопластики.

Выводы. *Преимуществами методики санирующей операции с реконструкцией задней стенки наружного слухового прохода реберным аутохрящом и одномоментной тимпанопластикой является то, что она позволяет восстановить естественную архитектонику наружного уха, избавить больных от необходимости быть под постоянным наблюдением отоларинголога, позволяет улучшить слух и сокращает сроки пребывания больного в стационаре.*

Недостатки метода – его трудоемкость (операция длится около 4 часов) и необходимость владения навыками отомикрохирургии.

Литература

1. Абдулмуслимов К.Д. Клиническая оценка некоторых современных вариантов закрытых методов лечения хронического гнойного среднего отита: Автореф. дис. ...канд. мед. наук. – Новокузнецк, 1988. – 24с.

2. Камалова З.З. Оптимизация диагностики и хирургического лечения больных хроническим средним отитом: Автореф. дис. ...канд. мед. наук. – Москва, 2009. – 24с.

3. Левин Л.Т., Темкин Я.С. Хирургические болезни. М. : Медицина, 2002. – 432с.

4. Мишенькин Н.В., Кротов Ю.А. Закрытая санирующая операция при хроническом гнойном среднем отите // Журнал ушных, носовых и горловых болезней. – 1993. – №2. – С. 64–71.

5. Семенов Ф.В. Тактика хирургического лечения больных хроническим гнойным средним отитом при различных формах патологического процесса в среднем ухе // Материалы Российской научно-практической конференции оториноларингологов. – Оренбург, 2002. – С. 110–112.

6. Тарасов Д.И., Федорова О.К., Быкова В.П. Заболевания среднего уха. М.: Медицина, 1988. – 288с.

7. Canal wall down tympanoplasty with canal reconstruction for middle-ear cholesteatoma: post-operative hearing, cholesteatoma recurrence, and status of re-aeration of reconstructed middle-ear cavity / M.Ikeda [et al.] // J. Laryngol. Otol. – 2003. – Vol. 117. – P. 249–255.

8. Tos M. Manual of middle ear surgery cavity. Vol.2. Stuttgart; New York: Thieme 1995.

УДК 616.284-002-073.756.8

МУЛЬТИСПИРАЛЬНАЯ КОМПЬЮТЕРНАЯ ТОМОГРАФИЯ В ДИАГНОСТИКЕ ХРОНИЧЕСКОГО ГНОЙНОГО СРЕДНЕГО ОТИТА

И.Ф. Кандауров, И.Н. Вахрамеев, М.Ю. Кречетов, Н.А. Лобанова

ГУЗ «Кемеровская областная клиническая больница» г. Кемерово

Хронический гнойный средний отит – одно из наиболее часто встречающихся заболеваний ЛОР-органов, в ряде случаев является причиной тяжёлых внутричерепных осложнений с высокой летальностью. Распространённость этого заболевания до настоящего времени остаётся высокой – 13,7-20,9 на 1000 населения. Несмотря на значительные успехи отиатрии в диагностике хронических воспалительных заболеваний среднего уха, некоторые вопросы остаются нерешенными и требуют дальнейшего изучения. При планируемом оперативном лечении больных хроническим гнойным средним отитом хирургу необходимо уточнение анатомии среднего уха, а так же степени распространенности воспалительного деструктивного процесса. Решение этих вопросов стало возможным с появлением современных методов исследования [1, 2]. Мультиспиральная компьютерная томография (МСКТ) позволяет прижизненно оценить деструктивный процесс височной кости, а также особенности ее строения.

Пациенты и методы исследования. Нами изучено МСКТ височных костей в диагностике хронического гнойного среднего отита. Исследование проводилось в аксиальной и коронарной проекциях, с шагом томографа 2 мм при толщине среза 2 мм. С этой целью проведен анализ 32 МСКТ – исследований височных костей у больных оториноларингологического отделения для взрослых Кемеровской областной клинической больницы. Возраст больных от 20 до 60 лет. У 26 пациентов хронический гнойный средний отит носил односторонний характер, у 6 двусторонний. При анализе МСКТ исследования височных костей мы изучали сосцевидный отросток:

тип строения,
выраженность процесса склероза,
состояние кортикального слоя и костных стенок ячеек,
костной стенки наружного слухового прохода,
состояние барабанной полости,
костных устьев слуховых труб,
цепи слуховых косточек,
окон лабиринта,
структур внутреннего уха,
ход канала лицевого нерва и его стенки,
крупные сосуды – сигмовидный синус,
луковицу ярёмной вены,
особенности расположения дна средней черепной ямки.

Результаты и обсуждение. МСКТ височных костей позволило выделить следующие признаки хронического гнойного среднего отита:

Склеротические изменения костных структур височных костей.

Продуктивные изменения в структурах среднего уха.

Деструктивные изменения слуховых косточек и стенок полостей среднего уха.

Склеротические изменения височных костей нами выявлены у 50 % пациентов (16 МСКТ). Степень выраженности процесса склероза лавировала от умеренных: утолщение стенок межклеточных перегородок сосцевидного отростка (рис. 2), до значительных: полное заполнение просвета ячеек костной тканью (рис. 1), также в трех случаях встречалось уменьшение в размерах антрума в виду склерозирования его стенок.

Продуктивные изменения в структурах среднего уха были многообразны и проявились наличием патологического субстрата жидкостной и мягкотканой плотности в полостях среднего уха у 78 % больных (27 МСКТ) (рис. 3). Также встречались уплотнение и инфильтрация барабаной перепонки, нарушение пневматизации и полный блок костного устья слуховой трубы (рис. 3).

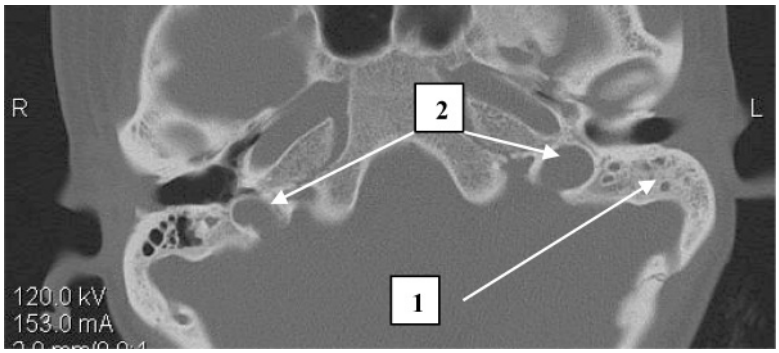

Рис. 1. *Аксиальная проекция: (1) выраженные склеротические изменения в сосцевидном отростке, (2) предлежание bulbus venae yagularis.*

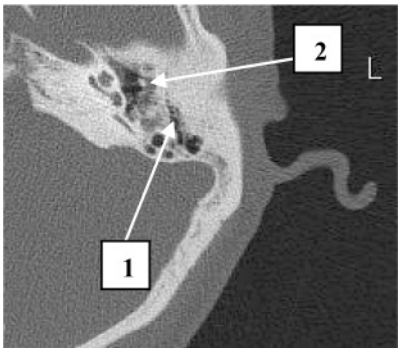

Рис. 2. *Аксиальная проекция: (1) склеротические изменения в сосцевидном отростке, (2) остатки цепи слуховых косточек.*

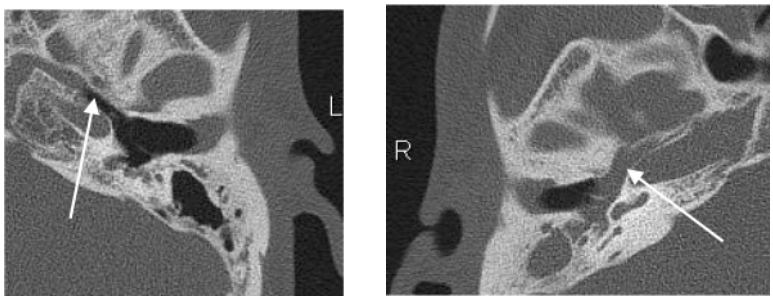

Рис. 3. *Аксиальная проекция: справа блок костного устья слуховой трубы при обострении хронического гнойного среднего отита, слева устье слуховой трубы свободно.*

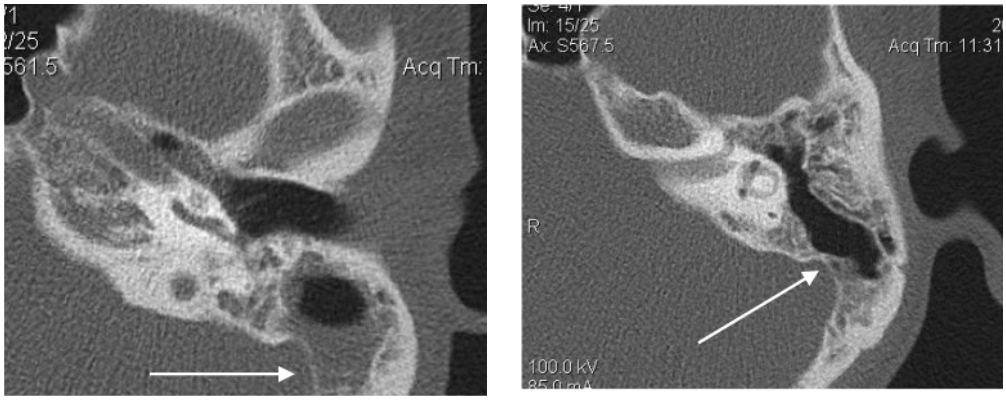

Рис. 4. *Аксиальная проекция: самопроизвольная радикальная операция, предлежание сигмовидного синуса (стрелка) с истончением его стенки.*

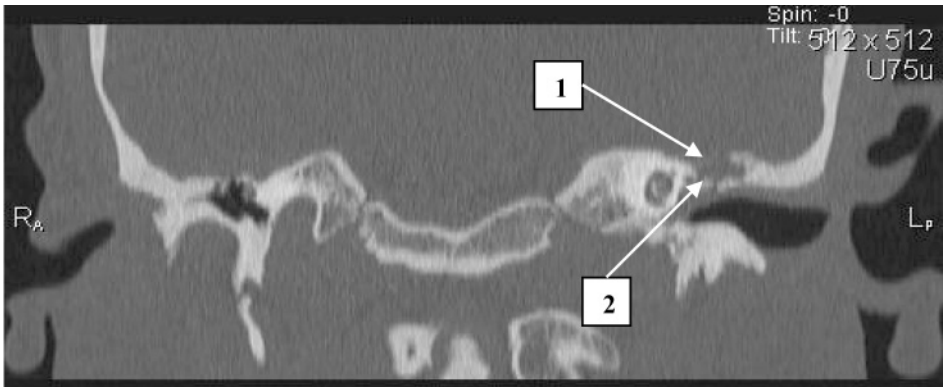

Рис. 5. *Коронарная проекция: разрушена крыша антрума (1), остатки цепи слуховых косточек с продуктивными изменениями полостей среднего уха (2).*

Деструктивные изменения височной кости при хроническом гнойном среднем отите были выявлены у 69% пациентов (22 МСКТ), которые проявились частичным или полным отсутствием цепи слуховых косточек, дефектом или значительным истончением стенок барабанной полости, антрума или межклеточных перегородок в сосцевидном отростке (рис. 4,5).

Следует отметить, что при хроническом гнойном среднем отите, как правило, наблюдались сочетанные поражения височных костей, однако необходимо выделить, что продуктивные изменения говорят об обострении процесса, деструктивные о его выраженности и распространенности, а по склеротическим изменениям можно судить о длительности болезни.

Изучение височных костей методом МСКТ также позволило выявить аномалии развития височной кости и особенности ее строения: предлежание сигмовидного синуса (12%), высокое расположение луковицы ярёмной вены (3%), низкое стояние дна средней черепной ямки (6%).

Таким образом, МСКТ дает возможность правильно оценить состояние височных костей и решить вопрос о наиболее рациональном хирургическом лечении хронического гнойного среднего отита.

Литература

1. Бордовская О. Б. Эффективность компьютерной томографии в диагностике хронического среднего отита / О. Б. Бордовская // Вестник ОКБ № 1 г. Екатеринбурга. – 2002. – № 3–4.

2. Зеликович Е. И. КТ височной кости в диагностике хронического гнойного среднего отита. / Е. И. Зеликович // Вестник оториноларингологии. – 2004. – № 4. – С. 25–29.

УДК 616.284-002.2-053.2-073.756.8

ИНФОРМАТИВНОСТЬ КОМПЬЮТЕРНОЙ ТОМОГРАФИИ ВИСОЧНОЙ КОСТИ ПРИ ХРОНИЧЕСКИХ ГНОЙНЫХ СРЕДНИХ ОТИТАХ У ДЕТЕЙ: КОРРЕЛЯЦИЯ С ИНТРАОПЕРАЦИОННЫМИ НАХОДКАМИ

О.В. Карнеева, Е.И. Зеликович, Д.П. Поляков, Г.В. Куриленков

Научный центр здоровья детей Российской академии медицинских наук, Москва

INFORMATION VALUE OF COMPUTED TOMOGRAPHY IN CHILDREN WITH CHRONIC SUPPURATIVE OTITIS MEDIA: CORRELATION WITH INTRASURGERY FINDINGS

O.V. Karneeva, E.I. Zelikovich, D.P. Polyakov, G.V. Kurilenkov

Возрастающее число предложенных методик отохирургических вмешательств при хронических гнойных средних отитах требует все более тщательного обоснования выбора лечебной тактики. Планирование операции в настоящий момент невозможно без объективного представления о степени выраженности продуктивных и деструктивных воспалительных изменений в полостях среднего уха. В представленной работе приведены данные об информативности компьютерной томографии височных костей на предоперационном этапе у пациентов с данной патологией.

Ключевые слова: хронический средний гнойный отит, компьютерная томография, холестеатома, отохирургия, дети

Account of otosurgical techniques in chronic suppurative otitis media is constantly increasing. That's why the surgery tactics need to be more and more reasonable. Surgery planning today is impossible without objective data on productive and destructive inflammation degree. In the paper is shown the information value of temporal bone computed tomography on pre-surgery stage in such a patients.

Keywords: chronic suppurative otitis media, computed tomography, cholesteatoma, otosurgery, children

В настоящее время в структуре причин, вызывающих тугоухость у детей, ведущее место занимают хронические заболевания среднего уха. К сожалению, снижается возраст детей, у которых уже развилась стойкая тугоухость и которым требуется проведение хирургического лечения. Особенно важно в этой связи своевременная и качественная диагностика патологического состояния среднего уха и определение дальнейшей тактики лечения.

Височная кость в норме – сложное анатомическое образование, которое в период роста человека подвергается возрастным изменениям. При возникновении патологических состояний в среднем ухе клинически оценить изменения, происходящие в височной кости, бывает очень не просто. Близость жизненно важных структур обуславливает особую настороженность. Стремление к неинвазивной визуализации анатомических структур среднего уха определяет постоянное усовершенствование методов послойного исследования. За прошедшее с момента открытия рентгенологического луча время произошла эволюция от обычного рентгенологического исследования височной кости до компьютерной и магнитно-резонансной томографии.

Традиционные методы рентгеновского обследования височной кости до сих пор применяются во многих ЛОР-клиниках, однако они недостаточно информативны, так как являются суммарным изображением всех слоев исследуемого объекта, наложенных один на другой. Толкование подобных рентгенограмм предоставляет большие трудности. Метод компьютерной томографии высокого разрешения (КТВР) ознаменовал собой начало нового этапа развития визуализации височной кости. Картина анатомического сечения органа не имеет теней, не зависит от порядка чередования тканей различной плотности. Метод позволяет

различать ткани, незначительно отличающихся между собой по поглощающей способности. При этом лучевая нагрузка при проведении компьютерной томографии (КТ) височных костей не превышает рентгенологическую нагрузку при проведении исследовании по Шюллеру и Майеру, что особенно важно в детской практике [6,9].

Первые публикации по визуализации среднего уха с помощью КТ были скорее описательные. С накоплением данных, появилась возможность оценить точность КТ-диагностики патологии среднего уха (как в целом, так и рассматривать каждую структуру отдельно, определяя возможность ее визуализации): чувствительность – 97.1%, специфичность – 94.8%, безошибочность постановки диагноза – 96,6% [2, 6]. Диагностическая ценность предоперационных компьютерных томограмм височных костей при патологии среднего уха в полной мере может быть оценена при корреляции данных КТ с операционными находками и гистологическими исследованиями материала, полученного во время операции [1, 3, 4, 5, 6, 7, 8, 9].

Цель нашего исследования заключалось в сравнении данных предоперационных протоколов КТ височных костей и операционных находок у детей с хронической патологией среднего уха и оценке диагностической информативности данных.

Пациенты и методы:

В исследование было включено 118 пациентов в возрасте от 2 до 18 лет с различными формами хронических гнойных средних отитов (ХГСО). У 33 детей имел место мезотимпанит, у 31 – эпитимпанит, у 42 – эпимезотимпанит. У 2 пациентов выявлена врожденная холестеатома среднего уха, у 10 детей диагностирован хронический средний отит с рецидивом холестеатомы в оперированном ухе.

Предоперационные исследования проводились на компьютерном томографе GE Light Speed 16 с использованием модификации высокого разрешения и костного алгоритма в аксиальной и коронарной проекциях шагом 2 мм, толщиной среза 2 мм. Всем 118 пациентам были выполнены санирующие операции различными подходами, у 51 – с одномоментной тимпанопластикой. Все компьютерные томограммы височных костей были проанализированы рентгенологами, которые не имели предварительной информации о пациентах.

Наиболее принципиальными для отохирурга вопросами при описании предоперационных КТ являются следующие:

1. Имеются ли мягкотканные образования в барабанной полости и их характер (грануляции или холестеатома и т.д.)?
2. Имеется ли дефект костных стенок среднего уха?
3. Обнажена ли твердая мозговая оболочка?
4. Есть ли разрыв цепи слуховых косточек?
5. Имеется ли фистула латерального полукружного канала?
6. Имеются ли дегистенции в канале лицевого нерва?

Чтобы в полной мере ответить на поставленные вопросы нами предложена следующая схема протокола компьютерного исследования височных костей:

1. Состояние сосцевидного отростка (тип, строение, выраженность процессов склероза, состояние кортикального слоя и костных стенок)
2. Состояние наружного слухового прохода
3. Состояние барабанной полости
4. Состояние тимпанального устья слуховой трубы
5. Состояние цепи слуховых косточек
6. Состояние окон лабиринта
7. Состояние структур внутреннего уха, внутреннего слухового прохода
8. Анатомические особенности канала лицевого нерва и состояние его костных стенок
9. Локализация крупных сосудов (внутренняя сонная артерия, луковица яремной вены, сигмовидный синус)

При анализе томограмм височных костей и операционных находок изучались такие критерии, как чувствительность и специфичность.

Результаты:

Часто выявляемые признаки на КТ височных костей при данной патологии – это склеротические изменения в клетках сосцевидного отростка. Эбурнизация различной степени выраженности была обнаружена на предоперационных томограммах в 73 случаях. У 3 пациентов обнаружен склероз сосцевидного отростка при выраженном блоке адитуса. В ходе хирургической ревизии во всех случаях были подтверждены протоколы предоперационных

томограмм височных костей. Диагностическая ценность КТ в определении пневматизации сосцевидного отростка получила следующие значения: чувствительность – 100%, специфичность вычислить не представилось возможным, поскольку у всех пациентов имелась та или иная степень снижения пневматизации.

Деструктивные изменения, возникающие в антромастоидальной области, находят свое отражение на КТ в виде сформированных патологических полостей. Подобные изменения на предоперационном этапе были выявлены нами в 67 случаях. Образование деструктивной полости обусловлено ростом холестеатомы. На томограммах края полости могут быть ровные в случаях резорбции кости (29 случаев). При кариесе костные стенки полости могут быть неровными, с нечеткими контурами и понижением плотности костной ткани (38). В 68 случаях определялась деструкция латеральной стенки аттика. Хирургические находки во всех случаях были сопоставимы с протоколами КТ (чувствительность и специфичнось составили 100%).

КТ-картина расширения additus ad antrum выявлена у 84 пациентов, причем не только с холестеатомой, но и при наличии грануляционной ткани в полостях среднего уха. При кариозном расширении аддитуса у 81 ребенка он был блокирован патологическим мягкотканным субстратом. Наличие фестончатых контуров антрума трактуется как сохранение костной основы антрума. Было констатировано два ложноотрицательных результата, когда фестончатость контуров антрума на КТ изображении скрывала деструкцию стенки, обнаруженную во время операции.

Томографическая картина послеоперационных ушных полостей с рецидивом холестеатомы (10 случаев) отчетливо выявляла полости различных размеров, заполненные мягкотканным субстратом. Костные края полостей в 4 случаях были склерозированы. Отмечалось неровность, «размытость» краев костных полостей в 6 случаях. При хирургической ревизии: у 4 пациентов послеоперационная полость была заполнена исключительно холестеатомными массами, костные стенки полости без дефекта; у остальных 6 пациентов выявлен выраженный кариес костных стенок, в полости обнаружены холестеатомные массы, грануляции, полипы. У 2 пациентов при КТ обнаружен дефект крыши антрума, в 2 случаях имелся дефект в области сигмовидного синуса. Операционные находки подтвердили результаты КТ височных костей. Диагностическая ценность метода по данному признаку: чувствительность – 78%, специфичность – 100%.

Нарушение пневматизации тимпанального устья слуховой трубы было выявлено на КТ у 71 пациента. При хирургии уха у 2 пациентов была обнаружена полная непроходимость слуховой трубы.

Слуховые косточки хорошо визуализируются на компьютерных томограммах. При ХГСО на томограммах кариес слуховых косточек проявляется частичным или полным отсутствием элементов цепи, понижением плотности костной ткани (76). Чаще поражается наковальня, ее длинный отросток и тело. Во время операций обнаружены повреждения слуховой цепи у 29 пациентов. Причем, в одном случае в барабанной полости заполненной холестеатомными массами, косточки не были найдены. Два случая повреждения цепи слуховых косточек не нашли отражения в протоколах КТ. Таким образом, специфичность – 100%; чувствительность -81%.

Деструкция костных стенок латерального полукружного канала выявлено при КТ у одного пациента, что было подтверждено интраоперационно.

Продуктивные изменения в структурах среднего уха при хронических средних отитах многообразны и проявляются на КТ наличием патологического субстрата жидкостной и мягкотканной плотности (+25 – + 40 HU). Во всех 118 случаях при КТ височных костей было выявлено наличие патологического субстрата мягкотканной плотности в различных полостях среднего уха. Хирургическая ревизия выявила наличие холестеатомы в 96 случаях из 118. У 32 пациентов наряду с холестеатомой во время оперативного вмешательства были обнаружены грануляции, полипы, спайки. У 22 детей из 118 были выявлены грануляции, полипы и гиперплазия слизистой оболочки барабанной полости при отсутствии холестеатомных масс.

Таким образом, чувствительность и специфичность метода компьютерной томографии в выявлении мягкотканного патологического субстрата в среднем ухе составила 100%. Сам факт наличия мягкотканого образования определяется безошибочно. Однако достоверно дифференцировать патологические субстраты друг от друга методом КТ невозможно (чувствительность и специфичность составляют 98 и 55% соответственно).

Тем не менее заподозрить холестеатому по ряду КТ-признаков возможно. Ее наличие характеризует локализация мягкотканного субстрата в области Пруссакова пространства, наличие деструктивного процесса в височной кости, смещение слуховых косточек при наличии даже небольшого мягкотканного субстрата.

Таким образом, совокупность клинических данных и интерпретация предоперационных компьютерных томограмм височных костей дает возможность отохирургу выбрать тактику и определить объем предстоящего оперативного вмешательства на среднем ухе у ребенка, отдавая преимущества ранним щадящим слухосохраняющим операциям.

Литература

1. Крылова А.И., Власова Г.В. Возможности компьютерной томографии в диагностике патологических состояний среднего уха у детей. СПб.: 2003. 76 с.

2. Кузнецов С.В. Возможности КТ в распознавании заболеваний и повреждений ЛОР-органов. СПб.: 1992. 96 с.

3. Chakeres D.W. CT of ear structures; a tailored approach.// Radiol Clin North Am. – 1984. – Vol. 22. – P. 3–14

4. Cholesteatomas of the Middle Ear and Mastoid: A Comparison of CT Scan and Operative Findings / Mafee M.F [et al]. // Otolaryngologic Clinics of North America. – 1988. – 21 (2). – P. 265–293

5. Cholesteatomas of the temporal bone: a comparison of CT and operative findings / Sneyers W. [et al]. // Acta Oto-rhino-laryngologies beby. – 1991. – 45. – P. 369–373

6. Czerny C., Gstottner W., Imhof H. Computed tomography and magnetic resonance imaging of congenital abnormalities of the temporal bone.// Radiology. – 2003. – 43(3). – P. 227–233

7. Swantz I. High Resolution Computed Tomograly of the Midle Ear and Mastoid. // Radiology. – 1983. – №4. – P. 449–464

8. Swartz J.D., Harhsberger H.R. Imaging of the temporal bone. New York: 1998. 489p.

9. Veillon F. Imagerie del'oreille. Paris: Medecine-Sciences Flammarion. 1991. 222 p.

УДК: 616.286-072.1

ДИАГНОСТИКА ПРИЧИН ДИСФУНКЦИИ СЛУХОВОЙ ТРУБЫ

В.П. Карпов, В.И. Агранович, И.В. Енин

DIAGNOSTICS OF THE EUSTACHIAN TUBE DYSFUNCTIONS

V.P. Karpov, V.I. Agranovich, I.V. Enin

ГОУ ВПО «Ставропольская государственная медицинская академия Росздрава.»
(Зав. каф. оториноларингологии ФПДО – Засл. врач РФ, проф. И.П. Енин)

В работе приведены данные обследования больных с расстройствами слуховой трубы, возникших по различным причинам. Для их диагностики применен комплекс современных методов обследования, включающий проводимые в динамике эндоскопию полости носа и носоглотки, отомикроскопию, аудиометрию, тимпанометрическое исследование. Точное выявление причин дисфункции слуховой трубы позволяет проводить успешное лечении функциональных тубарных расстройств в стационарных или поликлинических условиях.

Ключевые слова: дисфункция слуховой трубы, эндоскопия, отомикроскопия тимпанометрия.
Библиография: 7 источников.

The work presents the results of examination of patients with disorders of the auditory tube, occurred for various reasons. For their diagnosis applied to a complex of modern methods of examination, including endoscopy of the nasal cavity and nasopharynx, otomicroscopy, audiometry, timpanometry performed in the dynamics. The exact identification of the causes dysfunction of auditory tube allows for the successful treatment of functional auditory tube disorders in stationary or polyclinic conditions.

Key words: eustachian tube dysfunctions, endoscopy, otomicroscopy, timpanometry.
Bibliography: 7 sources.

Вопрос своевременной и точной диагностики тубарной дисфункции является одним из наиболее трудных в оториноларингологии [1, 4, 6]. Это связано с особенностями анатомического расположения слуховой трубы, и определенными техническими сложностями её визуализации, в результате чего детальному, прицельному осмотру носоглотки и устьев слуховых труб не всегда уделяется должное внимание [5, 7]. Развитие экссудативного среднего отита, как правило, непосредственно связано с патологией носоглотки [2, 3].

Цель данной работы – изучение диагностической ценности различных методов исследования у больных экссудативными средними отитами.

Пациенты и методы исследования

Всего под наблюдением находилось 140 больных с экссудативными средними отитами в возрасте от 7 до 54 лет. Нами в течение ряда лет выполняется эндоскопический осмотр полости носа, носоглотки и прицельно, глоточных устьев слуховых труб у больных с тубарной патологией различного генеза. Проведение при этом проб Вальсальвы и Тойнби позволяет судить о характере и полноте открытия устьев слуховых труб.

Изображение визуализируется на экран монитора, при необходимости осуществляется видеозапись. При проведении исследования осуществляется анемизация, что помогает уточнять диагноз, особенно при вазомоторных сальпингитах. Для проведения оптической эндоскопии мы использовали жесткие эндоскопы фирмы диаметром 2,7 и 4,0 мм с торцевой и боковой оптикой с углами зрения 0, 30, 45, 70 градусов. Определенные сложности представляют наличие у некоторых больных грубой девиации носовой перегородки, препятствующей введению эндоскопа, но тогда осмотр может быть выполнен через другую половину носа эндоскопом с 70 градусным углом зрения.

Этот подход, хотя и не позволяет непосредственно судить о функции слуховой трубы, дает возможность получить неоценимую информацию о состоянии полости носа, носоглот-

ки, что позволяет с большой точностью диагностировать ряд заболеваний, приводящих к стойкой и упорной дисфункции труб. Полученные результаты фиксировались видеозаписью, что позволяло судить о динамике течения процесса, при необходимости корректируя тактику лечения.

Результаты исследования

1. Частыми находками (37%) было увеличение трубных миндалин, что приводило к смещению трубного валика кпереди.

2. При воспалительной патологии носа и околоносовых пазух (у 35% больных) определялись полоски гноя, распространяющиеся к устью слуховой трубы, при глотании часто шел заброс в само устье.

3. Часто(21%) встречалась гипертрофия глоточной миндалины, у взрослых пациентов аденоиды выявлены у 7 % больных. У большинства этих пациентов был выявлен вялотекущий аденоидит, приведший к воспалению трубных миндалин и нарушению функции слуховых труб.

4. Вазомоторные сальпингиты диагностированы у 22% пациентов.

5. В целом ряде случаев (11%) у больных отмечалось низкое расположение глоточного устья слуховой трубы, что характерно для детского возраста, но встречается и у взрослых. Данная особенность способствует тубарному рефлюксу.

6. Рубцовые изменения в носоглотке у взрослых (10%) были связаны с перенесенными ранее больными оперативными вмешательствами, чаще всего аденотомией.

7. У 5 пациентов были выявлены новообразования носоглотки – у 3 доброкачественные: у двух кавернозные гемангиомы, у одного юношеская ангиофиброма.

Диагностированы два случая злокачественных опухолей: у одного пациента аденокарцинома и у одной больной плоскоклеточный рак. Все эти диагнозы подтверждены гистологическим исследованием.

Наш опыт свидетельствует о высокой информативности эндоскопической диагностики тубарных дисфункции. Метод перспективен, нетравматичен, обеспечивает хороший обзор и возможности лечебных манипуляций, позволяет четко определить причину тубарной дисфункции, что позволяет правильно выбрать тактику лечения.

Отомикроскопия отражает состояние барабанной перепонки при дисфункции трубы. Визуальные изменения барабанной перепонки являются одним из диагностических критериев дисфункции слуховой трубы. При целой барабанной перепонке этот метод позволяет оценить состояние среднего уха по характеру ее изменений. Для отомикроскопии нами были использованы операционные микроскопы фирм «Karl Zeiss» /Германия / и « Мико – ЛОР – ЛОМО» /Россия/. Рабочее увеличение от 10 до 25 кратного. При наличии целой барабанной перепонки относительно легко регистрируются определенные участки втяжения и ограничение подвижности барабанной перепонки, ее ретракционные карманы. При экссудативных средних отитах изменения оттенка барабанной перепонки зависят от длительности процесса, цвета и консистенции транссудата. После удавшегося продувания слуховой трубы у таких больных отмечаются пузырьки вспененного экссудата. Если он не занимает всю барабанную полость, то виден его уровень, меняющийся при изменении положения головы. У детей, в силу утолщенности барабанной перепонки, определить этот симптом сложнее.

Кроме этого больными выполнялись пробы Вальсальвы и Тойнби. При целой барабанной перепонке и сохранности вентиляционной функции слуховой трубы наблюдается ее характерное движение.

Процент совпадений данных отомикроскопии и тимпанометрии – 88,5%.

Для исследования состояния слуха, в первую очередь степени кондуктивной тугоухости, наиболее характерной для патологии слуховой трубы, мы применили пороговую тональную аудиометрию. Вычисляли средний порог восприятия чистых тонов согласно международной классификации тугоухости в зоне речевых частот (0,5, 1, 2 и 4 кГц), а также средний костно-воздушный разрыв (интервал).

Однако, учитывая значительное количество заболеваний уха, приводящих к кондуктивной тугоухости, следует отметить, что она имеет ценность только в сочетании с другими методами исследований, например с тимпанометрией.

Тимпанометрия является простым в исполнении и надежным объективным способом оценки подвижности звукопроводящей системы среднего уха, функции слуховой трубы, и взаимоотношения этих структур. Особо важное диагностическое значение имеет тимпанометрия при экссудативном среднем отите. Тимпанометрия наиболее точно отражает

эквипрессорно-вентиляционную функцию при интактной барабанной перепонке. Она проводилась в динамике (глотательные движения, опыты Тойнби, Вальсальвы). С помощью последнего можно определить: тест Williams (E.T.F.1.) в автоматическом или ручном режиме – для неперфорированных барабанных перепонок. Полученные данные позволяют провести оценку проходимости слуховой трубы.

Формы тимпанограмм как в норме, так и при различных видах патологии отличаются некоторым разнообразием. Тем не менее, регистрируются несколько основных видов кривых, которые четко отличаются друг от друга. Поэтому учитывается, в первую очередь, принадлежность к тому или иному основному типу. Это дает возможность определить состояние слуховой трубы.

Считается, что о функции слуховой трубы можно судить при тимпанометрическом исследовании по величине внутрибарабанного давления. Нормальные его показатели несколько разнятся – от –100 до +100 daPa. Снижение внутрибарабанного давления ниже нормы говорит о тубарной недостаточности. По этому признаку выделяются тимпанограммы «С.1»(пик до –199 daPa); «С.2» (пик до -299 daPa), «С.3» (пик ниже -300 daPa).

Нами получены тимпанограммы типа «С.1» у 9 больных (12ушей); тимпанограммы типа«С.2» у 22 больных (38 ушей); тимпанограммы типа«С.3» у 20 больных (32уха).

Тимпанограммы типа «В» где невозможно определить уровень давления внутри барабанной полости у 89 больных (158ушей). У 100(41,6%) больных тимпанограммы на обоих ушах были различными (например, типа «В» справа, типа«С.2» слева).

С помощью тимпанометрии выявлена скрытая патология среднего уха и нарушения функционального состояния слуховых труб (при нормальных или близких к норме аудиограммах) у 23% детей и 9% взрослых.

У 89,9% больных с тимпанограммой типа «В» при обследовании выявлен выпот в барабанной полости. При улучшении состояния этот тип переходит в тип «С», а при выздоровлении – в «А». Следует отметить, что нормализация тимпанометрической кривой при лечении экссудативного отита происходит значительно позже, чем восстановление нормальных показателей тональной пороговой аудиометрии.

Выводы

1. Для своевременной диагностики дисфункции слуховой трубы необходим комплекс современных методов исследования, включающий в динамике эндоскопию полости носа и носоглотки, отомикроскопию, аудиометрию, тимпанометрическое обследование. Тимпанометрия в обследовании состояния среднего уха точнее регистрирует его изменения, чем аудиометрия.

2. Оптическая эндоскопия полости носа и носоглотки является одним из обязательных и строго необходимых условий современной диагностики различных патологических состояний слуховой трубы. Она показана при различных вариантах дисфункции слуховой трубы. При этом обеспечивается четкая визуализация патологических процессов, которая должна фиксироваться видеозаписью, что в дальнейшем позволяет проводить в динамике контроль эффективности проводимой терапии.

3. Полученные нами данные позволили выявить корреляцию между данными эндоскопии полости носа и носоглотки и состоянием слуховой функции у больных с тубарной дисфункцией.

Литература

1. Бобошко М.Ю., Лопотко А.И. Слуховая труба. СПб.: Спец. Лит., 2003. 360 с.

2.Бурмистрова Т.В., Дайхес Н.А., Анташов А.В. Этиологические аспекты экссудативного среднего отита //Росс. Оторинолар. – 2004. – №5. – С. 38–44.

3. Дмитриев Н.С., Милешина Н.А., Колесова Н.И. Экссудативный средний отит у детей. Патогенетический подход к лечению: метод. указ. М., 1996. 21с.

4. Карпищенко С.А., Журавлева Т.А. Диагностические возможности эндоскопии в выявлении причин тубарных дисфункций // Росс. Оторинолар. – 2006. – № 5. – С. 80–84.

5. Клешнин Д.А. Ринофиброскопия в диагностике и лечении заболеваний слуховой трубы // Росс. Оторинолар. – 2003. – № 1. – С. 70-71.

6. Преображенский Н.А., Гольдман И.И. Экссудативный средний отит. М.: Медицина, 1987. 192 с.

7. Stammberger H. An endoscopy study of tubal function and the diseased ethmoid sinus // Arch. Otorhinolaryngol. – 1986. – Vol.243, №4. – P. 254–259.

УДК: 611.285:615.835.14

ТЕРАПИЯ ФУНКЦИОНАЛЬНЫХ НАРУШЕНИЙ СЛУХОВОЙ ТРУБЫ

В.П. Карпов, И.П. Енин, В.И. Агранович, И.В. Енин, Е.Е. Карпова

TREATMENT OF THE EUSTACHIAN TUBE DYSFUNCTIONS

V.P. Karpov, I.P. Enin, V.I. Agranovich, I.V. Enin, E.E. Karpova

ГОУ ВПО «Ставропольская государственная медицинская академия Росздрава.»
(Зав. каф. оториноларингологии ФПДО – Засл. врач РФ, проф. И.П. Енин)

В работе приведено обоснование применения вакуум-терапии при лечении больных с функциональными расстройствами слуховой трубы. Данные исследования подтверждают, что дозированное разрежение воздуха в наружных слуховых проходах приводит к пассивному открытию слуховой трубы. В сравнительном аспекте с другими методами лечения отмечается высокая эффективность, безопасность способа. По всем своим характеристикам вакуум-терапия может быть рекомендована для широкого использования в лечении функциональных тубарных расстройств.

Ключевые слова: дисфункция слуховой трубы, тимпанометрия, вакуум- терапия
Библиография: 13 источников

In work the substantiation of application of vacuum-therapy in the treatment of patients with functional disorders of the auditory tube. These studies confirm that the dose-dilution air in the ear canal leads to a passive opening of auditory tube. In comparative aspect with other methods of treatment high efficiency, safety of a way is marked. For all the characteristics of vacuum-therapy can be recommended for widespread use in the treatment of functional disorders.

Key words: eustachian tube dysfunctions, timpanometry, vacuum therapy,
Bibliography: 13 sources.

Одной из основных причин кондуктивной тугоухости являются дисфункция слуховой трубы и ее последствия [2, 13]. При нарушениях эквипрессорной и дренажной функций почти неизбежно возникают патологические изменения в полостях среднего уха от экссудативного до фиброзно-адгезивного или хронического гнойного среднего отита [1, 8]. Несвоевременная или неполная диагностика, нерациональная антибиотикотерапия, редкое применение парацентеза и шунтирования барабанной полости способствуют развитию вялотекущих, негнойных процессов в барабанной полости, проявляющихся без симптомов острого воспаления, что ведет к стойкой кондуктивной тугоухости. Существуют два принципиально разных подхода к лечению таких больных – комплекс консервативных мероприятий или хирургическое лечение. В последнем случае наиболее часто используется шунтирование барабанной полости. Однако этот способ не лишен ряда существенных недостатков и осложнений в виде отореи, вызванной инфицированием среднего уха; смещения шунта; развития атрофии барабанной перепонки и мирингосклероза; наконец, формирования стойкой перфорации барабанной перепонки. В связи с этим весьма важной является потребность предложить рациональный способ лечения больных.

Целью данной работы являлась разработка нового пути реабилитации больных с функциональной дисфункцией слуховых труб с целью профилактики развития стойкой тугоухости.

Активное участие в осуществлении вентиляции барабанной полости принимает барабанная перепонка [13]. Она функционирует как поршень, облегчая вхождение воздуха в барабанную полость. При разрежении воздуха в наружных слуховых проходах происходит уменьшение напряжения барабанной перепонки и восстанавливается подвижность цепи слуховых косточек, уменьшается растяжение связок среднего уха.

Целесообразность создания отрицательного давления в наружных слуховых проходах при лечении хронических катаров средних ушей первым в России отмечал Н.П Симанов-

ский (1914). Я.С. Темкин (1957) настоятельно рекомендовал его для лечения хронических катаров средних ушей. Н.С. Иоффе(1968) предложил аппарат разрежения воздуха в наружном слуховом проходе. Технически метод был малообоснован. Отсутствовало определение конкретных нозологических форм заболеваний среднего уха, лечение проводилось чисто эмпирическим путем, абсолютно не исследовалось внутрибарабанное давление, автором не учитывалось функциональное состояние слуховой трубы.

Учитывая, что открытие слуховой трубы возможно при изменении давления в барабанной полости на 100–150 мм водного столба, мы решили применить дозированное снижение давления в наружных слуховых проходах с целью вызвать пассивное открытие слуховой трубы при ее функциональных расстройствах и, в частности, экссудативном среднем отите.

Для выполнения этой задачи нами предложен способ дозированной вакуум – терапии [6] и устройство для его осуществления [5]. Способ осуществляется следующим образом – с использованием тимпанометрии определяется уровень внутрибарабанного давления и подбираются индивидуальные вкладыши с целью герметичной обтурации наружного слухового прохода. С помощью микрокомпрессора в наружных слуховых проходах создается отрицательное давление (контроль по манометру) соответствующее данным, полученным при тимпанометрии, с понижением его дополнительно на – 200 декаПа. Если же получен тип тимпанограммы «В», где невозможно определить уровень давления внутри барабанной полости, то отрицательное давление в наружных слуховых проходах дается на уровне ниже порога болевых ощущений (до – 400 декаПа).

Сеанс терапии продолжается 5 минут. Эта продолжительность процедуры устанавливается с целью добиться пассивного открытия слуховой трубы. Во время сеанса больному рекомендуется периодически выполнять глотательные движения. Процедура может выполняться как однократно, так и несколько раз в сутки (от 2 до 4) для быстрейшего достижения стойкого эффекта. Курс лечения – 10 сеансов.

Показанием к применению являются:

– функциональная дисфункция слуховых труб;
– отсутствие патологии полости носа и придаточных пазух;
– свободная (или санированная) носоглотка;
– наличие у больного экссудативного среднего отита;
– отсутствие перфорации барабанной перепонки;
– отсутствие признаков наружных отитов

Применение вакуум – терапии мы рассматриваем как альтернативу шунтированию барабанной полости. Для иллюстрации эффективности вакуум – терапии приводим результаты собственных исследований. Всего вакуум-терапию получали с соблюдением всех вышеуказанных условий 120 человек, страдающих экссудативными средними отитами, вызванными функциональной дисфункцией слуховых труб.

В качестве контроля эффективности лечения проводилась аудиометрия перед началом курса, после первого сеанса и по окончании терапии. Тимпанометрия проводилась сразу после выполнения первого сеанса, через сутки и по окончании курса лечения.

Все больные вакуум – терапию переносили хорошо. Жалоб в процессе лечения или после него не отмечалось. Визуально уже после первой процедуры отмечались положительные изменения в отоскопической картине, улучшалась подвижность барабанной перепонки. Практически у всех больных, до лечения имевших видимый уровень транссудата, через 2–5 процедур он уже не просматривался. Уменьшалось, а затем и исчезало наблюдаемое ранее втяжение барабанной перепонки.

К концу курса лечения у большинства больных (85%) удалось полностью восстановить цвет, опознавательные пункты и подвижность барабанной перепонки.

После проведенного первого сеанса вакуум – терапии многие больные субъективно отмечали улучшение слуха. При продолжении терапии изменения слуха носили все более стойкий характер, начиная в среднем с 4 – 6 процедуры улучшение слуха становилось стойким. Снижался уровень шума в ушах. Эти субъективные данные потребовали проведения объективного исследования.

По показателям аудиометрии, по завершении всего курса, у большинства – 87% – больных удалось полностью восстановить слуховую функцию.

Положительные результаты тимпанометрии выглядели обнадеживающими. В результате первого сеанса вакуум – терапии у 34% больных (до начала – 0%) отмечалась регистрация нормальной кривой тимпанограммы. У 32(26,7%), регистрировалось небольшое, положи-

тельное (до +50 декаПа) интратимпанальное давление. Этот феномен мы считаем прогностически весьма благоприятным. В группе больных с тимпанограммами типа «С» даже после одного сеанса вакуум – терапии наблюдалась определенная, статистически достоверная положительная динамика интратимпанального давления. Результат доходил до изменения в +30 – +40 декаПа. Учитывая целостность барабанной перепонки, эти данные наглядно свидетельствуют о возможности и результативности пассивного открытия слуховой трубы при проведении вакуум терапии. Снизилось число больных с тимпанограммами типа «В». При этом надо отметить, что при субъективном восстановлении или улучшении слуха у большинства больных отмечался «хлопок», «треск» или «щелчок» в ухе. Уменьшилось и число больных с тимпанограммами типа «С» – 54% против 70%. По возрастным группам изменение тимпанограмм не имело сколько – нибудь существенного различия (P>0,05). Положительная динамика зависела не от возраста больного, а от особенностей функционального состояния его слуховой трубы на момент воздействия.

По завершении всего курса удалось получить положительные результаты: восстановление нормальной кривой – у 71,7% больных, у 20,8% отмечался явный сдвиг в положительную сторону, и лишь у 9 (7,5%) изменений не было отмечено.

Восстановление проходимости слуховых труб зарегистрировано у 111(92.5%), в то время как до лечения различная степень нарушения функций слуховых труб (в основном 2-3) в этой группе была у 100% пациентов (P<0,001).

В целом, полученные после окончания всего курса лечения объективные данные свидетельствуют о том, что при проведении вакуум – терапии у большинства больных наблюдается пассивное открытие слуховой трубы. Это нашло отражение в положительном изменении и нормализации интратимпанального давления, восстановлении градиента и тимпанометрической кривой при положительной динамике слуховой функции.

В лечении больных экссудативными средними отитами возможно несколько подходов – комплекс консервативных мероприятий, хирургическое лечение (тимпаностомия) и применение вакуум-терапии. Проводя анализ сравнительной эффективности всех трех методов лечения экссудативных средних отитов, мы получили следующие результаты

Динамика изменений тубарной функции (дисфункции) в зависимости от использованного метода лечения следующая. У подавляющего числа пациентов нам удалось добиться полного восстановления или значительного улучшения функционирования слуховых труб. Анализируя итоги по этому показателю, можно отметить преимущество вакуум-терапии перед шунтированием и традиционным консервативным лечением (P<0,01). Сравнивая показатели консервативного лечения, шунтирования и вакуум – терапии по степени среднего значения костно-воздушного интервала проведение вакуум-терапии имеет статистически достоверное (P<0,001)преимущество перед консервативным лечением и шунтированием.

По нашему мнению, при отсутствии эффекта вакуум–терапии по данным тимпанометрии после 5 сеансов, следует использовать шунтирование барабанной полости. Соблюдение указанной последовательности мероприятий поможет предупредить формирование адгезивного процесса в среднем ухе и, следовательно, стойкой тугоухости.

Выводы

1. Применение разработанного нами устройства и способа для проведения дозированной вакуум – терапии у пациентов с функциональными расстройствами слуховой трубы способно привести к пассивному открытию слуховой трубы и восстановлению нормальной вентиляции и дренирования полостей среднего уха.

2. Вакуум-терапия является неинвазивным, безболезненным и абсолютно безопасным методом лечения. Эффективность лечения достаточно высока.

3. Вакуум терапия может широко применяться в комплексном лечении функциональных тубарных расстройств в стационарных или поликлинических условиях.

Литература

1. Бобошко М.Ю., Лопотко А.И. Слуховая труба. СПб.: Спец. Лит., 2003. 360с.

2. Бурмистрова Т.В., Дайхес Н.А., Анташов А.В. Этиологические аспекты экссудативного среднего отита //Росс. Оторинолар. – 2004. – №5 /12/. – С. 38–44.

3. Дмитриев Н.С., Милешина Н.А., Колесова Н.И. Экссудативный средний отит у детей. Патогенетический подход к лечению: метод. указ. М., 1996. 21 с.

4. Иоффе Н.С. Лечебное и диагностическое значение вакуума в наружных слуховых проходах. // Журн. ушных, носовых и горловых болезней. – 1968. – №1. – С.81–84.

5. Пат. № 2221527 Российская федерация, МПК7 А 61 F 11/00 11/08. Способ дозированной вакуум – терапии у больных хроническими катаральными и экссудативными средними отитами и устройство для его осуществления / Карпов В.П., Енин И.П., Лопотко А.И.; Заявитель и патентообладатель Карпов Владимир Павлович – №2001130100; заявл.06.11.01; опубл.20.01.04, Бюл. № 2 (Пч.).-3с.

6. Карпов В.П. Новый способ лечения больных с экссудативными средними отитами: Сб. мат. научно – практической конференции «Современные вопросы диагностики и реабилитации больных с тугоухостью и глухотой». Суздаль, 2006. – С.91.

7. Милешина Н.А. Возрастные особенности экссудативного среднего отита: диагностика, лечение, отдаленные результаты: автореф. дис. ... канд. мед. наук. М., 1994. – 18 с.

8. Преображенский Н.А., Гольдман И.И. Экссудативный средний отит. М.: Медицина, 1987. 192 с.

9. Симановский Н.П. Лекции по ушным, носовым и горловым болезням. СПб., 1914. 468 с.

10. Темкин Я.С. Глухота и тугоухость. М.: Медгиз, 1957. 427с.

11. American Speech – Language – Hearing Association: Guidelines for Screening for Hearing Impairment and Middle ear Disorders.// ASHA. – 1990. -Vol.32, suppl-2. – P17-24.

12. Chan K.H., Bluestone C.D. Lack of efficacy of middle-ear inflation: treatment of otitis media with effusion in children. // Otolaryngol. Head Neck Surg. – 1989. – Vol.100, № 4. – P. 317–323.

13. Sade J., Luntz M. Middle Ear as a Gas Pocket. // Ann. of Otology, Rhinol, Laryngol. – 1990. – Vol.99, № 7. – P. 529–534.

УДК 616.285-089.844

ТИМПАНОПЛАСТИКА В ПОЛОСТИ РАДИКАЛЬНО ОПЕРИРОВАННОГО УХА

А.Э. Книпенберг#, А.В. Староха #*, А.В. Давыдов #*

#Томский филиал ФГУ «Научно-клинический центр оториноларингологии ФМБА России»
(Директор – засл. врач РФ, проф. А.В. Староха)
ГОУ ВПО «Сибирский государственный медицинский университет Росздрава»
(Зав. каф. оториноларингологии –Засл. врач РФ, проф. А.В. Староха)

Несмотря на достигнутые в настоящее время значительные успехи в отохирургии, наиболее распространенным методом хирургического лечения хронического гнойного среднего отита (ХГСО), особенно в случаях, когда воспалительный процесс сопровождается образованием холестеатомы, является выполнение общеполостной радикальной операции (РО). После санирующей операции на ухе, которая почти полностью разрешает проблему профилактики отогенных внутричерепных осложнений, полное прекращение гноетечения достигается далеко не всегда [1, 2]. Условием для обеспечения стабильного улучшения слуха и излечения воспалительного процесса в среднем ухе при хроническом гнойном среднем отите, является создание на завершающем этапе реконструктивной или санирующей операции замкнутой воздушной полости за счет восстановления целостности тимпанальной мембраны. Отомикроскопически при «закрытой» (изолированной от трепанационной полости (ТП)) слуховой трубе определяется полная эпидермизация ТП; при открытой слуховой трубе – слизисто-эпидермальная выстилка ТП [3].

На сегодняшний день не существует стандартного подхода к этим вмешательствам, предложено множество методик как в этапности, так и по технике и использованию пластических материалов. Цель реконструктивной хирургии среднего уха – сохранение всех жизнеспособных структур звукопроводящего аппарата, и по возможности, пластическое восстановление трансформационного механизма. Тимпанопластика у таких пациентов, как правило, включает мобилизацию сохранных элементов звукопроводящей цепи, восстановление ее непрерывности и мирингопластику. При удачном выполнении этой задачи отмечается улучшение слуховой функции [4].

Целью исследования явилось изучение эффективности операции тимпанопластики в полости ранее радикально оперированного уха.

Пациенты и методы

В клинике ТФ ФГУ НКЦ оториноларингологии, за последние 2 года было выполнено 23 частичных реконструктивных слухоулучшающих операции (РСО) с формированием барабанной полости в пределах мезотимпанума на уровне канала лицевого нерва у пациентов с хроническим эпитимпанитом, перенесших РО от 1 до 42 лет (в среднем 8) назад. Возраст больных составлял 18–59 лет (в среднем, 36 лет) из них было 12 мужчин и 13 женщин. Односторонний процесс отмечался у 11, двусторонний – у 12 больных. Всем пациентам перед операцией проводилось клиническое, аудиологическое обследование, выполнялась компьютерная томография височных костей. У 13 пациентов выявлена II степень тугоухости, у 10 – III степень. 15 из них страдали смешанной формой тугоухости, у 8 отмечалась кондуктивная тугоухость. Величина костно-воздушного интервала в зоне речевых частот у большинства пациентов составляла 30–50 дБ (в среднем 41,1 дБ).

При выполнении слухоулучшающих реконструктивных операций мы использовали 3 различных способа оссикулопластики: восстановление звукопроводящей цепи при помощи частичных оссикулярных протезов (PORP) и оссикулопластика с использованием моделированного фрагмента наковальни в качестве «надстроя» стремени – группа I, мирингостапедопексия – группа II и восстановление утраченной оссикулярной системы путем колюмеллизации с помощью полного оссикулярного протеза (TORP) – группа III.

В группе I в качестве PORP использовался частичный протез Bell-Тюбинген. В группе II мирингостапедопексия предполагала укладку надхрящнично-хрящевого трансплантата

непосредственно на головку стремени. В группе III в качестве TORP использовался полный протез Aerial – Тюбинген. Мирингопластика у всех пациентов производилась двухслойным трансплантатом, включающим аутохрящевую пластинку и фрагмент надхрящницы ушной раковины или козелка.

Клинические результаты хирургического вмешательства изучались в сроки 1, 3, 6 месяцев после операции. Критериями оценки являлось морфологическое состояние неотимпанальной мембраны и функциональный эффект операции при сравнении среднего значения порогов звукопроведения для 4 стандартных частот (0,5, 1, 2, 4 кГц) до и после вмешательства [5].

Результаты и обсуждение

У 13 пациентов при ревизии барабанной полости во время проведения операции установлена сохранность стремени, у остальных 10 больных цепь слуховых косточек отсутствовала. В группе I трем больным была произведена тимпанопластика с оссикулопластикой титановым частичным имплантом и 6 пациентам выполнена оссикулопластика с использованием моделированного фрагмента наковальни в качестве «надстроя» стремени, величина костно-воздушного интервала у них составляла в среднем 40,6 дБ. В группе II четырем пациентам произведена мирингостапедопексия с использованием аутохряща козелка (величина костно-воздушного интервала 37,7 дБ). В группе III всем 10 пациентам с отсутствием оссикулярной системы произведена тимпанопластика с оссикулопластикой тотальным титановым имплантом (величина костно-воздушного интервала 42,7 дБ).

Анализ результатов выполненных операций показал, что удовлетворительный морфологический эффект достигнут в группах I и II у всех пациентов и у 6 из 10 пациентов группы с отсутствием оссикулярной системы. У четырех больных III группы с неудовлетворительным морфологическим результатом отмечена «протрузия» тотального титанового импланта. В группе I удалось достигнуть уменьшения костно-воздушного интервала на 15,2 Дб., что может быть расценено как удовлетворительный функциональный результат. В группе II костно-воздушный интервал уменьшился на 8,1 Дб. В группе III у пациентов с «протрузией» импланта слуховая функция осталась на прежнем уровне. У пациентов с удовлетворительным морфологическим результатом костно-воздушный интервал уменьшился на 5,9 Дб.

Заключение

Таким образом, пациенты, перенесшие радикальную операцию на ухе, нуждаются в хирургической реабилитации, включающей в себя максимальную элиминацию патологических очагов и создание воздушной неотимпанальной полости, что позволяет достигнуть отграничения тимпанального устья слуховой трубы от общей тимпанальной полости и улучшения слуховой функции.

У больных с сохраненными элементами оссикулярной системы (группы I и II) полученный морфологический и функциональный результат лучше, чем у больных группы III (отсутствие оссикулярной системы), что, по-видимому, связано с лучшими анатомо-физиологическими условиями в тимпанальной полости у пациентов I и II групп.

Литература

1. Гуров А.В., Гусева А.Л. Особенности микробной контаминации трепанационной полости после санирующих операций на среднем ухе. // Вестник оториноларингологии, приложение – 2010. – № 5, – С. 71–72.

2. Самбулов В.И., Тюкин В.Ю. Современные аспекты диагностики и хирургического лечения детей с хроническим гнойным средним отитом. // Российская оториноларингология – 2004. – №5 – С. 160–163.

3. Болезнь оперированного уха: вопросы терминологии, хирургической реабилитации и профилактики / И.А. Аникин [и др.]. // Материалы XVII съезда оториноларингологов России, Нижний Новгород 7–9 июня 2006. – Санкт-Петербург 2006. – С. 82–83.

4. Реконструктивная хирургия среднего уха при хроническом гнойном среднем отите / И.Т. Мухамедов [и др.] // Материалы XVII съезда оториноларингологов России, Нижний Новгород 7–9 июня 2006 – Санкт-Петербург 2006. – С. 121–122.

5. Committee on Hearing and Equilibrium guidelines for the evaluation of results of treatment of conductive hearing loss / E.M. Monsell [et al.] // Otolaryngology – Head and Neck Surgery. – 1995. – Vol.113. – P. 186–187.

УДК 616.285-002.2-089.844

ФОРМИРОВАНИЕ ПЕРЕДНЕГО УГЛА ПРИ МИРИНГОПЛАСТИКЕ

А.В. Козаренко, В.И. Егоров

ФГУ 3 ЦВКГ им. А. А. Вишневского МО РФ
Москва

Методы мирингопластики широко освещены в литературе, так как восстановление на завершающем этапе реконструктивной или санирующей операции замкнутой воздушной барабанной полости путем устранения перфорации тимпаналь¬ной мембраны может определить успех всего вмешательства (3,4). Вопрос о преимуществе того или иного трансплантата до сих пор активно обсуждается. Обращается внимание на обязательное замещение отсутствующего среднего слоя барабанной перепонки хрящевым аутотрансплантатом или полимерным сетчатым имплантатом (2). Общепризнанно, что наибольшие сложности имеют место в случаях суб- и тотальных дефектов перепонки. Однако, и при относительно небольших краевых перфорациях в передних квадрантах у хирурга бывает достаточно проблем.

Одной из причин неудовлетворительных результатов операции является смещение трансплантата: или его западение, или латерализация- когда, несмотря на хороший морфологический результат, функциональный результат оставляет желать лучшего (1).

Западение трансплантата, как правило, связано с его недостаточными размерами, неправильной укладкой, тубарной дисфункцией и, как следствие, отрицательным давлением в барабанной полости. При этом сохраняется путь инфицирования барабанной полости через наружный слуховой проход, возникают условия для нарушения ее дренирования в послеоперационном периоде

Причинами латерализации могут быть также неправильная укладка трансплантата и его неплотное прижатие к воспринимающему ложу, излишняя отсепаровка кожи наружного слухового прохода, болезнь тимпанального лоскута, послеоперационное повышение внутритимпанального давления за счет скопления в барабанной полости тканевой жидкости (крови) при недостаточной дренажной функции слуховой трубы или при раннем неадекватном ее продувании.

В этой связи фиксация неотимпанального трансплантата в «естественном» положении является важным разделом функциональной реконструкции барабанной полости. Именно эта проблема и стала предметом настоящего исследования.

Проанализировано 47 историй болезни прооперированных больных с хроническим гнойным перфоративным средним отитом при полном соблюдении нижеуказанных приемов. При мирингопластике применялись следующие трансплантаты: аутофасция височной мышцы – в 10 случаях, аутонадхрящница – 8 человек, аллохрящ – 5 больных, аутохрящ с аутонадхрящницей- 24 пациента.

Укладка трансплантата выполнялась типично- после определения площади дефекта тимпанальной мембраны на ее деэпидермизированные остатки. Предварительно выкраивался меатальный лоскут с передне- верхней стенки на нижней «питающей» ножке. Барабанная полость заполнялась фибриногено- тромбицитарной мембраной, которая ускоряет заживление раны, улучшает гемостаз. Также она служила и дополнительной «опорой» для трансплантата с целью профилактике смещения его кнутри в первые дни после операции. Кроме того известно, что фактор роста эпителиальных клеток в аутогенном геле индуцирует развитие клеток эпителия и ускоряет ангиогенез (прорастание кровеносных сосудов).

Фасциальный и надхрящничный трансплантаты подготавливались на 4–5 мм больше по площади, чем имевшаяся перфорация. Аллохрящ имел вид «открытой книги» В случаях использования хондро- перихондрального трансплантата надхрящницу от хряща не отделяли, по периметру хряща она была больше его на 3–4 мм. Сам хрящ обязательно максимально истончался, и по площади он был незначительно больше требовавшейся тимпанальной мембраны, приблизительно на 0,3–0,4 мм в диаметре. Хрящ, вставая в тимпанальное кольцо, находился в состоянии распирания. Надхрящница расправлялась по стенкам наружного слухового прохода. В проекцию переднего угла укладывался меатальный лоскут. Затем

неотимпанальная мембрана покрывалась опять фибриногено-тромбицитарной мембраной, после – резиновыми полосками. Наружный слуховой проход тампонировался ватными шариками с водорастворимой антибиотиковой мазью, которые удалялись на 10–12 день.

В послеоперационном периоде обращалось дополнительное внимание на улучшение микроциркуляции, которая при тимпанопластике неизбежно страдает в области наружного и среднего уха, что негативно сказывается на течение репаративных процессов и приживление трансплантата. С этой целью назначались вазоактивные препараты и ноотропы. С первого дня после операции начиналась проводиться магнитотерапия на оперированное ухо и электростимуляция мышц слуховой трубы. Сразу после растампонирования добавлялась лазеротерапия эндаурально.

Анализ отдаленных результатов показал, что только при применении аутохряща с аутонадхрящницей достичь восстановления передних отделов барабанной перепонки (с их правильным стоянием) удалось во всех случаях, даже при возникновении вторичной перфорации неотимпанальной мембраны (у 5 больных с изначальной субтотальной перфорацией).

Выводы: 1. заполнение барабанной полости фибриногено-тромбицитарной мембраной и покрытие ею трансплантата снаружи при мирингопластике способствует улучшению морфологических результатов операции; 2. истонченный аутохрящ легче установить в правильное положение, чем трансплантаты других видов; 3. использование меатального лоскута на «питающей» ножке помогает формированию переднего угла.

Литература

1. Аникин М.И. Способ устранения латерализации тимпанальной мембраны.- Российская оториноларингология, приложение №2. – 2008, с. 203–207.

2. Кочергин Г.А., Дворянчиков В.В., Сыроежкин Ф.А. Некоторые аспекты функционально-реконструктивных операций на условно-«сухом» ухе при хроническом гнойном среднем отите.- Вестник Российской Военно-медицинской академии №3 (31). – 2010. С. 45–46.

3.Островский А.И. Морфофункциональные аспекты адаптивной тимпанопластики, автореф. дисс. ДМН, Самара, 1995. С. 32.

4.Вишняков В.В. Отдаленные результаты тимпанопластики, 1У медународн. симпозиум, Современные проблемы физиологии и патологии слуха. Тезисы докл., Москва, 2001, с. 51–52.

УДК 616.22-002:616.329

ОЦЕНКА РОЛИ ГАСТРОЭЗОФАГЕАЛЬНОЙ РЕФЛЮКСНОЙ БОЛЕЗНИ В КЛИНИЧЕСКОЙ КАРТИНЕ ЗАБОЛЕВАНИЙ ПОЛОСТИ СРЕДНЕГО УХА И СЛУХОВОЙ ТРУБЫ

В.Э. Кокорина, О.П. Малай*

THE ROLE OF GASTROESOPHAGEAL REFLUX DIESES IN PATHOLOGY OF THE MIDDLE EAR AND EUSTACHIAN TUBE

V.E. Kokorina

ГОУ ВПО ДВГМУ Росздрава кафедра оториноларингологии (Ректор – д.м.н. проф. В.П. Молочный), Хабаровск
**Санкт-Петербургский государственный университет им. Акад. И.П. Павлова (Ректор – д.м.н., проф. М.Д. Дидур)*

В статье авторы анализируют влияние гастроэзофагеальной рефлюксной болезни (ГЭРБ) на течение патологии среднего уха и слуховых труб. Диагноз ГЭРБ был достоверно подтвержден у 17,2 % пациентов с патологией слухового анализатора. Своевременная коррекция ГЭРБ позволила сократить количество рецидивов заболевания среднего уха и слуховой трубы и улучшить результаты реконструктивных операций на среднем ухе.

Ключевые слова: гастроэзофагеальная рефлюксная болезнь, слуховая труба, среднее ухо.
Библиография: 5 источников

In the article the author analyze the connection between gastroesophageal reflux dieses and pathology of the middle ear and Eustachian tube. The rate of GERD among these patient is 17,2%. The prevention of acid effusion in the middle ear and Eustachian tube will help to reduce the rate on reflux associated pathology of the middle ear and Eustachian tube and increase the result of the reconstructive middle ear surgery.

Key words: gastroesophageal reflux disease, Eustachian tube, the middle ear
Bibliography: 5 sources

Острые средние и острые экссудативные отиты являются распространенными заболеваниями в практике оториноларинголога [2,3]. Традиционно в патогенезе формирования патологии среднего уха и слуховой трубы уделяют внимание хронической инфекции полости носа, аденоидной гипертрофии. Однако в последние годы все больше внимания привлекает возможность повреждения слизистой слуховой трубы агрессивным желудочным содержимым [1, 4, 5]. Роль желудочного сока, как повреждающего фактора в формировании воспалительного процесса в слуховой трубе и полости среднего уха, в настоящее время широко дискутируется оториноларингологами и гастроэнтерологами [1, 2, 3].

Цель исследования: оценить роль гастроэзофагеальной рефлюксной болезни в этиологии заболеваний слуховой трубы и среднего уха и влияние коррекции ГЭРБ на их клиническую картину.

Материалы и методы. Проведено рандомизированное, плацебо – контролируемое исследование. За период 2006–2010 года с целью установления частоты распространенности ГЭРБ среди пациентов с патологией слухового анализатора было обследовано 64 пациента с рецидивирующими заболеваниями слуховой трубы и среднего уха. Большинство из них уже неоднократно находились на обследовании и лечении в отделениях оториноларингологии, однако применяемые традиционные схемы терапии оказывались малоэффективны. У всех пациентов отсутствовали очаги хронической инфекции, не выявлены данные о возможной аллергической этиологии сформировавшейся патологии ЛОРорганов, не обнаружены объективные причины для рецидивирования патологического процесса.

Также для установления частоты вовлечения в патологический процесс слухового анализатора комплексной аудиометрическое обследование прошли 398 пациентов с подтвержденным диагнозом оториноларингологической формы ГЭРБ.

Исследование проводилось после получения разрешения от локального этического комитета, с получением информированного согласия на участие в нем от каждого пациента. Средний возраст больных составил 38,7±5,4 лет с максимальным количеством наблюдений в возрастной период от 40 до 50 лет среди лиц мужского пола, что, вероятно, связно с нарушениями тонуса пищеводных сфинктеров на фоне погрешностей в питании, повышением массы тела. В возрастном периоде от 30 до 40 лет относительное преобладание лиц женского пола связано, очевидно, с беременностью и связанными с нею функциональными и гормональными перестройками организма: высокое стояние диафрагмы, значительное снижение тонуса нижнего пищеводного сфинктера под влиянием высокого уровня прогестерона.

Все пациенты с патологией слуховых труб и среднего уха наряду с оториноларингологическим и аудиометрическим, импедансометрическим обследованием, эндоскопией носоглотки, прошли комплексное обследование на предмет выявления гастроэзофагеальной рефлюксной болезни. До начала лечения и после его окончания в обследование пациентов входило заполнение клинического опросника индекса симптомов рефлюкса (ИСР), эндоскопическое исследование пищевода с биопсией слизистой, изучение секреторной функции желудка, 24-часовое двойное pH мониторирование и эзофагоманометрия. Удовлетворенность пациентов результатами лечения и качество их жизни по адаптированной визуально-аналоговой шкале по Савари–Миллеру оценивались спустя 15 дней; 3, 6, 12 и 24 месяца. Для подтверждения факта заброса агрессивного желудочного содержимого в полость среднего уха была проведена проба с метиленовой синью (по Лукомскому) с обнаружением следов красителя в области устья слуховых труб и на слизистой барабанной полости.

Пациенты с подтвержденным диагнозом ГЭРБ в течение трех месяцев получали омепразол 40 мг ежедневно в два приема с оценкой клинического эффекта, определением в динамике индекса симптомов рефлюкса и уровня качества жизни. Статистическую обработку полученных данных осуществляли с помощью программы Microsoft Office Excel 2007. Достоверность оценивали с использованием t-критерия Стьюдента.

Результаты и их обсуждение

Проведенное комплексное оториноларингологического обследование позволило установить не только частоту вовлечения в патологический процесс слуховой трубы и полости среднего уха при оториноларингологической форме ГЭРБ, но и выявить наиболее характерные отиатрические появления этого заболевания.

Проведенное комплексное гастроэнтерологическое обследование пациентов, включенных в исследование по поводу патологии среднего уха и слуховых труб, с применением разработанных скрининговых систем позволило установить частоту ГЭРБ. Гастроэзофагеальная рефлюксная болезнь была достоверно подтверждена у 11 (17,2 %) [n = 64]. При этом было отмечено, что более высокое распространение ГЭРБ имеет среди пациентов с вазомоторной тубоотопатией – 6 человек. Больные с экссудативным средним отитом в сочетании с ГЭРБ составили 3 человека, хроническим средним отитом – 2. При проведении обследования пациентов, отобранных для участия в исследовании с различной ЛОР-патологией, было обнаружено, что 124 пациента предъявляли жалобы на ощущение заложенности в ушах, снижение слуха, аутофонию.

Таким образом, патология слуховых труб и полости среднего уха в сочетании с гастроэзофагеальной рефлюксной болезнью была диагностирована у 135 пациентов, они и составили основную исследуемую группу. Распределение пациентов в зависимости от вида диагностированной патологии представлены в табл. 1.

Достоверно подтвержденный рефлюкс послужил основанием к назначению в схемах ведения пациентов препаратов для коррекции ГЭРБ. 68 пациентов в течении трех месяцев получали разработанную схему: прием ингибиторов протонной помпы (ИПП) + транскраниальная электростимуляция (ТЭС-терапия) в сочетании с традиционным лечением заболевания. Эти пациенты и составили основную исследуемую подгруппу. 67 пациентов – группа сравнения в качестве антирефлюксной терапии получали курс транскраниальной электростимуляции в режиме плацебо. Больные распределялись в подгруппы пропорционально имеющейся патологии.

Традиционные схемы, применяемые для лечения заболеваний слуховой трубы и среднего уха, у наблюдаемых пациентов состояли из сосудосуживающих капель в нос, миколитиков

Таблица 1

Распределение пациентов в зависимости от вида патологии среднего уха и слуховой трубы

№	Патология среднего уха и слуховой трубы	Кол-во больных	%
1	Катаральный тубоотит (сальпингоотиты)	39	28,9
2	Острый экссудативный средний отит	26	19,3
3	Хронический экссудативный средний отит	33	24,4
4	Хронический средний отит	6	4,4
5	Вазомоторные тубоотопатии	31	22,9
	Итого	135	100

(ринофлуимуцил), транстимпанального введения лекарственных веществ – 2,5 % раствор суспензии гидрокортизона, адреналин и протеолитические ферменты. У больных с хроническим средним отитом местно применялись капли с растворами антибактериальных препаратов.

Оценка клинического эффекта применяемых схем с условием коррекции ГЭРБ в обоих подгруппах проводилась по следующим критериям: субъективное отсутствие заложенности и полноты в ухе, исчезновение латерализации в опыте Вебера, улучшение порогов слухового восприятия по аудиометрии, нормализации отомикроскопической картины с восстановлением вентиляционной и дренажной функций слуховых труб. Динамика слуховой функции оценивалась на 14 сутки после начала лечения, с выполнением дополнительной контрольной аудиограммы через 3 месяца после завершения курса антирефлюксной терапии. Отдаленные результаты терапии оценивались через 6 и 12 месяцев.

Сурдологическое обследование с проведением импедансометрии у пациентов основной группы в 127 (94 %) случаях диагностировало нарушения проходимости слуховых труб – евстахиит, а тимпанограмма типа В у 59 (43,7 %) выявила наличие экссудата в полости среднего уха. У 78 (57,8 %) была обнаружена кондуктивная тугоухость I степени, а у 15 (11,1 %) – II степени. В 9 (6,7 %)случаях – смешанная тугоухость с преобладанием кондуктивного компонента.

При отоскопии отмечались типичные для экссудативного среднего отита признаки: барабанная перепонка желтоватого цвета, мутная, утолщенная с участками кальцинатов. У пациентов с тимпанограммой В – сквозь серую перепонку визуализировался уровень жидкости.

Следует отметить, что 23 (17 %) пациента основной группы в анамнезе имели обращения к оториноларингологу по поводу субъективного ощущения заложенности в ушах и проходили полный курс лечения, даже с применением шунтирования барабанной полости у 4 (2,9 %) пациентов, однако эффекта от проводимых манипуляций они не отмечали.

Таким образом, высокие рефлюксные эпизоды с непосредственным попаданием газовых пузырей желудка в просвет слуховой трубы и полость среднего уха приводит к появлению их патологии у 33,9 % пациентов. Причем в большинстве случаев рефлюкс-индуцированная симптоматика со стороны других ЛОРорганов зачастую маскируют нарушения со стороны среднего уха.

При отоскопии у большинства пациентов (n=129) при отсутствии перфорации в барабанной перепонке в большинстве случаев на фоне мутной, втянутой барабанной перепонки визуализировался уровень жидкости. В ряде случаев отмечалась незначительная гиперемия по рукоятке молоточка.

Анализируя результаты отоскопии пациентов с патологией среднего уха и слуховой трубы в сочетании с ГЭРБ, можно сделать вывод о том, что особых, маркерных для рефлюкс-индуцированной ЛОР-патологии изменений у данных пациентов нет. Заподозрить данную причину рецидивирования процесса в среднем ухе можно по уже описанным маркерным эндоскопическим изменениям в гортани и гортаноглотке.

pH-метрия с помещением проксимального датчика на уровне глотки у всех пациентов зафиксировала высокие рефлюксные эпизоды. При эндоскопическом исследовании носоглотки, в пробе с метиленовой синью, на утро после приема препарата его следы были отмечены в области устья слуховых труб. Заброс красителя, вероятно, произошел в составе газового пузыря желудка.

Интересным наблюдением, подтверждающим роль ГЭРБ в подержании воспалительного процесса явилась фиксация следов красителя в составе отделяемого из полости среднего уха у пациента с хроническим средним отитом.

У всех пациентов при проведении эндоскопии полости носа, еще до включения в исследование, были исключены такие причины дисфункции слуховых труб, как новообразования полости носа, гипертрофия аденоидной ткани. У всех пациентов основной группы обнаружено характерное рефлюкс-индуцированное изменение слизистой полости носа и носоглотки. Выраженный отек и синюшность слизистой преимущественно отмечались в области задних концов нижних носовых раковин, свода носоглотки.

Достоверные уменьшение костно-воздушного интервала в исследуемых подгруппах отмечались на 14 день. У пациентов основной подгруппы с острым экссудативным отитом в среднем на 2 суток раньше, чем в подгруппе сравнения, исчезало субъективная заложенность уха и аутофония. Исчезновение латерализации в опыте Вебера у пациентов основной подгруппы с острым экссудативным средним отитом (ОЭСО) отмечалось в среднем на 7 сутки, в подгруппе сравнения – на 9 сутки. Нормализация отоскопической картины и восстановление слуха в основной подгруппе по воздушной проводимости на всех частотах у 83,2 % происходило к концу второй недели лечения. В подгруппе сравнения аналогичные результаты были достигнуты в среднем на 18-19 день терапии.

Подобные результаты подтверждаются и при анализе лечения пациентов с вазомоторными и катаральными тубоотопатиями. Исчезновение аутофонии с нормализацией проходимости слуховых труб по данным импедансометрии в основной исследуемой группе проходило в среднем на 3,6 суток раньше, чем в группе сравнения.

Различия в результатах и сроках лечения в исследуемых подгруппах, были, вероятно, связано с восстановлением проходимости слуховых труб в более ранние сроки. Это вероятно обусловлено исчезновением повреждающего фактора – заброса агрессивного желудочного содержимого до свода носоглотки и в просвет слуховой трубы. У 13 пациентов с ОЭСО при динамическом наблюдении в течение года рецидивы заболевания отсутствовали. В подгруппе сравнения 3 пациента дважды в течение года отмечали рецидивы заболевания.

У пациентов с хроническим экссудативным средним отитом (ХЭСО) при анализе динамики симптоматики в основных исследуемых подгруппах восстановление слуха и чувства полноты и переливания в ухе, нормализация отоскопической картины и костно-воздушного интервала статистически достоверной разницы не было отмечено. Однако динамическое наблюдение на протяжении года отметило значительное уменьшение количества рецидивов заболевания у пациентов основной группы до 3 (18,75 %). В группе сравнения рецидивы ХЭСО отмечены у 7 (41,2 %). Подобное выраженное различие в частоте рецидивов заболевания вероятно связано с тем, при сходных местных схемах лечения, в подгруппе сравнения сохраняется воздействие повреждающего фактора – агрессивного желудочного сока. Высокие рефлюксные эпизоды приводят к обострению заболевания с выраженной дисфункцией слуховых труб.

Диагностические возможности нашей клиники не позволяли определить наличие пепсина в составе отделяемого из среднего уха, однако одновременная регистрация pH-отделяемого из среднего уха с проведением pH-метрии отмечена интересная зависимость. Высокие рефлюксные эпизоды в среднем через 4-5 минут сопровождались снижением pH-отделяемого из среднего уха.

Достоверных отличий в сроках исчезновения отделяемого из полости среднего уха в основных исследуемых подгруппах отмечено не было. Однако у всех пациентов основной подгруппы при динамическом наблюдении в течение года, благодаря коррекции ГЭРБ, отсутствовали эпизоды рецидива заболевания. Это позволило всем 3 пациентам успешно выполнить реконструктивные операции с пластикой дефекта барабанной перепонки хрящевой аутотканью. В подгруппе сравнения у двух пациентов на протяжении года отмечалось до 2 до 3 эпизодов рецидива заболевания.

Наблюдение влияния ГЭРБ на течение и частоту обострения хронического среднего отита позволяет в перспективе сократить количество рецидивов заболевания и улучшить результаты реконструктивных операций на среднем ухе.

Выводы

Гастроэзофагеальная рефлюксная болезнь является одним из факторов, способствующих формированию и рецидивам заболеваний слуховой трубы и полости среднего уха. Агрессивное желудочное содержимое может попадать в полость среднего уха через просвет слуховой

трубы при горизонтальном положении тела, нарушая ее проходимость вследствие отека, либо в составе оболочки газового пузыря желудка.

Наличие ГЭРБ должно учитываться при планировании схем ведения пациентов. Своевременная, адекватная коррекция ГЭРБ приводит к восстановлению проходимости слуховых труб, скорейшему прекращению воспалительного процесса в слуховой трубе и полости среднего уха и значительно снижает риск рецидива процесса.

Литература

1. Acute Gastroesophageal reflux and Eustachian tube function (abstract) [Text] // ARO Abctract of the Twenty-Second Midwinter Research Meeting. – 1999. – P. 199.

2. Bluestone, C. D. Eustachian Tube: Structure, Function, and role in otitis Media [Text]. – London: BC Decker, 2005. – P. 11–24.

3. Bluestone, C. D. Otitis Media and Eustachian tube dysfunction [Text] // Pediatric otolaryngology. – Philadelphia: Saunders, 2003. – P. 639-641.

4. Bluestone, C. D. Studies in otitis media: Childrens Hospital of Pittsburgh- University of Pittsburgh progress report [Text] // Laryngoscope. – 2004. – Vol. 114, Suppl 105. – P. 1–26.

5. Damrose, J. F. Pathogenesis of chronic otitis media with effusion (COME) [Text] // Laryngoscope. – 2005. – Vol. 115 (1). – P. 188–189.

УДК: 616.284-004-089.844.

ТЕОРЕТИЧЕСКОЕ ОБОСНОВАНИЕ СТАПЕДОПЛАСТИКИ У ПАЦИЕНТОВ С ОТОСКЛЕРОЗОМ

В.С. Корвяков, Е.М. Арнаутова

THEORETICAL FOUNDATION OF STAPEDOPASTY IN CASES OF OTOSCLEROSIS

V.S. Korvyakov, E.M. Arnautova

ФГУ «НКЦ оториноларингологии ФМБА России», Москва.
(Директор – проф. Н.А. Дайхес)

В данной статье представлена попытка теоретического (физико-математического) обоснования стапедопластики у больных отосклерозом с точки зрения современных представлений о звукопроведении.
Ключевые слова: отосклероз, стапедопластика.

This article presents the attempt of theoretical (physico-mathematical) foundation of stapedoplasty in cases of otosclerosis with relation to modern conception of sound conduction.
Key words: otosclerosis, stapedoplasty.

В настоящее время в мировой практике общепринятым является положение о том, что лечение больных клинической формой отосклероза – хирургическое, которое по своей сути является функциональным и паллиативным, т.е направлено на улучшение слуха, но не избавляет пациентов от самого заболевания и заключается, как правило, в выполнении того или иного вида поршневой стапедопластики по Shea (1958) в зависимости от применяемого протеза стремени, при которой удаляется только часть подножной пластинки (3, 4). И только небольшое количество отохирургов в Российской Федерации пользуется оперативным вмешательством, разработанным лауреатом Ленинской премии СССР Никитиной В.Ф. и проф. Патякиной О.К. – стапедопластикой аутохрящом на вену (7, 8, 9), при которой заново формируется ниша окна преддверия, вместо удаленного стремени используется протез из аутохряща ушной раковины, а вместо всей подножной пластинки – аутовена тыльной поверхности стопы. В литературе за последние 10–15 лет в достаточно большом количестве представлены данные о том или ином виде поршневой стапедопластики (2, 10, 11, 12), появляются единичные сообщения о стапедопластике аутохрящом на вену (5, 6) и вовсе отсутствуют таковые о стапедопластике с использованием части или всего стремени в качестве протеза (интерпозиция ножек, инверсия стремени). Мы в своей повседневной работе применяем все виды стапедопластик по показаниям в зависимости от операционных находок. Но, прежде чем перейти к непосредственному рассмотрению практической стороны данной проблемы, хотелось бы в данной статье осветить некоторые теоретические ее аспекты.

Альтман Я.А. с соавт. (1) пишет: «согласно современным представлениям, основное предназначение системы среднего уха – согласование высокого входного импеданса улитки внутреннего уха, заполненной жидкостью, и сравнительно низкого импеданса воздушной среды. Согласование осуществляется, во-первых, за счет того, что система рычагов косточек среднего уха – молоточек – наковальня – имеют соотношение плеч для уха человека, равное 1,3 (Bekesy, 1960), и, во-вторых, потому, что эффективная поверхность барабанной перепонки примерно в 17 раз больше площади овального окна и основания стремечка». Далее, подставляя экспериментально найденные длины плеч слуховых косточек и площадей барабанной перепонки и подножной пластинки в известные физические формулы получаем, что входное сопротивление улитки уменьшается в 29 раз, и вследствие этого улучшаются условия передачи энергии акустических сигналов во внутреннее ухо.

Однако, используя данные формулы, имеем следующее при поршневой методике стапедопластики: соотношение длины плеч молоточек-наковальня будет изменяться, т.к. про-

тез стремени «подвешивается» на длинную ножку наковальни, уменьшая ее длину, следовательно, она будет равна не 7 мм (норма), а 5–6 мм и тогда соотношение длин плеч молоточек-наковальня будет не 1,3 как в норме, а 1.6 (при длине молоточка 8 мм и наковальни – 5 мм). Соответственно, отношение площади барабанной перепонки (55,0 кв. мм) к площади подножной пластинки (3,2 кв.мм) будет равно не 17, как в норме, а, скажем, 34, в том случае, если убирается половина подножной пластинки и площадь ее подвижной части равняется 1,6 кв.мм. Из чего следует, что при поршневой методике стапедопластики входное сопротивление улитки будет уменьшаться не в 29 раз, как в нормальных условиях, а в 87 раз, что следует из той же формулы зависимости входного сопротивления улитки от произведения отношения площадей барабанной перепонки к подножной пластинке и квадрата отношения длин рычагов молоточек-наковальня, т.е оно уменьшится в три раза по сравнению с нормой (т.е. во внутреннем ухе создается очень высокое звуковое давление). Однако в действительности травмы внутреннего уха во время оперативного вмешательства не происходит, что многократно подтверждено функциональными результатами стапедопластик (слух улучшается практически до нормальных значений особенно при тимпанальной форме отосклероза). Данное обстоятельство связано с тем, что при рассмотрении физических и физиологических аспектов прохождения звуковой энергии во внутреннем ухе не рассматривается соотношение площади подножной пластинки к площади вторичной мембраны (мы рассматриваем данное положение, как третий момент, который приводит к согласованию высокого входного импеданса улитки и низкого импеданса среднего уха), а оно в норме равно 1,6 (при условии, что площадь подножной пластинки равна 3,2 кв. мм, а вторичной мембраны – 2,0 кв. мм), при поршневой методике стапедопластики это отношение будет равно 0,8, если во время операции удаляется половина подножной пластинки и ее площадь соответственно будет равна 1,6 кв. мм; откуда следует, что сопротивление улитки будет уменьшаться не в 87 раз, а только в 43,5 раза. Эти расчеты справедливы при условии, что амплитудно-частотная зависимость в среднем и внутреннем ухе линейная, а это не так, во всяком случае, для высоких частот. Кроме того, при поршневой методике стапедопластики удаляется не половина подножной пластинки, а, как правило, 1/3 ее (0,8–1,0 кв. мм), следовательно соотношение подвижной части подножной пластинки к площади вторичной мембраны будет не 0,8, а 0,5 и, соответственно, сопротивление улитки уменьшится не в 2, а в 3 раза и будет равно 29, как в нормальных условиях.

Таким образом, при поршневой методике стапедопластики для того, чтобы входное сопротивление улитки равнялось 29 (норма), в обязательном порядке необходимо выполнять следующее условие: длина плеча наковальни (место крепления протеза стремени) коррелирует и зависит от площади удаленной части подножной пластинки, в противном случае в послеоперационном периоде у пациентов будут отмечаться либо явления гиперакузии, в том случае, если входное сопротивление улитки будет выше 29, либо неполное закрытие костно-воздушного интервала по данным тональной пороговой аудиометрии (сопротивление ниже 29). При стапедопластике аутохрящом на вену соотношение длины молоточка к длине наковальни не меняется, т.к. аутохрящевой протез стремени крепится к сесамовидной косточке наковальни и, следовательно, это соотношение длин плеч равно 1,3, как в норме, не меняется и отношение площади подножной пластинки к площади вторичной мембраны, т.к. во время операции удаляется вся подножная пластинка (к данному положению разработчики этой методики операции пришли эмпирически на основании большого фактического материала). Следовательно, представленные физико-математические рассуждения дают основание считать методику стапедопластики аутохрящом на вену более физиологичной, чем поршневую.

Однако, представленные выше физико-математические выкладки являются «механистическими» и не отражают в полной мере всей картины, которая происходит при прохождении звуковой волны, а в дальнейшем звуковой энергии, в структурах среднего и внутреннего уха в норме и при патологии, поэтому исходя из вышеизложенного не представляется возможным объяснить возникновение явлений преходящей гиперакузии после стапедопластики аутохрящом на вену или улучшение слуха до нормальных значений после поршневой методики стапедопластики, когда протез стремени устанавливается под сесамовидную косточку, т.е соотношение плеч рычагов не нарушается, а отношение площади подвижной части подножной пластинки к площади вторичной мембраны изменяется. Возможно, явления преходящей гиперакузии в раннем послеоперационном периоде после стапедопластики аутохрящом на вену связаны с тем, что нарушается жесткость системы – твердая поднож-

ная пластинка замещается мягкотканой веной, и, следовательно, если в первом случае колебательные движения на жидкие среды внутреннего уха передавались со всей поверхности подножной пластинки, то во втором – только с поверхности вены, которая непосредственно прилежит к аутохрящевому протезу, остальная же часть вены расслаблена и не принимает участие в этих движениях (феномен поршня, как при поршневой методике) до тех пор, пока венозный трансплантат не заместится натянутой рубцовой мембраной. Наличие нормального слуха, в том числе и по данным тональной пороговой аудиометрии, после поршневой методики стапедопластики в том случае, когда протез стремени устанавливается под сесамовидную косточку наковальни, скорее всего объясняется двумя фактами: во-первых, глубиной проникновения его дистального конца в жидкости преддверия и, во-вторых, образованием вокруг него полусферической рубцовой мембраны, площадь которой сопоставима с площадью подножной пластинки.

Кроме вышеизложенного, необходимо помнить, что при любом варианте стапедопластики (поршневая или аутохрящом на вену) всегда пересекается сухожилие стременной мышцы, что приводит к изменениям колебательных движений стремени или замещающего его протеза, а, следовательно, и входного импеданса улитки. Попытки восстановить целостность сухожилия стременной мышцы путем наращивания его длины кусочком аутовены или другой аутоткани и фиксации к протезу аутохряща не привели к желаемому результату – акустический рефлекс отсутствует в большинстве случаев после стапедопластики в ближайшие и отдаленные сроки, что подтверждается данными объективного метода исследования – импедансометрии. Из вышеуказанного следует, что любая стапедопластика, даже аутохрящом на вену, не является в полной мере физиологичной, чтобы она стала таковой необходимо во время оперативного вмешательства сохранить наковально-стременное сочленение, головку стремени и часть задней ножки, к которой прикрепляется сухожилие стременной мышцы, т.е. ее целостность. Попытки выполнения физиологичной стапедопластики описаны в литературе, но они единичны, т.к. для ее выполнения требуется наличие большого количества анатомических условий.

Конечно же, для полноты картины всех превращений звуковой волны в колебательные движения барабанной перепонки и слуховых косточек на уровне среднего уха, в «бегущую» волну жидких сред лабиринта, в электрохимические преобразования на уровне волосковых клеток необходимо использовать помимо механики и другие разделы физики (акустика, гидродинамика, электрохимия) применительно к представленному физиологическому явлению. Однако, при первом приближении, для клинициста данных физико-математических выкладок вполне достаточно, чтобы теоретически представлять суть происходящего в анатомо-физиологических взаимоотношениях в среднем и внутреннем ухе при операциях на стремени у больных отосклерозом.

Литература

1. Альтман Я.А. Слуховая система. – Л., 1990. – 620 с.

2. Вишняков В.В. Использование СО2 лазера при хирургическом лечении больных с отосклерозом // Вестник оториноларингологии : Материалы IX Российской конференции ЛОР. – 2010. – Приложение № 5. – С. 63.

3. Отосклероз: непосредственные результаты стапедопластики с применением поршневого протеза стремени / Е.В. Гаров, В.Н. Зеленкова, О.В. Федорова [и др.] // Вестник оториноларингологии: Материалы IX Российской конференции ЛОР. – 2010. – Приложение № 5. – С. 67.

4. Косяков С.Я. , Пахилина Е.В. Отдаленные результаты стапедопластики при использовании титановых протезов Kurz // Материалы XVII съезда оториноларингологов России – Нижний Новгород, 2006. – С. 110.

5. Современное лечение больных с различными формами отосклероза / А.И. Крюков, Е.В. Гаров, Н.Г. Сидорина [и др.] // Вестник оториноларингологии : Материалы IX Российской конференции ЛОР. – 2010. – Приложение № 5. – С. 88.

6. Диагностика и тактика лечения больных с различными формами отосклероза / А.И. Крюков, Е.В. Гаров, В.Н. Зеленкова [и др.] // Российская оториноларингология : материалы конференции «Прикладная и фундаментальная наука – российской оториноларингологии». – 2010. – Приложение № 2. – С. 177–181.

7. Никитина В. Ф. Аутохрящ при стапедопластике у больных отосклерозом и показания к его применению: методические рекомендации – М., 1978. – 14 с.

8. Никитина В. Ф. История развития слухоулучшающих операций при отосклерозе в МНИИ уха горла и носа // Актуальные проблемы оториноларингологии : сб. науч. тр. – 1997. – С. 90–94.

9. Патякина О. К. Выбор методики слухоулучшающей операции при отосклерозе : методические рекомендации – М., 1976. – 14 с.

10. Петушков Е. В., Решетников Н. Н. Опыт хирургического лечения больных отосклерозом //Материалы XVII съезда оториноларингологов России – Нижний Новгород, 2006. – С. 133.

11. Ситников В. П., Диаб Х., Аникин И. А. Причины неудачных функциональных исходов стапедопластики и способы их коррекции // Материалы XVII съезда оториноларингологов России – Нижний Новгород, 2006. – С. 143.

12. Шиленков А. А. Ранние и отдаленные результаты стапедопластики с применением титановых стапедиальных имплантов // Вестник оториноларингологии : материалы V Всероссийской конференции ЛОР. – 2006. – Приложение № 5, С. 190.

УДК 616.284-002.2+616.258]-089

МЕТОД ОБЛИТЕРАЦИИ ПАРАТИМПАНАЛЬНЫХ ПРОСТРАНСТВ ПРИ САНИРУЮЩИХ ОПЕРАЦИЯХ ПО ПОВОДУ ХРОНИЧЕСКОГО СРЕДНЕГО ОТИТА С ХОЛЕСТЕАТОМОЙ

В.В. Коршок, С.Я. Косяков

THE PARATIMPANIC SPACES OBLITERATION METHOD IN THE CHOLESTEATOMA SURGERY

V.V. Korshok, S.Y. Kosyakov

Предложен алгоритм хирургического лечения хронического среднего отита с холестеатомой, совмещающий одновременно санирующий этап и облитерацию паратимпанальных пространств, что позволяет адаптировать среднее ухо к дефектной биологии. Метод сочетает в себе преимущества открытой и закрытой техники и позволяет варьировать хирургическую технику и материалы в зависимости от клинической ситуации. Прооперировано 80 пациентов (82 уха). Полученные результаты анализируются, но по предварительным данным метод эффективен.

An algorithm of surgical treatment of chronic otitis media with cholesteatoma is proposed. Sanifying stage and obliteration of paratimpanic spaces are combined, which allows to adapt the middle ear to the defect biology. The method matches advantages of open and closed techniques, and allows to vary the surgical technique and materials, depending on the clinical situation. Surgical treatment was applied to 80 patients (82 ears). The results are being analyzed, but preliminary data show the effectiveness of the method.

Холестеатома является одним из состояний, значительно ухудшающих течение хронического отита. Отохирургия сделала значительные шаги за вторую половину 20ого и начало 21ого века, но в хирургии хронического среднего отита до сих пор остается множество нерешенных проблем. Предложены сотни различных операций, направленных на удаление эпидермиса из полости среднего уха и последующей реконструкции барабанной полости и паратимпанальных пространств, но среди отохирургов нет даже намека на единство мнений в вопросе выбора хирургической техники и материалов. Открытые полости, остающиеся в результате санации среднего уха, знакомы каждому практикующему ЛОР-врачу и представляют собой значительную проблему, как для врача, так и для пациента. Рецидивирующие гноетечения, необходимость регулярно удалять из полости эпидермис, прогрессирующая тугоухость – это только часть тех проблем, которые влечет за собой открытая техника хирургии уха. Впервые мастоидопластика была предложена Blake в 1898 г. Более чем за 100 лет техника претерпела множество изменений, и на сегодняшний день существует множество разных методик облитерации мастоидальной полости, аттика и адитуса: фасцией височной мышцы, жировой тканью, хрящевыми трансплантатами, пластинами кортикальной кости, костной стружкой, мышечными лоскутами на питающей ножке, гидроксиапатитом, деминерализированным костным матриксом и др. Различные публикации на эту тему, как правило, содержат информацию об одной методике и об одном материале для облитерации. В литературе не встречаются сравнения этих методик и алгоритмов выбора того или иного материала или метода. Это и делает выбранную тематику исследования актуальной.

Цель исследования:

повышение эффективности хирургического лечения пациентов с хроническим средним отитом, осложненным холестеатомой.

Задачи исследования:

Разработать метод хирургического лечения хронического отита с холестеатомой сочетающий в себе положительные качества как открытого (хороший обзор, низкий шанс рецидива), так и закрытого (лучший функциональный результат) доступа.

Изучить эффективность облитерации паратимпанальных пространств с использованием аутокостной стружки, аутохряща и остеокондуктивного биостекла в разных клинических ситуациях.

Оценить результаты хирургического лечения.

Разработать алгоритм действий хирурга, направленных на уменьшение объема паратимпанальных пространств.

Данные о пациентах:

Операции были произведены 80 пациентам на 82 ушах. Возраст пациентов колебался от 18 до 69 лет. Средний возраст составил 38 лет. Под наблюдением находились 51 мужчина и 29 женщин. 79 пациентам был поставлен диагноз хронический средний отит с холестеатомой, а 1 случае диагноз звучал как параганглиома среднего уха. Для 55 пациентов (67 %) операция стала первичной, а в 27 случаях (33 %) выполнена реоперация. Пациенты, ранее оперированные, перенесли различные вмешательства от локальной антротомии до субтотальной петрозэктомии. Операции эти выполнены в различных медицинских учреждениях, но чаще – в областных и городских больницах.

Всем пациентам на амбулаторном этапе проводилось стандартное обследование, необходимое для операции под наркозом, аудиометрия, компьютерная томография височных костей в двух проекциях.

Техника операции:

Операция проводилась под общей комбинированной анестезией с контролируемой гипотонией. В 78 случаях использовался эндауральный подход с отслойкой кожного лоскута задней стенки наружного слухового прохода. В 4 случаях подход был ретроаурикулярным. Режущей фрезой снималась кость в области адитуса или аттика следуя по пути формирования холестеатомы. Все заинтересованные в процессе пространства открывались и тщательно удалялся матрикс холестеатомы. Проводилась оценка состояния слуховых косточек и если они были окутаны холестеатомой – они удалялись (чаще наковальня и головка молоточка). Уровень высоты снятия задней стенки наружного слухового прохода определялся распространением холестеатомы и степенью склерозирования сосцевидного отростка, а также возможностью контроля скрытых пространств (тимпанальный синус, лицевой карман). В процессе сверления височной кости, если состояние кости позволяло, костная стружка собиралась в коллектор. Следующим этапом, из козелка ушной раковины или если материала необходимо было больше, то из задней поверхности ушной раковины производился забор хряща с надхрящницей размером 1x1 или 1.5x1.5 см (хондроперихондральный трансплантат). На разрезы накладывались швы. Из взятого трансплантата выкраивались фрагменты необходимые по форме и размерам для восстановления задней стенки наружного слухового прохода, латеральной стенки аттика и барабанной перпепонки. Мелкие фрагменты использовались как для облитерации, так и для создания опоры. Далее проводилась оссикулопластика и мирингопластика, в тех ситуациях, когда вызванные процессом разрушения позволяли это сделать. В том случае, если была собрана костная стружка в достаточном количестве, она отжималась от жидкой части, смешивалась с антибиотиком (цефтриаксон или ципрфлоксацин). Костная паста укладывалась в мастоидальную полость, а в некоторых случаях также в адитус и аттик. В тех случаях, когда костной стружки было не достаточно или ее взятие не могло быть произведено, использовалось стеклокристаллическое остеокондуктивное биостекло. Препарат смешивался с небольшим количеством венозной крови пациента и антибиотиком. Он также помещался в паратимпанальные пространства. Затем происходила установка хондроперихондральных фрагментов замещающих заднюю стенку наружного слухового прохода и латеральную стенку аттика. Остававшиеся непрекрытыми пространства закрывались надхрящницей и укрывались кожным лоскутом, сформированным в начале операции. Слуховой проход выстилали поверх трансплантатов полосками силиконовой резины и заполняли губкой Спонгостан или Мерогель. На межхрящевой разрез накладывали 1–2–3 кожных шва.

Используемые для облитерации материалы (количество пациентов):

Аутохрящ:	Костная стружка:	Биостекло:	Костная стружка совместно с биостеклом:
25 (30,9 %)	29 (35,8 %)	19 (23,5 %)	8 (9,9 %)

Послеоперационный период:

В стационаре пациенты проводили в среднем 5 дней. Производился туалет уха. Назначался курс профилактической антибиотикотерапии. Швы удаляли на амбулаторном этапе на 10–11-й день после операции. Губку из слухового прохода удаляли постепенно, в течение 20 дней после операции. Пациентам назначались капли в ухо: Октенисепт в разведении 1:10, Дексометазон или Нормакс. Капли чередовались и использовались до полной эпидермизации слухового прохода.

Наблюдение за пациентами велось интенсивно в течение первых двух месяцев, затем назначались контрольные осмотры через 6 и 12 месяцев. Через 1 год +/− 2 месяца производилась контрольная компьютерная томограмма височных костей или МРТ головы в non-EPI DW MR режиме для диагностики резидуальных холестеатом и рецидивов.

Осложнения:

В раннем послеоперационном периоде осложнений не наблюдалось.

На амбулаторном этапе у троих пациентов возник диастаз хрящевых лоскутов задней стенки слухового прохода и часть материала, которым была облитерирована полость, вышла в слуховой проход. В двух случаях у этих пациентов для облитерации было использовано биостекло, в одном – костная стружка. Этим пациентам под местной анестезией была произведена реконструкция задней стенки, диастаз закрыт. В одном случае форма слухового прохода приобрела изначальную форму, в двух – отмечалась некоторая девиация стенки слухового прохода в сторону мастоидальной полости, но после эпидермизации пациентов это не беспокоило. Во всех трех случаях пациенты не закрывали уши от воды и в дальнейшем за помощью к ЛОР-врачу не обращались. Был произведен анализ причин этих осложнений. Установлено, что при реконструкции задней стенки хрящи были уложены без перекрытия, стык в стык. Это было учтено при последующих операциях и в дальнейшем тщательному укрытию с перекрытием уделялось значительно внимание.

Других осложнений не было.

Предварительные результаты:

В настоящий момент только 2/3 всех пациентов находятся под наблюдением более года. Результаты оценивались по данным микроскопии, контрольной компьютерной томографии или магнитно-резонансного исследования, а также опроса больных. Хорошим результатом считалось отсутствие отореи, полная толерантность уха к воде, хорошая функция самоочищения наружного слухового прохода. Результат считался удовлетворительным, если отсутствовала оторея, но в слуховом проходе скапливались эпидермальные и серные массы, требующие их удаления ЛОР-врачом. Неудовлетворительным считался результат при котором в течение года пациента беспокоила оторея, в полости скапливались эпидермальные массы, сера или гнойные корки. Неудовлетворительный результат получен всего один. Он связан с существенными разрушениями в полости среднего уха вызванными процессом и четырьмя радикальными операциями в анамнезе. Была предпринята попытка облитерации полости, но восстановить полость до исходных размеров не удалось. В послеоперационном периоде не было достигнута полная эпидермизация и в настоящий момент рассматривается вопрос об еще одной попытке реконструкции полости. Большая часть результатов была хорошей, но окончательную статистики можно будет привести только после того, как все пациенты будут осмотрены после 12и месяцев послеоперационного периода.

При наблюдении пациентов обнаружено 3 случая резидуальной холестеатомы (3,7 %). Рецидивов обнаружено не было. Во всех трех случаях произведена реоперация. «Жемчужина» холестеатомы во всех трех случаях не выходила за пределы барабанной полости и была удалена. Облитерированные пространства не были затронуты процессом.

Литература

1. Семенов Ф.В. Применение стеклокристаллических гранул биосит-элкор для уменьшения объема трепанационной полости при операциях на среднем ухе / Ф.В. Семенов, И.В. Горбоносов, А.В. Стариков, В.А. Ридненко // Вестн. оторинолар. – 1998. – № 5. – С. 15–17.

2. Толстов Ю.П. О клиническом значении состояния трепанационной полости у больных, перенесших радикальную операцию на среднем ухе / Ю.П. Толстов, И.А. Аникин // Вестн. оторинолар. – 1999. – №1. – С. 44–46.

3. Тос М. Руководство по хирургии среднего уха: том 2. Сибирский государственный медицинский университет. – Томск, 2005. С. 383–413.

4. Ars B. Chronic otitis media: pathogenesis oriented therapeutic management. – Kugler Publications, 2008. 3 pp.

5. Estream SA, Highfill G. Hydroxyapatite canal wall reconstruction/mastoid obliteration. Otolaryngology Head Neck Surgery, 1999; 120: 345-9.

6. Grantz BJ, Wilkinson EP, Hansen MR. Canal wall reconstruction tympanomastoidectomy with mastoid obliteration. Laryngoscope, 2005; 115:1734-40.

7. Mercke U. The cholesteatomatous ear one year after surgery with obliteration technique. American Journal of Otolaryngology 1987; 8:534-6

8. Yanagihara N, Hinohira Y, Sato H. Mastoid cortex plasty using bone pate. Otology & Neurotology 2002; 23:422-4.

УДК 616.285-089.844

ПЕРВЫЙ ОПЫТ ИСПОЛЬЗОВАНИЯ ЛАТЕКСНОГО ТКАНЕВОГО КЛЕЯ ПРИ МИРИНГОПЛАСТИКЕ ТОТАЛЬНЫХ И СУБТОТАЛЬНЫХ ДЕФЕКТОВ

Г.А. Кочергин, В.В. Дворянчиков, Ф.А. Сыроежкин

THE FIRST EXPERIENCE OF LATEX TISSULAR GLUE USAGE IN MYRINGOPLASTY

G.A. Kochergin, V.V. Dvoryanchikov, F.A. Syroezhkin

ФГОУ ВПО «Военно-медицинская академия им. С.М. Кирова» МО РФ
(Начальник каф. отоларингологии – Засл. врач РФ, проф. М.И. Говорун)

Было прооперировано 22 пациента с субтотальными и тотальными дефектами барабанной перепонки с использованием “on-lay”-техники. Для фиксации многослойного трансплантата, состоящего из истонченного хряща, фасции и перемещенного циркулярного кожного трансплантата на питающей ножке, применялся латексный тканевой клей. Тампонада наружного слухового прохода, проводилась в течение 3-х суток; в ряде случаев тампонада не потребовалась. В результате исследования было показано, что применение латексного тканевого клея для фиксации многослойного аутотрансплантата при мирингопластике позволило сократить длительность стационарного лечения больного, минимизировать проявление негативных субъективных ощущений, связанных с присутствием тампонов в наружном слуховом проходе в послеоперационном периоде, а также обеспечить надёжный клинико-морфологический и функциональный результат.

Ключевые слова: мирингопластика, латексный тканевой клей.
Библиография: 8 источников.

22 patients with subtotal and total defects of tympanic membrane were operated. Myringoplasty was performed with usage of multilayer grafts which consisted of thin cartilaginous and fascial autografts, covered with circular feeding dermic graft moved from external auditory meatus. On-lay technique was used. All grafts were fixed onto debris of tympanic membrane or to the fibrous annulus directly by latex tissular glue. The tamponade of external auditory meatus was needed for 3 days. There were no any tamponade needed in some cases. In result, all patients had full engraftment. There were not founded any defects of neotympanic membrane. Blunting or any obliteration of anterior meato-tympanic angle was absent. Thus, latex tissular glue is reliable and useful for usage in myringoplasty. It is necessary in case of total and subtotal defects of tympanic membrane for fixation multilayer grafts without tamponade of external auditory meatus.

Key words: myringoplasty, latex tissular glue.
Bibliography: 8 sources.

На протяжении последних десятилетий предложено большое количество модификаций мирингопластики, как наиболее распространенного способа закрытия дефектов барабанной перепонки [1]. Существующие на сегодняшний день способы мирингопластики предусматривают два основных этапа:

1. Формирование ложа для трансплантата;
2. Укладка и фиксация трансплантата на сформированном ложе.

Этап укладки трансплантата в зависимости от положения относительно фиброзного слоя барабанной перепонки может осуществляться двумя основными способами: «трансплантат сверху» (“onlay”-техника) и «трансплантат снизу» (“underlay”-техника). При полном отсутствии барабанной перепонки или при её перфорации в передних квадрантах применяется способ “onlay”-техники, когда трансплантат укладывается снаружи на остатки барабанной перепонки или на фиброзное кольцо. В этом случае существует вероятность смещения лоскута в раннем послеоперационном периоде и заращение переднего меатотомпанального угла в дальнейшем. При “underlay”-технике трансплантат укладывается на внутреннюю

поверхность остатков барабанной перепонки, при этом меатотимпанальный угол остается в первоначальном состоянии и не происходит смещения трансплантата. Однако эту технику можно применять только при относительной сохранности передних квадрантов барабанной перепонки, так как в послеоперационном периоде вследствие атрофии часто образуются перфорации в лоскуте [5].

Принципиальное значение для успешного выполнения мирингопластики имеет достижение двух основных задач: удержание аутотрансплантата на месте укладки и создание оптимальных трофических условий для его приживления. Для фиксации трансплантата применяются разнообразные способы: с помощью ватно-мазевых тампонов, различных фиксаторов, биокомпозитных материалов, клея, ультразвуковой или лазерной сварки и др. [2]. Однако, каждое из перечисленных решений содержит определенные недостатки, связанные с необходимостью длительной тампонады наружного слухового прохода и невозможностью контролировать процесс приживления трансплантата в этот период, вероятность смещения трансплантата, формирование сглаженности переднего меато-тимпанального угла в раннем послеоперационном периоде, что ухудшает функциональный эффект операции.

В последнее время возник большой интерес к использованию биологических полимеров при мирингопластике. Так, фибриновый аутогенный клей в отличие от синтетических – цианакрилатов и полиуретанов не оказывает повреждающего действия на склеиваемые поверхности и рассасывается в сравнительно короткие сроки [8]. Однако широкое распространение этого клея ограничено вследствие сложности приготовления и больших временных затрат. Фибриновый аллогенный клей является биологически совместимым и имеет адекватную вязкость. Основным компонентом этих наборов является фибриноген, получаемый из донорской плазмы крови человека. Недостатком таких препаратов является потенциальная возможность передачи с ними гемотрансмиссионных инфекций, а также высокая стоимость [4].

В последние годы разработан также латексный тканевой клей, который изготовляется из акрилатного латекса путем коррекции pH при использовании водного раствора гидроксида натрия со стабилизацией на уровне 7,1–7,4, а в качестве загустителя композиции используется поливиниловый спирт. В композицию также включены антисептик диоксидин и гемостатический препарат с антиферментными свойствами – аминокапроновая кислота. Клей обладает высокой адгезивностью и гидрофильностью, легко пропитывает поверхностные слои тканей и быстро полимеризуется, образуя тонкую, эластичную пленку, не деформирующую окружающие ткани и не нарушающую их функциональной активности [3, 6, 7].

С целью повышения качества и эффективности хирургического лечения хронического среднего отита при пластике тотальных и субтотальных дефектов барабанной перепонки нами предложен способ фиксации многослойного хондро-перихондрального аутотрансплантата с помощью тканевого латексного клея.

Сущность этого способа заключается в закрытии перфорации барабанной перепонки двухслойным трансплантатом, содержащим наружный слой из аутофасции височной мышцы и внутренний слой из аллохрящевой пластинки. Хрящевая пластинка служит каркасом неотимпанальной мембраны и предотвращает западение лоскута в барабанную полость. Наличие жесткого опорного слоя обеспечивает наклонное положение неотимпанальной мембраны, сохраняя передний меатотимпанальный угол. Аллохрящ способствует хорошей диффузии крови и достаточной трофике применяемого фасциального трансплантата и его приживлению. Фиксацию аутотрансплантата, как уже было сказано, осуществляют с помощью латексного тканевого клея. Для ускорения полимеризации и высыхания пленки используют струю воздуха или неувлажненного кислорода, из соответствующих источников медицинского газоснабжения в операционной.

Использование латексного клея при мирингопластике позволяет надежно фиксировать аутотрансплантат и удерживать его в заданном положении, предупреждая его смещение, западение и сращение с медиальной стенкой барабанной полости, что, в первую очередь, определяет функциональный результат. Кроме того, образуемая после фиксации тонкая прозрачная плёнка латексного клея дает возможность контролировать течение процесса заживления, так как тампонада наружного слухового прохода после операции кратковременна (3–6 суток), а, в отдельных случаях, вообще не требуется. Клей также выступает в роли биологической повязки, защищая неотимпанальный лоскут от вторичной инфекции вследствие его антисептических свойств и проницаемости для водных растворов лекарственных препаратов.

Для увеличения диффузионно-трофических влияний на трансплантат и более надежной его фиксации на подготовленном ложе завершающий этап предлагаемого способа мирингопластики осуществляют посредством формирования циркулярного лоскута на питающей ножке: практически на всем протяжении по окружности наружного слухового прохода мобилизуют кожу с сохранением питающего участка, формируют меатотимпанальный лоскут, который укладывают поверх многослойного трансплантата по краям его окружности, сохраняя при этом просвет наружного слухового прохода.

Для реализации сформулированной выше цели нами было обследовано и прооперировано 22 пациента с субтотальными и тотальными дефектами барабанной перепонки. На завершающем этапе операции у всех больных истонченный хондро-перихондральный аутотрансплантат и кожный лоскут на питающей ножке фиксировались к остаткам барабанной перепонки и между собой с помощью клея по описанной выше методике. Наружный слуховой проход тампонировался ватными шариками, пропитанными ксероформ-вазелиновой суспензией и уложенными на силиконовые протекторы, изолирующие меатотоимпанальный трансплантат. У трёх пациентов тампонада наружного слухового прохода не проводилась. Послеоперационный период протекал без особенностей. Протекторы и тампоны удалялись на 3-и сутки. Пациенты, в среднем, были выписаны из клиники на 4-е сутки.

Эффективность мирингопластики оценивались по клинико-морфологическому и функциональному результатам. Клинико-морфологический исход определялся по степени приживления трансплантата, восстановления целостности и подвижности неотимпанальной мембраны. При наличии хорошо сформированной неотимпанальной мембраны и воздушной барабанной полости результаты считали удовлетворительными. Приживление аутотрансплантата у всех больных было полное. В отдаленные сроки (12 месяцев) морфологические результаты были следующими: определялась подвижная неотимпанальная мембрана на естественном уровне, практически не отличающаяся по внешнему виду от нормальной барабанной перепонки.

Функциональный результат оценивался по степени улучшения слуха, что в конечном итоге и представляет истинную картину эффективности операции. Оценка результатов проводилась в ближайшем периоде (при выписке больных из стационара) и в отдаленные сроки (через 12 мес). В раннем послеоперационном периоде удовлетворительных клинико-морфологических результатов удалось добиться у 20 (90,1%) больных. Частично удовлетворительные исходы операции наблюдались у двух (9,9%) пациентов за счёт выраженных реактивных явлений со стороны неотимпанальной мембраны, в связи с чем дополнительно был назначен раствор антибиотика (цефазолин), антисептика (20%-ный раствор сульфацила натрия) и противовоспалительного препарата (преднизолон) в форме сложных ушных капель на срок 5 дней. На третьи сутки применения капель реактивные явления купировались, дальнейшее приживление трансплантата было полным.

В отдаленные сроки наблюдения (через 12 мес) дефектов неотимпанальной мембраны, латерализации трансплантата, облитерации переднего меато-тимпанального угла не наблюдалось. Во всех случаях получена прибавка слуха от 1 м до 4,5 м при исследовании шёпотной речью, что, в среднем, соответствовало, понижению порогов воздушного звукопроведения в зоне речевых частот на 25,78±3,1 дБ ($p<0,05$).

Таким образом, окончательные благоприятные клинико-морфологические результаты достигнуты у всех больных (100%), что свидетельствует о несомненных преимуществах оперативного вмешательства, выполненного с использованием латексного тканевого клея.

Благодаря фиксирующим свойствам латексного тканевого клея использование его при мирингопластике позволяет избежать длительной тампонады наружного слухового прохода, а, в некоторых случаях, и обойтись без нее, он легко наносится, быстро полимеризуется при укладке и прост в использовании. Благодаря тому, что формируемая клеевая пленка прозрачна, можно наблюдать за процессом приживления аутотрансплантата в раннем послеоперационном периоде и при необходимости проводить дополнительную медикаментозную коррекцию процессов приживления неотимпанальной мембраны. За счёт антисептических и противовоспалительных препаратов, которые входят в состав клея, он защищает послеоперационную рану от вторичного инфицирования, доказательством чего является отсутствие гнойных осложнений и признаков некроза трансплантата.

Таким образом, предлагаемый способ фиксации многослойного аутотрансплантата при мирингопластике позволил сократить длительность стационарного лечения больного, минимизировать проявление негативных субъективных ощущений, связанных с присутствием

тампонов в наружном слуховом проходе в послеоперационном периоде, а также обеспечить надёжный клинико-морфологический и функциональный результат.

Литература

1. Дискаленко В. В. Повышение эффективности мирингопластики при обширных дефектах / В. В. Дискаленко, Л. М. Курмашова // Вестник отоларингологии – 2008. – № 4. – С. 54–56.

2. Кротов Ю.А. Фиксатор неотимпанального трансплантата при мирингопластике / Ю.А. Кротов, Э.А. Ткаченко / Заявка на изобретение № 98122816/14 от 16.12.1998

3. Плужников М.С. Применение латексного тканевого клея в оториноларингологии / М.С. Плужников, М.А. Рябова, Н.А. Шумилова. // Folia Otorhinolaringologiae et Pathologiae Respiratoriae, v. 12, № 1–2, СПб., 2006. – С. 15–18.

4. Сушко Ю.А. Применение фибринового клея "Tissucol" при тимпанопластике / Ю.А. Сушко, Н.Ю. Шатловин, Борисенко О.Н. // Журнал ушных, носовых и горловых болезней, 1991. № 4. – С. 55–56.

5. Тос М. Руководство по хирургии среднего уха (в 4 томах). Том 1. Подходы, мирингопластика, оссикулопластика и тимпанопластика / М. Тос. – Томск. – 2004. – 175 с.

6. Цыган Л.С. Периоперационное лечение патологии полости носа как этап симультанной риноотохирургии / Авторефер. дис…канд. мед. наук. -СПб:ВмедА, 2010. – 25 с.

7. Цыган Л.С. Модификация хирургического восстановления функций носа и слуховой трубы при симультанном риноотохирургическом лечении / Л.С. Цыган, В.С. Исаченко // Рос. оториноларингология. – 2010. – №1. – С. 141–143.

8. Durham L.H. A method for preparation of fibrin glue / L.H. Durham et all // J.Laryngol Otol. – 1987. – V.101. – N 11. – P. 1182–1186.

УДК 616.284-002.253-089.844

СОКРАЩЕНИЕ СРОКОВ РЕМИССИИ ХРОНИЧЕСКОГО ГНОЙНОГО СРЕДНЕГО ОТИТА, НЕОБХОДИМЫХ ДЛЯ ПРОВЕДЕНИЯ ХИРУРГИЧЕСКОГО ЛЕЧЕНИЯ

Г.А. Кочергин, В.В. Дворянчиков, Ф.А. Сыроежкин

SHORTENING OF THE PERIOD WITHOUT OTORRHEA REQUIRED FOR SURGICAL TREATMENT OF CHRONIC OTITIS MEDIA

G.A. Kochergin, V.V. Dvoryanchikov, F.A. Syroezhkin

ФГОУ ВПО «Военно-медицинская академия им. С.М. Кирова» МО РФ
(Начальник каф. отоларингологии – Засл. врач РФ, проф. М.И. Говорун)

С целью сокращения сроков, необходимых для достижения стойкой ремиссии хронического среднего отита, нами предложен комплекс лечебно-реабилитационных мероприятий, позволяющий проводить оперативное пособие на среднем ухе вне зависимости от выраженности и активности воспалительного процесса. Для оценки клинической эффективности предложенного комплекса лечебно-реабилитационных мероприятий было проведено обследование и лечение 62 больных хроническим гнойным средним отитом. Результаты исследования показали, что разработанный комплекс позволяет отказаться от длительных периодов ремиссии, ранее необходимых для достижения положительного эффекта реконструктивно-восстановительной операции, и тем самым повысить эффективность хирургического лечения больных хроническими гнойными средними отитами.

Ключевые слова: хронический средний отит, лечение, тимпанопластика.
Библиография: 7 источников.

New curative complex for treatment of chronic otitis media before surgical procedure was developed. This complex makes it possible to shorten the period without otorrhea required for surgical treatment of this pathology. 62 patients were examined and undergone the operation. Efficiency of treatment was estimated by evaluating morphological and functional results. It was shown that all results were satisfactory. Thus, developed complex may recommended for improvement of treatment quality in chronic otitis media.

Key words: chronic otitis media, treatment, tympanoplasty.
Bibliography: 7 sources.

Современные требования к проведению функционально-реконструктивных оперативных вмешательств на среднем ухе предполагают обеспечение стойкой ремиссии хронического гнойного среднего и осуществление тимпанопластики не ранее, чем через 0,5-1 год после последнего обострения. Кроме того, необходимым условием для проведения операции на ухе является предварительная коррекция патология полости носа и носоглотки (при её наличии).

Однако, в ряде случаев, достижение ремиссии хронического гнойного процесса может быть затруднительным или даже невозможным, кроме того, нельзя исключить вероятность возникновения обострения в течение необходимого срока [1]. В этих случаях большинство отохирургов проводят сначала санирующий этап оперативного пособия, а затем выполняют функционально-реконструктивный этап оперативного вмешательства на среднем ухе [2, 3, 4, 5].

С целью сокращения сроков, необходимых для достижения стойкой ремиссии хронического среднего отита, нами предложен комплекс лечебно-реабилитационных мероприятий, позволяющий проводить оперативное пособие на среднем ухе вне зависимости от выраженности и активности воспалительного процесса. В основу разработанного комплекса легли представления о ведущей роли нарушений функции слуховой трубы в патогенезе воспалительных заболеваний среднего уха. Так, еще Вульштейн (1972), один из основоположников микрохирургии среднего уха, указывал на то, что «слуховая труба является для среднего уха естественной дренирующей трубкой, без которой тимпанопластика невозможна» [6, 7].

Предлагаемый комплекс лечебно-реабилитационных мероприятий включает в себя следующие положения.

1. Проведение в предоперационном периоде обязательной фармакологической коррекции в области среднего уха с использованием комбинированных препаратов, содержащих антибактериальные, антисептические и противовоспалительные составляющие. Транстимпанальная доставка таких препаратов в течение 10–14 дней не только надежно купирует обострение хронического воспаления, но и обеспечивает ремиссию заболевания на срок, необходимый для восстановления аэрации полостей среднего уха в послеоперационном периоде.

2. При наличии сопутствующей патологии полости носа и носоглотки – осуществление одномоментного хирургического её лечения в целях обеспечения нормальной функции слуховой трубы в последующем.

3. Тщательное выполнение санирующего оперативного пособия на среднем ухе, позволяющего проведение реконструкции различных отделов тимпанальной системы. На этом этапе обязателен контроль и обеспечение проходимости всего туботимпаноантрального пути, как необходимого условия для эффективного дренирования неотимпанальной полости и слуховой трубы.

4. Надежное воссоздание функционально-активной неотимпанальной мембраны, обеспечивающей как функцию звукопередачи, так и играющей роль поршня в функционировании слуховой трубы, без дренажной функции которой санация, не может считаться полной. Целесообразно использование различных over-lay- и underlay-методик мирингопластики (трансплантат сверху или снизу), с обязательным замещением отсутствующего среднего слоя барабанной перепонки хрящевым аутотрансплантатом или полимерным сетчатым имплантатом, который препятствует западению и провисанию неотимпанальной мембраны, тем самым предупреждая нарушение дренирования неотимпанальной полости и слуховой трубы в послеоперационном периоде.

5. Применение методов, которые позволят, особенно в ближайшем послеоперационном периоде, осуществлять эффективную декомпрессию, дренирование, аэрацию и фармакологическую коррекцию всех отделов неотимпанальной полости и слуховой трубы. Для этих целей применяется метод пролонгированного дренирования слуховой трубы и неотимпанальной полости, а также метод самомассажа глоточных отверстий слуховых труб.

Для оценки клинической эффективности предложенного комплекса лечебно-реабилитационных мероприятий было проведено обследование и лечение 62 больных хроническим гнойным средним отитом (34 – мезотимпанитом и 28 – эпитимпанитом) в возрасте от 18 до 57 лет (32 мужчины и 30 женщин). В группу наблюдения вошли 53 больных, которым проводилась оперативное вмешательство в соответствии с приведёнными положениями непосредственно после купирования воспалительных явлений в среднем ухе. В группу сравнения вошли 9 больных, подвергнутых оперативному лечению в период ремиссии длительностью более 6 месяцев.

Всем больным было проведено общеклиническое обследование, типовое оториноларингологическое обследование, рентгенологические исследования полостей среднего уха и око¬лоносовых пазух. Больным хроническим эпитимпанитом выполнялась компьютерная томография уха в коронарной и аксиальной проекциях, больным с синуситами в анамнезе – компьютерная томография носа и околоносовых пазух в коронарной проекции.

Для оценки состояния полости и структур носа, носоглотки и глоточного отверстия слуховой трубы проводилась видеоэндоскопия.

Результаты предоперационного обследования показали, что у 45 больных первой группы (70,3%) была выявлена сопутствующая патология полости носа и околоносовых пазух, а также носоглотки, что потребовало проведения соответствующего одномоментного хирургического лечения. У пяти больных второй группы ринологическая операция была произведена в прошлом.

В зависимости от степени патологических изменений в барабанной полости, в пещере и клетках сосцевидного отростка, патологического процесса в цепи слуховых косточек одноэтапно проводились следующие оперативные санирующие вмешательства: аттикотомия, аттикоантротомия, антротомия, хирургическое расширение адитуса, задняя тимпанотомия. При прорастании эпидермиса в аттик и в антрум, при удалении аттикоантральной холестеатомы проводили удаление молоточка и наковальни в объеме, обеспечивающем хорошую обозримость патологического процесса и позволяющем провести тщательную санацию. Интраоперационно проводили ревизию тимпанального отверстия слуховой трубы, при наличии патологического процесса устраняли его. При сомнении в проходимости слуховой трубы проводили зондирование слуховой трубы тонким эластическим микрокатетером диаметром 1 мм. Последующая пластика латеральной стенки аттика выполнялась аутохрящом. Также осуществлялась ревизия ниш овального и круглого окон, где также при необходимо-

сти устраняли патологический процесс. Для восстановления трансформационного аппарата среднего уха использовали титановые или тефлоновые трубчатые протезы.

При небольших дефектах в задних квадрантах барабанной перепонки для ее пластики использовали фасциальный трансплантат, при более выраженных дефектах использовались различные материалы – перихондральный и хондроперихондральный трансплантаты, взятые из хряща и перихондрия ушной раковины, сетчатый полимерный имплантат в комбинации с фасциальным трансплантатом.

Для купирования реактивных явлений и одновременной коррекции функции слуховой трубы в антрум (неотимпанальную полость) после завершения основных этапов операции вводился микрокатетер и оставлялся на время, необходимое для купирования воспалительных и реактивных явлений. Применяемая трубка-катетер имела наружный диаметр 1 мм и была выполнена из мягкого эластичного инертного пластического материала.

Лекарственная смесь, вводимая в просвет слуховой трубы через дренажную трубку, состояла из растворов антибиотика, противовоспалительного препарата (преднизолон) и димексида. Смесь вводили в количестве от 0,45 до 1,5 мл (до появления привкуса раствора в носоглотке).

Начиная с первых суток после оперативного лечения в течение одного месяца осуществлялся массаж слуховых труб в области их глоточных отверстий по следующей методике. Больному предлагалось выпить стакан воды с зажатым носом мелкими глотками, и после глубокого вдоха на продолжительном выдохе несколько раз (до 3–4) больной прерывисто сжимал, что позволяло создавать перепады положительного и отрицательного давления в носоглотке.

Послеоперационный период у всех больных протекал благоприятно. Средние сроки этапов послеоперационного ведения больных (удаление тампонов, снятие швов и другие), а также средние сроки госпитализации и реабилитации больных определялись объемом оперативного вмешательства на среднем ухе.

Первичные результаты оценивали через один месяц после оперативного лечения. Дефектов неотимпанальной мембраны не было выявлено ни у одного больного.

При контрольном обследовании через 12 месяцев после операции дефект неотимпанальной мембраны был выявлен у одного больного из группы наблюдения. Дефектов неотимпанальной мембраны у пациентов второй группы не было. По данным импедансной аудиометрии выявлен тип А1 и А2 тимпанограмм у 46 больных первой группы (86,8 % наблюдений), что подтвердило состоятельность и эффективность функционирования слуховой трубы.

Сопоставление результатов лечения в двух группах показало, что проведение разработанного комплекса лечебно-реабилитационных мероприятий позволяет отказаться от длительных периодов ремиссии, ранее необходимых для достижения положительного эффекта реконструктивно-восстановительной операции, и, тем самым, повысить эффективность хирургического лечения больных хроническими гнойными средними отитами.

Литература

1. Аникин И.А. Причины неудовлетворительных результатов оперативного лечения хронического гнойного среднего отита/ И.А. Аникин, С.В. Астащенко, Т.А. Бокучава // Рос. оторинолар. – 2007. – № 5. – С. 3–8.

2. Дубинец И. Д. Клинико-морфологическая характеристика состояния неотимпанального трансплантата в послеоперационном периоде у пациентов с хроническим средним отитом при реконструктивно-санирующих операциях / И.Д. Дубинец, Е.Л. Куренков, Р.В. Кофанов, К.С. Зырянова // Рос. Отолар. – 2009. № 2. – С. 64–69.

3. Корвяков В. С. Хирургическое лечение больных экссудативным средним отитом / В.С. Корвяков, Т.В. Бурмистрова, Ш.М. Ахмедов и др. // Рос. отолар. – 2007. – № 6. – С. 85 – 88.

4. Нугуманов А. А. Реконструктивная хирургия хронического гнойного среднего отита / А.А. Нугуманов, А.Я. Нугуманов // Рос.отолар. – 2010. № 6. – С. 45–51.

5. Полякова С.Д. Отдаленные результаты восстановительной хирургии уха при хронических гнойных средних отитах / С.Д. Полякова, Е.А. Попова // Рос. Отолар. – 2007. – № 6. – С. 129–134.

6. Янов Ю.К., К вопросу об этапности лечения больных хроническим гнойным средним отитом / Ю.К. Янов, Говорун М.И., Дворянчиков В.В. и др. // Журнал вушных, носових и горлових хвороб. – 2004. – N 6. – С. 9–13.

7. Янов Ю.К. Комплексный подход к лечению больных хроническими средними отитами (сообщение I) / Ю.К. Янов, Говорун М.И., Дворянчиков В.В. и др. // Российская оториноларингология. – 2004. -N 6. – С. 10–14.

УДК 616.285-002-089.844

МИРИНГОПЛАСТИКА ТРАВМАТИЧЕСКИХ ПЕРФОРАЦИЙ БАРАБАННОЙ ПЕРЕПОНКИ В АБМУЛАТОРНОЙ ПРАКТИКЕ

С.Н. Кочеров*, А.В. Староха **, А.В. Давыдов **

**МК ЛПМУ «Городская больница №3», ЛОР-отделение, г. Томск*
***Томский филиал ФГУ «Научно-клинический центр оториноларингологии ФМБА России»*
(Директор, засл. врач РФ – проф. А.В. Староха)

Актуальность исследования. В последние годы участились случаи травматических повреждений уха, среди которых механические повреждения барабанной перепонки (БП) занимают ведущее место. Лечебные мероприятия при данной патологии, как известно, преследуют две цели: предупреждение инфицирования среднего уха и создание условий для раннего восстановления целостности БП. Небольшие перфорации в 70–75% случаев замещаются рубцовой тканью самопроизвольно [3].

БП всегда стремится к самовосстановлению: перфорация заживает тонкой мембраной, состоящей только из слизистой оболочки и плоского эпителия, в которой отсутствует средний слой. Такие «нео-мембраны» могут быть настолько тонкими, что нередко ошибочно принимаются за перфорацию. Иногда их очень трудно отличить от фактической перфорации, особенно при традиционном ЛОР-осмотре без микроскопа [8, 9].

Своеобразное гистологическое строение БП, распределение сосудов в различных участках БП, характер сосудистой сети и локализация главных сосудистых анастомозов обязательно должны быть учтены в хирургической практике [1, 4].

При больших свежих сухих перфорациях, которые практически всегда имеют неправильную форму, с неровными фестончатыми пролабирующими в сторону барабанной полости краями, а иногда и подвернутыми к слизистой оболочке сохранившейся части БП, самопроизвольное закрытие дефекта не происходит [3]. В подобных случаях необходимо прибегать к хирургической тактике лечения. Впервые пластику БП резиновым диском выполнил Тойнби в 1857 г. В 1878 г. Бецольд первым пробовал закрыть перфорацию хирургическим путем, для чего освежил ее края, пересадил свободный лоскут и назвал эту операцию мирингопластикой [7].

Неудовлетворительные результаты, получаемые от применения синтетических биосовместимых материалов, в большей мере обусловлено полным или частичным лизисом имплантата и развитием рубцовой ткани в месте имплантации [6].

Цель исследования: разработать метод пластики травматических перфораций БП, приемлемый для амбулаторных условий.

Материалы и методы. Двадцать шесть пациентов с травматическими перфорациями БП разной локализации наблюдались в Томском филиале ФГУ «Научно-клинический центр оториноларингологии ФМБА России» и ЛОР-отделении МКЛПМУ «Городская больница №3» г. Томска.

Больные были разделены на три группы: в первой группе дефект БП располагался в задних квадрантах (9 чел.). Во второй группе дефект БП находился в передних квадрантах (8 чел.). В третьей, контрольной группе, состоящей из девяти человек, проводилось лишь наблюдение.

Обязательными условиями включения в исследование являлись: во-первых, наличие свежей травматической перфорации БП давностью от 1 до 5 дней; во-вторых, хорошая проходимость слуховой трубы, заранее исключался фактор тубарной дисфункции, который мог в значительной степени повлиять на заживление БП. Третьим условием было сохранение подвижности тимпанооссикулярной системы, функционирование которой проверяли путем накладывания на перфорацию кружка из силиконовой пластины. Выраженное улучшение слуха после подобного экранирования указывало на сохранность функции рычажного аппарата среднего уха. Четвертое условие – дефект БП должен составлять более одного квадранта.

Всем пациентам проводилась тональная пороговая аудиометрия на аудиометре. Исследовались пороги воздушного и костного звукопроведения, а также величина костно-воздушного интервала в день обращения и после восстановления целостности БП. Выполнялось микрофотографирование БП с дефектом через каждые три дня с применением ригидной оптики диаметром 2,7 мм и углом обзора 0°. Площади перфораций БП измерялись с помощью устройства для измерения размеров объекта при видеоассистированном оптико – эндоскопическом обследовании [5].

Каждому пациенту из первой и второй групп производили инфильтрационную анестезию слухового прохода и БП раствором 2% лидокаина. После очистки слухового прохода и БП от сгустков крови и ушной серы подвернутые в сторону барабанной полости фрагменты БП максимально сопоставляют микроинструментами. Благодаря такой манипуляции площадь перфорации БП уменьшалась. На оставшийся дефект устанавливали силиконовый диск и проводили эндауральную лазеротерапию гелий-неоновым лазером МИЦ ФОТОН-02. Биологическая доза лазерного облучения составляла 50 Дж/см2 однократно. Каждому пациенту проводилось шесть трехминутных сеансов [2].

Результаты исследования. Средний возраст больных в I группе составил 30 лет, во второй 34 лет, в третьей 33 года. От момента травмы до первичного осмотра в первой группе прошло в первой группе 3,2 дня, во второй – 2,6 дня, в третьей – 2,5 дня. Таким образом, по вышеперечисленным показателям группы были практически однородными.

В первой и второй группах улучшение слуха пациенты отмечали сразу после устанановки диска. На протяжении всего срока наблюдения понижения слуха ни кто не отмечал. В контрольной группе улучшение слуха пациенты отмечали ближе к выздоровлению.

В первой группе костно-воздушный интервал в среднем составлял 26,7 ± 6,6 Дб, во второй группе 17,5 ± 6,5 Дб, в контрольной группе 21,1 ± 6,9 Дб. При статистическом анализе значимых различий не выявлено ($p > 0,05$). При контрольной аудиометрии в день выписки у всех пациентов признаки кондуктивной тугоухости отсутствовали.

В первой группе визуально дефект БП под пленкой, как правило, быстро подсыхал, активно протекал процесс эпидермизации. Во второй группе репаративные процессы по сравнению с первой группой протекали значительно медленнее. После полной эпидермизации силиконовый диск удаляли микроинструментами. Каких либо побочных явлений, связанных с применением силикона, не наблюдалось. На момент выписки анатомически и физиологически БП представляла собой полноценную мембрану. У одного из всех наблюдавшихся пациентов второй группы на фоне проводимого лечения перфорация уменьшилась в размерах, но полностью не закрылась.

В контрольной группе заживление происходило еще медленнее, чем во второй группе. У одного пациента, несмотря на длительное наблюдение в течение 6 месяцев, перфорация сохранилась и положительной динамики в сторону заживления не отмечалось. Интересно то что, локализация дефекта у данного пациента была в передних квадрантах. У остальных пациентов на момент выписки дефект закрылся полностью, но в месте перфорации БП была истончена.

В целом длительность лечения больных в первой группе в среднем составила 16,7 ± 2,5 дней. Во второй группе закрытие дефекта БП происходило в среднем через 18,7 ± 1,5 дней. В контрольной группе срок заживления составил 26 ± 2 дней. При статистическом анализе различия между группами статистически значимые ($p<0,001$).

Выводы

1. По результатам проведенной работы, более благоприятный прогноз в плане лечения составляют травматические перфорации БП, локализующиеся в задних квадрантах.

2. Результаты проведенной работы позволяют рекомендовать метод мирингопластики силиконовым диском в сочетании с эндауральной гелий-неоновой лазеротерапией в амбулаторных условиях, что ускоряет заживление барабанной перепонки и повышает качество жизни пациента.

Литература

1. Голев В.П. Сосудистая сеть барабанной перепонки и слизистой оболочки барабанной полости плода человека / В. П. Голев // Вестник оториноларингологии. – 1967. – №3. – С. 26–29.

2. Дихтярук В.Я., Розладка А.И. Лазерное излучение в комплексном лечении больных острым средним отитом / В.Я. Дихтярук, А.И. Розладка // Журн. уш., нос. и гор. бол. – 1988. – №2. – С. 40–43.

3. Курмашова Л.М., Дискаленко В.В. Использование биосинтетического раневого покрытия Биокол-1 при пластике травматических повреждений барабанной перепонки /Курмашова Л.М., Дискаленко В.В. // Вестник оториноларингологии. 2000. – №5. – С. 39–42.

4. Николаевская В.П. Кровеносные сосуды барабанной перепонки у человека / В.П. Николаевская // Вестник оториноларингологии. – 1967. – №3. – С. 23–26.

5. Пат. 73184 Российская Федерация. A61B 1/00 Устройство для измерения размеров объекта при видеоассистированном оптико-эндоскопическом обследовании / Давыдов А.В., Староха А.В., Шилов Б.В., Шилов М.В., Литвак М.М., Мадисон А.Э., Кочеров С.Н. – заявл. №2008101725/22, опубл. 20.05.2008 // Бюл. – 2008. – №14. – С. 12.

6. Современные клеточные технологии при лечении больных с травмой барабанной перепонки после минно-взрывных повреждений / Туманов В.П., Пальчун В.Т., Поматилов А.А., Полякова Е.В., Захарова А.В., Ярыгин В.Н. // Клеточные технологии в биологии и медицине. 2006. – №2. – С. 92–95.

7. Сушко Ю.А. Мирингопластика в практике отоларингологов / Ю.А. Сушко // журн. уш., нос. и гор. бол. – 1971. – №5. – С. 105–107.

8. Jose N. Fayad «Traumatic posterior tympanic membrane perforation». Ear, Nose & Throat Journal. FindArticles.com. 21 Jan, 2011.

9. Matthew L Howard «Middle Ear, Tympanic Membrane, Perforations». eMedicine Journal, December 27 2002, Volume 3, Number 12.

УДК 616.289+616.287-003.282

ПОПЕРЕЧНЫЙ ПЕРЕЛОМ ПИРАМИДЫ ПРАВОЙ ВИСОЧНОЙ КОСТИ, СОПРОВОЖДАЮЩИЙСЯ ОТОЛИКВОРЕЕЙ И ЧАСТИЧНЫМ ВЫПАДЕНИЕМ НАКОВАЛЬНИ В НАРУЖНЫЙ СЛУХОВОЙ ПРОХОД

А.П. Кравчук, С.Ю. Огнетов, С.А. Арутюнян

Ижевская государственная медицинская академия, Россия.

Ликворея – это истечение цереброспинальной жидкости из полости черепа вследствие повреждения костей основания и твердой мозговой оболочки при нарушении герметичности подпаутинного пространства, а также при ранении стенок желудочков или базальных цистерн.

Отоликворея – это заболевание, которое характеризуется выделением цереброспинальной жидкости (ликвора) в структуры уха.

Виды ликвореи.

1. Ранняя травматическая, причиной которой является черепно-мозговая травма с переломом основания черепа и повреждением мозговых оболочек; развивается непосредственно после травмы. Считается, что через 21 день после травмы свищевой ход подвергается эпителизации, что препятствует прекращению ликвореи. Данное обстоятельство диктует необходимость сосредоточить максимальные усилия на купировании ликвореи в течение первых 2–3 недель.

2. Поздняя травматическая – развивается спустя недели, месяцы и годы после черепно-мозговой травмы.

3. Ятрогенная, возникающая после удаления опухоли основания черепа, а также при различных отохирургических вмешательствах.

4. Симптоматическая, обусловленная врожденными пороками развития или новообразованиями, приводящими к деструкции кости и нарушению целостности оболочек мозга.

5. Спонтанная – ликворея невыясненной этиологии.

Характер истечения ликвора: 1) скудный (до 1 мл в сутки); 2) умеренный (до 30 мл в сутки); 3) профузный (больше 30 мл в сутки). [2]

Травматическая отоликворея наблюдается у 4% пострадавших с открытой черепно-мозговой травмой, при несвоевременной диагностике и неполноценном лечении приводит к развитию грозных осложнений. [1]

Травматическая ушная ликворея возникает в результате перелома височной кости с повреждением оболочек мозга.

Различают наружную отоликворею, при которой ликвор при сопутствующем разрыве барабанной перепонки выделяется через наружный слуховой проход, и скрытую – при сохранности барабанной перепонки ликвор поступает в барабанную полость, в слуховую трубу и далее – в носоглотку.

У 92% пострадавших с ранней ликвореей выделение жидкости носит постоянный, у 8% – рецидивирующий характер

Инфекционные осложнения со стороны мозга и его оболочек при травматической ушной ликворее наблюдаются у 7% пострадавших.

Методы идентификации истечения ликвора.

1 Тщательный анамнез.

1 Осмотр ЛОР-органов.

2 Выявление симптома двойного пятна на постельном белье.

3 Экспресс-диагностика с использованием комплекса “Глюкотест” (метод экспресс-диагностики неэффективен при наличии в исследуемой жидкости крови).

4 Лабораторные исследования выделяющейся из уха жидкости. Определение содержания белка, глюкозы, хлоридов.

5 Иммунологический метод с обнаружением бета-2 трансферрина. Бета-2 трансферрин – специфический белок, который содержится только в цереброспинальной жидкости и перилимфе внутреннего уха. [3]

6 Введение в субарахноидальное пространство спинного мозга при люмбальной пункции рентгенконтрастных средств, красителей, радионуклидных препаратов.

7 Спиральная или конусно-лучевая компьютерная томография.

Пациент Е., 1987 г. р. поступил в ЛОР отделение ГУЗ 1 РКБ МЗ УР 24.09.10 с жалобами на влажность и снижение слуха на правое ухо.

Анамнез. 15.07.10 произошла черепно-мозговая травма, перелом свода черепа справа с переходом на основание, ушиб головного мозга средней степени тяжести. Лечился в неврологическом отделении по месту медобслуживания. Отмечает, что сразу после травмы появилось кровотечение из правого уха, которое продолжалось 3 недели. После исчезновения кровотечения появились прозрачные выделения и беспокоили на протяжении 2 недель. Затем выделения исчезли и осталась жалоба на влажность в правом ухе.

ЛОР-статус. Нос, Глотка, Гортань без изменений.

Уши. AD. Сосцевидный отросток без особенностей. На дне наружного слухового прохода скудный секрет светло-желтого цвета, прозрачный. В костном отделе наружного слухового прохода полип розового цвета, неправильной формы, диаметром около 0,5 см, препятствующий полноценному обзору барабанной перепонки. При зондировании полипа обнаружено, что полип плотной консистенции, практически неподвижен. AS Без изменений.

AD	Слух	AS
–	СШ	–
у уха	ШР	6
3	РР	6

Аудиометрия от 21.09.10. Заключение: снижение слуха на правое ухо по смешанному типу II степени, костно-воздушный разрыв – 35 Дб.

В связи со скудостью жидкости в наружном слуховом проходе использовать **лабораторные методы исследования** природы жидкости не получилось.

Наличие бета-2 трансферрина лаборатория нашей больницы не определяет в связи с отсутствием реактивов.

Спиральная компьютерная томография пирамид височных костей от 29.09.10. Заключение: AD. В костном отделе наружного слухового прохода отмечается кальцинат, покрытый мягкотканой оболочкой, размерами 4,4*4 мм. Утолщенная барабанная перепонка связана с кальцинатом. Барабанная полость, антрум и ячейки сосцевидного отростка заполнены жидкостным содержимым. Слуховые косточки визуализируются фрагментарно, атипично расположены. Крыша барабанной полости неравномерно истончена. Структуры внутреннего уха не изменены.

Спиральная компьютерная томография с контрастированием цереброспинальной жидкости от 04.10.10. Заключение: AD. Через 40 минут после введения контраста (омнипак) в субарахноидальное пространство спинного мозга плотность содержимого в среднем ухе возрастает до 218 HU и соответствует плотности законтрастированных базальных цистерн. Выявляется костный дефект крыши барабанной полости пирамиды височной кости размером 1,7*8 мм. В костном отделе наружного слухового прохода отмечается кальцинат, покрытый мягкотканой оболочкой, размерами 4,4*4 мм.

Операция **«Закрытие отоликворейного свища. Тимпанопластика с оссикулопластикой.»** от 06.10.10. Перед операцией установлен люмбальный дренаж. Обезболивание: наркоз эндотрахеальный. Использован ретроаурикулярный трансмеатальный доступ. После удаления

Рис. 1. *СКТ, фронтальная плоскость.*

микрораспатором и микроножницами мягкотканой оболочки с полипа наружного слухового прохода обнаружено, что это наковальня. При этом тело и короткий отросток наковальни находятся в наружном слуховом проходе, а длинный отросток через перфорацию барабанной перепонки уходит в барабанную полость. Доступ к барабанной полости получен при помощи задней тимпанотомии. В барабанной полости жидкость светло-желтого цвета, прозрачная. Обнаружено, что длинный отросток наковальни сообщается при помощи эпителиальной перемычки с головкой стремени. Перемычка пересечена микроножницами, наковальня удалена. Латеральная стенка аттика снята бором. На верхней стенке барабанной полости обнаружен костный отломок, размером 2*8 мм, прикрепленный к здоровой кости спайками. Спайки рассечены, отломок удален. Обнаружены дефект твердой мозговой оболочки и вещество мозга. Края дефекта твердой мозговой оболочки отсепарованы от кости. Взят козелковый хрящ и надкостница из заушной области. Произведен сброс ликвора через люмбальный дренаж. Козелковый хрящ введен в костный дефект и установлен между твердой мозговой оболочки и височной костью, фиксация клеем «Тисукол». Костный дефект, со стороны барабанной полости, закрыт надкостницей, фиксация клеем «Тисукол». Остатком надкостницы закрыт дефект барабанной перепонки по методу underlay. Из остатка козелкового хряща сформирован протез, который установлен между головкой стремени и неотимпанальной мембраной. Тампонада наружного слухового прохода комочками гемостатической губки. Заушная рана ушита.

21.10.10 **тампон из уха удален.** Жидкости в наружном слуховом проходе нет. Неотимпанальная мембрана целая, идет процесс эпителизации.

Аудиометрия от 21.10.10. Заключение: снижение слуха на правое ухо по сенсоневральному типу I степени, костно-воздушный разрыв – исчез.

22.10.10 пациент выписан под наблюдение ЛОР-врача по месту медобслуживания.

Контрольный осмотр через 2 месяца. Наружный слуховой проход свободен. Неотимпанальная мембрана серая, целая. **Спиральная компьютерная томография** пирамид височных костей в динамике от 23.12.10. Заключение: Барабанная полость, антрум и ячейки сосцевидного отростка воздушные.

Литература

1. Педаченко Е.Г. Травматическая ушная ликворея. / Е.Г. Педаченко, А.Х. Шмейсани.– К.: Здоров'я, 1995. – 40 с.

2. Посттравматическая базальная ликворея / А.А. Потапов, В.А. Охлопков, Л.Б. Лихтерман и др. – М., 1997. – 128 с.

3. Beta-2 transferrin assay in clinical management of cerebral spinal fluid and perilymphatic fluid leaks / DG Skedros, SP Cass, BE Hirsch et al. // J Otolaryngol. – 1993. – Vol. 22 (5). – P. 341–344.

УДК: 616.284-002.1/.2-089.844:611.85

СОСТОЯНИЕ ОССИКУЛЛЯРНОЙ СИСТЕМЫ БАРАБАННОЙ ПОЛОСТИ ПРИ ХРОНИЧЕСКОМ ГНОЙНОМ СРЕДНЕМ ОТИТЕ ПО ДАННЫМ ЗАКРЫТОЙ САНИРУЮЩЕЙ ХИРУРГИИ УХА

Ю.А. Кротов, С.Ю. Кротов

ГОУ ВПО Омская государственная медицинская академия
(Зав. кафедрой оториноларингологии – проф. Ю.А. Кротов)

При санирующей хирургии уха, наряду с устранением кариозного процесса в барабанной полости, адитусе, полостях сосцевидного отростка, определенное значение имеет оценка патологического состояния цепи слуховых косточек. Не устраненный косточковый остеит может быть причиной рецидивов воспалительного, либо рубцового процессов после операции, что в значительной степени снижает уровень санации, а при этапной реабилитации делает невозможным реконструкцию трансформационной системы среднего уха. С другой стороны, перед пластикой слуховых косточек, выполняемой вторым этапом после санирующей операции, важно иметь предварительную информацию о морфологическом состоянии оссикуллярной цепи. Это упрощает технику, способствует правильному выбору пластического материала, сокращает время хирургического вмешательства.

Поражения слуховых косточек при хроническом гнойном среднем отите разнообразны и большей частью зависят от клинической формы заболевания. Чаще всего, цепь разрушается при холестеатомном процессе (83,2% – 95%). При кариозном отите, частота поражения ее несколько меньше (50% – 60%) [4, 18, 21]. Такие изменения как эрозии кости обнаруживаются практически во всех удаленных косточках [3]. По утверждению большинства авторов, с наибольшей частотой (74–78%) кариозным процессом поражается наковальня, а именно, длинная ножка и лентикулярный отростк, далее дуга стремени (47%) и молоточек [4, 7, 14, 19, 21]. Начальный механизм косточковой деструкции сложен и до конца не изучен. Ряд авторов его связывают с нарушениями на почве воспаления слизистой оболочки барабанной полости функции внутрикосточковых периферических сосудов, что приводит к уменьшению косточковых каналикулярных структур, сужению сосудистых канальцев и развитию периферического асептического некроза [5, 16, 22]. По данным П.Г. Михович [2, 3], дистальная часть длинной ножки наковальни, лентикулярный отросток и сочленение его с головкой стремени в одной трети случаев не содержит внутрикосточковых сосудов. В этой связи, даже при небольшом изменении кровообращения слизистой оболочки барабанной полости может наступить сосудистый некроз наковальне-стремянного сустава и длинной ножки наковальни, что соответствует данным клиники о наибольшей уязвимости этой зоны.

Несмотря на высокий процент оссикуллярного кариеса при хроническом гнойном среднем отите, единой классификации, на основе которой можно было уточнить степень поражения слуховых косточек, не существует. Тем не менее, ряд хирургов в период санации детализируют их деструкции. O. Elbroud, B.Elpern [8], отмечают 7 вариантов поражения цепи слуховых косточек, где чаще выделяют повреждения наковальни. Все виды разрушений они комбинируют с сохраненной либо отсутствующей дугой стремени. И. Навратил, П. Лисенок [3] объединяют оссикуллярные поражения в четыре группы, причем, обширность повреждений каждой из них делят на 3–4 степени. S. Mawson, [13] отмечает три типа состояния цепи: неизмененное, сохранено только стремя и различные другие комбинации. Ряд хирургов выделяют только две группы поражений, беря за основу наличие или отсутствие дуги стремени [10, 15, 23]. G.D.L.Smyth [20] рассматривает варианты: с отсутствием наковальни; наковальни и молоточка; наковальни, молоточка и стремени. U. Fisch [9] учитывает два вида дефектов цепи: когда разрушена одна наковальня или сохранено только одно стремя. W.S. Goodman, I.B. Wallace [10] придают значение только разрушенной наковальне или комбинации с состоянием дуги стремени. D.F. Austin [6] предлагает учитывать четыре состояния косточковой цепи: комбинацию молоточка и стремени, а также наличие либо отсутствие каждого из них. G. Lacher [12] в схему повреждений включил варианты: с сохранением дуги стремени и без, с сохранением рукоятки молоточка и без сохранения.

При выполнении санирующих операций не существует однозначной позиции авторов по отношению к пораженным кариесом слуховым косточкам. Большинство считает возможным сохранение их фрагментов в любом состоянии. Некоторые полагают, что этого делать не следует, и при малейших изменениях, фиксируемых микроотоскопически, предпочитают обязательное удаление [7]. Отдельные авторы рекомендуют удалять только кариозную наковальню, молоточек же, как ключевое звено для фиксации оссикуллярных трансплантатов необходимо сохранить [11].

Перечисленные схемы ревизии оссикуллярной цепи используются, как правило, при одноэтапных, открытых, слухоулучшающих операциях, без учета формы хронического отита. В связи с закрытой санирующей хирургией и планированием на ее базе отсроченной оссикулопластики, они требуют более детального рассмотрения. Особенно это касается хирургической тактики по отношению к измененной наковальне, целесообразности ее удаления, либо сохранения на санирующем этапе операции. Первое желательно на том основании, что, находясь на пути вентиляции тимпано-мастоидальных полостей, она может длительно поддерживать воспалительный процесс в адитусе, вызывая рецидивы гноетечения, либо его повторный рубцовый блок с выключением ретротимпанального пространства из воздухоносной системы среднего уха. Второе лучше для достижения более высоких функциональных результатов на этапе оссикулопластики, так как тело наковальни, увеличивая общую массу косточковой системы, способствует повышению давления на подножную пластинку стремени [11].

Задачей проведенного исследования является детализация поражения косточковой системы среднего уха у больных хроническим кариозным эпимезотимпанитом без холестеатомы, с морфологическим анализом состояния наковальни, молоточка и тканей области адитуса. Оно направлено на выработку хирургической тактики по отношению к пораженным кариесом слуховым косточкам на этапе закрытой санирующей хирургии.

В этой связи, мы приводим данные косточковой деструкции у 219 больных хроническим кариозным эпимезотимпанитом полученные при различных способах закрытых санирующих операций.

У 51 (23,3%) оперированного больного цепь слуховых косточек была сохранена и подвижна, что подтверждалось рефлексом со стороны ниши круглого окна. Это большей частью наблюдалось при локализации перфорации барабанной перепонки в передних отделах эпимезотимпанума. Размер дефекта не превышал половину площади тимпанальной мембраны и кзади распространялся до рукоятки молоточка. В остальных случаях отмечены разнообразные поражения, большинство из которых фиксировалось в области наковальни, ее связи с головкой стремени. Наиболее частым вариантом разрушения оссикуллярной цепи является деструкция длинной ножки наковальни при интактных суперструктурах стремени – 49 (22,3%) больных. Вслед за ним, изолированный кариес лентикулярного отростка с сохранением остальных элементов оссикуллярной цепи – 28 (12,8%) больных. Первичного кариеса в области тела и короткой ножки наковальни, при сохраненной длинной ножке, отмечено не было, однако ее тотальная деструкция при целом молоточке и стремени наблюдалась у 4 (1,8%) пациентов. Изолированного поражения стремени не было, тем не менее, суперструктуры его реагировали на патологический процесс в наковальне у 37 (16,8%) больных, увеличивая общую зону косточковой деструкции. Молоточек, по сравнению с другими слуховыми косточками разрушался намного реже. Изолированной деструкции его при сохранении остальных элементов звукопроводящей цепи не наблюдалось. Патологический процесс фиксировался, как правило, в рукоятке, но при сочетании с измененной наковальней – 49 (22,1%) больных. Чаще это было на фоне длительного течения заболевания и тотального дефекта тимпанальной мембраны. Шейка молоточка в основном не разрушалась. Кариес головки отмечался в единичных случаях, только в зоне сустава с телом наковальни – 8 (3,5%) больных, причем, микроотоскопически, создавалось впечатление о распространении его контактным путем. Вариантов тотальной деструкции оссикуллярной цепи при кариозном эпимезотимпаните не отмечено.

Изучено 37 интраоперационных биопсий наковальни с разрушенной более чем на одну треть длинной ножкой; 8 биопсий молоточка с частично разрушенной, истонченной рукояткой; 12 биопсий фрагментов кости и тканей области адитуса.

В препаратах изготовленных из удаленной наковальни, микроскопически, практически во всех случаях найдены те или иные изменения кости с признаками хронического воспаления и выраженным склеротическим компонентом. Наблюдается картина остеита с ин-

фильтрацией клеточно-волокнистых внутрикостных пространств клетками воспаления и лакунарной резорбцией костной ткани. В 23 препаратах наковальни альтеративный процесс сопровождается разрастанием грануляционной ткани. Она имеет зрелый вид и содержит значительное количество лимфоцитов, плазматических клеток, волокнистых структур. Круглоклеточные элементы располагаются периваскулярно или в виде мелких скоплений разбросанных в толще грануляционных полостей. Количество и зрелость кровеносных сосудов в грануляциях соответствуют давности воспалительного процесса. В свежих случаях грануляции содержат много тонкостенных кровеносных капилляров. В более поздний период, количество сосудов уменьшалось, но их калибр становился больше. На поверхности костных структур в лакунах появляются остеокласты, количество которых иногда могло быть значительным. Окружающие короткий отросток наковальни ткани задних отделов латеральной стенки аттика, и костного навеса над адитусом имеют подобные изменения. Протекающий в них воспалительный процесс является причиной перекрытия адитуса. Субстратом его была фиброзная ткань разной степени зрелости. В начале формирования блока это грануляционная ткань, что встречалось относительно редко. Несколько чаще, молодая рубцовая ткань богатая сосудами. В большинстве препаратов была зрелая рубцовая ткань. Во всех случаях отмечалась ее хроническая воспалительная инфильтрация. В препаратах изготовленных из удаленного молоточка структура костной ткани головки и шейки, практически не изменена.

Таким образом, на основании полученных данных следует заключить, что в оссикуллярной цепи больных хроническим кариозным эпимезотимпанитом преобладают разрушения наковальни (76,7% случаев). Молоточек и стремя в патологический процесс вовлекаются только в сочетании с ней, причем стремя -23,3% случая, молоточек с преобладанием процесса в рукоятке – 23,1% случаев. При разрушенной более чем на одну треть длинной ножке наковальни, в оставшемся ее фрагменте наблюдаются выраженные патологические изменения присущие различным стадиям хронического воспалительного процесса. Морфологически они не отличаются от таковых, тесно с ней соприкасающихся стенок адитуса,

Полученные данные дают основание рассматривать кариозно измененную наковальню вместе с окружающей ее фиброзной тканью разной степени зрелости, в качестве субстрата блока адитуса. На этапе закрытой санирующей микрохирургии, с целью профилактики повторного блока адитуса, она подлежит удалению.

Литература

1. Михович П.Г. Кровеносные сосуды наружного и среднего уха человека и некоторых животных: автореф. дис. ... канд. мед. наук: 14.00.04 / Михович П.Г. ; Смоленск, 1968. – 28 с.

2. Михович П.Г. О кровоснабжении наковалене-стремянного сустава человека / П.Г. Михович // Вестник оториноларингологии. – 1975. – №2. – С. 28–31.

3. Навратил И. Классификация поражений слуховых косточек воспалительным деструктивным процессом / И. Навратил, П. Лисонок // Вестник оторинолар. – 1966. – №3. – С. 33–35.

4. Яшан И.А., Протасевич Г.С., Яшан Т.И. Состояние слуховых косточек у больных хроническим мезотимпанитом подвергнутых слкхоулучшающим операциям / И.А. Яшан, Г.С. Протасевич, Т.И. Яшан // Вестник оториноларингологии. – 1978. – №2. – С. 93.

5. Alberti V.R.M. The blood supply of process of the incus and the head and neck of stapes / V.R.M. Alberti // J. Laryng. – 1965. – V.79, N11. – P. 964–970.

6. Austin, D.F. Types and indications of staging / D.F. Austin // Arch. Otolaryngol. – 1969. – V.89, N2. – P. 235–242.

7. Becske, M. Hallocsontok karosodasa kronikus otitis media eseten / M. Becske // Ful-orr-Gegegyogy. – 1989. – V.35, N1. – P. 1–8.

8. Elbround O., Elpern B.S. Rekonstruktion der gehorkochelchenkette / O. Elbround, B.S. Elpern // Mschr. Ohrenheilk. – 1968. – V.102, N2. – P. 102–105.

9. Fisch, U. Rekonstruktion der gehokuohchelchenkette / U.Fisch // H.N.O. (Berl). – 1978. – V.26, N2. – P. 53–56.

10. Goodman, W.S. Tympanoplasty – 25 years later / W.S. Goodman, I.B. Wallace // J. Otolaryngol. – 1980. – V.9, N2. – P. 155–164.

11. Glasscock , M.E. Ossicular chain Reconstruction / M.E. Glasscock // Laryngoscope (St. Louis). – 1986. – V. 86, N2. – P. 211–221.

12. Lacher, G. Techniques de reconstruction de l`oreille moyenne / G. Lacher // Revue de Laryngologie. – 1990. – V.3, N5. – P. 453–462.
13. Mawson, S. Tympano-ossicular homografts / S.Mawson // Acta oto-rhino-laryng. Belg. – 1979. – V. 24, N1. – P. 125–131.
14. Navratil, J. Zkusenosti s fibrinovyni lepidem tuzemske vyroly pri usnich operacich / J. Navratil // Cs. Otolaring. – 1982. – V. 31, N5. – P. 257–262.
15. Palva,T. Ossicullar reconstruction in chronic ear surgery / T. Palva, A. Palva, J. Karja // Arch. Otolaryng. – 1973. – V.98, N5. – P. 340–348.
16. Rems, J. Osteomikropneumograficke nalery na sluchovych kustkach pri chronichem ranen stedniho ucha / J. Rems // Ces. Otolaryng. – 1968. – V.17, N2. – P. 78–82.
17. Rosas da Costa V. Etude anatomo-radio-cliniqne des osselets dans les otitis moyennes chroniques et les sequelles / V. Rosas da Costa // Rev. Laryng. (Bordeaux). – 1962. – Suppl. Aont. – P. 819–846.
18. Sade, J. Ossicular damage in chronic middlle ear inflammation / J. Sade, E. Berco, D.Buyanover, M.Brovn // Acta oto-laryngol. – 1981. – V. 92, N3/4. – P. 273–283.
19. Sade, J. The aetiology of bone distruction in chronic otitis media / J.Sade, A. Halevy // J. Laryng. – 1974. – V.88, N2. – P. 139–143.
20. Smyth G.D.L. Tympanic reconstruction. Fifte en year report on tympanoplasty. Part 2. / Smyth G.D.L. // J. Laryng. – 1976. – V.90, N8. – P. 713–742.
21. Tos, M. Pathology of the ossicular chain in various chronic middle ear diseases / M.Tos // J. Laryng. – 1979. – V.93, N8. – P. 769–780.
22. Thomsen, J. Bone resorption in chronic otitis media. A hustological and ultrastructural study. 1. Ossicular necrosis / J. Thomsen, M.B. Jorgensen, P. Bretlan, N.K. Kristensen // J. Laryng. – 1974. – V. 88, N10. – P. 975–981.
23. Zini, C. Recustrukcja kosteczek sluchowych protezami z tkani bonej / C.Zini // Otolaryngol pol. – 1972. – V.26, N3. – P. 281–284.

УДК 616.284-002.2-089.844:615.849.19

ИСПОЛЬЗОВАНИЕ CO_2 ЛАЗЕРА В ХИРУРГИИ СРЕДНЕГО УХА

А.И. Крюков, Е.В. Гаров, Н.Г. Сидорина, П.А. Сударев, В.Н. Зеленкова

ГБУЗ «Московский научно-практический Центр оториноларингологии» ДЗ г. Москвы (Директор – проф. А.И. Крюков)

Современная оториноларингология уже не мыслима без использования эндоскопов, микроскопов, качественного инструментария, моторных систем и лазерной техники в лечении больных с различной патологией ЛОР-органов. Хирургические лазеры применяются в отохирургии с 70-х годов прошлого столетия благодаря своим специфическим свойствам (направленность, монохроматичность и когерентность) и преимуществам (бескровность, минимальный отёк ткани, отсутствие грубого рубцевания и высокая асептичность). В хирургии среднего и внутреннего уха сегодня используются CO_2, аргоновый, эрбиевый, гольмиевывй и неодимовый лазеры. Особенностью CO_2 лазера является высокая степень поглощения его излучения в воде и органических соединениях, что обусловливает минимальную глубину проникновения (0,1 мм), а следовательно возможность безопасного поверхностного использования. Появление CO_2 лазера (10,6 мкм) с зеркальным шарнирным манипулятором совмещенным с микроскопом, наличием флешсканера и суперимпульсного режима (Acuspot 712, Lumenis, USA) открыло новые возможности в отохирургии вследствие высокой степени безопасности и точности бесконтактной подачи лазерного излучения.

CO_2 лазерная система Acuspot 712 использовалась нами при слухоулучшающих операциях у больных отосклерозом, тимпаносклерозом и врождённой аномалии стремени. Стапедопластика является паллиативным способом устранения кондуктивной и смешанной тугоухости у больных с патологией окна преддверия при этих заболеваниях. В настоящее время распространёнными являются две методики стапедопластики, при которых выполняется частичная стапедотомия (поршневая) или стапедэктомия с установкой аутохрящевого протеза на аутотрансплантат или обкладывания его аутотканью при поршневой методике [Shea J., 1958, 1959; Пальчун В.Т., 1969]. По данным литературы при хирургии отосклероза отмечается преимущество стапедэктомии по сокращению костно-воздушного интервала (КВИ) до 10 дБ в раннем послеоперационном периоде наблюдения (82% против 73%), но при этом наблюдается некоторое увеличение количества кохлеарных осложнений (при стапедотомии – у 0,7–3,5%, при стапедэктомии – у 0,1–5,9% больных) [Преображенский Н.А., Патякина О.К., 1973; Дондитов Д.Ц., 2000; Kos M. et al., 2001; Sine N. et al., 2008]. В отдалённом периоде наблюдения результаты этих методик не отличаются. Причинами рецидива кондуктивной тугоухости после операции у 10% больных являются наиболее часто ампутация конца длинной ножки наковальни вследствие её асептического некроза в месте крепления протеза, реже его смещение, разрастание новых очагов отоспонгиоза, фиксация проксимальной цепи слуховых косточек [Фёдорова О.К., 1967; Загорская Е.Е., 2003; Lesinski S., 2002]. Эффективность повторной стапедопластики с закрытием КВИ до 10 дБ от 44 до 71% [Lippy W. et al., 2003]. По данным литературы использование хирургических лазеров при стапедотомии позволяет достигать наилучших функциональных результатов.

Стапедопластика при тимпаносклерозе выполняется редко, выделяется сложностью выполнения и не высокой эффективностью (КВИ до 10 дБ у 39%, до 20 дБ – у 70%) [Vincent R. et al., 2002]. Сведений о выполнении стапедопластики у больных с локальной аномалией стремени нет в литературе.

Цель проведенного нами клинического исследования заключалась в анализе непосредственных результатов после различных вариантов стапедопластики с лазерной асисстенцией у больных с различной патологией окна преддверия.

При стапедопластике мы использовали CO_2 лазер для пересечения задней ножки стремени и формирования отверстия в подножной пластинке стремени. Пересечение сухожилия стапедиальной мыщцы и наковальне-стременного сустава выполнялось инструментально. Использовался расфокусированный импульс для разрушения ножки стремени (диаметр

луча 0,3 мм, мощность в среднем 5–10 W, длительность 0,05 сек) и создания отверстия в подножной пластинке стремени диаметром 0,5 мм или 0,7 мм (20–27 W и 0,03 сек). Вапоризация задней ножки стремени достигалась частично из-за её конфигурации, даже после нескольких импульсов. Но это значительно облегчало её инструментальное пересечение. Отверстие в подножной пластинке стремени почти всегда достигалось с одного импульса. При этом отсутствовало кровотечение в зоне воздействия, вследствие коагуляции слизистой оболочки. При проведении тотальной стапедэктомии формировалось одно или два дефекта подножной пластинки стремени с помощью лазерной энергии, при необходимости отверстие в подножной пластинке расширялось инструментально.

Стапедопластика с лазерной асисстенцией выполнена у 62 пациентов с различными формами отосклероза, у 2 – с тимпаносклерозом и в одном случае – при аномалии развития стремени. Из них у 50 больных выполнена поршневая стапедопластика с использованием в качестве протеза стремени титановых пистонов («Kurz» и «Medtronic»); а у 15 – произведена стапедэктомия с применением аутохрящевого протеза, изготовленного из хряща ушной раковины пациента.

Результаты проведенных хирургических вмешательств оценивали на основании сравнения КВИ в раннем послеоперационном периоде (12–14 день). Мы проанализировали средние величины КВИ до и после стапедопластики на речевые (0,5–2,0 кГц) частоты у 65 оперированных нами пациентов. У больных отосклерозом тимпанальная форма была у 7% пациентов, смешанная форма I – у 72%, смешанная форма II – у 21%. КВИ на этих частотах в среднем равнялся до операции 38,6±8,8, 34,6±10,0 и 26,3±8,9 дБ, соответственно. При сравнении средних величин КВИ после операции отмечено преимущество стапедэктомии с использованием аутохрящевого протеза (в среднем 8,2±2,9 дБ) перед поршневой методикой (в среднем 16,3±3,2 дБ). В тоже время мы отметили, что ранние функциональные результаты зависят от диаметра протеза и созданного отверстия в подножной пластинке стремени при поршневой методике, но в большинстве случаев уступают результатам тотальной стапедопластики на этот период.

При обследовании пациентов через 40–45 дней разница в результатах порогов слуха была незначительная, а к концу 3-го месяца после хирургического вмешательства функциональные результаты становились идентичными. Интраоперационных осложнений при использовании лазерной энергии во время стапедопластики у больных с отосклерозом мы не наблюдали. При использовании лазера отсутствует кровотечение из слизистой оболочки вследствие её коагуляции, нет риска мобилизации подножной пластинки стремени и повреждения структур внутреннего уха.

Использование лазера было эффективно и при костной облитерации окна преддверия вследствие тимпаносклероза, а также аномалии развития стремени. Во всех случаях выполнена стапедэктомия с лазерной асисстенцией и использованием в качестве протеза стремени аутохряща ушной раковины пациента.

Кохлеарных и вестибулярных осложнений не зафиксировано, как в раннем, так и в отдалённом послеопреационном периоде наблюдения. Выполнение стапедопластики с лазерной асисстенцией значительно сокращает время операции и облегчает её выполнение в любом варианте.

Таким образом, использование CO_2 лазера с флэшсканером и микроманипулятором значительно облегчает выполнение операций на структурах среднего уха, делает их бескровными и безопасными при различной патологии среднего уха.

УДК 616.284.65-073.756.8

ВОЗМОЖНОСТИ МУЛЬТИСПИРАЛЬНОЙ КОМПЬЮТЕРНОЙ ТОМОГРАФИИ (МСКТ) В ВЫЯВЛЕНИИ АНАТОМИЧЕСКИХ И ТОПОГРАФИЧЕСКИХ ОСОБЕННОСТЕЙ КАНАЛА ЛИЦЕВОГО НЕРВА ПЕРЕД СТАПЕДОПЛАСТИКОЙ

*** Л.А. Кулакова, ** И.В. Бодрова, * А.С. Лопатин, ** С.К. Терновой**

**Кафедра болезней уха, горла и носа*
***Кафедра лучевой диагностики и терапии*
ГОУ ВПО Первый МГМУ имени И.М. Сеченова Росздрава

Данная работа посвящена изучению возможностей мультиспиральной компьютерной томографии (МСКТ) в определении анатомических и топографических особенностей структур среднего уха в области окна преддверия и, в первую очередь, фаллопиева канала по отношению к нише окна преддверия перед операцией на стремени по поводу отосклероза. Были проанализированы результаты МСКТ исследований височных костей у 20 пациентов (40 наблюдений). Все больные были прооперированы и полученные интраоперационные находки сопоставлены с данными МСКТ. Точность диагностики, достигнутая с помощью МСКТ, позволила лучше подготовиться к ней: определить тактику, объем и прогноз предстоящего хирургического вмешательства, заранее выбрать инструментарий и имплантат (протез) и избежать возможных осложнений.

Ключевые слова: мультиспиральная компьютерная томография (МСКТ), отосклероз, лицевой нерв, стапедопластика, височная кость.

Актуальность. Довольно часто при выполнении операции на стремени по поводу отосклероза обнаруживают атипичный ход и значительное нависание лицевого нерва над окном преддверия, а также дефект костной стенки фаллопиева канала, который проявляется выпячиванием лицевого нерва в нишу окна преддверия (2). Нависание тимпанального сегмента лицевого нерва, покрытого либо костью, либо иногда обнаженного, может стать серьезным препятствием для хирургического доступа (X), сопровождаться большими техническими трудностями и опасностями повреждения лицевого нерва. Во-первых, лицевой нерв может быть травмирован интраоперационно непосредственно во время манипуляций в области ниши окна преддверия; во-вторых, в послеоперационном периоде протез стремени может оказывать давление на «открытый» лицевой нерв.

На протяжении многих лет обнаружение во время операции на стремени таких особенностей строения лицевого нерва являлось для отохирурга полной и не очень приятной неожиданностью. Сочетания в разных вариациях не стандартных размеров ниши окна преддверия, размеров ножек стремени, положения и топографии канала лицевого нерва и промонториума, длинной ножки наковальни вынуждают иметь в повседневном наборе отохирурга целый арсенал инструментов (различных микрокрючков и др.), оборудования (бормашину, лазер и т.п.) и, наконец, имплантатов (протезов) различных как по форме, так и по величине (3, 4). Сужение ниши овального окна преддверия при нависании промонториальной стенки, выступающей над нишей, обычно создает небольшую хирургическую проблему (X). Но в совокупности, чем теснее анатомические взаимоотношения структур области окна преддверия среднего уха, тем хуже обзор области воздействия, тем технически сложнее вмешательство и тем больше потребность в хорошей к нему подготовке (1). Следует подчеркнуть, что сделать правильный выбор и выполнить операцию в таких случаях может специалист с большим клиническим опытом.

Таким образом, если мы будем знать особенности анатомии и топографии структур среднего уха в области окна преддверия и, в первую очередь, фаллопиева канала по отношению к нише окна преддверия еще до операции на стремени, мы сможем лучше подготовиться к ней и избежать возможных осложнений.

Цель исследования: определить возможности мультиспиральной компьютерной томографии (МСКТ) в выявлении анатомических и топографических особенностей строения фаллопиева канала по отношению к нише окна преддверия перед операцией на стремени при отосклерозе.

Материал и метод: Нами были изучены особенности строения канала лицевого нерва и его топографии по отношению к нише окна преддверия по данным МСКТ у 20 больных (40 височных костей) отосклерозом, средний возраст составил 43±0,67года, из них женщин – 61%, мужчин – 39%. Всем больным были выполнены: отомикроскопия, аудиологическое исследование, импедансметрия, мультиспиральная компьютерная томография височных костей. У всех больных имелась кондуктивная (или смешанная) тугоухость и не измененная барабанная перепонка, тимпанограмма типа «А» с уплощенной в той или иной степени кривой, акустический рефлекс не регистрировался. Исследования проводили на 4-, 64- и 320-спиральных компьютерных томографах фирм Toshiba и General Electric. Исследования проводили в спиральном режиме по программе костной реконструкции с толщиной среза 0,25-0,6мм в аксиальной проекции с последующим получением мультипланарных и трехмерных реконструкций. Особенно обращали внимание на форму ниши окна преддвения, целостность костного канала лицевого нерва и степень его нависания над ней. Все больные были оперированы, что позволило сопоставить данные МСКТ с интраоперационными находками и послеоперационными результатами.

Результаты: На основании изучения 40 исследований нам удалось выделить два типа ниши окна преддверия: «прямоугольную» (или «цилиндрическую») – 37% и «трапециевидную» – 63%. За критерий нависания лицевого нерва над окном преддверия нами был принят угол между плоскостью основания стремени и линией, проведенной от заднего края последнего и лицевым нервом в точке его максимального выпячивания. Именно по этому углу оценивали степень нависания лицевого нерва (12 наблюдений). Особое внимание обращали на наличие дефектов костной стенки фаллопиева канала (6 наблюдений), и, как следствие, протрузий лицевого нерва в просвет ниши окна преддверия (4 наблюдения)), что значительно повышало риск повреждения лицевого нерва. Всем больным была выполнена стапедопластика по поршневой методике. В случаях нависания нерва 1 степени выполнялась «прицельная» стапедотомия – место перфорирования подножной пластинки выбиралось как можно дальше от максимального выпячивания лицевого нерва. При 2 и 3 степени нависания выполнялась стапедопластика обычным тефлоновым или титановым угловым пистоном фирмы Kurtz. При выборе имплантата (протеза) важное значение придавалось результатам функциональной МСКТ структур среднего уха. Исследование проводили в динамическом режиме с одновременным воздействием на звукопроводящую систему прерывистым звуковым сигналом (1000Гц и +20дБ к пороговой), с толщиной среза 0,5мм, в аксиальной проекции, с последующим получением мультипланарных и трехмерных реконструкций. Особое внимание обращали на зазор между стременем и атипично нависающим лицевым нервом. Осложнений со стороны лицевого нерва или установленного протеза (смещения) не наблюдали. В функциональном отношении все операции оказались успешными. Специфичность и чувствительность исследования составили 95% и 97,5% соответственно.

Выводы: Мультиспиральная компьютерная томография (МСКТ) и функциональная МСКТ позволяют не инвазивно получать достоверную информацию об особенностях анатомии и топографии канала лицевого нерва и других близ лежащих структур среднего уха в области ниши окна преддверия перед стапедопластикой, оценить сложность предстоящей операции и информировать об этом больного, а также необходимым образом подготовиться к предстоящему хирургическому вмешательству (определить тактику, выбрать инструментарий и имплантат (протез). Все это, вместе взятое, позволит избежать целого ряда возможных, иногда очень грозных осложнений со стороны лицевого нерва.

Литература

1. Сватко Л.Г., Нестерова Л.Д. Меры профилактики и лечение осложнений при операциях на стремени по поводу отосклероза. Сборник трудов «Патогенез, клиника и лечение негнойных и гнойных заболеваний уха». Казань. 1974 г. с. 104–113.

2. Гаевский В.А. Варианты стапедопластики у больных отосклерозом при «нависании» лицевого нерва в нише окна преддверия. Тезисы трудов. YII съезд оториноларингологов УССР, Киев, 1989, 40.

3. Федосеев В.И., Дмитриев Н.С. Платинотомия – важный этап хирургии стремени. Материалы Российской научно-практ. конференции «Проблемы и возможности микрохирургии уха», Оренбург, 2002, 130–131.

4. Янов Ю.К., Ситников В.П., Рязанцев С.В., Самойлова И.Г., Кузовков В.Е. Титановые имплантаты в реконструктивной хирургии среднего уха. Материалы Российской научно-практ. конференции «Проблемы и возможности микрохирургии уха», Оренбург, 2002, 162–165.

5. H. Hildmann, H. Sudhoff . Middle Ear Surgery, Germany, – 2006, p. 214.

УДК 616.284-002.1-08-035

ОСОБЕННОСТИ ЛЕЧЕНИЯ ОСТРОГО СРЕДНЕГО ОТИТА НА СОВРЕМЕННОМ ЭТАПЕ

С.Д. Полякова, Е.А. Некрасова, **Т.А. Твилдиани

**Институт последипломного медицинского образования Воронежской государственной медицинской академии им. Н.Н. Бурденко. Россия,*
***Воронежская областная клиническая больница*

Анализ затяжного течения ОСО 428 больных, которым на поликлиническом этапе не удалось полностью купировать воспалительные явления в ухе и восстановить слух, показал, что всем пациентам, независимо от стадии заболевания назначались ушные капли, системные антибиотики, при наличии острого ринита – деконгестанты. Учитывая, что после проведенного лечения полного выздоровления не отмечалось, такую тактику ведения больных следует считать неэффективной. Наше наблюдение за пациентами с затяжным течением ОСО, получавшими консервативное лечение, включавшее катетеризацию слуховой трубы с последующим транстубарным введением топических глюкокотрикостероидов и муколитиков, и хирургическое (шунтирование барабанной полости) свидетельствовало об эффективности применяемых методик.

Ключевые слова: острый средний отит, экссудат барабанной полости, отомикроскопия, аудиограмма, тимпанограмма, шунтирование барабанной полости.

Несмотря на успехи современной оториноларингологии, за последние годы отмечается неуклонный рост количества осложненных форм острого среднего отита (ОСО). По данным статистики, за последние пять лет, количество больных с затяжным течением ОСО, трудоспособного возраста, находившихся на стационарном лечении в сурдологическом отделении Воронежской областной клинической больницы в 2006 году составило 236, в 2007 – 260, в 2008 – 271, в 2009 – 298, в 2010 – 312 человек.

Целью настоящей работы было выявить причины, способствующие развитию затяжного течения ОСО, а также определить наиболее эффективные методы стартовой терапии заболевания.

Под наблюдением находилось 428 больных с затяжным течением ОСО, находившихся на лечении в стационаре с 2008 по 2010 гг., в возрасте от 18 до 64 лет, мужчин – 159, женщин – 269. Большинство пациентов (399 – 93,2%) начало заболевания связывали с перенесенной ОРВИ, 23 пациента (5,4%) считали причиной заболевания предшествующее переохлаждение, у 6 (1,4%) – катаральный воспалительный процесс в ухе развился после травмы. До поступления длительность заболевания от 1 до 2 недель отметили 229 (53,5%) пациентов, от 2 до 3 недель – 119 (27,8%), от 1 до 2 месяцев – 80 (18,7). В стационар, как правило, направлялись больные, которым на поликлиническом этапе не удалось полностью купировать воспалительные явления в ухе и восстановить слух. При поступлении все больные жаловались на снижение слуха, сопровождавшееся ушным шумом у 423 (98,8%), чувство заложенности в ухе беспокоило 338 (93,4%) пациентов, боль в ухе разной степени выраженности, которую больные характеризовали как «покалывание», чувство «тяжести» в ухе, «распирание» или просто неприятные ощущения в ухе отмечали 258 (60,3%) человек. При риноскопии искривление носовой перегородки определялось у 302 (70,5%) обследованных, остаточные явления острого риносинусита – у 29 (6,7%), аллергический ринит – у 32 (7,5%). Снижение проходимости слуховой трубы (СТ) 3–4 степени имело место у 356 (83,2%) пациентов. При отомикроскопии барабанная перепонка (БП) была втянутой у 268 (62,6%), из них – серо-розового цвета – у 128 (47,7%), мутной, серого цвета – у 36 (13,4%), желтого цвета – у 106 (39,6), выбухала в нижних квадрантах – у 76 (17,8%), уровень экссудата определялся только у 164 (38,3%) больных, отечность и отсутствие контуров короткого отростка – имелась у 39 (9,1%). Точечная перфорация в передне-нижнем квадранте и слизисто-гнойное отделяемое определялись у 29 (6,8) обследованных. На КТ-граммах пирамиды височной кости у всех пациентов имелось снижение пневматизации клеток сосцевид-

ного отростка, однако явления деструкции ячеек выявлялось только в 38 (8,9%) случаях. При аудиметрическом обследовании кондуктивная форма тугоухости определялась у 107 (25%) больных, снижение слуха по смешанному типу – у 314 (73%) больных, у 7 (1,6%) человек было нарушено только звуковосприятие, в то время как визуально определялся уровень экссудата за барабанной перепонкой.

При аудиометрическом обследовании, согласно Российской классификации, тугоухость I степени регистрировалась у 278 (64,9%) пациентов, II степени – у 114 (26,3%), III степени – у.48 (11,2%). Тимпанограмма типа В регистрировалась в 81,5% случаев, в остальных – определялся тип С.

Определяя тактику ведения данного контингента больных, мы тщательно проанализировали лечение, назначавшееся ранее. Согласно данным анамнеза, всем больным, независимо от стадии заболевания, на догоспитальном этапе, с начала обращения, врачом-оториноларингологом назначались ушные капли, системные антибиотики, при наличии острого ринита – деконгестанты. Из системных антибактериальных препаратов чаще назначались цефалоспорины I и III поколений (цефазолин или цефатоксим) – 43,0% пациентов, 38,0% больных получали комбинацию амоксициллина с ингибиторами беталактомаз, 17% – фторхинолоны II поколения (ципрофлоксацин), 2% пациентов не смогли назвать антибактериальный препарт. Необоснованность назначения антибиотиков фторхинолонового ряда II поколения, свидетельствует о недостаточной осведомленности врачей о микрофлоре, имеющей место при ОСО, а также ее резистентности к антибактериальным препаратам. В настоящее время в этиологии ОСО доминирующей бактериальной флорой является Streptococcus pneumoniae и Haemophilus influenzae, встречающиеся, по данным разных авторов от 46% до 60% [1,2] случаев, и обладающие резистентностью к фторхинолонам II поколения [1,3]. Учитывая, что после проведенного лечения полного выздоровления не отмечалось, купировалось только острое воспаление и заболевание принимало затяжное течение, следует считать такую тактику ведения больных неэффективной. Более того, у 65 (15,2%) пациентов, после применения ушных капель имелись явления наружного отита.

К сожалению, практикующие врачи не всегда учитывают тот факт, что раннее назначение антибиотиков при ОСО тормозит развитие местной иммунной защиты, при этом снижается продукция антител в условиях недостаточного антигенного раздражения из-за отсутствия инфекционного агента [4], воспалительный процесс в слизистой оболочке среднего уха продолжается в «стерильных» условиях или же в условиях вторичной инфекции [5, 6]. В патогенезе ОСО важную роль играют пути проникновения инфекции. Наиболее частый – транстубарный. Слизистая оболочка носа, носоглотки, слуховой трубы и мезотимпанума барабанной полости имеет единую структурно-функциональную систему и покрыта псевдомногослойным эпителием, основу которого составляют мерцательные клетки, с многочисленными ресничками, и бокаловидные, выделяющие мукоидный секрет. Мукоцилиарная система – это система защиты среднего уха от инородных микротел, обломков собственных клеток и т.д. Воспалительный процесс, развившийся в верхних дыхательных путях, распространяется на слизистую оболочку слуховой трубы, в результате чего движение цилий мерцательного эпителия снижается и инфекция проникает в барабанную полость. Слизистая оболочка барабанной полости имеет хорошо развитую сосудистую сеть. При воздействии медиаторов воспаления экссудата, появившегося в результате отрицательного давления в барабанной полости, – гистамина, цитокинов, простагландинов, лейкотренов и др., сосуды слизистой оболочки расширяются, повышается их проницаемость, жидкая часть плазмы крови выходит за пределы сосудистого русла в ткани. В результате воспалительный отек нарастает, блокируется и тимпанальное устье СТ, в результате чего эвакуация экссудата из барабанной полости полностью прекращается. Поэтому, чтобы разорвать этот порочный круг, в первую очередь необходимо восстановить проходимость СТ, тем самым обеспечить отток экссудата из барабанной полости.

В зависимости от варианта клинического течения и проводимого лечения больные были разделены на 2 группы, пациентам первой группы (122 больным) проводилось консервативное лечение, второй группы (306 больных) – хирургическое.

Эффективной методикой локального воздействия на глоточное устье СТ является ее катетеризация. Катетеризацию слуховой трубы с последующим транстубарным введением лидазы и мометазована фуроата проводили всем больным. Учитывая, что все больные на догоспитальном этапе уже получали антибиотики, в том числе фторхинолоны 2 поколения, назначали медикаментозные средства, в частности фенспирид, опосредованно влияющие на

воспаленную слизистую оболочку среднего уха, не вызывая иммуносупрессии как местного, так и системного характера. Пациентам 2 группы произведено шунтирование барабанной полости. В послеоперационном периоде всем пациентам помимо транстубарного введения медикаментов, через шунт вводили дексаметазон. Однако в 20 случаях после лечения в течение 7 дней выделения из шунта не прекратились, что послужило показанием для повторного КТ-обследования и более радикального хирургического вмешательства – антромастоидотомии. После операции больным назначали преднизолон по 30 мг коротким курсом (3–5 дней), получавшим ранее антибиотики пенициллинового или цефалоспоринового рядов – кларитромицин.

Критериями выздоровления ОСО общепринято считать не только купирование клинических симптомов, но и полное восстановление слуховой функции. Отоскопическая картина, как правило, нормализовалась уже на 3–5 сутки у 86,0% пациентов обеих групп, в то время как при аудиометрическом исследовании кондуктивный компонент в эти сроки сохранялся у 48,8%. Выделения из шунта через сутки прекратились у 52 (18,0%) больных, на третьи-пятые сутки – у 216 (75%). Пациентам продолжалось транстубарное и транстимпанальное введение глюкокортикостероидов. При выписке, на 7–10 день получавших консервативное лечение или шунтированных, и на 10–14 сутки после антромастоидотомии, при аудиометрическом контроле костно-воздушный интервал на тональной аудиограмме был ликвидирован у всех больных.

Выводы

1. Результаты наблюдения подтвердили необоснованность назначения системных антибиотиков при первых симптом острого отита, назначение системных антибиотиков фторхинолонового ряда II поколения, частое и длительное использование ушных капель.

2. Наиболее эффективным методом лечения является раннее воздействие на глоточное устье слуховой трубы с использование топических стероидов с минимальной биодоступностью.

3. При наличии экссудата в барабанной полости и восстановленной проходимостью СТ эффективным методом является шунтирование.

Литература

1. Гуров А.В., Владимирская О.С. Этиологически значимые возбудители гнойно-септической патологии ЛОР-органов и их интибиотикочувствительность//Вестник оториноларингологии.-2007, №5 (приложение). – С. 9–10.

2. Давыдова А.П., Голованова И.И., Григоренко Е.Н. Острый средний отит у детей: особенности течения и диагностики//Российская оториноалрингология. – 2009, №3(40). – С. 45–50.

3. Сидоренко С.В. Новые возможности и области применения фторхинолонов, проблемы резистентности//Антибиотики и химиотерапия. – 2003, №3/1. – С. 12–19.

4. Hauser W. Effect of antibiotica on the immune response/ W. Hauser, J. Remington//Am. J. Med. – 1982. – Vol.72. – P. 711–716.

5. Begue P. Pharmacokinetic study of antibiotics in otitis//P. Begue, B. Quinet, F. Denoyelle, et al. // Ann. Otolaryngol. Chir. Cervicofac. – 1993. – Vol. 110, №7. – P. 393–398.

6. Evrard Y, Kato 6, Bodinier M.C, Chapelain B. Fenspiride and inflammation in experimental pharmacology// Eur Resp Rev. – 1991. – №1 (Rev2). – P. 93–100.

УДК:616.288.1:615.33

ПРИМЕНЕНИЕ ФТОРХИНОЛОНОВ В ЛЕЧЕНИИ НАРУЖНЫХ ОТИТОВ

С.В.Рязанцев, Б.А.Заварзин

THE USE OF FTORHINOLONES IN THE TREATMENT OF OTITIS EXTERNA

S.V.Riazantsev, B.A.Zavarzin

ФГУ «Санкт-Петербургский НИИ уха, горла, носа и речи Минздравсоцразвития России»
(Директор – Засл. врач РФ, проф. Ю.К. Янов)
СПб ГУЗ «Городская больница № 26»
(Главный врач – проф. В.И. Дорофеев)

В статье рассматриваются вопросы применения антибактериальных препаратов фторхинолоновой группы в лечении диффузных наружных отитов. Приведены результаты апробации препарата «Комбинил-дуо» при лечении данного заболевания.
Ключевые слова: фторхинолоны, наружный отит, «Комбинил-дуо»

The article deals with the use of ftorhinolone antibiotics in the treatment of diffuse otitis externa. The results of testing of the drug «combinil-duo» in the treatment of this disease.
Key-words: ftorhinolones, otitis externa, "Combinil-duo"

Лечение наружных отитов в настоящее время остается сложной и актуальной задачей. Распространенность этого заболевания сохраняется высокой и не имеет тенденции к снижению. По данным различных авторов, наружный отит выявляется в 48–62% случаев при обращении больных с жалобами на заболевания уха.

Основным этиологическим фактором развития наружного отита является проникновение в кожу или под кожу наружного слухового прохода и/или ушной раковины бактериальных агентов, что приводит к развитию воспаления.

Проникновение бактерий может произойти в результате травмирования кожи наружного слухового прохода, что случается зачастую при неосторожной чистке уха, это может быть также следствием снижения общего иммунитета, при различных хронических заболеваниях. Наружный отит может быть связан с переохлаждением ушной раковины, либо с попаданием воды в наружный слуховой проход. К более редким этиологическим факторам наружного отита можно отнести химический ожог, радиационное облучение. Факторы, способствующие развитию наружного отита можно разделить на две группы:

1. Эндогенные факторы:
- нарушение обмена веществ,
- гиповитаминоз,
- эндокринные нарушения,
- иммунодефицитные состояния,
- трофические нарушения.

2. Экзогенные факторы:
- травмы наружного слухового прохода,
- инородные тела наружного слухового прохода,
- химический ожог,
- термический ожог,
- воздействие токов высокой частоты.

Наряду с этим встречаются и неинфекционные формы наружного отита – экзема ушной раковины и наружного слухового прохода, отогематома в результате травмы.

В формате данной статьи мы будем рассматривать только диффузную форму наружного отита инфекционной природы, так как другие формы этого заболевания требуют хирургических подходов либо специфического лечения.

Диффузный (разлитой) наружный отит имеет характерную симптоматику и его диагностика обычно не вызывает больших трудностей у врача-оториноларинголога. Ведущим симптомом следует считать боль в ухе, которая, как правило, усиливается при надавливании на козелок или оттягивании ушной раковины. В начале заболевания больные обычно не жалуются на снижение слуха, однако на 2–3 сутки от начала заболевания может появиться ощущение тугоухости на больное ухо из-за сужения или даже полного закрытия наружного слухового прохода. Тугоухость может сопровождаться ушным шумом и головокружением.

При отоскопии можно наблюдать резкую отечность кожи наружного слухового прохода с переходом на ушную раковину, гиперемию. Введение ушной воронки в наружный слуховой проход, как правило, весьма болезненно. В начальном периоде заболевания поверхность отечной кожи слухового прохода сухая или чуть влажноватая. Позднее могут появиться жидкие или вязкие выделения из уха, иногда с неприятным запахом. Барабанная перепонка в ранний период заболевания может оставаться нормальной, однако нередко отек переходит и на нее, что проявляется снижением слуха. В этом случае диагноз можно расширить до формулировки «острый наружный и средний отит».

Среди инфекционных агентов, высеваемых при наружном отите, наиболее распространенными являются:

Pseudomonas aeruginosa	60%
Staphylococcus aureus	9%
Sraphylococcus epidermidis	9%
Анаэробы	6,3%
Бета-гемолитические стрептококки	4,7%
Грибы *Candida*	5%

В лечении наружных отитов основополагающими принципами являются:
- элиминация возбудителя из очага воспаления,
- купирование симптомов воспаления.

Поскольку наружный отит носит в большинстве случаев локальный характер, то есть не выходит за пределы наружного слухового прохода и ушной раковины, наиболее рациональным является местное лечение. Исследователи Американской академии отоларингологии – Хирургии Головы и Шеи сформулировали главные критерии преимущества местного применения лекарственных препаратов в лечении наружного отита:
- великолепная эффективность,
- пониженный риск системных нежелательных эффектов,
- отсутствие вероятности селекции и появления резистентных штаммов микроорганизмов,
- практическое отсутствие возможности ототоксического действия.

В настоящее время фармацевтический рынок России предлагает немалое количество препаратов для лечения наружных отитов. Общепризнано, что наиболее оптимальным для применения являются препараты в форме ушных капель. Их удобно закапывать в наружный слуховой проход самостоятельно, что не требует ежедневного наблюдения оториноларинголога. Комбинация в ушных каплях антибактериального препарата и кортикостероида также показала себя с наилучшей стороны при лечении наружных отитов, так как такие препараты способны выполнить двуединую задачу, указанную выше: уничтожение бактериального агента и снятие болевых ощущений, отечности и гиперемии кожи наружного слухового прохода.

Среди препаратов антибактериального действия последние несколько лет лидируют препараты фторхинолонового ряда. Преимущества этих препаратов перед антибиотиками аминогликозидного ряда проявляются в отсутствии ототоксического действия.

В клинической практике последних лет наибольшее распространение в лечении наружных отитов получили такие препараты, как ципрофлоксацин, норфлоксацин, офлоксацин.

Мировой опыт применения фторхинолонов показывает следующие данные по количеству использования их пациентами:

1. Ципрофлоксацин – 350 млн. пациентов.
2. Офлоксацин – 200 млн. пациентов.
3. Левофлоксацин – 200 млн. пациентов.

Многие исследователи считают использование ципрофлоксацина – «золотым стандартом» в лечении наружных отитов.

Ципрофлоксацин обладает широким спектром антибактериального действия, оказывает бактерицидный эффект. Механизм бактерицидного действия ципрофлоксацина заключается в ингибировании ДНК-гидразы бактерий, что приводит к нарушению репликации ДНК и синтеза клеточных белков бактерий.

Исследование минимальной подавляющей концентрации ципрофлоксацина по сравнению с некоторыми другими антибактериальными препаратами приведены в табл. 1.

Таблица 1

МПК (90mk на 1 мл)	Ципрофлоксацин	Гентамицин	Неомицин	Полимиксин В
S.epidermidis	0,12–1	4	8	32
S.aureus	0,25	32	2	64
P.aeruginosa	0,12–1	128	128	1

Таким образом, ципрофлоксацин обладает наименьшей минимальной подавляющей концентрацией, что несомненно подтверждает его преимущество перед препаратами аминогликозидного ряда и полимиксинами.

В Санкт-Петербургском НИИ уха, горла носа и речи ранее проводились сравнительные исследования препаратов фторхинолоновой группы. Для исследования использовался препарат «Ципромед». Препарат показал высокую эффективность в лечении различных форм воспалительных заболеваний уха, однако в ряде случаев после применения этого препаратов пациенты жаловались на неприятные ощущения жжения в наружном слуховом проходе. В единичных случаях отмечены значительные болевые ощущения, что заставляло больных отказаться от использования препарата. Наиболее вероятной причиной появления болевых ощущений следует, вероятно, считать присутствие в составе ципромеда вещества пропиленгликоль, которое способно, по-видимому, оказывать в некоторых случаях раздражающее действие на кожу наружного слухового прохода.

В 2010 году на рынке появился новый препарат в форме ушных капель. Препарат выпущен под коммерческим брендом «Комбинил-дуо». Он содержит два активных вещества – ципрофлоксацин и дексаметазон, а также вспомогательные вещества – бензалкония хло-

Таблица 2

Результаты лечения препаратом «Комбинил-Дуо» пациентов с диффузным наружным отитом

Симптомы	Сроки купирования	Количество больных
Боль в ухе	2–й день	6
	3–4 день	10
	5–6 день	14
Выделения из уха	2–й день	4
	3–4 день	19
	5–6 день	7
Отечность кожи НСП	3–й день	3
	4–5 день	15
	6–7 день	12
Снижение слуха	4–5 день	9
	6–7 день	18
	Более 7 дней	3

рид, динатрия эдетат, гидроксипропилбетациклодекстрин, хлористоводородную кислоту, маннитол и воду для инъекций.

В 2010 году проведена апробация данного препарата на базе Санкт-Петербургского НИИ уха, горла, носа и речи и ГУЗ «Городская больница № 26». Исследование проведено на 30 больных с диффузным наружным отитом. 19 пациентов лечились в Санкт-Петербургском НИИ ЛОР, 11 больных – в городской больнице № 26. Среди больных, участвовавших в апробации препарата, было 17 женщин и 13 мужчин. Возраст пациентов – от 22 до 68 лет.

Период наблюдения для всех больных составил 7 дней. Препарат применяли, закапывая в наружный слуховой проход по 3–4 капли 2 раза в день. Результаты лечения показаны в табл. 2.

Таким образом, раньше всего больные отмечали уменьшение боли в ухе (более половины больных отмечали регрессию симптома уже через 2–4 дня после начала лечения). Медленнее всего наблюдалось восстановление слуха. Трое больных отмечали сохранение заложенности в больном ухе даже после 7-дневного курса лечения. Последующее наблюдение показало полное восстановление слуха у этих больных. Ни в одном случае не отмечено никаких неприятных ощущений после закапывания препарата в наружный слуховой проход.

Проведенная нами апробация показала высокую эффективность препарата «Комбиниилдуо», что позволяет нам рекомендовать этот препарат для широкого использования в оториноларингологической практике при лечении диффузных наружных отитов различной этиологии.

Литература

1. С.Я. Косяков, А.М. Ткачёв Место Ципрофлоксацина в топической фармакотерапии отитов., 2009 г.)

2. Рязанцев С.В. Этиопатогенетическая терапия острых средних отитов// Методические рекомендации. – СПб., 2007. – 32с.

3. Тарасова Г.Д. Тактика лечения больных с воспалительными заболеваниями уха // Росийская оториноларингология. – 2007. – №1(26). – С. 202–206.

4. Haynes D.S., Rutka J., Hawke M., Roland P.S. Ototoxicity of ototopical drops – an update // Otolaringol. Clin. North Am. – 2007. – Vol.40(3). – P. 669–83.

УДК 616.284-002.2-089.844:615.849.19

ХИРУРГИЯ ЗАБОЛЕВАНИЙ СРЕДНЕГО УХА С ПОМОЩЬЮ ЛАЗЕРНОГО ИЗЛУЧЕНИЯ

В.И. Самбулов, В.М. Свистушкин, А.Н. Наседкин, С.А. Кокорева

SURGICAL TREATMENT OF MIDDLE EAR DISEASES WITH THE USE OF LASERS

V.I. Sambulov, V.M. Svistushkin, A.N. Nasedkin, S.A. Kokoreva

ГУ Московский областной научно-исследовательский клинический институт им. М.Ф. Владимирского, Москва
(Директор – з.д.н. РФ, член-корр. РАМН, проф. Г.А. Оноприенко)

Приведены данные использования лазерного излучения различных длинн волн при хирургическом лечении хронического среднего отита, болезни Меньера, гломусных опухолей среднего уха. Высокая точность воздействия, безопасность и бескровность выполнения лазерных операций позволяет проводить их за более короткое время в сравнении с традиционными инструментальными способами.

Ключевые слова: лазерное излучение, ИАГ-гольмиевый лазер, КТР- и эрбиевый лазер в стекле, патология среднего уха, экссудативный отит, болезнь Меньера, гломусная опухоль среднего уха.

Библиография: 6 источников

In the article the results of using of different laser types in the treatment of chronic otitis media, Meniere's disease, glomus tumors are presented. Lasers provide high acuuracy of exposure, less bleeding and safety, which allows to reduce the time of operations compared to the standard techniques.

Key words: laser light, YAG-laser, KTP-laser, Er-laser, middle ear diseases, secretory otitis media, Meniere's disease, glomus tumors of the middle ear.

Bibliography: 6 sources

Последнее время отмечено бурным развитием и становлением лазерной медицины как самостоятельной науки, родившейся на стыке оптической физики, фотобиологии и медицины. Свойства лазерного излучения широко используются в хирургии, в некоторых случаях превосходя по своей эффективности традиционные методы лечения, что положительно сказывается на социально-экономическом эффекте [1, 2].

Сложные анатомо-топографические взаимоотношения отделов среднего и внутреннего уха, где сочетаются интересы слухового и вестибулярного анализаторов, морфологическое разнообразие структур и компактность их расположения в височной кости требуют разработки максимально щадящих способов хирургии в отиатрии. Определенный прорыв в этом направлении произошел с появлением хирургических лазеров. При чем, наиболее технологичными стали излучения твердотельных лазеров в импульсном режиме генерации, а оснащение их гибкими световодами, способствующих транслированию энергии лазерного излучения в труднодоступные отделы ЛОР-органов позволило более широко применить лазерные технологии в лечении заболеваний среднего уха, в том числе и у детей.

В ЛОР-клинике МОНИКИ им. М.Ф.Владимирского разработаны и с успехом применятся несколько способов лазерного хирургического воздействия на ткани и структуры среднего уха. По своему характеру любые операции на ухе, в том числе и лазерные, являются малообъемными и высокопрецизионными. В современной отиатрии хирургические вмешательства на среднем и внутреннем ухе осуществляются исключительно под микроскопом. Поэтому, даже капля крови в операционном поле может препятствовать визуальному контроля и ходу операции. Естественно, что хирургическое лазерное излучение, способное одновре-

менно производить деструкцию и коагуляцию, стало эффективным инструментом в руках отиатров, так как в данном случае операция проходит практически без кровоточивости подлежащих тканей.

С 1998 года мы применяем высокоэнергетическую импульсную установку СТН-10 (УЛХК-01) с длиной волны лазерного излучения 2,09 мкм (YAG-Ho- лазер), с 2006 года – эту же установку, но с длиной волны лазерного излучения 0,53 мкм (КТР-лазер) и с 2002 г. – установку «Глассер» – 1.54 мкм (Er-лазер в стекле). Излучение перечисленных выше хирургических лазеров беспрепятственно транслируются по кварц-полимерным волокнам диаметром 0,3–0,4–0,6–1,0 мм, что позволяет подвергать лазерному воздействию практически все ткани и образования среднего уха. Особое значение при оперативном вмешательстве имеет правильно торированное волокно, что непосредственно сказывается как на прецизии, так и мощности лазерного «пучка».

YAG-Ho и Er-лазер в стекле имеют ряд важных преимуществ при воздействии на биоткани. Их излучение производит деструкцию биотканей «нетепловым» способом по типу абляции, т.е. благодаря очень короткому времени действия импульса лазерного излучения происходит мгновенная деструкция биотканей без ощутимого теплообмена. Лазерная рана в этом случае окружена практически интактными тканями, что и определяет быстрые сроки ее заживления. Излучение YAG-Ho- и Er-лазера в стекле имеет очень высокий коэффициент поглощения тканями. При этом установлено, что чем выше коэффициент поглощения излучения тканями, тем меньший уровень лазерной энергии необходим для осуществления требуемого объема деструкции (коагуляции) этих тканей. Эта особенность позволяет достигать нужного клинического эффекта при очень малых уровнях энергии, что предотвращает термическое и комоционное поражение тонких структур слухового и вестибулярного анализатора [3].

В ЛОР-клинике МОНИКИ им. М.Ф.Владимирского совместно с сотрудниками сектора клинико-экспериментальных исследований в оториноларингологии НИЦ ММА им. И.М. Сеченова разработаны и с успехом применятся несколько способов лазерного хирургического воздействия на ткани и структуры среднего уха (Способ лазеродеструкции сосудистых опухолей среднего уха – Патент № 2131221-1999г.; Способ лечения болезни Меньера – Патент № 2134136-1999г.; Способ лечения полипов среднего уха – Патент № 2161519 – 2001г.; Способ лечения мукозитов среднего уха – Патент № 2177352 – 2001г.; Способ лечения сосудистых опухолей среднего уха – Патент № 2353327-2009г.)- [4,5,6].

При помощи излучения твердотельных лазеров проведено 299 хирургических вмешательств, из которых 126 – дети, страдающие различными формами патологии среднего уха. Причем, почти в 30% случаев у детей (37) и практически всем взрослым (97%) хирургическое лечение с использованием лазерного излучения проведено под местной анестезией, что указывает на щадящее воздействие данного вида лазерного вмешательства. При анализе аудиометрической картины как в раннем, так и в позднем послеоперационном периоде мы не обнаружили ухудшение сенсоневрального компонента восприятия слуха, при улучшении воздушного проведения.

При работе YAG-Ho лазером применяли контактный и бесконтактный режимы воздействия расфокусированным и сфокусированным лазерным лучом, чем достигался эффект коагуляции или деструкции тканей. Коагуляцию производили путем воздействия на поверхность ткани расфокусированным лучом. Для этого рабочий торец световода удерживался на расстоянии от 0,5 до 1,5 мм над поверхностью облучаемого объекта. Деструкция осуществлялась сфокусированным лучом при непосредственном контакте торца световода с тканью. Для улучшения обзора операционного поля использовали электроотсос для аспирации продуктов дезъинтеграции.

Используя возможности излучения YAG-Ho лазера мы разработали малотравматичный метод лазерного хирургического лечения: способ деструкции полипов и слизистой оболочки среднего уха, кратковременный, безопасный в отношении лабиринтных реакций и кровотечения. Под контролем операционного микроскопа короткими сериями с мощностью лазерного излучения 3,6–5,6 Вт контактно производили деструкцию проксимальной части (ножки) полипа. При выполнении операции ножка его истончалась, последний свободно отделялся от подлежащей слизистой оболочки и извлекался из слухового прохода при помощи электроотсоса. Затем место исхождения полипа коагулировалось, т.е. обрабатывалось расфокусированным лазерным лучом с применением меньшей мощности лазерного излучения (1,6–2,4 Вт).

Противопоказаний к данному методу практически нет. Ограничением к применению может служить новообразование больших размеров, обтурирующее наружный слуховой проход и затрудняющее обзор. В этом случае, при удалении новообразования только лазерным воздействием, значительно увеличивается время операции, в связи с чем следует остерегаться нагрева близлежащих тканей с передачей энергии на элементы/рецепторы лабиринта с возможностью возникновения головокружения или же кратковременного пареза лицевого нерва. Для исключения подобных осложнений использовали сочетанное, двухмоментное воздействие: основной массив обтурирующего полипа удалялся инструментально при помощи традиционных инструментов, а остатки его коагулировались. Применение YAG-Ho лазера (у 51 пациента) для удаления полипов, выступающих через перфорацию в барабанной перепонке и полипозно-грануляционной ткани в послеоперационных полостях после санирующих операций способствовало купированию воспалительного процесса в 93% случаев.

При хирургическом лечении различных форм мукозита использовали излучение YAG-Ho-лазера и Er-лазера в стекле. Лазерное воздействие на ткани осуществляли только расфокусированным лучом. Степень «расфокусированности» определяли визуально под контролем операционного микроскопа по мере «высушивания» и побледнения облучаемой ткани. Было проведено 123 лазерных вмешательств, из них 25 детям (13 под местной анестезией). При помощи излучения эрбиевого лазера в стекле мукозэктомия произведена 31 взрослому пациенту. Меньшее число оперированных пациентов с применением этой установки («Глассер») объясняется особенностями её: частота импульсов составляет 2 Гц, что несколько удлиняет время проведения операции. Вместе с тем, мы отметили, что воздействие излучения YAG-Ho-лазера и Er-лазера в стекле на патологически измененную слизистую оболочку полостей среднего уха является эффективным способом лечения длительных, вялотекущих воспалительных процессов в полостях среднего уха, в том числе и у детей. После лазерной мукозэктомии в 78% случаев удалось добиться прекращения отореи, что позволило в дальнейшем провести тимпанопластику.

Мы применили YAG-Ho лазер и при лечении болезни Меньера у 37 больных (плексустомия в режиме коагуляции с мощностью лазерного излучения 4,2–4,8 Вт). В данном случае лазерное воздействие обеспечивало более тщательное удаление веточек барабанного сплетения и уменьшало возбудимость лабиринта из-за термодинамического удара по промонториуму, что позволило почти в 85% случаев добиться прекращения или значительного уменьшения по длительности и интенсивности приступов головокружения в сроки до 5-ти лет.

В последнее время успешно применяем лазерную мирингостомию в комплексном лечении экссудативных средних отитов у детей (59). Используя излучение YAG-Ho лазера мощностью 3,6–4,8 Вт, попеременно в режимах коагуляции и деструкции проводится наложение дренирующего отверстия в задне-нижнем квадранте барабанной перепонки. Если после этого обнаруживали большое количество густого экссудата, который плохо поддавался эвакуации электроотсосом, то накладывали второе, меньшее по диаметру, отверстие в передне-верхнем квадранте барабанной перепонки. Лазерная мирингостома диаметром 2–2,5 мм самостоятельно закрылась в течение 1,5–2 месяцев, что было достаточно для купирования патологического процесса в барабанной полости. Эффективность комплексного лечения детей с экссудативным отитом с использованием излучения YAG-Ho лазера составила 87%.

В нашей клинике применен способ лечения гломусных опухолей среднего уха на основе излучения YAG-Ho лазера у 5 пациентов. Излучение данного лазера вызывает деструкцию опухоли с образованием струпа на малом объеме опухолевой ткани, что требует неоднократного повторного лазерного воздействия. Кроме того, при использовании излучения данного лазера появляется вероятность возникновения повторного кровотечения из остатков опухоли.

В последнее время хирургическое лечение больных гломусной опухолью, преимущественно тимпанальной локализации, проводим при помощи излучения КТР-лазера, которое высоко избирательно поглощается красной частью спектра и, в частности – кровью. Мы располагаем опытом лечения 11 больных (женщины в возрасте 50–70 лет). Суть метода состоит в том, что рабочий торец кварц-полимерного световода диаметром 600 мкм подводится к опухоли на расстоянии 1–7 мм и проводится воздействие единичными импульсами с энергией импульса от 1,0 до 3,0 Дж. Таким образом достигается коагуляция поверхностных слоёв опухоли и контролируется площадь и глубина коагуляции. За счёт изменения расстояния от торца световода до облучаемой поверхности изменяется плотность энергии и глубина коагуляции опухоли при стабильной энергии лазерного импульса. С каждым

последующим лазерным импульсом объем опухоли уменьшается. В случае возникновения кровотечения гемостаз осуществляется серией импульсов (от 2 до 4) в место кровотечения.

Ретроспективный анализ наблюдения больных с данной патологией в ЛОР-клинике МОНИКИ выявил, что классическая (инструментальная) методика удаления гломусной опухоли сопровождалась кровопотерей в объёме 1000 мл и более. Кровопотеря при деструкции опухоли с помощью излучения YAG-Ho лазера составляла 400–500 мл, а при операции с помощью излучения КТР-лазера не превышала 200–250 мл. После хирургического лечения с использованием лазерного излучения больные не получали в дальнейшем какого-либо дополнительного лечения (лучевая терапия, эмболизация приводящих сосудов). Из 16 пациентов, подвергнутых лазерному хирургическому лечению, у 4-х в сроки от 1 до 2 лет возник рецидив гломусной опухоли, по поводу чего им было проведено повторное комплексное хирургическое лечение с последующей ремиссией заболевания свыше 3 лет.

Анализ полученных нами результатов лазерных операций показывает, что использование излучения твердотельных лазеров (YAG-Ho, КТР- и Er-лазера в стекле) целесообразно при лечении болезни Меньера, различных форм хронического среднего отита, удалении гломусных опухолей среднего уха. Высокая степень прецизии, безопасность и бескровность выполнения данных операций позволяет проводить их за более короткое время в сравнении с традиционными инструментальными способами.

Литература

1. Алексеев С. В. Применение лазеров в медицине // Влияние лазерного излучения на здоровье человека. – Л., 1985. – С. 3–7.

2. Антонив В. Ф. Значение луча лазера в комплексе мероприятий по борьбе с рецидивами злокачественных опухолей уха после хирургического лечения / Антонив В.Ф., Бодван Х.М., Ковалых П.В., Колодий Н.В. //Актуальные вопросы лазерной медицины и операционной эндоскопии / Материалы III Междунар. конф. М., 1994. – С. 223–224.

3. Зенгер В. Г. Перспективы использования высокоэнергетических лазеров в хирургической оториноларингологии / Зенгер В.Г., Чканников А.Н., Наседкин А.Н. и др. // Альманах клин. медицины. – Том. 1. – М., 1998. – С. 88–93.

4. Пат. 2161519 Российская Федерация, МПК8 А 61 N 5/067. Способ лечения полипов среднего уха / Самбулов В.И., Зенгер В.Г., Наседкин А.Н., Селин В.Н.; заявитель и патентообладатель Москва, ГУ МОНИКИ им. М.Ф.Владимирского; заявл.01.12.99; опубл. 10.01.01, Бюл. № 1 (Пч.). – 252 с.

5. Пат. 21777351 Российская Федерация, МПК8 А 61 N 5/067. Способ лечения мукозитов среднего уха / Самбулов В.И., Чканников А.Н., Зенгер В.Г, Наседкин А.Н., Исаев В.М.; заявитель и патентообладатель Москва, ГУ МОНИКИ им. М.Ф.Владимирского; заявл.07.12.00; опубл. 27.12.01, Бюл. № 36 (Пч.). – 123 с.

6. Пат.2007145149 Российская Федерация, МПК8 А 61 В 18/22. Способ лечения сосудистых опухолей среднего уха /Кокорева С.А., Зенгер В.Г., Наседкин А.Н., Самбулов В.И., Герасименко Н.В.; заявитель и патентообладатель Москва, ГУ МОНИКИ им. М.Ф. Владимирского; заявл.06.12.07; опубл. 27.04.09, Бюл. № 12 (Пч.). – 57 с.

УДК 616. 831–002. 8:616.258–089.973

ПАТОМОРФОЗ ГНОЙНОГО СРЕДНЕГО ОТИТА У ВЗРОСЛЫХ

Л.И. Семак

УЗ «9–я городская клиническая больница», г. Минск
(Главный врач – В.С. Кушниренко)

На протяжении всего времени существования оториноларингологии как науки, гнойно–воспалительные процессы привлекали к себе пристальное внимание опасностью развития таких смертельных осложнений, как отогенные и риносинусогенные внутричерепные осложнения (ОВЧО и РСВЧО), флегмоны шеи и медиастиниты.

Возможность развития таких тяжелых и разноплановых осложнений заставляла специалистов различных областей медицины изучать многогранные аспекты этой проблемы: этиологию заболеваний, характер течения, причины осложнений, а также искать новые диагностические возможности, способы лечения и реабилитации пациентов. Наиболее значимый прорыв в положительном исходе гнойно–воспалительных заболеваний произошел, конечно же, после открытия антибактериальных средств: так в доантибиотиковую эру в ведущей ЛОР–клинике Шарите г. Берлина каждые две недели отмечался летальный исход вследствие отогенного интракраниального процесса [6]. В настоящее же время широкого применения антибиотиков все клиники мира констатируют снижение абсолютного количества внутричерепных осложнений [8], а в процентном выражении – до 0,5% [7].

Дальнейшее развитие и успехи фармакологической науки сделали возможным более избирательное воздействие химиопрепаратов на возбудителей инфекционных заболеваний, а также на иммунную систему самого пациента, тем самым способствуя его быстрейшему выздоровлению. Значительно расширились и диагностические возможности в оториноларингологии. Научно–технический прогресс в медицине способствовал развитию и использованию в оториноларингологии эндоскопической техники, методов лучевой диагностики, что сделало доступным осмотр практически всех полостей ЛОР–органов, позволило с помощью компьютерной и магнито–резонансной томографии четко определять наличие и локализацию абсцессов головного мозга, а также наличие и распространенность патологического процесса по клетчаточным пространствам шеи и средостения. С другой стороны, научно–технический прогресс в нашей повседневной жизни способствовал экологическому неблагополучию, изменению условий питания, ухудшению экологической обстановки, техногенному прессингу. Под влиянием этого происходили изменения в виде ослабления иммунологической резистентности в той же иммунной системе пациентов, на которую мы воздействуем с целью достижения скорейшего их выздоровления при гнойно–воспалительных заболеваниях ЛОР-органов. В результате всего выше изложенного произошли изменения не только в макро-, но и в самих микроорганизмах: они приспособились к новым условиям, появились антибиотикоустойчивые формы, возросло значение условно–патогенной микрофлоры. Произошли существенные изменения во взаимоотношениях макро– и микроорганизмов.

Анализ заболеваемости острыми и хроническими формами среднего отита свидетельствует об увеличении числа случаев с малосимптомными проявлениями, «атипичностью» проявляющихся симптомов и «смазанностью» клинической картины. Это, в свою очередь, способствует позднему определению первопричины осложнения и, соответственно, позднему назначению адекватного и полноценного лечения.

Выше перечисленные обстоятельства, обозначающие два противоположно направленных вектора состояния современной медицины делают объяснимыми данные тех авторов, по которым количество осложненных форм оториноларингологической патологии не уменьшается, а только колеблется из года в год [1]. В то же время, по данным других авторов, отмечается тенденция к росту этих же осложнений [3]. Тем более, что ОВЧО и РСВЧО, а также осложнения гнойно–воспалительных процессов в области лица и шеи в виде флегмон шеи и медиастинитов по–прежнему являются основными причинами летальных исходов при ЛОР-патологии [2].

Целью данной работы явился анализ особенностей клинической картины осложненных форм ЛОР–патологии.

Пациенты и методы. Проведен ретроспективный анализ 34 895 карт стационарных больных, получивших лечение в ЛОР-клинике Белорусского государственного медицинского университета на базе учреждения здравоохранения «9-я городская клиническая больница» г. Минска за период времени 1995–2010г.г. Изучены и проанализированы данные статистических отчетов стационаров города, данные рентген–архива (рентгенограммы и данные копьютерно–томографических исследо–ваний), а также амбулаторные карты пациентов, поступивших в клинику с ВЧО.

За изученный период времени структура ЛОР–патологии в оториноларингологическом стационаре клиники для взрослых была представлена следующей нозологией: первое место занимала патология носа и околоносовых пазух (59,1%, 20622 больных), второе – патология уха (25,8%, 9002 больных), третье – патология глотки (9,3%, 3245 больных) и четвертое – патология гортани (5,8%, 2023 больных). Такое соотношение сохранялось практически на протяжении всех лет, за исключением патологии глотки и гортани: периодически они менялись местами. Осложнения гнойно-воспалительных процессов ЛОР-органов в отделении наблюдались в виде ото- и риносинусогенных внутричерепных осложнений, а также в виде аденофлегмон, глубоких флегмон шеи и медиастинитов.

Таким образом, за изученный период времени в оториноларингологическом отделении зафиксировано 57 случаев ото- и риногсинусогенных интракраниальных осложнений, что демонстрирует таблица 1.

Таблица 1

Встречаемость осложненных форм ЛОР–патологии

Пол	Период наблюдений			
	1995–1999 гг.	2000–2004 гг.	2005–2010 гг.	Итого
	Абсолютное число наблюдений (n)			
Мужчины	8	11	13	32
Женщины	7	7	11	25
Итого:	15	18	24	57

Рис. 1 отображает соотношение выздоровевших и умерших пациентов с осложненными формами гнойной ЛОР-патологии.

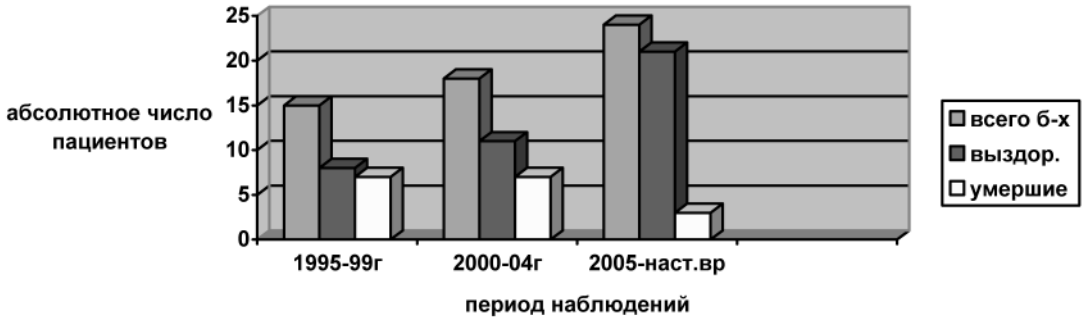

Рис. 1. *Соотношение числа выздоровевших и умерших пациентов с внутричерепными осложнениями.*

Возраст пациентов с ВЧО находился в пределах от 17 до 81 года. Анализ возрастной категории пациентов с ВЧО представлен в табл. 2.

Таблица 2

Число пациентов с ВЧО в зависимости от возраста (абсолютное число n=57).

Возраст	Пол	
	мужчины	женщины
< 21	3	–
21–40	7	4
41–60	15	12
61–80	7	8
> 80	–	1
Итого:	32	25

Как следует из таблицы, мужчины чаще подвержены гнойно-воспалительным заболеваниям ото- и риносинусогенной локализации, чем женщины, но и те и другие страдают этими заболеваниями чаще в трудоспособном возрасте.

При проведении анализа причин интракраниальных осложнений, отогенная природа их оказалась преобладающей.

Таблица 3

Распределение пациентов (абсолютное число n=57) в зависимости от характера ВЧО

№ п/п	Вид осложнения	Гнойный очаг			
		отогенный		риносинусогенный	
		острый	хронический	острый	хронический
1.	Гнойный менингит	22	1	5	–
2.	Очаговый энцефалит	1	–	–	–
3.	Менингоэнцефалит	8	2	–	2
4.	Менингоэнцефалит + абсцесс головного мозга	–	–	1	–
5.	Гнойный менингит + сепсис	2	–	–	–
6.	Менингоэнцефалит + сепсис	2	1	–	–
7.	Тромбоз сигмовидного синуса + сепсис	–	1	–	–
8.	Эмпиема лобной доли + сепсис	–	–	1	–
9.	Абсцесс головного мозга	–	1	–	1
10.	Эпидуральный абсцесс	–	2	–	–
11.	Эпидуральный и внутримозговой абсцессы	–	1	–	–
12.	Абсцесс мозжечка	–	1	–	–
13.	Тромбоз пещеристой пазухи	–	–	1	–
ИТОГО:		35	10	8	4

Следует отметить, что обсуждаемая патология характеризуется высокой смертностью: из 57 пациентов умерли 17, что составляет 29,8%. В табл. 4 приводится характер ВЧО, которая явилась причиной гибели пациентов.

Таблица 4

Летальность при внутричерепных осложнениях (абсолютное число наблюдений n=17)

№ п/п	Вид осложнения	Локализация первичного очага			
		отогенный		риносинусогенный	
		острый	хронический	острый	хронический
1.	Гнойный менингит	8	–	2	–
2.	гнойный менингит + сепсис	1	–	–	–
3.	Менингоэнцефалит	1	2	–	1
4.	Эпидуральный и внутримозговой абсцессы	–	1	–	–
5.	Тромбоз пещеристой пазухи	–	–	1	–
ИТОГО:		10	3	3	1

Таким образом, как видно из предыдущих таблиц, острый средний отит в настоящее время является ведущей патологией, приводящей к внутричерепным осложнениям, в том числе и со смертельным исходом.

Результаты и обсуждение. Анализ особенностей клинической картины острого гнойного среднего отита (ОСГО) у наблюдаемых нами пациентов, показал, что в настоящее время, не смотря на сформировавшийся гнойный процесс в структурах среднего уха, отсутствует классическая клиническая картина гнойного воспаления. Известно, что для ОСГО характерна классическая триада симптомов: токсический синдром, боль в ухе и гноетечение из уха. В то же время анализ особенностей клинической картины у поступивших пациентов с ВЧО свидетельствует, что лихорадка была у 29,8% пациентов, боль в ухе была незначительная или отсутствовала вовсе, гноетечение было у 36,2% обратившихся. Анализ амбула-

торных карт этих пациентов свидетельствует об отсутствии обращений их за медицинской помощью в учреждения здравоохранения амбулаторного звена.

Анализ результатов протоколов хирургического лечения подтверждает положение о патоморфозе острого гнойного процесса в среднем ухе. Представляет интерес реакция структур среднего уха при остром гнойно-воспалительном процессе: операционные находки свидетельствовали о больших костно-деструктивных разрушениях, наряду с гнойным экссудатом в полостях среднего уха, определялась также грануляционная и фиброзная ткань, вызывающие блок aditus ad antrum. В большинстве случаев гистологическое исследование операционного материала свидетельствовало о значительной давности воспалительного процесса в среднем ухе в виде кариозного изменения костной ткани и инфильтративно-продуктивного воспаления слизистой в сосцевидном отростке, что обусловливало необходимость более широкого хирургического вмешательства, чем предполагалось пред операцией.

Таким образом, проведенное исследование свидетельствует, что общей объективной причиной несвоевременности диагностики и оказания срочной специализированной медицинской помощи при ОСГО с ВЧО является позднее обращение пациентов за медицинской помощью, что обусловлено малосимптомным течением заболевания с невыраженными местными и общевоспалительными симптомами.

Необходимо отметить, что клинически у пациентов невозможно было определить длительность процесса. Морфологические исследования подтверждали тенденцию к хроническому течению воспаления структур среднего уха с блоком адитуса грануляциями и разрушением структур височной кости. Такое изменение типичной клинической и морфологической картин ОГСО у взрослых соответствует термину патоморфоз. Впервые этот термин был введен в 1929 г. патоморфологом W. Hellpach для обозначения изменений клинической и патологоанатомической картины заболевания. Современное учение о патоморфозе включает стойкое изменение структуры общей заболеваемости в результате других условий жизни, а также клинико-морфологических форм отдельных болезней, происшедших под влиянием различных факторов среды [4, 5].

Выше изложенный материал позволяет нам сделать следующие **выводы**:

Нозологическая форма в виде острого среднего гнойного отита является превалирующей в структуре развития осложненных форм ЛОР-патологии.

Несвоевременное обращение пациентов за специализированной медицинской помощью обусловлено малосимптомным течением гнойного воспаления среднего уха.

Морфологические исследования тканей височной кости во время санирующих операций свидетельствуют о гранулезно-деструктивном процессе структур среднего уха.

Особенности течения острого гнойного среднего отита у взрослых позволяют говорить о происшедшем патоморфозе этого заболевания.

Литература

1. Борзов А.В. О причинно-следственных связях при сочетании гнойных внутричерепных процессов с саболеваниями ЛОР-органов / А.В. Борзов [и др.] // Вестник оториноларингологии – 2001. – № 3. – С. 40–41.

2. Волошина И.А. Частота летальности при ото– и риногенных внутричерепных осложнениях / И.А. Волошина, Р.Б. Хамзалиева // Вестник оториноларингологии – 2009. – № 1. – С. 23–25.

3. Дерюгина О.В. Орбитальные и внутричерепные осложнения воспалительных заболеваний носа и околоносовых пазух у взрослых и детей / О.В. Дерюгина, Ф.И. Чумаков // Москва-МОНИКИ. – 2001. – С. 3–8.

4. Рапопорт Я.Л. Проблема патоморфоза / Я.Л. Рапопорт // Архив патологии. – 1962. – Т. 24, № 2. – С. 3–11.

5. Серов В.В. Учение о патоморфозе: прошлое и настоящее / В.В. Серов // Арх. Патологии. – 1977. – Т. 59, № 4. – С. 3–5.

6. Bergmann K. Letale otitische Komplikationen vor 60 Jahren / K.Bergmann // HNO. – 1995. – Bd. 43, № 8. – S. 478–481.

7. Kangsanarak J. Extracranial and intacranial complications as suppurative otitis media, report of 102 cases / J.Kangsanarak, S. Fooanant et. al. // J. Laringol. Otol. – 1993. – Vol. 107, № 11. – P. 999–1004.

8. Schwager K. Endocranielle Komplikationen der akuten und chronischen Otitis media bie Kindern und Jugendlichen / K.Schwager, F. Carducci // Larzngorhinootologie. – 1997. – Bd. 76, № 6. – S. 335–340.

УДК: 616.284.2-089:611-018.54:612.111.7

О КОНСЕРВАТИВНОМ ЛЕЧЕНИИ БОЛЬНЫХ ХРОНИЧЕСКИМ ГНОЙНЫМ СРЕДНИМ ОТИТОМ ПОСЛЕ САНИРУЮЩИХ ОПЕРАЦИЙ «ОТКРЫТОГО» ТИПА В РАННЕМ ПОСЛЕОПЕРАЦИОННОМ ПЕРИОДЕ

Ф.В. Семенов, Т.В. Банашек-Мещерякова

ГОУ ВПО Кубанский государственный медицинский университет, г. Краснодар (Зав. каф. болезней уха, горла и носа – проф. Ф.В. Семенов)

В работе изучено влияние местного применения обогащенной тромбоцитами плазмы (ОТП) на ход заживления раневой поверхности трепанационной полости в раннем периоде после «открытых» типов санирующих операций на среднем ухе. В основной группе (n=35) больным в трепанационную полость ежедневно в течение 2 недель укладывалась ОТП. В контрольной группе (n=35) пациенты в течение такого же периода времени получали стандартное лечение в виде капель, содержащих противомикробные и стероидные препараты. Исследование показало, что местное применение ОТП в раннем послеоперационном периоде при «открытом» типе санирующих операций на среднем ухе способствует быстрому прекращению отделяемого из оперированного уха и сокращает сроки заживления раневой поверхности.

Ключевые слова: обогащенная тромбоцитами плазма, хронический гнойный средний отит, санирующая операция, трепанационная полость, эпителизация.

Библиография 7 источников.

В результате выполнения «открытых» типов санирующих операций на среднем ухе образуется трепанационная полость с большой раневой поверхностью. В такой полости возникают благоприятные условия для скопления раневого экссудата и сгустков крови, что способствует инфицированию раны, развитию воспалительного процесса и гиперграну-лированию. В результате этого процесс заживления может за¬тягиваться на многие месяцы. В свою очередь удлинение сроков эпителизации увеличивает возможность роста патогенной микрофлоры и дальнейшему поддержанию воспаления. Формируется патологический замкнутый круг. Для подавления инфекции и стимуляции процессов регенерации после перенесенной санирующей операции «открытого» типа на среднем ухе находят широкое применение различные лекарственные препараты. В ряде работ описывается положительное действие протеолитических ферментов (протеиназы, папаин) и сорбентов (гелецеле) на процессы заживления трепанационных полостей [7, 12]. Их использование способствует удалению раневого отделяемого, сгустков крови, лишая тем самым микроорганизмы питательной среды и улучшая за счет этого процессы заживления. Использование препарата «куриозин» увеличивает миграцию и деление клеток, участвующих в регенерации тканей, а гиалуронат цинка, входящий в состав «куриозина», обладает антисептическим эффектом [6]. С целью уменьшения инфицирования открытой раневой поверхности в послеоперационном периоде так же применяется большое количество средств, направленных на подавление жизнедеятельности микрофлоры среднего уха. К ним относятся: 3 % водный раствор борной кислоты, 30–50 % раствор димексида, 0,5–1% водный раствор диоксидина и др. Большое распространение в последнее время приобрели готовые ушные капли, в состав которых входят антибиотики: «отофа», «ципромед», «нормакс» [4, 9]. С другой стороны при использовании местной и системной антибиотикотерапии полости освобождаются не только от патогенной, но, к сожалению, и от сапрофитирующей микрофлоры. Санированные полости среднего уха при отсутствии конкурирующих взаимодействий с сапрофитами вновь обсеменяются агрессивными патогенами, что ведет к формированию «болезни трепанационной полости» [11]. Кроме медикаментозного лечения послеоперационных полостей большое распространение приобрели методы физиотерапевтического воздействия на раневую поверхность. К таковым относятся: ультрафиолетовое облучение электромагнитным полем ультравысокой частоты, аэроионотерапия, электромагнитное поле УВЧ и СВЧ, лазерооксигеновоздействие, озонотерапия и др. [4, 5]. Широкое

применение местной медикаментозной терапии и физиотерапевтического воздействия на раневую поверхность не всегда приводит к ускорению ее регенерации, что может стать причиной заболевания вновь образованного эпидермиса. Такое состояние обозначается термином «болезнь трепанационной полости» и выявляется в 13–35% случаев после проведенной санирующей операции на ухе [1, 2, 3, 8, 10].

В настоящее время одним из перспективных способов стимуляции процессов регенерации поврежденных тканей является местное использование обогащенной тромбоцитами плазмы (ОТП) [13, 14, 15, 16, 17]. Концентрированные аутотромбоциты, содержащиеся в ОТП, представляют собой «резервуар» факторов роста, способный естественным образом значительно ускорить процесс заживления раны. Вследствие высокой концентрации лейкоцитов ОТП обладает местным антисептическим действием. Гемостатические свойства его проявляются за счет дегрануляции веществ обеспечивающих первичный гемостаз. С учетом описанных свойств данного препарата представляется перспективным изучение возможности применения его в послеоперационном периоде у больных ХГСО.

Целью настоящего исследования было изучение влияния местного применения ОТП на течение регенеративных процессов в трепанационной полости в раннем периоде после «открытых» типов санирующих операций на среднем ухе.

Пациенты и методы. Нами обследовано 70 пациентов с ХГСО, поступивших на стационарное лечение в ГУЗ КБ № 3. Всем больным был выполнен «открытый» тип санирующей операции на среднем ухе. Больные разделены на 2 группы. Пациентам основной группы (n=35) с 7 дня после вмешательства (сразу после удаления тампонов) в трепанационную полость ежедневно в течение 2 недель укладывали по 2 сгустка ОТП. В контрольной группе (n=35) пациенты самостоятельно с 7 дня послеоперационного периода и в течение последующих 2 недель закапывали в ухо смесь диоксидина 1% с суспензией гидрокартизона в пропорции 4:1. Смесь вводилась 2 раза в день на 5 минут. ОТП получали методом однократного центрифугирования крови, взятой из кубитальной вены пациента и помещенной специально разработанные пробирки.

Для оценки хода заживления во время ежедневной отоскопии определялось количество раневого отделяемого (обильное, незначительное, отсутствует), его характер (кровянистое, серозное, гнойное), а также динамика процесса эпителизации. Дополнительно через сутки, а так же на 3 и 7 дни лечения проводилось цитологическое исследование мазков-перепечаток взятых с раневой поверхности трепанационной полости.

Результаты исследования. Во время ежедневной отоскопии было выявлено, что у всех больных после удаления тампонов из оперированного уха отмечалось кровянистое отделяемое. Однако при использовании ОТП экссудат из кровянистого становился серозным в более короткие сроки в сравнении с пациентами, использующими капли. Так, в основной группе отделяемое становилось серозным в течение первых 3–5 дней после удаления тампонов, а в контрольной группе – в течение 1 недели. При использовании ОТП имело место более быстрое уменьшение количества раневого отделяемого. В основной группе на 15 день после удаления тампонов у 23 из 35 больных выделения из уха отсутствовали. В эти же сроки в контрольной группе только у 10 из 35 пациентов отделяемого в послеоперационной полости не было. Оценка эпителизации раневой поверхности в ранние сроки наблюдения показала, что использование ОТП ускоряло процесс регенерации (заживления). Первые участки эпителизации у пациентов основной группы появились на 7–10 день после начала лечения. В контрольной группе у большей части исследуемых (23 пациентов из 35) эпителизация трепанационной полости начиналась на 15 день после удаления тампонов. В группе с использованием ОТП к 20 дню у 20 из 35 больных вся послеоперационная полость была покрыта эпителием. В контрольной группе к 20 дню эпителий покрывал всю послеоперационную полость только у 8 человек.

Анализ результатов цитологического исследования показал, что использование ОТП ускоряет смену стадий заживления раневой поверхности. В первый день лечения каких-либо существенных различий цитологической картины между группами не выявлено. В мазках было обнаружено большое количество детрита и микрофлоры. Число лейкоцитов в поле зрения составило в опытной и контрольной группах 53±4 и 57±6 клеток соответственно. Среднее число разрушенных нейтрофилов отличалось незначительно. Подобная цитологическая картина соответствовала экссудативно-воспалительному типу цитограмм. На 3 день в мазках-перепечатках взятых у больных основной группы количество лейкоцитов в среднем составляло 24±3 клеток в поле зрения. Количество разрушенных лейкоцитов было 7±1.

59,5% процентов от общего количества составляли сегментоядерные нейтрофилы, 0,5% эозинофилы, 40% мононуклеры (лимфоциты). Количество детрита уменьшилось. Преобладал воспалительно-регенеративный тип цитограммы. В этот же период цитограмма в группе сравнения отвечала экссудативно-воспалительному типу раневого процесса. Количество лейкоцитов составляло в среднем 39±3 клеток в поле зрения. Число разрушенных лейкоцитов равнялось 19±2. Процентное содержание сегментоядерных нейтрофилов было 82%, лимфоцитов – 17%, эозинофилов – 1%. Детрит и микрофлора были представлены в значительном количестве. На седьмые сутки в отпечатках из трепанационных полостей больных основной группы количество лейкоцитов было 4±2. Среднее число лейкоцитов, подвергшихся деструкции, составляло 1±1. Раневой детрит отсутствовал. Стадия раневого процесса характеризовалась как регенеративная. В контрольной группе в мазках отпечатках количество лейкоцитов было 17±2. Отмечались единичные разрушенные лейкоциты. Детрит и микрофлора были представлены в незначительных количествах. В трепанационной полости все еще преобладал воспалительно-регенеративный тип раневого процесса. Представленные выше результаты исследования мазков из трепанационных полостей основной группы выявили четкую смену фаз раневого процесса, с переходом от экссудативно-воспалительного и воспалительно-регенеративного типа к регенеративному. Увеличение количества макрофагов и моноцитов на последних стадиях раневого процесса свидетельствует о благоприятном ходе заживления. На 7 сутки в трепанационных полостях, где проводилась укладка ОТП, относительное количество макрофагов равнялось 20–25%. В контрольной группе этот показатель был равен 7–10%. Кроме того, на 7 день в мазках, взятых у больных с использованием ОТП, было обнаружено большое количество эпителиоцитов. В контрольной группе они встречались лишь в некоторых полях зрения.

Выводы. Местное применение обогащенной тромбоцитами плазмы в раннем послеоперационном периоде при «открытом» типе санирующих операций на среднем ухе способствует быстрому прекращению отделяемого из оперированного уха и сокращает сроки заживления раневой поверхности.

Литература

1. Вульштейн Х. Слухулучшающие операции / Вульштейн Х. – перевод с немецкого под ред. Н.А. Преображенского. М 1972.

2. Дмитриев Н.С. О клиническом значении состояния трепанационной полости у больных, перенесших радикальную операцию на среднем ухе /Дмитриев Н.С., Ягодовский В.С. // Вестн оторинолар. – 1972. – № 1. – С. 19–22.

3. Коледа А.А. Некоторые актуальные вопросы морфологического среднего уха в отдаленном периоде после общеполостной операции. / Коледа А.А. // Дис. канд мед наук. – Гродно. – 1976.

4. Комбинированное лечение больных с отсутствием эпидермизации трепанационной полости после санирующих операций на ухе. /Г.Н. Никифорова, Е.М. Хон, В.М. Свистушкин, А.Ю. Овчинников// Российская оториноларингология. – 2005. – №5(18). – С. 115–117.

5. Перспективы использования высокоэнергетических лазеров в хирургической оториноларингологии / Зенгер В.Г., Чканников А.Н., Наседкин А.Н. и др. // Альманах клинической медицины. – М. – 1998. – Т. 1. – С. 88–93

6. Применение куриозина для оптимизации течения раневого процесса после санирующих и слухоулучшающих операций на среднем ухе /Семенов Ф.В., Перехода Д.Л., Евглевский А.А., Соколова Н.П.// Вестник оториноларингологии. – 2002. – № 5. – С. 37–39.

7. Семенов Ф.В., Перехода Д.Л., Евглевский А.А. Применение папаина для оптимизации течения раневого процесса после слухулучшающих операций на среднем ухе / Семенов Ф.В., Перехода Д.Л., Евглевский А.А. // Современные вопросы аудиологии и ринологии: Тезисы докладов Российской научно-практической конференции. – Курск, 2000. – С. 265–266.

8. Семенов Ф.В. Анализ некоторых причин рецидива хронического гнойного среднего отита в послеоперационном периоде. / Ридненко В.А., Немцева С.В. // Вестник оториноларингологии. – 2005. – №3. – С. 48–49.

9. Ситников В.П. Ушные капли Ципромед в лечении острых и хронических отитов. / Ситников В.П., Рязанцев С.В., Халимбеков Б.Х. // Российская оториноларингология. – 2003. – №2 (5). – С. 244–246.

10. Хронический гнойный средний отит и его осложнения. / Зберовская Н.В., Рябова В.В., Гунько И.А. и др.// Сб. тр. МОНИКИ. – М. – 1969. – С. 113–118.

11. Микробиологические особенности диагностики и лечения эпитимпанита после санирующих операций./ Шпотин В.П., Проскурин А.И., Еремина и др.// Российская оториноларинология. – 2008. – №6. – С. 150–155.

12. Энзимология и оториноларингология /Веремеенко К.Н., Кизим А.И., Голобородько О.П., Карпенко Г.Ф.// Журнал ушных, носовых и горловых болезней. – 1999. – № 4. – С. 32–36.

13. Adda F. Concetres plaquettaires and Platelet rich fibrin: une nouvelle Strategie en paro-implantologie D.U. d'implantologie / F. Adda.// Paris. – XII. – 2001.

14. Anitua E. Plasma rich in growth factors: Preliminary results of use in the preparation of futre sites for implants. Int J Oral Maxillofac Implants / E. Anitua. // 1999, 14: 529–535.

15. Landsberg R. Quantification of grouwth factor levels using a simplified method of platelet-rich plasma gel preperetion. J. Oral Maxillofac Surg / R. Landsberg.// 2000 Mar. 58 (3): 297–300; Discussion 300–1.

16. Marx R.E. & Coll. Pletelet-rich plasma. Grouwth Factor enhancement for bone grafts / R.E. Marx.// 1998, 85: 638–646.

17. Marx R. E. & Coll. Pletelet-rich plasma. A source of multiple autologous growth factors for bone grafts. In: Lynch SE & Coll. Tissue Engineering: application in Maxillofacia Surgery and Oeriodontics / R. E. Marx.// Chicago Quintessence, 1999. – P.71–82.

УДК 616.284-089:616.28-008.14-08-039.76

ОЦЕНКА РЕЗУЛЬТАТОВ ХИРУРГИЧЕСКОГО ЛЕЧЕНИЯ ХРОНИЧЕСКИХ ОТИТОВ И РЕАБИЛИТАЦИЯ СЛУХА С ИСПОЛЬЗОВАНИЕМ УСОВЕРШЕНСТВОВАННЫХ ТЕХНОЛОГИЙ

Р.К. Тулебаев, Г.А. Мухамадиева, А.Ж. Байменов, Н.М. Папулова, Б.З. Жусупов

Республика Казахстан

В условиях Северного Казахстана значительный удельный вес в структуре ЛОР-заболеваемости имеет хронический гнойный средний отит. Назревшая необходимость изучения вопроса во многом обусловлена тем, что этому заболеванию подвержено трудоспособное молодое население, а именно квалифицированные рабочие и служащие, в результате которого наносится огромный ущерб государству. Структура заболеваемости острым и хроническим средним отитом изменяется в сторону увеличения от 0,1% в 1990 г. до 9,7% в 1995 г.

Современный подход к лечению, который включает в себя функциональную эндоскопическую ринохирургию, обеспечивает существенные преимущества перед традиционными методами, а именно достигается малотравматичность операции и органосохраняющие свойства. В связи с этим, возникла необходимость разработки новых методологических подходов к оперативному лечению хронических средних отитов с применением функциональной эндоскопической ринохирургии. Что касается риноотопластики, то с одной стороны, следует признать целесообразным устранение патологических состояний полости носа, околоносовых пазух и глоточного отверстия слуховой трубы, а с другой стороны, следует учитывать, что для нормализации функционирования слуховой трубы необходима целостная и функционально активная барабанная перепонка, работающая как поршень, облегчающая втягивание воздуха в барабанную полость. Этиопатогенетическая связь патологии полости носа и носоглотки и воспалительной патологии полости среднего уха на основе порочного круга прямо указывает на необходимость одновременного воздействия на все звенья патогенеза заболевания.

Целью работы явилось повышение эффективности хирургического лечения больных, страдающих различными формами кондуктивной тугоухости в сочетании с патологией полости носа.

Пациенты и методы

Клиническое обследование охватывает 370 пациентов в возрасте от 15 до 60 лет. Мужчин было 210 (56,8%) средний возраст 40,15±2,38лет, женщин – 160 (43,2%), средний возраст составлял 38,49±2,71 лет.

Все больные были прооперированы в клинике оториноларингологии ГККП «1-ая городская больница» г. Астаны, по поводу хронического гнойного среднего отита с сопутствующей патологией полости носа и околоносовых пазух с 2001 по 2009 год. Длительность заболевания составляла от 1 до 23 лет, в среднем 11,76±2,41 лет. Сочетанная патология носа и околоносовых пазух – 204 чел (55,14%)

При поступлении в клинику всем пациентам проводилось всестороннее клинико-лабораторное обследование. Проводились консультации сурдолога, терапевта, стоматолога. Всем больным проводилось оториноларингологическое, аудиологическое и тимпанометрическое, рентгенологическое обследование, а также исследование полостей среднего уха и околоносовых пазух. Функциональные методы слизистой носа и носоглотки: риноманометрия, исследование показателей мукоцилиарного клиренса и сахаринового теста. Больным с хроническим эпитимпанитом, как правило, выполнялась компьютерная томография уха в коронарной и аксиальной проекциях, больным с синуситами в анамнезе компьютерная томография носа и околоносовых пазух в коронарной проекции. Всем больным проводили эндоскопию полости носа, носоглотки и глоточного отверстия слуховой трубы жесткими эндоскопами фирмы «Karl Storz», диаметром 4 мм и углом обзора – 0, 30, 70 градусов. Для оценки клинических симптомов до и после оперативного лечения нами была применена 10-балльная система, где максимальная выраженность симптомов оценивалась в 10 баллов, их отсутствие – 0 баллов.

Для определения вентиляционной и дренажной функции слуховой трубы применяли пробы с пустым глотком, пробы Тойнби, Вальсальвы и Политцера, пробу с транстимпанальным нагнетанием теплого антисептического раствора, тест повышения – снижения давления при использовании акустического импеданса.

В соответствии с целью и задачами исследования были определены 5 групп пациентов.

Первую группу составили 180 больных, перенесших мирингопластику двухслойным трансплантатом, с использованием хондро-перихонрального трансплантата и аутофасциального лоскута, с применением эндоскопической ринохирургии у 96 пациентов.

Вторую группу составили 68 больных, которым была произведена тимпанопластика с использованием композитного аутотрансплантата при ретракционных карманах барабанной перепонки и ограниченной холестеатоме. В этой группе эдоскопическая ринохирургия была проведена у 24 больных с различной патологией носа и околоносовых пазух.

Третью группу составили 74 больных, которым была произведена оссикулопластика различными видами протезов. В этой группе внутриносовым вмешательствам подверглось 48 пациентов.

Четвертую группу составили больные – 18 человек, подвергнутых стапедопластике. Септум-операция с подслизистой вазотомией нижних носовых раковин проводилась у 3-х пациентов.

Контрольную пятую группу составили больные – 30 пациентов, которым оперативное лечение проводили по стандартной методике, санация полости носа без применения эндоскопического оборудования, с последующим слухоулучшением через 6 месяцев.

Среди 370 лиц с хроническим гнойным средним отитом у 204 (55,14%) больных имелась сочетанная патология со стороны носа, околоносовых пазух и носоглотки. Чаще всего встречались деформации перегородки носа в 155 случаях (76,3%), вазомоторные риниты в 75 случаях (36,6 %), синуситы в 32 случаях (15,7%), гипертрофия нижних носовых раковин в 11 случаях (5,4%), аденоиды в 15 случаях (7,4%).

В результате нашей работы был усовершенствован комплекс диагностических, лечебных и реабилитационных мероприятий, направленных на восстановление морфо-функциональной структуры среднего уха и полости носа с применением различных современных методов хирургического лечения. Обоснована и доказана эффективность одновременного оперативного тугоухости и патологии полости носа. Разработан новый тип тимпанопластики с применением вибрирующего тефлонового протеза. Модифицирован способ закрепления неотимпанальной мембраны композитным трансплантатом, снижающим количество осложнений на 30%. Проведена оценка динамики порогов воздушной, костной проводимости и костно-воздушного интервала в раннем послеоперационном периоде после стапедопластики. Усовершенствована схема лечения в раннем послеоперационном периоде больных с хроническим средним отитом. Таким образом, нами сделаны следующие выводы:

Разработанные и модифицированные варианты хирургического вмешательства свидетельствуют о целесообразности одномоментного оперативного лечения при сочетанной патологии среднего уха, носа и околоносовых пазух.

Закрытие перфорации не зависит от типа трансплантата барабанной перепонки, а выбор трансплантата диктуется размером перфорации, наличием ретракционных карманов и предпочтением отохирурга. Наилучшие результаты в отношении слуха достигаются у больных с первичной тимпанопластикой без реконструкции слуховых косточек и с мирингопластикой композитным аутотрансплантатом. Композитный хондро-перихондральный трансплантат, используемый для укрепления барабанной перепонки при ее ретракциях препятствует рецидивам и защищает слуховые косточки от эрозии. Результативность оссикулопластик, не зависит от типа протеза.

Усовершенствованный комплекс послеоперационного лечения больных, перенесших одновременные операции в полости носа и на среднем ухе позволил сократить сроки пребывания пациентов в стационаре до 9,5±1,7 дней по сравнению с контрольной группой – 19,4±2,3 дня ($p<0,05$).

Наилучшие функциональные результаты достигаются у пациентов с первичной тимпанопластикой 1-го типа без реконструкции цепи слуховых косточек в 91,2–96,8% случаев.

Необходимость протективного медикаментозного лечения после операций на ухе и в полости носа, околоносовых пазухах является бесспорным. Оптимально использование местной терапии именно комплексными препаратами, воздействующими на различные звенья послеоперационного воспаления, улучшающие качество жизни больных. Послеоперационный

период требует детального наблюдения: в первые три дня назначаются системные кортикостероиды внутривенно в составе с раствором димедрола 1% 1 мл, 200 мл 0,9% физиологического раствора и 10 мл 10% раствора кальция хлорида. Затем ушные капли диоксидина 1% и интраназальные кортикостероиды на две недели. Слаженная работа специалистов различных отраслей медицины, имеющих в своем арсенале самые современные технологии, позволяет достичь наилучших результатов в лечении этого заболевания, а значит – повысить качество жизни пациента.

Учитывая, что истинным возбудителем, вызывающим и поддерживающим воспаление в среднем ухе, является микроорганизм, высевающийся из барабанной полости и в особенности из антрума, в частности золотистый стафилококк и грамотрицательная флора (синегнойная палочка и клебсиела), препаратами выбора для антибактериальной терапии хронического гнойного среднего отита должны быть защищенные пенициллины, цефалоспорины III поколения, фторхинолоны. Грибковая флора в виде монофлоры не высевается и не вызывает самостоятельного инфекционного процесса, а лишь поддерживает его течение в микробных ассоциациях.

Одномоментная риносинусохирургия и отохирургия обеспечивает хороший анатомо-функциональный результат, что позволяет ей получить медико-социальную эффективность.

Литература

1. Косяков С.Я., Дмитриев Н.С., Васильева Л.Д., Колесова Л.И., Милешина Н.А., Федосеев В.И. Комплексная система профилактики развития тугоухости и глухоты //Пособие для врачей, Москва, 1997.

2. Дворянчиков В.В., Янов Ю.К., Говорун М.И., Кочергин Г.А., Козадаев Ю.Ю. Комплексный подход к лечению больных хроническими средними отитами //Российская оториноларингология, 2004, №6 (13), С. 10–13.

3. Таварткеладзе Г.А. Современное состояние и тенденция развития экспериментальной и клинической аудиологии //Вестник оториноларингологии, 2001, №6, С. 3–6.

4. Golabek W, Zadrozniak M, Szymaniski M, Morshed K, Zimolag-Ksiazka K. Reconstruction of meatal wall with cartilage and perichondrium //Pol Merkur Lekarski, 2005, 19 (111):411-2.

5. Neumann A, Jahnke K. Reconstruction of the tympanic membrane applying cartilage: indications, techniques and results //HNO., 2005, 53(6):573–84; quiz 585-6.

6. Косяков С.Я., Пахилина Е.В. Отдаленные результаты стапедопластики при использовании титановых протезов //Вестник оториноларингологии, 2006, №5, Материалы конф. оториноларингологов, С.228.

7. Ситников В.П., Каушик А. Реконструкция цепи слуховых косточек после радикальной операции на среднем ухе //Вестник оториноларингологии, 2001, №6, С. 44–48.

8. Янов Ю.К., Усков А.Е., Кузовков В.Е. Качество жизни больных хроническим гнойным средним отитом //Проблемы и возможности микрохирургии уха: Матер.научно-практ. конф. оториноларингологов, Оренбург, ДИМУР, 2002, С. 256–257.

9. Кравчук А.П., Огнетов С.Ю. Морфологическое подтверждение эффективности применения глюкокортикостероидов в терапии хронических гнойных средних отитов, осложненных полипами и грануляциями //Вестник оториноларингологии, 2006, №5, Материалы конф. оториноларингологов, С. 106–107.

УДК 616.284.4+616.284-002.2:612.15

ОЦЕНКА ПОКАЗАТЕЛЕЙ МИКРОЦИРКУЛЯЦИИ КРОВИ В СЛИЗИСТОЙ ОБОЛОЧКЕ БАРАБАННОЙ ПОЛОСТИ У ПАЦИЕНТОВ С ХРОНИЧЕСКИМ СРЕДНИМ ОТИТОМ

В.И. Федосеев, В.А. Плешков

ESTIMATION OF INDICATORS OF MICROBLOOD CIRCULATION IN THE MUCOSA OF THE DRUM-TYPE CAVITY AT PATIENTS WITH THE CHRONIC OTITIS MEDIA

V.I. Fedoseev, V.A. Pleshkov

ФГУ РНПЦАиС ФМБА
(Директор – проф., Г.А. Таварткиладзе), Москва, Россия.

Определен кровоток в слизистой оболочке барабанной полости у 56 пациентов (66 ушей) с хроническим средним отитом. Применен метод лазерной доплеровский флоуметрии, использован специальный зонд с наружным диаметром 1,9 мм. Обследованные пациенты страдали хронически мезотимпанитом в различных стадиях, перфоративной формой адгезивного среднего отита. Наши результаты показали, что кровоток уменьшается в процессе стихания воспаления и продолжает уменьшаться с течением времени. Состояние кровотока в слизистой оболочке среднего уха у больных хроническим средним отитом в различных его стадиях отражается на показателе микроциркуляции М. Мы заключаем, что лазерная доплеровская флоуметрия относительно безопасный и информативный метод для измерения кровотока в слизистой оболочке барабанной полости у пациентов с хроническим средним отитом.

Ключевые слова: лазерная допплеровская флоуметрия, хронический гнойный средний отит, перфорация барабанной перепонки, слизистая оболочка, микроциркуляция крови.
Библиография: 14 источников.

The blood flow mucosa was measured in mucous membrane of a drum-type cavity in 56 patients with chronic suppurative otitis media, using a laser-Doppler flowmetry (probe with an outer diameter of 1.9 mm). The patients had a chronic suppurative otitis media in different stages inflammation reduction of an inflammation and chronic tympanic membrane perforations. Our results revealed that blood flow decreases with reduction of an inflammation and continues to decrease eventually. The blood flow condition in a mucosa of a middle ear at sick of a chronic suppurative otitis media in its various stages is reflected in an indicator of microcirculation of M. We conclude that laser-Doppler flowmetry is both relatively safe and useful for measuring blood flow in the ears in patients with chronic suppurative otitis media.

Keywords: laser-Doppler blood flowmetry, chronic suppurative otitis media, tympanic membrane perforation, mucous membrane, microblood circulation.
Bibliography: 14 sources

Наши знания о хроническом воспалении среднего уха развивались в основном вокруг хронического гнойного среднего отита (ХГСО), который, угрожая внутричерепными осложнениями, требовал неотложной помощи и углубленного изучения, в первую очередь, для выработки и принятия эффективных мер лечения и защиты. В научной литературе все чаще высказывается мнение, что механизмы формирования очага хронического гнойного воспаления в среднем ухе изучены недостаточно и это предопределяет недостаточную эффективность лечения хронического гнойного среднего отита. В силу своей значимости он относится к наиболее актуальным проблемам оториноларингологии. Интерес к нему с каждым годом возрастает, свидетельством этому является неуменьшающееся число публикаций, посвященных данному вопросу [1, 6, 8, 9].

Заболеваемость острым средним отитом зависит от увеличения количества простудных заболеваний и продолжает нарастать, следует ожидать увеличения количества и хронических средних отитов. По данным А.А. Миронова, заболеваемость ХГСО в центральном округе г. Москвы возросла в 2,2 раза. По данным ВОЗ (2002 год) лиц со снижением слуха насчитывается 250 миллионов (учитывались люди со снижением слуха >40 дБ), что составляет 4,2% от всей популяции земного шара. К 2020 году ожидается увеличение количества людей с нарушением слуха на 30%. Основным этиологическим фактором данных нарушений слуха у детей стабильно остается экссудативный средний отит 38,7%, хронический гнойный средний отит 10,8%, адгезивный отит 5,6% [2]. В половине случаев снижение слуха происходит за счет патологии среднего уха. В структуре оториноларингологической заболеваемости ХГСО занимает второе-третье место, составляя 15,7–22,4 % [7]. Хирургическое лечение является наиболее эффективным методом лечения хронического отита, консервативное лечение является только подготовительным этапом к нему. В настоящее время накоплен значительный опыт выполнения реконструктивных операций уха. Несмотря на это, стойкое закрытие дефекта наблюдается не всегда. По данным литературы, процент положительных морфологических исходов операции варьирует от 54–65% до 90–97 % [11-14]. Одной из причин этого является эмпирический выбор сроков хирургического закрытия перфорации барабанной перепонки после воспаления. В доступной литературе мы нашли только косвенные критерии для оценки положительного прогноза исхода реконструктивных операций при хроническом гнойном среднем отите [10].

В настоящее время к проблеме микроциркуляции обращено пристальное внимание исследователей во всем мире как к одному из важнейших разделов наших знаний о функционировании сердечно-сосудистой системы. Значение исследований по микроциркуляции для теоретической и практической медицины невозможно переоценить, так как микроциркуляторное русло является тем местом, где, в конечном счете, реализуется транспортная функция сердечно-сосудистой системы и обеспечивается транскапиллярный обмен, создающий необходимый для жизни тканевой гомеостаз в норме и при патологии [3].

Цель исследования

Оценка роли показателей микроциркуляции крови в барабанной полости в диагностике и лечении пациентов с хроническим средним отитом.

Задачи исследования

1. Изучить особенности кровоснабжения барабанной полости при негнойных заболевания уха.

2. Установить характер эволюции показателей кровообращения в барабанной полости на этапах лечения пациентов с хроническим средним отитом.

Пациенты и методы

Обследовано 56 пациентов (66 ушей) в возрасте от 14 до 83 лет (средний возраст 53,4 ± 19,3 лет). Первую группу составил 31 пациент (38 ушей) в возрасте от 28 до 83 лет (средний возраст 57 ± 17,55), из них 9 мужчин и 22 женщины, страдающих хроническим средним отитом в стадии обострения. В первой группе оценивалась динамика показателей микроциркуляторного русла слизистой оболочки барабанной полости на высоте воспаления и в период нормализации отомикроскопической картины. Во вторую группу вошли 25 больных (28 ушей) адгезивным средним отитом с перфорированной барабанной перепонкой в возрасте от 22 до 82 лет (средний возраст 50 лет ± 19 лет), из них 21 женщина и 4 мужчины.

В первой группе у 6 пациентов процесс был двусторонним, у одной пациентки на момент исследования установлен диагноз мезотимпанита с одной стороны и полости после радикальной операции с другой стороны, у одной пациентки мезотимпанит с одной стороны сопровождался адгезивным процессом с другой. Пациентам первой группы исследование выполнялось дважды: при выраженном воспалении и на фоне нормализации отоскопической картины. Среднее время между исследованиями составляло 9,1 день (± 5,9).

У пациентов второй группы более 6 месяцев не было выделений из больного уха.

Всем больным проведено стандартное клиническое обследование, включающее в себя отомикроскопию, отоэндоскопию, эндоскопическое исследование носоглотки и полости носа с использованием жестких эндоскопов, компьютерную томографию височных костей либо рентгенографию височных костей в проекции Шюллера и Майера, рутинные лабораторные методы исследования, рентгенографию органов грудной клетки, ЭКГ, консультацию терапевта. При изучении особенностей отоскопической картины обращали внимание на размеры, форму, локализацию перфорации барабанной перепонки, состояние ее краев, слуховых

косточек и барабанной полости. Исследование слуховой функции проводили с помощью разговорной и шепотной речи, камертональных проб (опыты Вебера, Ринне, Федеричи, Бинга), тональной пороговой аудиометрии по воздушному и костному звукопроведению в диапазоне частот от 125 Гц до 8000 Гц. Для изучения функционального состояния слуховой трубы всем больным проведено определение ее проходимости по общепринятой методике.

Оценка микроциркуляции крови в слизистой оболочке барабанной полости у пациентов осуществлялась с помощью неинвазивного метода лазерной допплеровской флоуметрии. Был применен анализатор ЛАКК-02.

Исследование проводилось с использованием зонда диаметром 1,9 мм в первой половине дня. В течение 15 минут перед исследованием пациент находился в спокойном расслабленном состоянии, исследование проводилось в полулежащем положении, голова немного поворачивалась в противоположную сторону от исследуемого уха. После калибровки анализатора рабочий торец зонда устанавливался максимально близко и перпендикулярно к исследуемому участку слизистой оболочки барабанной полости. Исследование длилось более пяти минут. При касании зондом слизистой оболочки исследование прекращалось. Точка измерения – наиболее доступный участок слизистой оболочки барабанной полости, чаще всего это была слизистая оболочка промонториальной стенки. Причем предпочтение отдавалось участку без магистрального типа кровоснабжения.

Расчеты производились на компьютере по «Программе записи и обработки параметров микроциркуляции крови версия 2.20.0.507 WL (8.08.03)». Определяли средние величины показателя микроциркуляции (М). С помощью вейвлет-анализа вычисляли амплитудно-частотные характеристики колебаний кровотока в основных регуляторных диапазонах. Определяли нормированные амплитуды колебаний в каждом из диапазонов, а также показатели нейрогенного тонуса, миогенного тонуса и показатель шунтирования.

Результаты и обсуждение.

Все обследованные пациенты предъявляли жалобы на снижение слуха: 23 пациента на стороне поражения, 33 – на двустороннее. Также больных беспокоили выделения из уха (31 пациент, 38 ушей), головная боль (23 пациента), шум в ухе (10 пациентов), ощущение заложенности уха (23 пациента).

Продолжительность течения хронического мезотимпанита до года наблюдалась у 8 пациентов, до 10 лет – у 5 пациентов, больше 10 лет – у 38 пациентов. Субтотальная перфорация барабанной перепонки выявлялась в 18 наблюдениях, перфорация, занимающая 2 квадранта – в 33, один квадрант – в 5 наблюдениях. Выделения из больного уха менее 1 раза в год отмечались у 16 пациентов, при насморке – у 9 пациентов, каждый месяц обострение возникало у 6 пациентов. У пациентов второй группы выделений не было больше 6 месяцев.

При аудиологическом обследования пациентов с хроническим мезотимпанитом в стадии обострения кондуктивная тугоухость 1 степени наблюдалась в 5 случаях, смешанная тугоухость 1 степени – в 6 случаях, смешанная тугоухость 2 степени – в 2 случаях, смешанная тугоухость 3 степени – в 10 случаях, смешанная тугоухость 4 степени – в 8 случаях, в одном случае обнаружена глухота. При аудиологическом исследовании пациентов с перфоративным адгезивным средним отитом кондуктивная тугоухость 1 степени наблюдалась в 7 случаях, смешанная тугоухость 1 степени – в 4 случаях, смешанная тугоухость 2 степени – в 4 случаях, смешанная тугоухость 3 степени – в 3 случаях, смешанная тугоухость 4 степени – в 5 случаях, глухота на исследуемом ухе обнаружена в 1 случае.

Основные среднестатистические показатели микроциркуляции крови в слизистой оболочке барабанной полости в группах пациентов представлены в табл. 1.

М-показатель микроциркуляции; НТ-нейрогенный тонус; МТ-миогенный тонус; ПШ-показатель шунтирования; Аэ-амплитуда эндотелиальных колебаний; Ан-амплитуда нейрогенных колебаний; Ам-амплитуда миогенных колебаний; Ар-амплитуда дыхательных колебаний; Ап-амплитуда пульсовых колебаний; пф.ед.-перфузионные единицы.

Динамика показателей нейрогенного и миогенного тонуса, показателя шунтирования, амплитуд эндотелиальных, нейрогенных, миогенных, дыхательных и пульсовых колебаний на фоне стихания воспаления была как восходящей, так и нисходящей или не изменялась. Корреляций с состоянием слизистой оболочки найдено не было. Значение М ($p<0,05$) явилось единственным показателем, который четко отражал динамику состояния микроциркуляции слизистой оболочки барабанной полости, хотя он является справочным показателем, как отмечают многие авторы [6].

Таблица 1

Основные показатели микроциркуляции крови в слизистой оболочке барабанной полости

Группы обследованных	М, пф.ед.	НТ	МТ	ПШ	Аэ, пф.ед.	Ан, пф.ед.	Ам, пф.ед.	**Ар, пф.ед.**	**Ап, пф.ед.**
1 группа (высота воспаления)	35± 13,94	2,661± 1,067	3,547± 1,743	1,396± 0,497	15,35± 4,605	14,09± 5,011	11± 4,227	8,085± 3,104	7,386± 2,81
1 группа (стихание воспаления)	28,56± 11,74 p<0,05	2,542± 0,86 p>0,05	3,286± 1,13 p>0,05	1,36± 0,392 p>0,05	15,94± 6,764 p>0,05	14,53± 3,67 p>0,05	11,24± 3,45 p>0,05	8,97± 4,35 p>0,05	7,428± 4,42 p>0,05
2 группа (6 месяцев без воспаления)	15.89± 11,05 p<0,05	2,6± 1,01 p>0,05	3,99± 2,054 p>0,05	1,602± 0,67 p>0,05	18,65± 8,58 p>0,05	15,25± 8,48 p>0,05	11,71± 7,47 p>0,05	8,96± 3,82 p>0,05	7,312± 3,82 p>0,05

В общей взаимосвязи оценивались значения амплитуд 5 диапазонов колебаний: эндотелиальных, нейрогенных, миогенных, дыхательных и пульсовых. Значения занимали места от первого до пятого.

При изучении амплитудно-частотных характеристик кровотока колебания эндотелиального диапазона преобладали при всех состояниях барабанной полости. Преобладание наблюдалось у пациентов с перфоративной формой адгезивного среднего отита в 78,6% случаев, у пациентов в фазе активного воспаления и в фазе стихания воспаления – в 60% случаев, что показывает активную роль NO в регуляции микрокровотока. У части пациентов большее влияние на микроциркуляцию осуществлялось со стороны гладких мышц артериол и артериолярных участков артерио-венозных анастамозов: у пациентов с перфоративной формой адгезивного среднего отита – в 7%, у пациентов в фазе воспаления – в 20%, у пациентов в фазе стихания воспаления – в 22,5%. На втором месте по влиянию на микроциркуляциркуляторное русло стоят колебания нейрогенного диапазона, оказывая воздействие на гладкие мышцы артериол и артериолярные участки артерио-венозных анастамозов через симпатическое адренергическое влияние: у пациентов с перфоративной формой адгезивного среднего отита – в 67,9%, у пациентов в фазе активного воспаления – в 55% и в фазе стихания воспаления – в 60%. На третьем месте по влиянию стоят колебания миогенного диапазона: у пациентов с перфоративной формой адгезивного среднего отита – в 57,1% случаев, у пациентов в фазе воспаления – в 45% и в фазе стихания воспаления – в 40%. На четвертом месте стоят колебания сердечного диапазона, которые зависят от состояния тонуса резистивных сосудов, превносящиеся со стороны артерий: у пациентов с перфоративной формой адгезивного среднего отита – в 50% случаев, у пациентов в фазе воспаления – в 52,5% и в фазе стихания воспаления – в 62,5%. Наименьшее влияние на микроциркуляторное русло оказывается со стороны присасывающего действия «дыхательного насоса»: у пациентов с перфоративной формой адгезивного среднего отита – в 67,9% случаев, у пациентов в фазе воспаления – в 62,5% и в фазе стихания воспаления – в 70%.

Выводы

Микроциркуляция крови в слизистой оболочке барабанной полости у пациентов с хроническим средним отитом может быть оценена методом ЛДФ.

Состояние кровотока в слизистой оболочке среднего уха у больных хроническим средним отитом в различных его стадиях отражается на показателе микроциркуляции М ($p<0,05$).

Большее влияние на модуляцию микрокровотока оказывают колебания эндотелиального диапазона.

Литература

1. Скопина Э.Л. Некоторые аспекты хронического гнойного среднего отита.//Вестн. оторинолар. – 1999. – №2. – С. 51–52.

2. Пальчун В.Т., Крюков А.И. Оториноларингология. – М: Медицина, 2001. – 615с.

3. Миронов А.А. Проблемы диагностики и лечения хронического гнойного среднего отита / А.А.Миронов // Материалы конференции «Современные проблемы заболеваний верхних дыхательных путей и уха», раздел 3 «Заболевания среднего уха». – М, 2002.

4. Таварткиладзе Г.А. Руководство по аудиологии / Г.А. Таварткиладзе, Я.А. Альтман. – М.: ДМК Пресс, 2003. – 360 с.

5. Тос М. Руководство по хирургии среднего уха / М. Тос. – Томск, 2004. – 412 с.

6. А.И. Крупаткин / Лазерная допплеровская флоуметрия микроциркуляции крови/ А.И. Крупаткин, В.В. Сидоров / руководство для врачей / Москва ОАО «Издательство «Медицина», 2005 г. – 126 с.

7. Рахматуллин Р.Р. Мирингоп ластика при субтотальных дефектах барабанной перепонки у больных хроническим мезотимпанитом и возможности ее совершенствования: Автореф. дис. ... канд. мед. наук / Р.Р. Рахматуллин. – Оренбург, 2005. – 22 с.

8. Белокопытова Е.Ю. Метод лазерной допплеровской флоуметрии в оценке состояния кровотока в барабанной перепонке при тимпанопластике // Российская оториноларингология. – 2008. – №1. – С. 65–70.

9. А.Ш. Зайчик, Л.П. Чурилов. Патофизиология том 1. «ЭЛБИ-СПб» Санкт-Петербург 2008.

10. Загорянская М.Е. Этиология нарушения слуха у детей: результаты клинико-эпидемиологических исследований.//Материалы 3-го национального конгресса аудиологов-Москва 2009. – С. 86–87.

11. Royal college of surgeous comparative ENT audit 1990 / Ryan R.M., Brown P.M., Cameron J.M. // Clin. Otolaryngol. – 1993. – Vol. 18, N6. – P. 541–546.

12. Myringoplasty: a prospective audit study / Kotecha B., Fowler S., Topham J. // Clin. Otolaryngol. – 1999. – N24. – P. 126–129.

13. Yung T.T. Mediolateral graft tympanoplasty for anterior or subtotal tympanic membrane perforation / T.T. Yung, S.K. Park // Otolaryngol. Head Neck Surg. – 2005. – Vol.132, N4. – P. 532–6.

14. Tympanic reperforation in myringoplasty: evaluation of prognostic factors / Albera R., Ferrero V., Lacilla M. et al. // Ann Otol Rhinol Laryngol. – 2006. – Vol. 115, N12. – P. 875– 9.

УДК 616.211616.286.616.284

ФУНКЦИОНАЛЬНОЕ СОСТОЯНИЕ СЛУХОВОЙ ТРУБЫ ПРИ ПАТОЛОГИИ ПОЛОСТИ НОСА

В.И. Федосеев, Б.Х. Юсупов

EUSTACHIAN TUBES FUNCTIONAL STATUS IN PATHOLOGY OF THE NASAL CAVITY

V. Fedoseev, B. Usupov

ФГУ «Российский научно-практический центр аудиологии и слухопротезирования ФМБА России»
(Директор – проф. Г.А. Таварткиладзе)

Определена дыхательная функция носа у 70 пациентов с заболеваниями среднего уха и сопутствующей патологией полости носа. Оценены функции слуховой трубы. Применены методы передней активной риноманометрии, эндоскопии, импедансометрии и аудиометрии. Обследованные пациенты страдают хроническим мезотимпанитом, адгезивным средним отитом, искривлениями перегородки носа в различных отделах и полипами полости носа. Полученные результаты дополняют имеющиеся сведения о негативном влиянии патологии полости носа на функции слуховой трубы. Улучшение тубарной функции (возврат к норме) происходит на 3–4 неделе после вмешательства в полости носа.

Ключевые слова: передняя активная риноманометрия, носовое дыхание, слуховая труба, хронический гнойный средний отит, искривление перегородки носа, полипы носа.
Библиография: 12 источников.

The respiratory function of the nose was defined in 70 patients with middle ear disease and concomitant pathology of the nasal cavity. The function of auditory tube was evaluated. We used the method of active anterior rhinomanometry, endoscopy and impedance audiometry. Examined patients suffered from chronic suppurative otitis media, adhesive otitis media, deviations of the nasal septum in various parts and nasal polyposis. The obtained results supplement with new data for the negative impact of pathology of the nasal cavity on the function of auditory tube. Improving tube function (return to normal) occurs at 3-4 weeks after the intervention in the nasal cavity.

Key words: anterior active rhinomanometry, nasal breathing, the auditory tube, chronic suppurative otitis media, the curvature of the nasal septum, nasal polyposis.
Bibliography: 12 sources.

Одной из актуальных проблем оториноларингологии является проблема лечения и профилактики хронических воспалительных заболеваний среднего уха, так как последние зачастую приводят к развитию тяжелых осложнений, необратимым потерям слуха, особенно у лиц молодого возраста. Эффективность и качество лечения хронических средних отитов напрямую связывают с восстановлением дренажной и вентиляционной функций слуховой трубы, что, в свою очередь, зависит от нормальной вентиляционной функции носа и околоносовых пазух [3]. Слуховая труба является одной из наиболее важных вспомогательных структур среднего уха, она выполняет роль воздуховода и клапана, регулирующего давление в среднем ухе. Особенно важна вентиляционная функция слуховой трубы [11].

Многочисленные индивидуальные варианты формы слуховой трубы представлены Н.А. Паутовым [6] в виде трех основных типов. Первый тип – труба имеет прямую форму, ее просвет постепенно расширяется по направлению от барабанной полости к глоточному устью, сужение почти не выражено. Второй тип – слуховая труба имеет выраженное сужение и S-образно изогнута по всей длине. При третьем типе сужение и изгиб сильно выражены [2, 7].

Известно, что в физиологическом состоянии перепончатохрящевой отдел трубы закрыт, открытие происходит под действием двух мышц: m. tensorvelipalatini и m. levatorvellipalatini [2].

Полноценное носовое дыхание является необходимой предпосылкой для нормального функционирования слуховой трубы. Поэтому тщательное обследование и лечение заболеваний полости носа служит важным компонентом в терапии больных с патологией обусловленной дисфункцией слуховой трубы. [4] Функция слуховой трубы во многом зависит от степени аэрации носоглотки и правильного прохождения воздушных потоков в полости носа. Особую роль в патогенезе тубоотита играют структуры латеральной стенки полости носа и перегородка [5, 9].

Искривление перегородки носа оказывает значительное влияние на направление движения вдыхаемого воздуха. [10] Если искривление находится в начале хрящевого отдела, воздушный поток отражается от искривленной части, бьет в передний конец нижней носовой раковины, а затем направляется в общий носовой ход вдоль средней носовой раковины. При искривлениях, шипах и гребнях в задних отделах воздушная струя отражается в задний конец нижней носовой раковины или в задние отделы среднего носового хода. В этих местах скорость воздушного потока возрастает, что неблагоприятно отражается на функциональном состоянии слизистой оболочки, в том числе и глоточного устья слуховой трубы.[8,12]

Цель исследования

Оценка функции слуховой трубы в процессе лечения пациентов с нарушением носового дыхания.

Пациенты и методы

Обследовано 70 человек в возрасте 18 до 73 лет (средний возраст 42,7±16,7 лет), все они разделены на две группы.

Первую группу, для определения нормативный значений показателей, составили 15 здоровых добровольцев, в возрасте от 20 до 72 лет (средний возраст 47,3±17,2 года).

Вторую группу составили 55 пациентов с хроническим мезотимпанитом, адгезивным средним отитом, экссудативным средним отитом и сопутствующей патологией носа: в виде искривлений перегородки носа в различных отделах и полипов полости носа. Возраст пациентов от 18 до 73 лет (средний возраст 42±16,7лет). Из них 31 мужчина и 24 женщины.

Пациентам из первой группы риноманометрия проводилась однократно. Во второй группе измерения проводились 3 раза: до вмешательства с целью восстановления носового дыхания, через 6-7 суток и через 3-4 недели после вмешательства.

Всем больным проведено стандартное клиническое обследование, включающее в себя эндоскопическое исследование носоглотки и полости носа с использованием жестких эндоскопов, отоскопию, лабораторные исследования, рентгенографию органов грудной клетки, ЭКГ, консультацию терапевта. Исследование слуховой функции проводили с помощью разговорной и шепотной речи, камертональных проб (опыты Вебера, Ринне, Федеричи), тональной аудиометрии.

Для изучения функционального состояния слуховой трубы всем больным с помощью импедансного аудиометра «AZ 26» (Interacoustics, Дания) проведены тесты ETF, ETF2 (Eustahian Tube Function). В основе этого метода лежит регистрация количественных и качественных изменений, происходящих в барабанной полости в зависимости от функционального состояния слуховой трубы у пациентов с интактной и перфорированной барабанной перепонкой.

Исследование функции слуховой трубы при интактной барабанной перепонке ETF (тест Вильямса) заключалось в следующем. Наконечник диагностического зонда с ушной насадкой подходящего размера устанавливался в наружный слуховой проход пациента. Тестирование состояло из трех последовательных тестов. Первый тест – обычное состояние пациента – регистрируется значение давления при максимальной эластичности (податливости) барабанной перепонки. Второй тест (Swallowing) – пациент делает глотательные движения при зажатых ноздрях (проба Тойнби) для снижения давления в среднем ухе. Третий тест (Valsalvation) – пациент делает пробу Вальсальвы (натуживание при зажатых ноздрях) для повышения давления в среднем ухе. Сдвиг пиков кривых в горизонтальной плоскости демонстрирует нормальное функционирование слуховой трубы.

Исследование функции слуховой трубы при перфорированной барабанной перепонке ETF2 (тест Тойнби) заключалось в определении возможности открытия слуховой трубы пациента при подаче через зонд воздуха под положительным давлением в наружном слуховом проходе. Желаемая величина максимального положительного давления устанавливается врачом заранее (в меню прибора) (обычно +200 даПа, но величина может достигать и +400 даПа). Наконечник зонда устанавливается в наружный слуховой проход уха пациента. Во

время подачи воздуха под давлением, как только давление достигнет максимального (заданного) уровня, пациента просят совершать глотательные движения. Когда слуховая труба открывается, наблюдается падение давления. Положительные результаты исследования показывают эффект «лестницы» или полное падение давления до 0 даПа при открытии слуховой трубы.

Дыхательная функция носа определялась методом передней активной риноманометрии на приборе «Ринолан» риноманометр компьютерный (ЗАО «Лана-Медика», Санкт-Петербург). Данное устройство позволяет выявлять зависимость скорости потока от давления на вдохе и выдохе для обеих половин носа. После выполнения маневра строятся графики зависимостей в полярной системе координат, так чтобы график потока и давления для каждого вдоха и выдоха можно было наблюдать в виде параболической кривой. Ключевые значения заносятся в таблицу. Используется программное обеспечение, поставляемое в комплекте.

Опытным путем установлены нормативные показатели носового дыхания и вентиляционной функции слуховой трубы.

Результаты и обсуждение

У пациентов первой группы патологии полости носа и среднего уха не выявлено. Среднее значение показателя носового дыхания (M+_m) равно 772,6±127,2 мл/с, а среднее значение статического давления при максимальной податливости барабанной перепонки равно 12,4±17,8 даПа.

Все обследованные пациенты второй группы предъявляли жалобы на затруднение носового дыхания длительное время и имели заболевания среднего уха, такие как экссудативный средний отит, хронический гнойный средний отит, адгезивный средний отит. Из них с хроническим гнойным средним отитом выявлено 17 пациентов, с экссудативным средним отитом – 23 и с адгезивным средним отитом – 15 пациентов. У 32 пациентов патология среднего уха наблюдалась на стороне затруднения носового дыхания, у 23 пациентов носовое дыхание было затруднено с обеих сторон.

Длительность затруднения носового дыхания до 5 лет наблюдалась у 26 пациентов, до 7 лет – у 18 пациентов, больше 10 лет – у 11 пациентов.

Продолжительность заболевания среднего уха до 3 лет выявлена у 13 пациентов, до 5 лет – у 17 пациентов, до 7 лет – у 25 пациентов.

Эндоскопические признаки патологического состояния глоточного устья слуховой трубы, в разной степени выраженности, (гиперплазия тубарного валика, вазомоторная тубоотопатия, гиперплазия тубарной миндалины, гнойная «дорожка» синусогенной природы, отек глоточного устья) были отмечены у всех пациентов. Это подтверждает роль тубарной дисфункции, развивающейся на фоне анатомических или функциональных нарушений в полости носа, в этиопатогенезе воспаления среднего уха.

При тимпанометрии во второй группе пациентов у 23 обследованных, выявлен тип тимпанограммы С, у 15 тип В. При аудиологическом обследовании пациентов второй группы получены следующие результаты: нормальный слух у 15 пациентов, кондуктивная тугоухость 1 степени наблюдалась в 7 случаях, смешанная тугоухость 1 степени – в 9 случаях, смешанная тугоухость 2 степени – в 8 случаях, смешанная тугоухость 3 степени – в 9 случаях, смешанная тугоухость 4 степени – в 7 случаях.

Во второй группе пациентов по данным передней активной риноманометрии среднее значение суммарного объемного потока было значительно меньше, чем в первой группе и составляло 268,6±77,8 мл/с ($p<0,005$). Через 6-7 суток после операции хотя и отмечалось некоторое увеличение этого показателя до 499,8±77,8 мл/с, его значение не достигало нормативного значения ($p<0,005$). На 3 – 4 неделе пациенты отмечали выраженное улучшение носового дыхания, однако сохранялось значимое отличие рассматриваемого показатели нормальных цифр: 671,6±120,2 против 772,6±127,2 ($p<0,005$) (Табл. 1).

Таблица №1

Показатели носового дыхания у пациентов 1 и 2 групп на различных этапах лечения (мл/с)

Группы пациентов	До вмешательства	Через 6–7 суток после операции	Через 3–4 недели после операции
I – группа	772,6±127,2	–	–
II – группа	268,6±77,8	499,8±77,8	671,6±120,2

При исследовании вентиляционной функции слуховой трубы во второй группе получены следующие результаты: тимпанограмма тип С – 23 пациента, тип Ad – 15 пациентов. В случае с пациентами с хроническим гнойным средним отитом проводился тест ETF2. Давление открытия слуховой трубы и остаточное давление в барабанной полости у этих пациентов до вмешательства в полости носа составили 177,7±33,1даПа и 56,8±10,2даПа соответственно. Через 6-7 суток после операции зафиксировано значимое ухудшение показателей вентиляционной функции слуховой трубы ($p<0,05$) что, на наш взгляд, связано с послеоперационными реактивными явлениями, в том числе отеком в носоглотке. Однако через 3-4 недели отмечено улучшение вентиляционной функции по сравнению с дооперационным уровнем ($p<0,05$) (Таблица № 2).

Таблица №2

Результаты исследования вентиляционной функции слуховой трубы у пациентов 1 и 2 групп на этапах лечения (даПа).

Группы	Вид исследования	До вмешательства	Через 6-7 суток после операции	Через 3-4 недели после операции
1группа (n=15)	тимпанометрия	12,4±17,8	–	–
	ETF тест 1пик 2пик 3пик	 (12,4±17,8) (–24,1±–5,1) (27,6±10,9)	–	–
2группа ЭСО (n=23)	тимпанометрия	(–117,6±–27,8)	(–114,6±–23,7)	(–97,5±–23,9)
	ETF тест 1пик 2пик 3пик	 (–117,6±–27,8) (–117,3± –27,2) (–111,7±–25,7)	 (–114,6±–23,7) (–114,9±–25,3) (–107,7±–23,9)	 (–97,5±–23,9) (–114,9±–24,1) (–90,7±20,6)
АСО (n=15)	тимпанометрия	Ad	Ad	Ad
ХГСО (n=17)	ETF2 тест Давление открытия Остаточное давление	 (177,7±33,1) (56,8±10,2)	 (187,5±36,6) (64,6±11,1)	 (123,6±29,3) (49,3±11,8)

ЭСО – экссудативный средний отит, АСО – адгезивный средний отит, ХГСО – хронический гнойный средний отит, n – количество обследованных ушей.

Выводы

1. В течение 3–4 недель после реконструктивного хирургического вмешательства в полости носа, носовое дыхание поступательно улучшается, однако не достигает нормативных значений.

2. Одновременно происходит изменение показателей вентиляционной функции слуховой трубы с временным ухудшением к 6–7 дню после операции и улучшением к концу срока наблюдения.

Литература

1. Альтман Я.А., Таварткиладзе Г.А. Руководство по аудиологии. М.: ДМК Пресс, 2003. 359 с.

2. Бобошко М.Ю., Лопотко А.И. Слуховая труба. СПб.: СпецЛит. 2003. 360 с.

3. Дворянчиков В.В. Ринологические аспекты хронической патологии среднего уха // Российская ринология. – 2005. – № 2. – С. 19.

4. Евсеева В.В. Акустическая ринометрия и риноманометрия.// Российская ринология. – 2005. – № 1. – С. 22–25.

5. Монькина Е.А., Бейсов Р.Г., Бейсова В.Р. Коррекция внутри носовых структур в процессе лечения больных тубоотитом. // Российская ринология – 2007. – № 2. – С. 95.

6. Паутов Н.А. Заболевания евстахиевой трубы, негнойные воспаления барабанной полости. В кн: Т. 4. Под ред. Воячека В.И., Преображенского Б.С. Руководство по оториноларингологии. М.: 1960. 67–69 с.

7. Пальчун В.Т., Крюков А.И., Туровский А.Б., Шубин М.Н., Цыганкова В.С. Дисфункция слуховой трубы. Новые аспекты диагностики и лечения // Вестник оториноларингологии – 2000. –№4. – С. 5–10.

8. Пискунов Г.З., Пискунов С.З. Клиническая ринология. М.: Медицинское информационное агантство. 2006. 106 с.

9. Austin C. E., Foreman J.C. Acoustic rhinometry compared with posterior rhinomanometry in the measurement of histamine and bradykinin -induced changes in nasal airway patency // J. of Pharmacology –1994. –Vol.37. – P. 33–37.

10. Kastl KG., Rettinger G., Keck T. The impact of nasal surgery on air-conditioning of the nasal airways.// Rhinology. – 2009. Sep.47(3):2. –P. 37–41.

11. Songu M., Aslan A., Unlu HH., Celik O. Neural control of eustachian tube function.// Laryngoscope. – 2009. Jun.119(6):1. –P. 198–202.

12. Zapletal A., Chalupov J. Nasal airflow and resistance measured by active anterior rhinomanometry in healthy children and adoles-cents.// Pediatr. Pulmonol. –2002. – Vol. 33, № 3. – P. 174–180.

УДК 616.288.1:616-006.5:616-006.6

ОСОБЕННОСТИ ЛЕЧЕНИЯ ОПУХОЛЕЙ НАРУЖНОГО СЛУХОВОГО ПРОХОДА

А.И. Чернолев, В.И. Попадюк, К.В. Ефимочкина

ГОУ ВПО Российский университет дружбы народов, г. Москва
(Зав. каф. оториноларингологии – проф., В.И. Попадюк)

Проблема борьбы с опухолевыми заболеваниями ЛОР-органов была и остается актуальной в оториноларингологии. Наименее изученными из всей онкопатологии ЛОР-органов являются опухоли уха.

Довольно часто встречаются опухолеподобные и доброкачественные опухоли наружного слухового прохода (Антонив В.Ф., 1983, Попадюк В.И., 2003), которые отмечаются большим разнообразием гистологической структуры. На первом месте среди них находится папиллома (Антонив В.Ф., Попадюк В.И., 1995), реже встречается гемангиома, остеома, фиброма, церуминома, хондрома, липома, невусы и атеромы.

Злокачественные опухоли уха составляют до 2% всех злокачественных опухолей и от 5 до 12% опухолей ЛОР-органов. Из них на наружный слуховой проход приходится до 10%. Различие статистических данных, по нашему мнению, связано со сложностью определения исходной локализации новообразования в области уха.

В. Ф. Антонив (1983) дифференцирует предраковые и фоновые состояния, а также фоновые процессы. Предраковые состояния – это невусы, папилломы, гемангиомы, церуминомы, фоновые состояния – ожоги, механическая травма, фоновые процессы – хронические воспалительные заболевания кожи наружного слухового прохода.

Доброкачественные опухоли и опухолеподобные состояния опасны тем, что имеют потенциальную возможность озлокачествляться. В. Ф. Антонив (1983) считает, что для проявления злокачественной опухоли помимо местных патологических изменений, необходим провоцирующий фактор – фактор риска. Такими факторами являются, например, солнечная радиация, механическая и термическая травмы.

Морфологическая структура злокачественных опухолей наружного уха многообразна (Любская О.Г., 1992). По мнению В.Ф. Антонива, частота случаев базально-клеточного рака наружного слухового прохода в два-три раза меньше, чем плоскоклеточного.

Наше исследование основано на результатах всестороннего и углублённого анализа развития болезни, методов диагностики и результатов лечения 95 больных с опухолеподобными образованиями, доброкачественными и злокачественными опухолями наружного слухового прохода, которые находились на лечении в ЛОР-клинике Российского университета дружбы народов.

Первое место по количеству больных занимали злокачественные новообразования – 33 больных, несколько реже встречаются опухолеподобные и доброкачественные образования – 30 и 32 больных соответственно. Большинство пациентов были в возрасте от 20 до 80 лет. Среди опухолеподобных образований чаще встречались невусы – 22 больных, с атеромами было 8 больных.

Среди больных с доброкачественными опухолями на первом месте были пациенты с плоскоклеточной папилломой – 14, на втором – больные гемангиомами – 5 человек, остеомами – 5, на третьем месте – церуминомами – 4, на четвертом – дерматофибромами – 4 пациента.

Злокачественные опухоли встречались у 33 больных. По гистологической структуре разделение было следующим: мы наблюдали 16 больных базально-клеточным раком и 17 – плоскоклеточным раком.

Основным методом лечения больных опухолями наружного слухового прохода является хирургический.

Всем больным мы проводили хирургические вмешательства с помощью радиоволнового ножа «Сургитрон». С опухолеподобными и доброкачественными опухолями наружного слухового прохода прооперированы 62 больных, злокачественными – 33. Чаще всего опухоль локализовалось на нижней и задней стенках наружного слухового прохода – у 52 больных,

в 9 случаях образование находилось на передней стенке слухового прохода, у 28 больных – занимало все стенки слухового прохода (хрящевой отдел), в 6 случаях – прорастало в костный отдел слухового прохода с распространением на височную кость.

В большинстве случаев (46 больным) произведено удаление новообразования с подлежащей кожей, 5 больным – с подлежащим хрящом нижней стенки, 8 пациентам – образование удалено с подлежащим хрящом задней стенки и в 3 случаях удалена передняя стенка наружного слухового прохода. У 28 больных выполнена полная резекция хрящевого отдела слухового прохода, в 6 случаях произведена резекция наружного слухового прохода по методу кафедры или резекция височной кости.

При удалении новообразований наружного слухового прохода, по возможности, мы старались сохранить хотя бы одну из стенок наружного слухового прохода, что, в большинстве случаев позволило избежать атрезии последнего в послеоперационном периоде.

Диагностика и лечение опухолеподобных, доброкачественных и злокачественных новообразований наружного уха зависит от первичной их локализации, гистологической структуры образования и его распространенности. Адекватное хирургическое лечение опухоли – надежный и эффективный способ профилактики рецидива, малигнизации (в случае доброкачественных образований).

Литература

1. Антонив В.Ф. Опухоли уха. // метод. рек. – 1995. – 5 с.

2. Антонив В.Ф. Диагностика и лечение доброкачественных опухолей и опухолеподобных образований уха. // Вестник оториноларингологии. – 1981. – №2. – С. 17–20.

3. Антонив В.Ф. Новообразования уха. Клиника, диагностика, лечение // ЦОЛИУВ-1983. – С. 20.

4. Любская О.Г. Злокачественные опухоли, исходящие из наружного уха: автореф. дис. канд. мед. наук. М., 1992. – С.20.

5. Попадюк В.И. Ранняя диагностика и методы лечения при новообразованиях уха: автореф. дис. докт. мед. наук. – М., 2003

УДК 616.284-002.3:615.015.32

ИСПОЛЬЗОВАНИЕ АНТИГОМОТОКСИЧЕСКИХ ПРЕПАРАТОВ В КОМПЛЕКСНОМ ЛЕЧЕНИИ ЭКССУДАТИВНЫХ ОТИТОВ

С.В. Чернышенко, С.В. Петручек, Т.А. Дурягина, Э.Н. Рамазанов, С.Н. Мазлумьянц

(ЧП «Клиническая больница», отоларингологическое отделение) г. Симферополь

USE ANTI-HOMOTOXIC MEDICATIONS IN COMPLEX TREATMENT OF EXUDATIVE OTITES

S.V. Chernyshenko, S.V. Petruchek, T.A. Duryagina, E.N. Ramazanov, S.N. Mazlumianc

Exudative otites- form-your vocal health, low-intensity inflammation, accumulation in drum cavity ekssudata that restricts the mobility of auditory bones and eardrum and reduces hearing. Antihomotoxic medications (АНТМ) provide a range of therapeutic effects, which include spasmolytic, antimicrobial, anti-inflammatory, antihistamines and antiagregation effect. АНТМ means of influencing the recovery of mucous membranes respiratory tract and middle ear are drugs Traumel-C, Иuforbium compositum spray, Limfomiozot.

Use АНТМ reduces the time a patient in a hospital, restores proper work soundconducting system improves hearing; improves clinical status of patients and returns them in an active social life.

Ключевые слова: экссудативный средний отит, антигомотоксическая терапия, иммуномоделирующее действие.

Keywords: otitis media exudative, antihomotoxic therapy, immunomodelation action.

Среди пациентов с негнойными заболеваниями среднего уха наибольшее внимание привлекает экссудативный средний отит (ЭСО).

ЭСО – форма среднего отита, проявляющаяся вялотекущим воспалением, скоплением экссудата в барабанной полости, который ограничивает подвижность слуховых косточек и барабанной перепонки и приводит к снижению слуха. ЭОС известен давно. В работах Д.И. Тарасова (1988 г.), Б.В. Шеврыгина (2002 г.) подчеркивается роль обструкции слуховой трубы, возникновения вакуума и образования экссудата в барабанной полости [2, 5]. Причинами, вызывающими перечисленные патологические процессы в среднем ухе являются: респираторные вирусные инфекции, заболевания околоносовых пазух, патология лимфоидной ткани носо- и ротоглотки, аллергические риносинуситы, анатомические аномалии носа и носоглотки, новообразования и др.

Широкое использование антибиотиков, деконгестантов местного и общего действия, противовоспалительных средств в традиционных схемах лечения дополнительно ослабляет иммунитет макроорганизма, неблагоприятно влияет на биохимические процессы в печени, блокируя ферменты и катализаторы. Рецидивирование воспалительных процессов приводит к атрофии мерцательного эпителия слизистой оболочки верхних дыхательных путей (ВДП), изменениям в количестве и свойствах секрета [1]. Продукция секрета с измененными реологическими свойствами – высокой вязкостью и адгезивностью, наряду с угнетением мерцательной активности реснитчатых клеток способствует скоплению секрета и механической обтурации [8]. Эти процессы оказывают негативное влияние на течение воспалительного процесса и снижают активность терапии. Большое значение в патогенетической терапии следует уделять состоянию мукоцилиарного транспорта и способам его коррекции. Становится понятным, что фармакологическая коррекция вышеуказанных нарушений должна быть комплексной и системной.

Этим требованиям отвечают антигомотоксические препараты (АГТП), обладающие способностью восстанавливать функциональные характеристики тканей, органов и систем, ока-

зывать регулирующее воздействие на метаболизм и иммунный статус, практически лишены побочных эффектов и возрастных ограничений. АГТП оказывают целый ряд лечебных эффектов, к которым относятся сосудорасширяющий, антимикробный, обезболивающий, антигистаминный и антиагрегационный эффект [3, 6].

Традиционные методы лечения ЭОС часто утрачивают эффективность и заболевание приобретает рецидивирующую форму. Поиск новых, более эффективных подходов к реабилитации пациентов, страдающих данным заболеванием является достаточно актуальным. Среди АГТП, средствами влияющими на восстановление слизистых оболочек ВДП и среднего уха, являются препараты Траумель-С, Лимфомиозот, Эуфорбиум композитум спрей.

Траумель-С является комплексным АГТП, состоящим из 12 компонентов растительного и 2-минерального происхождения, которые оказывают стимулирующее, противовоспалительное, антиэкссудативное и регенерирующее действие.

Эуфорбиум композитум спрей нормализует обменные процессы, обладает противовирусным действием, препятствует высыханию слизистой, активизирует лизосомальные ферменты, эффективно воздействует на выведение абсорбированных в соединительной ткани гомотоксинов [7].

Лимфомиозот оказывает лимфодренажное, противоотечное, детоксикационное, имуномоделирующее действия, повышает биодоступность для других фармперпаратов.

Целью нашей работы было исследование действия вышеуказанных препаратов в комплексном лечении пациентов страдающих ЭОС.

Материалы и методы исследования

На базе отделения отоларингологии ЧП «Клиническая больница» в период с 2008г. по 2010г. в исследовании терапевтической эффективности АГТП приняло участие 37 пациентов в возрасте от 16 до 55 лет (мужчин /м/ – 17, женщин /ж/ – 20). Всем пациентам проводились клиническое, оториноларингологическое (эндоскопия полости носа и носоглотки, аудиометрия, рентгенография околоносовых пазух /ОНП/), иммунологическое исследования (определяли концентрацию Ig G, Ig A, Ig M в сыворотке, содержание циркулирующих иммунокомлексов /ЦИК/, фагоцитарный индекс) до лечения и через 3 недели после окончания курса лечения. Пациенты были разделены на 2 группы. Основная, I группа, состоящая из 19 человек (м. – 9, ж. – 10) получала традиционное лечение: антибиотики, деконгестанты, антигистаминные препараты, физиолечение. Дополнительно, пациенты данной группы получали: Траумель-С 2,2 мл в/м ежедневно до 10 инъекций, затем 1 таблетка 3 р/д сублингвально; Лимфомиозот 10 капель 3 р/д сублингвально; Эуфорбиум композитум спрей в нос 2 дозы 3р/д до 1 месяца.

Контрольную, II группу, составляли 18 пациентов (м – 9, ж – 9), которые получали только традиционную терапию.

Результаты и их обсуждение

До начала лечения у всех пациентов отмечалось снижение слуха, «чувство переливания жидкости» в ушах, периодические слизистые выделения из носа, поражение звукопроводящего аппарата (костно-воздушный разрыв на аудиограмме), отек слизистой оболочки полости носа, инфильтрация слизистой оболочки носоглоточного устья слуховой трубы, повышение уровня Ig M и G, возрастание уровня ЦИК, снижение фагоцитарной функции.

В результате лечения у пациентов I группы мы наблюдали улучшение слуха, уменьшение выделений из носа, значительное снижение отека и инфильтрации слизистой оболочки носа и носоглоточного устья слуховой трубы, нормализацию рентгенологической картины ОНП, восстановление слуха и отсутствие костно-воздушного разрыва на аудиограмме.

Кроме того, отмечалось уменьшение содержания Ig M, нормализация Ig G и снижение уровня ЦИК, увеличение фагоцитарного индекса, что свидетельствовало об ингибировании аутоиммунного процесса, повышении неспецифической защиты организма и формировании специфического ответа в результате терапии АГТП (табл. 1).

Оценка эффективности клинических оториноларингологических симптомов проводилась на основе суммы индексов показателей «субъективные симптомы» (снижение слуха – СС, количество и консистенция выделений из носа – НВ, носовое дыхание – НД, рентгенография ОНП, общий анализ крови). Степень выраженности симптомов выделяли согласно следующей шкале: 0 – отсутствие, 1 – незначительный, 2 – умеренный, 3 – значительный (табл. 2).

Таблица 1

Изменение иммунного статуса пациентов разных групп до и после лечения

Показатель	Норма	I группа		II группа	
		До лечения	После лечения	До лечения	После лечения
Ig G	12,1 ± 1	14,4 ± 0,9	11,82 ± 0,84	13,8 ± 0,9	11,92 ± 0,76
Ig A	3,8 ± 0,11	2,51 ± 0,13	2,22 ± 0,17	2,36 ± 0,13	2,08 ± 0,17
Ig M	1,1 ± 0,1	1,96 ± 0,16	1,04 ± 0,16	1,78 ± 0,16	1,34 ± 0,16
ЦИК	0,065 ± 0,005	0,089 ± 0,004	0,058 ± 0,005	0,086 ± 0,004	0,084 ± 0,006
Фагоцитарный индекс	63,8 ± 3,9	45,4 ± 2,08	62,3 ± 4,6	43,4 ± 2,08	48,3 ± 2,6

Таблица 2

Оценка индексов субъективных и объективных симптомов

Параметры	Единицы измерения	I группа	II группа
СС	баллы	2,46± 0,20 1,60± 0,16	2,01± 0,19 0,86± 0,13
НВ	баллы	2,18 ± 0,21 1,27± 0,19	1,83± 0,15 1, 05± 0,14
НД	баллы	1,28± 0,09 0,83± 0,08	1,04 ± 0,07 0,63± 0,06
РГ ОНП	баллы	2,66± 0,12 1,03± 0,01	2,34± 0,12 1,65± 0,13
Эндоскопия	баллы	3,88± 0,15 1,65± 0,13	3,05± 0,16 2,38± 0,15
Лейкоциты	10^9/л	6,35± 0,24 6,41± 0,20	6,55± 0,21 6,47± 0,20
Эозинофилы	%	3,76± 0,55 2,88± 0,65	4,68± 0,39 4,78± 0,55
Лимфоциты	%	28,13± 1,11 30,52± 1,28	27,85± 1,30 28,02± 1,26
Сегментоядерные	%	58,45± 1,52 54,53± 1,48	57,98± 1,11 56,87± 1,13
СОЭ	мм/час	9,45± 1,17 8,00± 1,64	10,12± 1,32 9,14± 1,80

Выводы

1. Применение антигомотоксических препаратов Траумель-С, Лимфомиозот, Эуфорбиум композитум спрей в лечении больных страдающих экссудативным отитом:

- повышает эффективность стандартных схем лечения;
- сдерживает рост дисбиотических нарушений барабанной полости, слизистой носа, ОНП;
- предотвращает процесс эндогенной интоксикации, обусловленной антибиотиками.

2. Комплексное применение АГТП:

- влияет на системный иммунитет, регулируя уровни иммуноглобулинов, повышает неспецифическую защиту;
- оказывает нормализующее действие на структуру и функцию слизистых оболочек;
- снижает уровень эндотоксикоза и тем самым значительно улучшает прогноз течения заболевания.

3. Использование АГТП:

- снижает длительность пребывания пациента в стационаре;
- восстанавливает адекватную работу звукопроводящей системы, способствует улучшению слуха;
- улучшает клиническое состояние пациентов и возвращает их к активной социальной жизни.

Литература

1. Пискунов Г.З. Медикаментозная терапия в оториноларингологии. Рос. Ринология, 1998, 3: 24-35 с.
2. Тарасов Д.И., Федорова О.К., Быкова В.П. Заболевания среднего уха. М.: Медицина, 1988. 131 с.
3. Черноморец П.М., Жолос А.В. Основные механизмы развития острого воспаления: взгляд современной физиологии. Тез. межд. научно-практ. симп. «Антигомотоксическая терапия острых воспалительных заболеваний». К., 2006.
4. Шеврыгин Б.В., Керчев Б.И. Болезни уха, горла, носа. М. «ГЭОТАР-МЕД», 2002. 39 с.
5. Чурсина Т.Я., Михалев К.А.. Аллопатическая и антигомотоксическая терапия острого воспаления: альтернативные или взаимодополняющие пути? Биол. терапия, 2006, 1: 17–21 с.
6. Барри Роуз. Гомеопатия для всей семьи. М.: Крон-пресс, 2000. 143 с.
7. Рекевег Г.Г. Гомеопатическая антигомотоксикология. Смоленск.: «Гомеопатическая медицина», 1988. 248 с.
8. Modugno R. Obesita: tratamento biologico-omotossicologico edallopatico a confronto. A.I.O.T., Milano, 2004.

УДК 616.285-089.844-08-039.73

ВОЗМОЖНОСТИ NO-ТЕРАПИИ У БОЛЬНЫХ ПОСЛЕ ТИМПАНОПЛАСТИКИ

Е.А. Шевчик, В.М. Свистушкин, Н.М. Захарова, С.В. Шатохина, Г.Н. Никифорова, Н.С. Грачев, С.А. Кокорева, Г.А. Голубовский

POTENTIALS OF USING NO-THERAPY AFTER TYMPANOPLASTY

E.A. Shevchik, V.M. Svistushkin, N.M. Zacharova, S.V. Shatohina, G.N. Nikiforova, N.S. Grachev, S.A. Kokreva, G.A. Golubovskiy

ГУ МОНИКИ М.Ф. Владимирского
(Директор – з.д.н. РФ, член-корр. РАМН, проф. Г.А. Оноприенко)

В настоящее время наиболее эффективным методом лечения хронического гнойного среднего отита является хирургическое лечение, а именно проведение тимпанопластики. Не смотря на успехи слуховосстанавливающей хирургии, результаты данной операции не всегда бывают удовлетворительными. Под нашим наблюдением находились 30 пациентов, 20 из которым в послеоперационном периоде после тимпанопластики проводилась NO-терапия. Данные отомикроскопии, а также результаты цитологического исследования свидетельствуют об усилении процессов регенерации, улучшении приживления неотимпанального лоскута у пациентов основной группы.

Ключевые слова: тимпанопластика, NO-терапия.

Surgery is the best treatment for the chronic otitis media. The most frequent failure in tympanoplasty is reperforation. We used NO-therapy in 20 patients after tympanoplasty to improve the graft healing. To estimate the results of this treatment otomicroscopy and cytological examination were used. After the NO-therapy the estimation of the regenerative processes and better graft healing was observed.

Key-words: tympanoplasty, NO-therapy.

Заболевания среднего уха представляют собой важную в клиническом и социальном отношении патологию, в которой хронический гнойный средний отит (ХГСО) занимает значительную долю. Одним из последствий ХГСО является развитие стойкой тугоухости [5, 22, 23, 17].

В настоящее время наиболее эффективным считается хирургическое лечение больных ХГСО. С позиции современной отохирургии целью хирургического воздействия является не только санация патологического очага для предотвращения рецидивов заболевания, но и восстановление слуха за счет проведения слухоулучшающей операции тимпанопластики, основная задача которой – восстановление замкнутой барабанной полости и реконструкция элементов звукопроводящей цепи [22, 23, 17, 14].

Несмотря на успехи слуховосстанавливающей хирургии, многолетняя оценка результатов тимпанопластики свидетельствуют о необходимости дальнейшего изучения и разрешения ряда вопросов, связанных с повышением положительных функциональных исходов этих операций. Среди осложнений тимпанопластики наиболее часто встречается полное или частичное отторжение неотимпанальной мембраны [3, 16]. Это связано, прежде всего, с неблагоприятными условиями, в которых оказывается трансплантат: обычное расположение – между двумя воздухоносными полостями – барабанной полостью и наружным слуховым проходом, при этом возможность врастания в него кровеносных сосудов имеется только по краям лоскута. Это приводит к нарушению формирования капиллярного кровоснабжения и трофической иннервации [12, 6]. Кроме того, не редко встречается смещение трансплантата, что ведет к нарушению трофики и, как результат, к частичному или полному некрозу. По данным литературы возникновение реперфорации наблюдается в 7–57% случае [1, 2, 11, 15].

Один из способов повышения эффективности тимпанопластики заключается в создании благоприятных условий для приживления неотимпанального лоскута, что достигается путем воздействия на течение репаративных процессов в послеоперационном периоде. [10].

Начиная с 1992 года, в литературе имеются сведения о роли эндогенного оксида азота в течение раневого процесса [19]. До этого было известно, что это простейшее химическое соединение, непрерывно продуцирующееся в клетках организма человека, выполняет функции универсального регулятора-мессенджера [4], а также играет важную роль в обеспечении сосудистого тонуса, передаче нервного импульса, при стрессе, адаптации, иммунных нарушениях, инфекции, воспалении, опухолевом росте [9]. Было установлено, что при снижении выработки эндогенного оксида азота снижается синтез коллагена в ране, уменьшается прочность рубца, нарушаются процессы реэпителизации [20, 21]. Полученные результаты инициировали многочисленные дальнейшие исследования, посвященные влиянию экзогенного NO на раневое заживление. В 1997 году был обнаружен выраженный биостимулирующий эффект газообразного оксида азота (NO), который проявлялся в ускорении заживления ран, трофических язв. Последующее развитие этого направления привело к созданию аппарата «ПЛАЗОН», с помощью которого достигается терапевтический эффект путем воздействия на ткани человеческого организма потока низкотемпературной газовой смеси с высокой концентрацией молекул оксида азота, образованной за счет охлаждения воздушной плазмы.

Для изучения воздействия NO-содержащего газового потока на раневой процесс А.Б. Шехтером с соавторами был проведен ряд экспериментов на животных, включавших в себя серию опытов на моделях кожных ран, которые подвергались воздействию газообразного оксида азота. В контрольной группе раны обдувались теплым воздухом. В результате исследования было установлено, что в основной группе площадь раневой поверхности сокращалась намного быстрее. Средний срок полного заживления раны уменьшился на 7,5 суток по сравнению с группой контроля [18].

В настоящее время в оториноларингологии воздушно-плазменная терапия газообразным оксидом азота (NO-терапия) применяется у пациентов с различными заболеваниями верхних дыхательных путей, в том числе острым и хроническим синуситом, хроническим тонзиллитом, хроническим фарингитом, инфильтративной формой острого паратонзиллита, абсцедирующей формой острого паратонзиллита, а также для активации процессов регенерации и профилактики осложнений при реконструктивных операциях на гортани и трахее [7, 8].

В ЛОР-клинике МОНИКИ им. М.Ф. Владимирского газообразный оксид азота применен у больных, перенесших тимпанопластику. Под нашим наблюдением находились 30 пациентов в возрасте от 25 до 62 лет (средний возраст 47,7 лет). 20 пациентам в послеоперационном периоде после хирургического вмешательства проводилась NO-терапия. Результаты оценивались при помощи отомикроскопии, цитологического исследования мазков-отпечатков с поверхности неотимпанальной мембраны. Критериями выраженности воспалительно-репаративных процессов при отомикроскопии являлись количество раневого отделяемого, выраженность отека, гиперемии, васкуляризации, эпителизации неотимпанальной мембраны, появления реперфорации и ее размеры.

NO-терапия проводили, начиная с первых суток послеоперационного периода. До удаления тампонов из наружного слухового прохода газообразным оксидом воздействовали на заушную область в максимальном режиме в течение 3 минут. На 10–12 сутки после удаления тампонов из наружного слухового прохода проводили лечение экзогенным NO непосредственно на неотимпанальный лоскут в течение 1,5 мин ежедневно в течение 5 дней (5 сеансов).

После удаления тампонов по данным отомикроскопии у пациентов, получавших NO-терапию, количество раневого отделяемого было значительно меньше по сравнению с пациентами контрольной группы. Реактивные явления также были выражены в меньшей степени, чем в группе контроля.

Было отмечено, что у 16 из 20 пациентов основной группы, отек неотимпанальной мембраны был выражен слабо, а у 4 пациентов умеренно. При этом к 10–12 дню послеоперационного периода наблюди умеренную васкуляризацию лоскута. В контрольной группе у 6 пациентов имелся умеренно выраженный отек неотимпанальной мембраны, в аналогичные сроки послеоперационного периода васкуляризация ее была менее выражена по сравнению с пациентами основной группы. У 4 пациентов контрольной группы после удаления тампонов отмечен выраженный отек неотимпанального лоскута и практически отсутствие васкуляризации.

При проведении цитологического исследования у пациентов основной группы уже на 1–2 сутки после удаления тампонов в мазках- отпечатках с неотимпанальной мембраны наблюдали большое количество фибробластов, гистиоцитов, что свидетельствует о регенераторной фазе раневого процесса. Воспалительная инфильтрация была выражена незначительно и практически исчезала к 14–16 суткам послеоперационного периода.

У пациентов контрольной группы в мазках-отпечатках с поверхности неотимпанальной мембраны наблюдалось большое количество клеток воспалительного инфильтрата, кокковая флора единичные фибробласты появлялись только на 4–5 сутки после снятия тампонов.

Обсуждение и выводы

Воздействие газообразного оксида азота применяется клиницистами в виде различных схем при лечении трофических язв различной этиологии, огнестрельных и ожоговых ран, лучевых реакций у онкологических больных, послеоперационных осложнений в области швов, для улучшения приживления пересаженных кожно-мышечных лоскутов.

Применение NO-терапии оказывает бактерицидное действие, купирует воспаление и нарушение микроциркуляции, активирует эпителизацию ран и ангиогенез, ускоряет процессы созревания и ремоделирования грануляционно-фиброзной ткани. Полученные нами данные свидетельствуют о том, что проведение NO-терапии в послеоперационном периоде после тимпанопластики приводит к уменьшению выраженности воспалительного процесса, реактивных явлений, а также к усилению васкуляризации, процессов регенерации, и, как следствие, улучшению приживления неотимпанальной мембраны.

Таким образом, первые результаты применения данного метода по ведению больных в ранние сроки после тимпанопластики показали его эффективность. Дальнейший анализ результатов лечения, включая отдаленные сроки наблюдения, позволит детально оценить перспективы его дальнейшего практического использования.

Литература

1. Борисенко О.Н., Морфологические и функциональные результаты трех вариантов тимпанопластики – 2001/ Материалы XVI съезда оториноларингологов РФ «Оториноларингология на рубеже тысячелетий», Сочи, 21–24 марта 2001 г. С. 43–46.

2. Борисова К.З. Причины неудач тимпанопластики и профилактика осложнений / К.З. Борисова // Проблемы и возможности микрохирургии уха: Материалы Российской научно-практической конференции оториноларингологов. – Оренбург: Печатный Дом «Димур», 2002. – С. 44–46.

3. Боярский Г.Ф. Вопросы тимпанопластики и переспективы применения склеивающий материалов: (Клинико-экспериментальное ислед.) / Г.Ф. Боярский//Автореф. дис. канд. Мед. Наук – Киев, 1971. – 20 с.

4. Ванин А.Ф., Манухина Е.Б., Лапшин А.В. и др.//Бюл. экспер. биол. – 1993. – №8. – С. 142–144.

5. Вишняков В.В. Реконструктивная микрохирургия среднего уха при хроническом гнойном среднем отите: учебное пособие / В.В. Вишняков, Г.З. Пискунов. – М., 2004. – 40 с.

6. Вульштейн Х.Л. Слухоулучшающие операции: пер. с немец. / Х.Л. Вульштейн. – М.: Медицина, 1972. – 423 с.

7. Голубовский Г.А. Применение экзогенного оксида азота в комплексном лечении больных с воспалительными заболеваниями и повреждениями верхних дыхательных путей./ Г.А. Голубовский// Автореф. на соиск. учен. степени канд. мед. наук. М., 2007.

8. Голубовский Г.А. Применение экзогенной NO-терапии при патологии гортани /Г.А. Голубовский, В.Г. Зенгер, В.Ю. Тюкин, Е.Н. Пыхтеева//Материалы XVII съезда оториноларингологов России. СПБ, 2006.

9. Грачев С.В. NO-терапия – новое направление в медицине. Взгляд в будущее. //NO-терапия: теоретические аспекты, клинический опыт и проблемы применения экзогенного оксида азота в медицине. / Моск. Мед. Академия им. И.М. Сеченова; Моск. Гос. Тех. Университет имм. Н.Э. Баумана. – М., 2001. – С. 19–22.

10. Давыдов А.В. Применение саморассасывающейся губки при пластике сухих перфораций барабанной перепонки / А.В. Давыдов, А.В, Староха, В.Ю. Солодилов// Материалы XVIIсъезда оториноларингологов России. – СПб., 2006. – С. 95.

11. Дискаленко В.В. Сравнительная характеристика исходов пластики суб- и тотальных дефектов барабанной перепонки с использованием биосинтетического раневого покрытия «Биокол-1»/В.В. Дискаленко, Л.М. Курмашова// Материалы XVIIсъезда оториноларингологов России.– СПб., 2006. – С. 97.

12. Дунайвицер, Б.И. К вопросу о сохранении воздухоносности неотимпанальной полости при мирингo- и тимпанопластике / Б.И. Дунайвицер // Журнал ушных, носовых и горловых болезней. – 1983. – №4. – С. 58–59.

13. Нагапетян Н.Р. Современные методы мирингопластики, профилактика осложнений. Автореф. на соиск. Степени канд. мед. наук. Ереван. – 2000.

14. Пальчун В.Т. Хронический гнойный средний отит в современной практике оториноларинголгии / В.Т. Пальчун // 5 Всерос. Съезд оториноларинг. Тез. докл. – Ижевск, 1984. – С. 194–198

15. Патякина О.К. Функциональная хирургия при хронических средних отитах / О.К. Патякина. Мат. Рос. научн.-практ. конф. оториноларинг. «Проблемы и возможности микрохирургии уха». – Оренбург, 2002. – С. 25–28.

16. Реутов В.П., Сорокина Е.Г., Охотин В.Е., Косицин Н.С. Циклические превращения оксида азота в организме млекопитающих М.: Наука, 1998. – 159 с.

17. Тос М. Руководство по хирургии среднего уха: в 4 т. Т. 1. Подходы, мирингопластика, оссикулопластика и тимпанопластика. Пер. с англ. А.В. Давыдов / Под ред. А.В. Старохи. – Томск: Сибирский государственный медицинский университет, 2004. – 412 с: 1103 ил.

18. Шехтер А.Б., Руденко Т.Г., Милованова З.П. и др. Теоретические основы и клинико-морфологические аспекты применения NO-терапии в лечении хирургических инфекций // IV всеармейская международная конф. Интенсивная терапия и профилактика хирургических инфекций: Тез. докл. – М., 2004. – С. 118–119.

19. Heck DE, Laskin DL, Gardner CR, Laskin JD. Epidermal growth factor suppresses nitric oxide and hydrogen peroxide production by keratinocytes. Potential role for nitric oxide in the regulation of wound healing. J Biol Chem. 1992 Oct 25;267(30): 21277–80.

20. Schaffer MR, Tantry U, Gross SS, Wasserburg HL, Barbul A. Nitric oxide regulates wound healing. J Surg Res. 1996 Jun; 63(1): 237-40.

21. Stallmeyer B, Kdmpfer H, Kolb N, Pfeilschifter J, Frank S.The function of nitric oxide in wound repair: inhibition of inducible nitric oxide-synthase severely impairs wound reepithelialization. J Invest Dermatol. 1999 Dec; 113(6): 1090–8.

22. Ugo Fisch. Tympanoplasty, mastoidectomy and stapes surgery. Second edition. Thieme Stuttgart. New York. 2008.

23. Zahnert T. Hearing disorder. Surgical management. Laryngorhinootologie. 2005 May;84 Suppl 1: S. 37–50.

УДК:616.284.13-089.844

ДИФФЕРЕНЦИРОВАННЫЙ ПОДХОД К ХИРУРГИЧЕСКОМУ ЛЕЧЕНИЮ РЕТРАКЦИОННЫХ КАРМАНОВ БАРАБАННОЙ ПЕРЕПОНКИ СРЕДНЕГО УХА

А.А. Шиленков

ГУЗ «Ярославская областная клиническая больница»
(Главный врач – канд. мед. наук О.П. Белокопытов)

Целью исследования авторов было сравнение эффективности различных метолов пластики ретракционных карманов (РК) в зависимости от степени выраженности патологических изменений в среднем ухе.

Под наблюдением находилось 67 больных в возрасте от 16 до 64 лет с диагностированным ретракционным карманом барабанной перепонки. В соответствии с классификацией по J.Sade пациенты были разделены на 4 группы. В первой группе пациентам было выполнено иссечение ретракционного кармана и удаление разрушенной латеральной стенки аттика, во второй группе, помимо иссечения РК и его хондральной пластики, выполнялась ревизия стременно- наковаленного сочленения, а при необходимости и замещение разрушенной наковальни на парциальный протез. В третей группе иссечение и пластика хрящом РК было дополнено шунтированием передних отделов барабанной перепонки. В четвертой группе, после тотального иссечения измененной барабанной перепонки, неотимпанальная мембрана формировалась из хряща трагуса с необходимой по показаниям оосикулярной пластикой титановым протезом. Во всех группах отмечено значимое понижение порогов восприятия по воздуху особенно на частотах 2 и 4 кГц. Костно-воздушный интервал в среднем сократился с 35до 15 дБ.

Техника пластики РК барабанной перепонки зависит от степени выраженности процесса. Применение хондральных лоскутов из трагуса и титановых оссикулярных имплантов дает стойкие результаты в отдаленном периоде наблюдений

Ключевые слова: Хронический отит- ретракционные карманы барабанной перепонки – хирургия.

Aim of investigation was to compare different approaches to plastic closure retraction pockets of tympanic membrane by using tragus chondral grafts.

Under our observation were 67 patients with tympanic membrane retraction (TMR) (age from 16 till 64). All patients were divided in four groups according J. Sade classification.

In all cases surgery of TMR were provided. In patients from I group excision of retraction and scutum drilling was done. Afterwards membrane defect was closed by chondral graft. In the second group closure of TM defect was completed with ossical reconstruction by PORP prosthesis. In the third group chondral plasty of TM was completed with transtympanic derange with titanium vent tube. In the forth group "butterfly" graft chondral plasty of TMR was done after total excision of retracted membrane.

Patients in all groups demonstrated increasing of audiology rates, air conduction thresholds became lower more than two times, especially on frequencies 2 and 4 kHz. Air-bone gap decreased in all groups from 35 dB to 13dB in average. Only in few cases perforations and recurrent retractions were visualized.

Chondral technique for closure of different types TMR most effective and demonstrate stabile long term results. Different types of TMR should be operated by different techniques of the chondral plasty.

Key words: Chronic otitis – tympanic membrane retractions – surgery.

Ретракционные карманы (РК) барабанной перепонки достаточно часто наблюдаются у пациентов со снижением слуха по кондуктивному типу. При этом степень нарушения слуха может варьировать от незначимой для пациента до выраженной, влияющей на социальную активность индивидуума.

Как правило, пациентов с РК включают в группу больных, страдающих хроническим гнойным средним отитом или адгезивным отитом, а выделение их в самостоятельную па-

тологию среднего уха наблюдается крайне редко. Причиной неправильной диагностики данной патологии является недостаточное оснащение лечебных учреждений оптическими системами и в первую очередь эндоскопами, которые позволяют не только выявлять РК, но и определить степень его распространения в аттик и далее в aditus ad antrum. Кроме того, эндоскопические технологии дают возможность диагностировать степень деструкции слуховых косточек[3]. От выраженности деструктивных явлений в области скутума и слуховых косточек, в первую очередь разрушение стременно-наковаленного сустава, зависит снижение порогов слуха.

Предложено несколько классификаций РК. В основе этих классификаций лежат такие базовые критерии, как объем РК, степень фиксации перепонки к промонториуму и эрозии слуховых косточек, а также локализация ретракции. Наиболее популярной считается классификация Sade 1979 года, согласно которой выделяют четыре типа РК[10]:

• Тип S1 – простая ретракция, характеризующаяся втяжением в расслабленной части барабанной перепонки.

• Тип S2. Делится на два подвида: подвид S2а – ретракция в области наковально-стременного сустава без его эрозии, подвид S2б – ретракция в той же зоне, но с эрозией наковально-стременного сочленения.

• Тип S3 – ретракция, распространяющаяся до уровня промонториума.

• Тип S4 – ретракция до уровня медиальной стенки барабанной полости с адгезией (ателектаз барабанной полости).

Лечебная тактика при РК определяется патогенезом данной патологии, в основе которой лежит хроническая дисфункция слуховой трубы. Терапия направлена на восстановление проходимости слуховой трубы. В частности, используются различные способы продувания слуховых труб, а также транстимпанальное шунтирование барабанной полости[6]. Однако простое продувание слуховой трубы, как правило, малоэффективно в случаях тотальной атрофии барабанной перепонки.

Атрофия фиброзного слоя барабанной перепонки имеет необратимый характер, вследствие этого требуется замещение участка поврежденной перепонки пластическими материалами. Предложены различные варианты пластики РК: пластика трагусным хрящом, хондроперихондральным лоскутом и прочие. Так, V.Conloigner в 2003 году указывал на необходимость тотального замещения ретрагированного участка барабанной перепонки хрящом [2]. P.Spielman в 2006 году предложил укреплять перепонку хондро-перихондральным лоскутом, выкроенным в виде трехлучевой звезды [11].

Особая роль в литературе уделяется укреплению латеральной стенки аттика. Для этого используется свободный костный или хрящевой лоскут [1,9]. При этом отмечено, что восстановление латеральной стенки аттика предотвращает развитие вторичной ретракции [7]. В то же время ряд авторов получили хорошие результаты после простого иссечения участка ретрации с последующей тампонадой наружного слухового прохода [8, 12]. Однако такая тактика приемлема лишь при небольших РК, без выраженной костной деструкции и снижения слуха. При распространении РК на стременно-наковаленное сочленение с деструкцией сустава требуется выполнение оссикулопластики протезами слуховых косточек [5]. Однако, несмотря на большое количество методик, четкого определения тактики лечения РК до сих пор не существует.

Отдаленные результаты хирургического лечения РК по данным литературы также весьма противоречивы: от 80% положительных результатов при хрящевой пластике до 43,5% при лечении тотальных ателектазов барабанной полости [4]. Таким образом, определение тактики хирургического вмешательства при РК и исследование послеоперационных результатов является актуальным.

Целью нашей работы было изучить эффективность хирургических подходов к лечению ретракционных карманов в зависимости от выраженности патологических изменений в барабанной перепонке.

Пациенты и методы. Под нашим наблюдением находилось 67 больных с ретракционным карманом барабанной перепонки. Мужчин было 25, женщин – 42. Возраст пациентов – от 16 до 64 лет. Средний возраст составил 45,3 года.

В соответствии с классификацией по Sade пациенты были разделены на четыре группы. Первую группу составили 14 пациентов с РК типа S1. Больные с РК второго типа (тип S2) составили вторую группу (23 пациента). Третья группа была сформирована из 21 больного, у которых был выявлен РК третьего типа (тип S3). В четвертую группу были отнесены 9

пациентов с ателектазом барабанной полости, что соответствовало четвертому типу РК – тип S4.

Все больные были проведены по стандартному протоколу обследования, который включал инструментальный осмотр ЛОР-органов, отомикроскопию, видеоотоэндоскопию, тимпанометрию и тональную аудиометрию. Отомикроскопия и видеоотоэндоскопия осуществлялись с целью установления РК и его распространения. При подозрении на формирование холестеатомы среднего уха выполнялась компьютерная томография височных костей в двух проекциях. Данное исследование сделано в 42 случаях.

Всем больным выполнены операции по коррекции РК. Подход к хирургическому лечению зависел от типа РК. Таким образом, в каждой группе были выполнены различные хирургические вмешательства. Так, в первой группе трансканальным доступом произведено удаление РК в проекции расслабленной части барабанной перепонки. При этом обращали внимание на наличие разрушений костной структуры латеральной стенки аттика и наличия скрытого участка РК под его навесом. При наличии аррозии пораженная кость замещалась хрящевым лоскутом, взятым из трагуса. Образовавшаяся после удаления РК перфорация закрывалась сформированным лоскутом хряща.

Во второй группе после иссечения РК проводилась детальная ревизия оссикулярной системы среднего уха. В первую очередь обращали внимание на состояние стременно-наковаленного сочленения. При деструкции сустава между стременем и наковальней выполнялось протезирование цепи слуховых косточек оссикулярными титановыми протезами. У 4 больных был установлен парциальный протез, а в 2-х случаях вследствие отсутствия арки стремени потребовалось применение протеза типа TORP. Укрепление каркаса барабанной перепонки выполнялось трагусным хрящом, который укладывался между площадкой протеза и остатками барабанной перепонки, обеспечивая передачу звуковых колебаний.

В третьей группе, где ретракция соответствовала проекции промонториума, разрушения оссикулярной системы не наблюдалось. Однако у всех пациентов с РК третьего типа наблюдался экссудативный процесс в барабанной полости, что помимо непосредственного замещения РК хрящевым лоскутом потребовало длительного трастимпанального дренирования барабанной полости титановым шунтом. Учитывая то, что большая часть pars tensa барабанной перепонки подверглась атрофии и удалялась во время операции, установка шунта осуществлялась в передних квадрантах перепонки до подведения под нее хрящевого лоскута.

В четвертой группе, т.е. у больных с тотальным ателектазом барабанной полости, применялась следующая хирургическая тактика. Трансканальным доступом, начиная от тимпанального кольца, выделялась и удалялась атрофированная барабанная перепонка. При этом уделяли внимание возможным скрытым карманам в области канала лицевого нерва, окон преддверия и костного устья слуховой трубы. Осуществляли ремобилизацию слуховых косточек, а при невозможности восстановить подвижность косточек (3 случая) выполняли протезирование оссикулярной системы парциальным протезом из титана. Для закрытия дефекта барабанной перепонки применялась техника солидного хондрального трагусного лоскута типа баттерфляй, вырез которого фиксировался на рукоятке молоточка.

Во всех группах пациентов после выполнения пластики РК хрящевым лоскутом осуществляли силиконовую выстилку барабанной перепонки и тампонаду полости слухового прохода фибриновой губкой Спонгостан. Дополнительно наружная часть слухового прохода тампонировалась турундой, пропитанной тетрациклиновой мазью. Швы и наружный тампон удаляли на 7 сутки после операции, а силиконовую выстилку и тампон из губки Спонгостан – через 21 день. Как правило, к этому сроку происходила полная эпидермизация хондрального лоскута и восстановление целостности кожного покрова слухового прохода. В сроки после удаления силиконовой выстилки и тампонады осуществляли наблюдение за процессом эпидермизации, выполняя туалет наружного слухового прохода и его высушивание теплым воздухом с использованием для этой цели фена для сушки волос.

Результаты и их обсуждение

Результаты выполненных операций оценивали по следующим критериям: степень состоятельности хондрального лоскута, наличие вторичной ретракции в отдаленном периоде, степень снижения слуха. Аудиологические показатели в отдаленном послеоперационном периоде оценивались согласно порогу восприятия по воздуху и костно-воздушному интервалу на стандартных частотах 0,5, 1, 2 и 4 кГц. Срок катамнестического наблюдения находился в пределах от 7 месяцев до 3 лет и в среднем составил 1,3 года.

Таблица 1

Состояние барабанной перепонки после пластики ретракционного кармана

Показатели	Группа 1		Группа 2		Группа 3		Группа 4	
	n = 14		n = 23		n = 21		n = 9	
	Абс.	%%	Абс.	%%	Абс.	%%	Абс.	%%
Перфорация лоскута	1	7,1	2	8,7	2	9,5	–	–
Вторичная ретракция лоскута	1	7,1	2	8,7	1	4,8	1	11,1

Анализ полученных данных показал, что пластика РК хондральным лоскутом дает стойкие положительные результаты. Так, послеоперационные перфорации сформированного тимпанального лоскута наблюдались лишь в единичных случаях: в первой группе – только у 1 больного (7,1%), во второй и третьей группах – у 2 больных (8,7% и 9,5% соответственно). А в четвертой группе перфораций не отмечено и вовсе (табл.1). По данному сравниваемому признаку достоверной разницы в группах не выявлено ($p>0,05$). Следует указать, что в случаях, когда помимо пластики РК проводилось шунтирование барабанной полости (третья группа наблюдений), после удалении шунта перфорации в месте его установки также не отмечено, как и рецидива экссудативного процесса.

Вторичные ретракции тимпанального лоскута в отдаленном послеоперационном периоде отмечались так же редко, как и перфорации. Во второй группе они имели место у 2 пациентов (8,7%), а в остальных группах – лишь в одном наблюдении в каждой группе. Однако с учетом небольшого количества наблюдений в четвертой группе (9 больных) встречаемость такого негативного проявления, как вторичная ретракция, в данной группе следует считать более частой, чем в остальных исследуемых группах наблюдений.

По данным аудиограмм, полученным в дооперационном периоде, существенных различий в показателях порога восприятия по воздуху на частоте 0,5 кГц между группами отмечено ($p>0,05$) (табл. 2). На частоте 1 кГц более высокие пороги воздушного восприятия зафиксированы у пациентов второй группы – 26,7±7,1 дБ, в то время как в остальных группах среднее значение данного показателя превысило 38 дБ. На частотах 2 кГц и 4 кГц максимальные значения порога восприятия по воздуху отмечались в четвертой группе, причем на частоте 4 кГц данный показатель составил в среднем 70±20,1 дБ, что значительно превысило таковое значение в остальных группах и различие явилось достоверным ($p<0,05$).

В послеоперационном периоде во всех группах отмечено достоверное понижение порога восприятия по воздуху до показателей, характерных для I степени тугоухости, причем на всех исследуемых частотах. Различия по сравнению с дооперационными данными статистически достоверны, $p<0,05$.

Значение КВИ в дооперационном периоде на частотах 0,5 кГц, 2 кГц и 4 кГц во всех группах практически было одинаковым, различия между группами статистически не достоверны, $p>0,05$ (табл. 3). Лишь на частоте 1 кГц самое малое значение КВИ зафиксировано в первой группе (20,1±4,7 дБ), а самое высокое – в четвертой группе (32,0±6,9 дБ), в то время

Таблица 2

Состояние порогов слухового восприятия по воздуху у больных с РК в до- и послеоперационном периоде

Группа	0,5 кГц		1 кГц		2 кГц		4 кГц	
	До операции	После операции	До операции	После операции	До операции	После операции	До операции	После операции
1	36,7±9,3	12,1±4,2	26,7±7,1*	15,3±2,7	40,0±14,2	13,4±5,3	49,1±15,3	14,7±11,2
2	39,0±11,2	16,4±5,1	38,0±9,2	14,2±4,5	39±16,1	10,2±6,4	44,0±11,7	16,5±12,1
3	32,5±12,1	13,2±4,6	40,0±12,1	16,0±4,3	47,5±11,6	11,9±5,2	45,0±17,1	18,2±12,1
4	42,0±17,1	17,1±3,1	46,0±9,9	15,0±5,1	59,0±13,1*	12,6±6,1	70,0±20,1*	16,4±6,4

* – $p<0,05$, различия при сравнении между группами достоверны

Таблица 3

Состояние костно-воздушного интервала у больных с РК до и после операции

Группа	0,5 кГц		1 кГц		2 кГц		4 кГц	
	До операции	После операции	До операции	После операции	До операции	После операции	До операции	После операции
1	27,2±13.5	6,2±4,2*	20,1±4,7	10,2±4,2*	35,1±9,1	10,1±4,1*	31,1±12,1	11,1±6,2*
2	29,1±11,3	7,3±5,1*	29,2±6,1	11,1±3,7*	32,1±6,2	9,5±3,5*	36±11,2	12,7±5,9*
3	32,1±14,2	8,5±3,1*	31,2±8,1	11,9±4,1*	34,8±10,1	11,1±4,1*	37,1±5,1	12,9±7,1*
4	31,8±12,1	12±2,1*	32±6,9	11,3±5,1*	37,3±9,8	9,9±3,9*	39,1±14,1	11,8±8,1*

* – различия по сравнению с дооперационными значениями достоверны, $p<0,05$

как во второй и третьей группах этот показатель был одинаков – 29,2±6,1 дБ и 31,2±8,1 дБ соответственно, $p<0,05$.

В послеоперационном периоде во всех группах наблюдений отмечено достоверное сокращение КВИ, причем значительное и на всех частотах. Различия показателя КВИ после пластик ретракционных карманов по сравнению с дооперационным значением статистически достоверны в каждой группе ($p<0,05$). Следует подчеркнуть, что между группами существенных различий в значении КВИ на частотах 1 кГц, 2 кГц и 4 кГц не было. Однако на частоте 0,5 кГц в четвертой группе показатель КВИ был достоверно больше, чем в остальных группах ($p<0,05$). Тем не менее, его значение не превысило 12,0±2,1 дБ.

Таким образом, данные аудиограмм свидетельствовали об эффективности всех описанных методик пластики ретракционных карманов.

В качестве примера приводим наше наблюдение

Больная М., 38 лет поступила с ЛОР-отделение ЯОКБ с жалобами на снижение слуха на правое ухо и рецидивирующие головокружения, которые связывала с туалетом уха ватным тампоном. Описанные симптомы головокружения появились около года назад. В анамнезе частые отиты в детском возрасте с гноетечением из правого уха, но в течение последних 20 лет оторея из правого уха не наблюдалась. Отмечает снижение слуха на правое ухо с раннего детства. При отоскопии справа слуховой проход широкий чистый, отделяемого нет. Барабанная перепонка в натянутой части целая серая. В проекции расслабленной части сухая корка. При отомикроскопии, после туалета уха, обнаружен глубокий ретаракционный карман барабанной перепонки первого типа, объем которого не контролируется при микроскопии. При осмотре отоэндоскопами 30° и 70° ретракционный карман распространяется в аттик и адитус ад антрум (рис. 1). При пробе с пневматической воронкой у больной возникает головокружение и горизонтальный нистагм вправо. Тональная адудиометрия показала наличие кондуктивной тугоухости справа 2 степени.

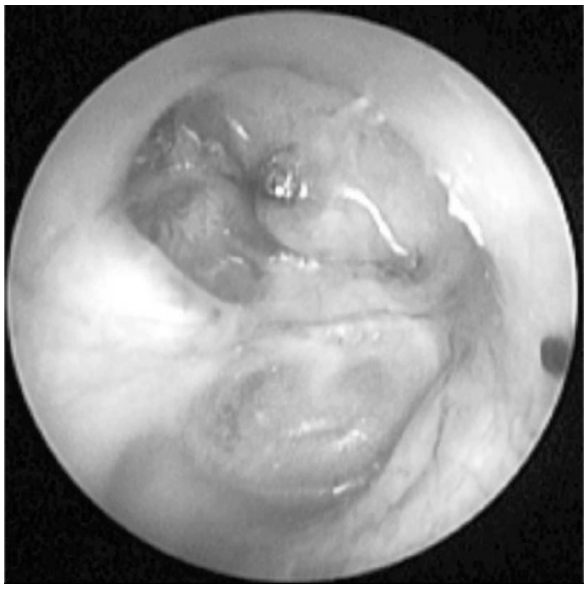

Рис. 1. *Отоэндоскопия правого уха больной М., 38 лет (отоскоп 4 мм, 30°). Глубокий ретракционный карман барабанной перепонки с разрушением латеральной стенки аттика.*

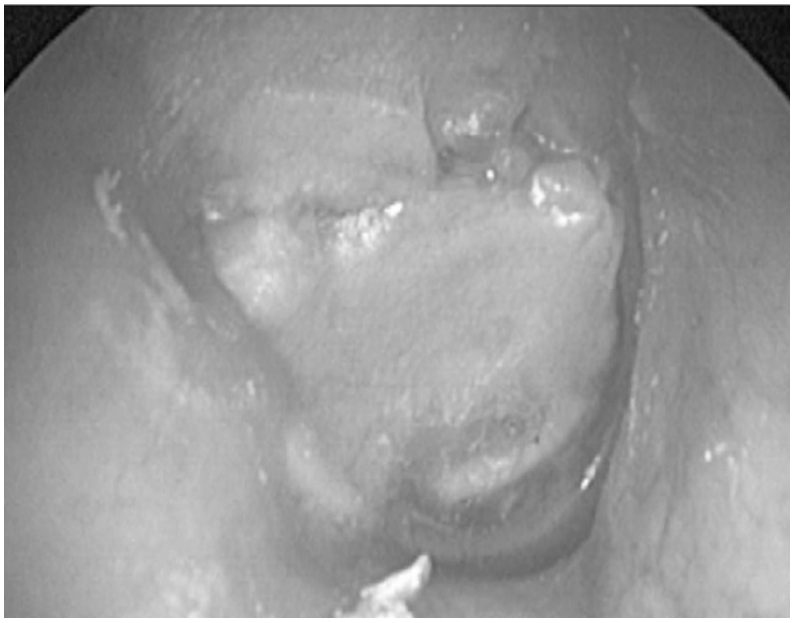

Рис. 2. *Отоэндоскопия правого уха больной той же больной через 3 года поле операции пластики ретракционного кармана хрящем из трагуса.*

По данным КТ височных костей имеется дефект латеральной стенки аттика, стенки латерального полукружного канала и разрушение тела накавальни. Признаков холестеатомы нет. Трансканальным доступом по Хиерману произведено выделение латальной стенки аттика, в которой имеется округлый дефект диаметром 2 мм. Бором удалена кость латеральной стенки аатика и адитуса до полного выделения стенок ретракционного кармана. После удаления выстилки ретракциооного кармана обнаружен дефект латерального полукружного канала диаметром 0,5 мм, который был закрыт комбинированным лоскутом (хрящ и фасция). Латеральная стенка аттика и адитуса восстановлена с применением хряща из трагуса. Неотимпаналная мембрана также сформирована из трагусного хрящевого лоскута. Реконструкция разрушенной оссикулярной системы произведена с применением парциального титанового протеза. Послеоперационный период без осложнений. На контрольной адиограмме минимальный порог восприятия по воздуху 15 дБ, остаточный КВИ 5 дБ. Головокружений нет, прессорная проба справа отрицательная. В течение пятилетнего срока наблюдений рецидива РК не наблюдалось, слух стабилен. (Рис. 2)

Описанное клиническое наблюдение указывает на эффективность хрящевой пластики глубокого ретракционного кармана с деструкцией слуховых косточек и фистулой лабиринта.

Выводы.

Пластика ретракционных карманов барабанной перепонки хрящевым лоскутом, взятым из трагуса, дает хорошие, стойкие результаты в отдаленном послеоперационном периоде.

Хирургический подход к пластике ретракционных карманов хрящом зависит от типа ретракции барабанной перепонки.

В случае наличия ретракционного кармана третьего типа показано применение шунтирования тимпанальной мембраны с целью предотвращения рецидива экссудативного процесса.

Литература

1. A study of recurrence of retraction pockets after various methods of primary reconstruction of attic and mesotympanic defects in combined approach/ A.G.Pfleiderer, S.Ghosh, N.Kairinos et al. // Clin. Otolaryngol. Allied. Sci. – 2003. – Vol.28, N6. – P. 548–551.

2. Cartilage tympanoplasty for posterosuperior retraction pockets of the pars tensa in children / V.Couloigner, N.Molony, P.Viala et al. // Otol. Neurotol. – 2003. – Vol. 24, N2. – P. 264–269.

3. Evaluation of attic retraction pockets by microendoscopy / S.Kakehata, K.Hozawa, K.Futai et al. // Otol. Neurotol. – 2005. – Vol.26, N5. – P. 834–837.

4. Jesic S. Clinical characteristics of the tympanic membrane retraction pocket / S.Jesic, V.Nesic, V.Djordjevic // Srp. Arh. Celok. Lek. – 2003. – Vol.131, N5–6. – P. 221–225.

5. Leonetti J.P. Retraction cholesteatoma of the sinus tympani / J.P.Leonetti, R.A.Buckingham, S.J.Marzo //Am. J. Otol. – 1996. – Vol. 17, N6. – P. 823–826.

6. Luntz M. The value of politzerization in the treatment of atelectatic ears/ M.Luntz, J.Sade // J. Laryngol. Otol. – 1988. – Vol.102, N9. – P. 779–782.

7. Mills R.P. Management of retraction pockets of the pars tensa / R.P.Mills // J. Laryngol. Otol. – 1991. – Vol. 105, N7. – P. 525–528.

8. Pars tensa retraction pockets in children: treatment by excision and ventilation/ V.Srinivasan, G.Banhegyi, G.O'Sullivan et al. // Clin. Otolaryngol. Allied. Sci. – 2000. – Vol. 25, N4. – P. 253–256.

9. Poe D.S. Cartilage tympanoplasty for management of retraction pockets and cholesteatomas / D.S.Poe, A.K.Gadre // Laryngoscope. – 1993. – Vol. 103, N6. – P. 614–618.

10. Sade J. The atelectatic ear. In secretory otitis media and its sequelae / J.Sade. – London: Cherchill-Livingston, 1979. – 96p.

11. Spielmann P. Surgical management of retraction pockets of the pars tensa with cartilage and perichondrial grafts / P.Spielmann, R.Mills // J. Laryngol. Otol. – 2006. – Vol. 120, N9. – P. 725–729.

12. Yung MW. Retraction of the pars tensa-long-term results of surgical treatment / M.W.Yung // Clin. Otolaryngol. Allied. Sci. – 1997. – Vol.22, N4. – P. 323–326.

УДК 616.284-002.253:576.8.077.3

ОСОБЕННОСТИ ФУНКЦИОНИРОВАНИЯ СИСТЕМНОГО И ЛОКАЛЬНОГО ИММУНИТЕТА ПРИ ЭКССУДАТИВНОМ СРЕДНЕМ ОТИТЕ

Н.В. Щербик[1,3], Е.Н. Кологривова[2], Д.Д. Очиров[1], Е.С. Никонова[2]

[1] ГОУ ВПО «Сибирский государственный медицинский университет Росздрава», г. Томск, кафедра оториноларингологии
[2] ГОУ ВПО «Сибирский государственный медицинский университет Росздрава», г. Томск, кафедра иммунологии и аллергологии
[3] Томский филиал ФГУ «Научно-клинический центр оториноларингологии ФМБА России» (директор – засл. врач РФ, проф. А.В. Староха)

Введение. Экссудативный средний отит (ЭСО) – негнойное заболевание среднего уха, проявляющееся скоплением в его полостях экссудата (серозного, слизистого или мукоидного характера), что приводит к формированию определенного симтомокомплекса, основной составляющей которого является тугоухость звукопроводящего или смешанного характера [2]. Существенное значение в развитии ЭСО играют иммунные нарушения на локальном и системном уровнях, которые не только способствуют манифестации ЭСО, но также играет немаловажную роль в прогрессировании и хронизации процесса [3,4]. Изучение роли иммунных механизмов в патогенезе данного заболевания необходимо для разработки подходов наиболее эффективной этиопатогенетической терапии.

Цель настоящего исследования – сравнительная оценка показателей системного и локального иммунитета при различных клинических вариантах ЭСО.

Материал и методы исследования. Под наблюдением находилось 75 больных экссудативным средним отитом в возрасте от 15 до 54 лет, поступивших в ЛОР-отделение МКЛПМУ «Городская больница №3» г. Томска и Томский филиал ФГУ «Научно-клинический центр оториноларингологии Росздрава». С учетом длительности заболевания (от 2 до 8 нед) и анамнестических данных 46 пациентов составили группу с острым и подострым ЭСО (ОЭСО); 29 пациентов (с длительностью заболевания от 9 до 24 нед) вошли в группу с хроническим процессом (ХЭСО). Контрольную группу составили 10 практически здоровых добровольцев, сопоставимых по полу и возрасту с пациентами исследуемых групп ЭСО, без патологии ЛОР-органов.

В качестве исследуемого материала использовали периферическую кровь и экссудат из барабанной полости. Кровь забирали из вены утром натощак в условиях процедурного кабинета. Экссудат получали путем аспирации шприцем из полости среднего уха до начала комплексной терапии. Экссудат из барабанной полости центрифугировали 10 минут при 3000 об/мин, после чего надосадок аликвотировали и замораживали для дальнейшего исследования, а из осадка готовили мазки.

Оценку субпопуляционного состава лимфоцитов периферической крови проводили методом иммунофлуоресценции. Содержание иммуноглобулинов в сыворотке крови определяли методом радиальной иммунодиффузии по Манчини. Также проводили подсчет гемограммы. В экссудате методом иммуноферментного анализа с использованием наборов производства «Вектор-БЕСТ» (г. Новосибирск) определяли концентрацию цитокинов – α-ФНО, γ-ИФН, ИЛ-10 и ИЛ-17. Из осадка экссудата из полости среднего уха готовили мазки, фиксировали их в этаноле и окрашивали по методу Романовского-Гимза. Методом световой микроскопии в мазках исследовали клеточный состав. В контрольной группе также были определены основные параметры иммунного статуса (субпопуляции лимфоцитов, сывороточные иммуноглобулины).

Для оценки полученных данных был использован пакет прикладных программ статистической обработки данных SPSS 17.0 (SPSS Inc.). Для сравнения независимых групп по количественным признакам применялся критерий Манна-Уитни (U-критерий). Частотный анализ проводили с помощью критерия χ^2 Пирсона. Различия считали достоверными при уровне значимости $p<0,05$.

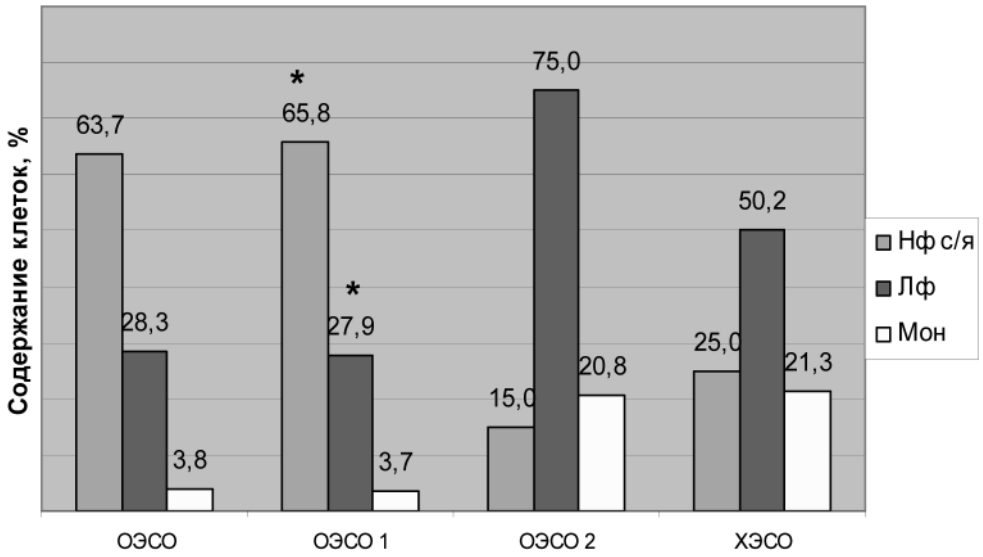

Рис. 1. *Клеточный состав экссудата из барабанной полости в разных группах пациентов с ЭСО*
*Примечание: *достоверность различий в сравнении с группой ХЭСО (p<0,05)*

Результаты. При исследовании показателей иммунного статуса у пациентов с острой и хронической формами ЭСО не выявлено межгрупповых различий, однако отмечались однонаправленные изменения в сравнении с группой здоровых добровольцев: преобладание сегментоядерных нейтрофилов в гемограмме (p=0,015 при ОЭСО, p=0,039 при ХЭСО), более низкое относительное содержание лимфоцитов (p=0,043 и p=0,039 соответственно для ОЭСО и ХЭСО), и, в частности, субпопуляции $CD3^+$-клеток (p=0,004, p=0,008). При ХЭСО концентрация иммуноглобулина G (IgG) была выше, чем в контрольной группе (p=0,019), но при этом не выходила за пределы референтных значений.

Выявленные нами особенности показателей гемограммы у всех пациентов с ЭСО (преобладание относительного содержания нейтрофилов над лимфоцитами) характерны для острого периода инфекционно-воспалительного процесса. В то же время, сниженное в сравнении с группой контроля содержание Т-лимфоцитов у обследованных пациентов, может быть следствием вялотекущей хронической инфекции и отражением сформировавшегося на этом фоне вторичного иммунодефицита. Отмеченные нами изменения в иммунном статусе при ЭСО согласуются с данными литературы [1].

При исследовании клеточного состава экссудата из полости среднего уха статистически значимых различий между показателями пациентов с ОЭСО и ХЭСО выявлено не было. Следует отметить преобладание лимфоцитов среди клеточных элементов экссудата при ХЭСО. При острой же форме отмечалась тенденция к повышению относительного содержания нейтрофилов.

Детальный анализ индивидуальных значений показал, что в 67% случаев на мазках из осадка экссудата у пациентов с ОЭСО отмечалось повышенное содержание нейтрофилов (p=0,046) и низкое содержание лимфоцитов (p=0,02) в сравнении с хронической формой, что позволило нам выделить их в отдельную подгруппу (ОЭСО 1), а в 33% случаев (подгруппа ОЭСО 2) картина клеточного осадка была сходна с картиной хронической формы (рис. 1).

Полученные нами данные не противоречат сведениям о том, что экссудативный средний отит является динамичным процессом, и клеточный состав экссудата изменяется в соответствии с фазами воспаления [3]. Вероятно, с течением времени под действием хемокинов в очаг локального воспаления активно рекрутируются лимфоциты, что мы и зарегистрировали при ХЭСО.

Исследованные нами цитокины определялись лишь в некоторых образцах экссудата, поэтому мы приводим результаты частотного анализа, отражающего процент проб, содержащих цитокины в концентрациях, выявляемых методом ИФА (табл. 1). С наибольшей частотой в экссудате определялись ИЛ-10 и ИЛ-17, при этом мы не выявили статистических различий по частотам выявления этих цитокинов в разных клинических группах. α-ФНО

был выявлен в единичных образцах экссудата у больных ОЭСО (9%), у больных ХЭСО в 24% случаев был выявлен γ-ИФН.

Таблица 1

Частота выявления цитокинов в экссудате у пациентов с ОЭСО и ХЭСО, (%).

Материал	Группы	Пробы, содержашие цитокины, %			
		α-ФНО	γ-ИФН	ИЛ-10	ИЛ-17
Экссудат	ОЭСО (n=46)	9	9	54	26
	ХЭСО (n=29)	0	24	24	24

Достоверных различий при анализе количественного содержания цитокинов не было выявлено, однако прослеживалась та же тенденция, что и при частотном анализе: более высокое содержание α-ФНО на фоне более низких концентраций γ-ИФН при острой форме ЭСО; при хронической форме высокие концентрации γ-ИФН сопровождались полным отсутствием α-ФНО.

Секреторный иммуноглобулин А (SIgA) определялся в 100% проб экссудата (табл.2).

Таблица 2

Содержание SIgA и общего белка в экссудате пациентов с ОЭСО и ХЭСО (Me (Q_1-Q_3))

Группы	ОЭСО (n=46)	ХЭСО (n=29)
SIgA, г/л	0,02 (0,02-0,03)	0,03 (0,02-0,03)
Общий белок, г/л	6,70 (4,68-9,80)	1,60 (0,98-9,33)

Достоверных различий содержания SIgA и общего белка при сравнении этих показателей у пациентов с разных клиническими формами ЭСО и показателями контроля не выявлено, однако обращает на себя внимание увеличение относительного содержания SIgA в общем пуле белков в экссудате пациентов с ХЭСО.

Заключение. Таким образом, анализируя результаты исследования параметров системного иммунитета, можно отметить однотипность реагирования иммунных механизмов при различных клинических вариантах ЭСО: преобладание относительного содержания нейтрофилов над лимфоцитами и низкое содержание Т-лимфоцитов. На локальном уровне при ОЭСО в воспалительный процесс вовлечены преимущественно механизмы естественного иммунитета (преобладание нейтрофильных лейкоцитов в экссудате, часто выявляется α-ФНО, высокая проницаемость слизистой для клеточных элементов). ХЭСО, как и следовало ожидать при длительном течении воспаления, характеризуется вовлечением лимфоцитов и их активацией (преобладание лимфоцитов в экссудате, чаще выявляется γ-ИФН, увеличивается относительное содержание SIgA). На примере двух клинических групп мы наблюдаем модель трансформации локального иммунного воспалительного процесса, контролируемого мукозальными реакциями естественного иммунитета, в иммунное воспаление с участием лимфоцитов, что неизбежно сопряжено с активацией цитодеструктивных механизмов. Поэтому при ЭСО наряду с подходами, направленными на восстановление слуховой функции, должны быть предприняты меры, направленные на нормализацию иммунных реакций с сохранением защитной функции слизистых барьеров и уменьшением риска прогрессирования деструктивного воспаления.

Литература

1. Камалова И. И., Щербаков Д. А. Информативность показателей клинического анализа крови и общей иммунограммы у пациентов с хронической патологией ЛОР-органов. // Российская оториноларингология – 2010. – №1 (44). – С. 42–45.

2. Экссудативный средний отит / И.В. Савенко [и др.]. СПб.: Диалог, 2010. 72 с.

3. Smirnova M.G., Birchall J.P., Pearson J.P. The immunoregulatory and allergy-associated cytokines in the aetiology of the otitis media with effusion. // Mediators Inflamm. – 2004. – Vol. 13, № 2. – P. 75–88.

4. Immune status and eustachian tube function in reccurence of otitis media with effusion / M. Straetemans [et al]. // Arch. Otolaryngol. Head Neck Surg. – 2005. Vol. 131, № 9. – P. 771–776.

УДК 616.285-089..844:616.288.1-008.87

ВЛИЯНИЕ МИКРОФЛОРЫ НАРУЖНОГО СЛУХОВОГО ПРОХОДА НА ПРИЖИВЛЕНИЕ ТИМПАНОПЛАСТИЧЕСКОГО ЛОСКУТА ПРИ ТИМПАНОПЛАСТИКЕ У БОЛЬНЫХ ХРОНИЧЕСКИМ ГНОЙНЫМ СРЕДНИМ ОТИТОМ

А.А. Якшин

THE MICROFLORA MEATUS ACUSTICUS EXTERNUS THE INFLUENCE OF NEOTYMPANIC MEMBRANE HELING AFTER TYMPANOPLASTY IN PATIENTS WITH CHRONICLE PURULENT OTITIS MEDIA (MESOTYMPANITIS)

A.A. Yakshin

ФГУ «НКЦоториноларингологии ФМБА России, Москва (Директор – д.м.н., проф. Н.А. Дайхес)

Бактериологическими исследованиями установлено, что применение резиновых полосок и ватных шариков для тампонады наружного слухового прохода после тимпанопластики, со сроком удаления на 10–15 сутки, приводит к снижению инфицирования раневого отделяемого, что улучшает приживление тимпанопластического лоскута. Длительное нахождение тампонов в наружном слуховом проходе приводит к их инфицированию и усилению воспалительной реакции со стороны тимпаномеатального лоскута. В послеоперационном периоде у больных ХГСО необходимо применять цефалоспорины III поколения и фторхинолоны.

Ключевые слова: хронический гнойный средний отит, тимпанопластика, тампонада.
Литературных источников – 6

Bacteriological studies have established that the use of the rubber bands and cotton balls for tamponade of meatus acusticus externus after tympanoplasty, and the disposal of 10-15 per day, reduces the infection wound discharge, which improves engraftment neotympanic membrane. Prolonged exposure of tampons in the meatus acusticus externus to infection and increased inflammatory reaction on the part of neotympanic membane. Postoperatively, patients should be applied chronicle purulent otitis media (mesotympanitis) cephalosporins III generation and fluoroquinolones.

Keywords: chronic purulent otitis media, tympanoplasty, tamponade.
References – 6.

Оперативные вмешательства на среднем ухе при хроническом среднем отите вне обострения относятся к контаминированным («загрязненным») операциям. По статистике риск послеоперационных инфекционных осложнений при данных оперативных вмешательствах составляет около 20% [1].

В последнее время на фоне широкого применения антибактериальных препаратов врачами амбулаторной практики, отмечается выраженная селекция антибиотикорезистентных штаммов микроорганизмов и развитие грибковой инфекции, поддерживающих воспалительный процесс в полостях среднего уха у больных ХГСО. Это выражается длительными, резистентными к проводимой антибактериальной терапии обострениями заболевания, развитием мукозита, тимпаносклероза, деструкцией клеточной системы сосцевидного отростка и, что особенно важно, приводит к снижению эффективности хирургического лечения данной категории больных [4, 5].

Дисфункция слуховой трубы и длительное нахождение тампонов в наружном слуховом проходе в послеоперационном периоде, у больных перенесших тимпанопластику, приводит к резкому повышению концентрации микроорганизмов в раневом отделяемом, что

значительно замедляет приживление и перестройку тимпанопластического лоскута [2, 6, 7].

По современным данным при исследовании микробного пейзажа в наружном слуховом проходе у больных ХГСО по частоте встречаемости лидировали стафилококки, они высевались у 85,5% больных. Наиболее частые представители рода стафилококков: Staphylococcus aureus, Staphylococcus epidermidis, Staphylococcus saprophyticus, Staphylococcus haemolyticus. Из них наиболее часто встречается золотистый и эпидермальный стафилококки. Грибковая флора высевается более чем у 60 % больных ХГСО и представлена Candida, Aspergillus, Mucor Грамотрицательная флора обычно представлена Pseudomonas aeruginosa и микроорганизмами семейства энтеробактерий. Наиболее часто встречающимися ассоциациями микроорганизмов в наружном слуховом проходе является комбинация золотистого стафилококка и синегнойной палочки с грибковой флорой или CNS [3].

Недостаточно освещена в печати роль микробного процесса в механизме приживления меатотимпанального лоскута, который напрямую зависит от материала использующегося для тампонады наружного слухового прохода и длительности его применения, выбора курса системной антибактериальной терапии в послеоперационном периоде. Отохирургу необходимо точно знать, влияет ли длительное нахождение тампонов на рост уровня обсемененности в наружном слуховом проходе, какой из материалов использующийся для тампонады препятствует быстрому развитию микробного процесса, какова роль системной антибактериальной терапии в этом процессе.

Цель исследования: выявление особенностей процесса приживления тимпаномеатального лоскута в зависимости от микрофлоры колонизирующей наружный слуховой проход и метода послеоперационного ведения больных мезотимпанитом.

Пациенты и методы. За период 2008–10 гг. нами был произведен ряд пред- и послеоперационных микробиологических исследований в области приживления тимпанопластического лоскута у 50 больных с диагнозом: хронический гнойный средний отит (мезотимпанит), которым ранее оперативные вмешательства не проводились, не имевших в последние 6 месяцев обострения заболевания, слизистая тимпанальной полости была не изменена или с явлениями мутозита 1, 2 степени, функция слуховой трубы оценивалась как хорошая или удовлетворительная. Всем больным была произведена тимпанопластика 1 типа аутохрящем и/или аутофасцией под местной анестезией. В первую группу вошли 20 больных, у которых операция производилась эндоуральным доступом, для фиксации лоскута использовались резиновые полоски, для тампонады наружного слухового прохода ватные шарики с р-ром цефазолина в виде порошка; вторая группа 18 больных, оперированных доступом по Геерману, тампонада силиконовыми полосками и желатиновой гемостатической губкой «Спонгостан», который предварительно обрабатывался р-ром цефазолина; 3 группа 12 больных, доступ – заушный, тампонада полиэтиленовыми тампонами в виде полосок длинной 7-8см и шириной до 0.5 см без использования антибактериальных препаратов. Таким образом все три группы больных были однородны по состоянию среднего уха на дооперационном этапе и по результатам операционных находок. В послеоперационном периоде всем больным в течение 5 дней проводилась антибактериальная терапия препаратом цефотаксим по 1г 1 раз в сутки и симптоматическое лечение. Удаление тампонов из наружного слухового прохода производились в различные сроки и зависели от методики тампонады. В первой группе тампоны полностью удалялись на 4–6-е сутки, резиновые полоски на 10–15 день в зависимости от размеров перфорации; во второй группе желатиновая гемостатическая губка «Спонгостан» частично рассасывалась и удалялась фрагментами с резиновыми полосками на 19–21 день после операции, в третьей группе полиэтиленовые полоски удалялись полностью одномоментно на 19–21 день.

Методика забора материала. Перед началом хирургического вмешательства в операционной в стерильных условиях производилось взятие бактериологического материала с кожи наружного слухового прохода и остатков барабанной перепонки в области предстоящей тампонады. После операции бактериологический материал получали с удаленных тампонов, непосредственно прилежащих с тимпаномеатальному лоскуту. В течение часа полученный материал доставлялся в бактериологическую лабораторию.

Клинико-анатомические и функциональные результаты. Ближайший клинико – анатомический результат операции оценивали как «хороший», если наблюдалось полное приживление тимпанального трансплантанта без его латерализации или втяжения, при втяжении трансплантанта или его латерализации результат оценивали как «удовлетворительный»,

а при образовании реперфорации – как «неудовлетворительный». Первые два результата оценивали вместе как положительный. У больных всех трех групп клинико – анатомический результат тимпанопластики был положительным непосредственно после операции в 100% случаев, через 6 месяцев в первой группе составил 90%, во второй 92,9%, в третьей 83.4%, через год остался прежним. Функциональные результаты тимпанопластики оценивались по степени восприятия разговорной и шепотной речи, величине костно-воздушного интервала на аудиограмме. Сравнительному анализу подвергнуты результаты обследования до и после операции. В первой группе до операции шепотная речь на расстоянии более 3 м воспринималась в 10% наблюдений, во второй 14.3%, в третьей 16,6%, а после операции соответственно 70%, 71.4% и 66.6%. Разговорная речь в первой группе воспринималась на расстоянии более 6 м до операции в 10% наблюдений, во второй 7,14%, в третьей 16,6%, а после операции этот показатель наблюдался соответственно в 80%, 78,54% и 66,6% наблюдений. По данным тональной пороговой аудиометрии на частотах 500 – 4000 Гц сокращение костно-воздушного интервала до 10 Дб непосредственно после операции равнялось в среднем: в первой группе 57,6 %, во второй 62,6%, в третьей 36,9%. Средний послеоперационный койко-день равнялся в первой группе 17, во второй 23, в третьей 26.

Результаты бактериологического исследования. При предоперационном исследовании во всех трех группах у трети больных КОЕ обнаружены не были, из микроорганизмов лидировали стафилококки, которые были выявлены у 56% больных и представлены Staphylococcus haemolyticus, Staphylococcus epidermidis, Staphylococcus aureus; грибковая флора была обнаружена у 18% больных, грамм – отрицательная флора выявлена 8% больных, стрептококки у 4%, ассоциации микроорганизмов встречались у 18% больных, чаще с грибковой флорой у 10%.

Эффективность лечебных препаратов оценивалась по 3-х бальной шкале: 0 баллов – чувствительность отсутствует, 1 балл – умеренно чувствителен, 2 балла – чувствителен, 3 балла – высоко чувствителен. Высокий уровень активности антибактериальных препаратов при предоперационном исследовании отмечался у хлоргексидина, диоксидина, фторхинолонов и цефалоспоринов 3 поколения, умеренная активность отмечалась у макролидов, низкая у левомицетина и амоксиклава.

При определении чувствительности микрофлоры к противогрибковым препаратам высокая эффективность отмечается при применении хлоргексидина, кетоконазола, несколько хуже показатели у дифлюкама, орунгала и нистатина. Бактериофаги показали высокую эффективность в отношении всех выделенных микроорганизмов.

При анализе результатов бактериологического исследования раневого отделяемого в послеоперационном периоде по сравнению с предоперационным периодом отмечается значительное увеличение количества больных первой группы, у которых КОЕ не обнаружены; во второй группе данный показатель в до – и послеоперационном периоде практически не изменился, а в третьей группе отмечается его значительное снижение. В первой группе стафилококки в послеоперационном периоде выявлялись в 3 раза реже по сравнению с дооперационными показателями; во второй группе снижение незначительно, а в третьей отмечается рост обсемененности стафилококками раневого отделяемого. Грибковая флора в первой и второй группах после операции высевалась значительно реже, в третьей группе сохранилась на высоком дооперационном уровне. Рост грамм – отрицательной флоры отмечен во всех трех группах. Количество высеянных стрептококков было незначительно. Во всех группах исследуемых больных ассоциации микроорганизмов после операции встречались реже.

При исследовании чувствительности выделенной микрофлоры к антибактериальным препаратам после операции, сохраняется высокая активность хлоргекседина и диоксидина ко всему спектру микроорганизмов, возрастает активность, по сравнению с дооперционными исследованиями, фузидина, тетрациклина и левомицетина. Значительно снижается активность цефалоспоринов 3 поколения и фторхинолонов в отношении стафилококков и грамм – отрицательной флоры, а в отношении стрептококков они практически не активны. Низкую чувствительность к выделенной микрофлоре показывают макролиды и полусинтетические пенициллины. Чувствительность противогрибковых препаратов и бактериофагов при исследовании раневого отделяемого оставалась высокой, за исключением натамицина и стрептококкового бактериофага.

Выводы

1. Методика послеоперационной тампонады наружного слухового прохода резиновыми полосками с ватными шариками пропитанными р-ром цефазолина виде порошка при сроке

удаления тампонов на 4–6 сутки, резиновых полосок на 10–15 сутки после операции приводит к снижению уровня обсемененности раневого отделяемого.

2. Длительное нахождение тампонов в наружном слуховом проходе в послеоперационном периоде приводит к их инфицированию вне зависимости от применяемого материала и операционного доступа.

3. В послеоперационном периоде у больных ХГСО необходимо применять цефалоспорины III поколения и фторхинолоны.

4. В предоперационном периоде у больных, которым планируется тимпанопластика, обязательным является бактериологическое исследование с кожи наружного слухового прохода за 10 дней до операции, с целью определения чувствительности к антибиотикам, и внутримышечном введении данного препарата за несколько часов до операции.

Литература

1. Абаев Ю.К. Справочник хирурга. Раны и раневая инфекция / Ю.К. Абаев. – Ростов-на-Дону: «Феникс», 2006г. – С. 8–20.

2. Антонян Р.Г. Функциональные нарушения слуховой трубы и разработка способа их коррекции при различной патологии среднего уха: Автореф. дисс. ... канд. мед. наук / Р.Г. Антонян. – М., 1984г. – 13 с.

3. Гусева А.Л. Этиологические и патогенетические аспекты хронического гнойного среднего отита: Автореф. дисс. ... канд. мед. наук / А.Л. Гусева. – М., 2007г. –С. 11–24.

3. Пальчун В.Т. Современная оценка очаговой инфекции в оториноларингологии. / В.Т. Пальчун, А.В. Гуров. Материалы IX Российской конференции оториноларингологов: Тез. докл. – М., 2010. – С. 11.

4. Страчунский Л.С. Антимикробная терапия. Практическое руководство. / Л.С. Страчунский, Ю.Б. Белоусова, С.Н. Козлова. – М.: Полимаг, 2000. – 5 с.

5. Yetiser S. Temporalis fascia and cartilage-perichondrium composite shield grafts for reconstruction of the tympanic membrane/ S. Yetiser, Y. Hidir // Ann Otol Rhinol Laryngol. – 2009. – № 8. – P. 132–137.

6. Yuasa Y. Postoperative results of simple underlay myringoplasty in better hearing ears / Y. Yuasa, R. Yuasa // Acta Otolaryngol. – 2008. – № 2. – P. 139–143.

УДК: 616.28-089.843

ИССЛЕДОВАНИЕ БИОСОВМЕСТИМОСТИ СТЕКЛОИОНОМЕРНОГО ЦЕМЕНТА НА КУЛЬТУРЕ ФИБРОБЛАСТОВ IN VITRO И В ОРГАНИЗМЕ ЧЕЛОВЕКА

Ю.К. Янов, И.А. Аникин, Л.Т. Волова, С.А. Ерёмин, В.В. Болтовская

ФГУ «Санкт-Петербургский научно-исследовательский институт уха, горла, носа и речи Минздравсоцразвития России».
(Директор – Засл. врач РФ, проф. Ю.К. Янов)
Институт экспериментальной медицины и биотехнологий
ГОУ ВПО «Самарский государственный медицинский университет Росздрава»
(Ректор университета – лауреат Гос. премии РФ, дважды лауреат премии Правительства РФ, засл. деят. науки РФ, академик РАМН Г.П. Котельников;
Директор института – проф. Л.Т. Волова)

Стеклоиономерные цементы в оториноларингологии стали применять за рубежом ещё с 90-х годов прошлого века [1, 3], однако их использование в современной отохирургии нисколько не потеряло своей актуальности [6, 8, 10, 11].

Выпуск новых препаратов этого ряда, постоянное совершенствование методик его применения позволяют добиваться хороших функциональных результатов при протезировании слуховых косточек, сравнимых по эффективности, а зачастую и превосходящих результаты применения титановых протезов, либо других материалов для протезирования звукопроводящей системы среднего уха [2, 10, 11]. Появляются новые типы протезов, учитывающие их совместное применение со стеклоиономерным цементом [8].

Анализы многолетнего опыта использования данного материала позволили зарубежным отохирургам более точно определять показания к его применению и минимизировать негативные реакции со стороны окружающих тканей [7, 11]. Так же, модифицировать общепринятые хирургические вмешательства для уменьшения интраоперационного дефекта тканей и травматизации, используя стеклоиономерный цемент [5].

Но упоминаний о применении стеклоиономерного цемента в отохирургии на территории Российской федерации нами не встречено, а препараты не прошли обязательной сертификации в РФ для применения в оториноларингологической практике

Наличие среди обязательных компонентов стеклоиономерного цемента сильной органической кислоты, оказывающей основное токсическое действие на мягкие ткани в ранний период после нанесения, а так же описание зарубежными авторами негативных результатов при применении препарата [3, 4, 9] обуславливают актуальность исследования биосовместимости стеклоиономерного цемента, прежде чем однозначно рекомендовать его к применению.

Цели исследования

Изучить возможную токсичность препарата стеклоиономерного цемента in vitro (на культуре фибробластов человека) и оценить общую и локальную реакции организма человека на имплантируемый стеклоиономерный цемент.

Пациенты и методы

В качестве образца для изучения выбран современный препарат стеклоиономерного цемента SerenoCem, предоставленный для исследования СПб НИИ уха, горла, носа и речи Минздравсоцразвития России.

Первым этапом проводилась работа по изучению токсичности и биосовместимости стеклоиономерного цемента in vitro на культуре клеток фибробластов человека. Экспериментальное исследование проведено в лаборатории культуры клеток Института экспериментальной медицины и биотехнологий СамГМУ. Для оценки биосовместимости препарата использована культура клеток дермальных фибробластов. Всего под наблюдением находились 9 препаратов, разделённых на 3 группы по 3 исследуемых образца с культурой клеток в каждой. Исследование биосовместимости первых двух групп осуществляли методом прямого контакта препарата с культурой дермальных фибробластов человека в оптимальных условиях культивирования клеток. Подготовка препаратов проходила одномоментно, все

группы находились в одинаковых условиях и наблюдались одновременно для сохранения чистоты эксперимента.

В группе 1 проводилось исследование стеклоиономерного цемента, подготовленного рекомендуемым производителем способом. Капсула с препаратом помещалась в специальный миксер для приготовления стеклоиономерного цемента, перемешивание производилось по заданной программе, затем с помощью аппликатора препарат наносился на предметное стекло равными частями и выдерживался в воздушной среде 10 минут до отвердевания.

В группе 2 исследовался на биосовместимость препарат стеклоиономерного цемента, подготовленный вручную. При этом добиться равномерного смешивания компонентов в пропорции 1:1 не получилось. Компоненты были смешаны до получения однородной вязкой пасты в примерном соотношении 0,75:1 с преобладанием кислоты. Полученный стеклоиономерный цемент нанесен на предметное стекло равными порциями и экспонирован в воздушной среде в течение 15 минут до полного отвердевания.

В группе 3 (контрольная), исследовалась культура клеток без добавления стеклоиономерного цемента.

Вторым этапом, после положительных результатов исследования стеклоиономерного цемента на биосовместимость in vitro, начато его клиническое исследование.

В каждом случае пациент предварительно информировался о возможных результатах использования препарата и давал согласие на участие в исследовании в письменном виде. Стеклоиономерный цемент подготавливался в асептических условиях по рекомендуемой производителем методике непосредственно во время операции и наносился на костный массив в точке применения в течение 2–5 минут после смешивания. В течение 7–10 минут, до отвердевания препарата, рана оставалась открытой, нанёсенный цемент максимально изолировался от контакта с жидкостями и мягкими тканями, а так же не подвергался физической нагрузке. В дальнейшем операция проводилась согласно планируемому вмешательству.

Для первичной оценки биосовместимости мы анализировали общую реакцию организма и местную реакцию тканей, основываясь на жалобах пациента, измерении температуры тела, осмотре кожных покровов. Анализировался процесс заживления раны в операционной области, процессы в барабанной или неотимпанальной полостях, реакции окружающих тканей в ближайший послеоперационный период течение 7–10 дней. Была составлена стандартизированная анкета оценки. Стеклоиономерный цемент был использован в 14 случаях у пациентов с различной патологией уха, которым выполнялись хирургические вмешательства, затрагивающие полость среднего уха. Эти пациенты были объединены в основную группу изучения. В качестве группы сравнения (контрольная группа) наблюдалось 20 пациентов с аналогичными патологиями, которым были произведены схожие хирургические вмешательства без применения стеклоиономерного цемента.

Результаты исследования

В экспериментальной группе 1 по истечении первых суток после помещения исследуемого материала в культуральную среду, каких либо значительных изменений качественного и количественного состава клеток фибробластов не выявлено, появившийся нерастворимый остаток вокруг препарата, располагающийся поверхностно в виде плёнки не оказывал видимого влияния на клетки. При исследовании клеточной культуры на седьмые сутки эксперимента в первой группе значимых отклонений в качественном и количественном составе клеток по сравнению с группой контроля не наблюдалось, поверхностные включения организовались в конгломераты и не оказывали значимого влияния на клеточную культуру. Формирование фибробластами внеклеточного матрикса на седьмые сутки в группе 1 и в контрольной группе говорит о благоприятной тенденции клеточного роста.

В группе 2 на первые сутки эксперимента в непосредственной близости от препарата жизнеспособные фибробласты не обнаруживаются. Клетки круглой формы, без отростков, доля цитоплазмы мала, ядра клеток значительно увеличены, нарушены адгезивная и пролиферативная способности клеток. На седьмые сутки от начала эксперимента в непосредственной близости от образца клеток нет. Замечено замедление нарастания плотности монослоя. В сохранившихся клетках изменена форма, строение. Обильные включения нейтрального жира равномерно расположенные в цитоплазме говорят о преобладании в фибробластах процессов жировой дистрофии. Не наблюдается тенденции клеток к образованию внеклеточного матрикса вблизи от препарата.

В клинических наблюдениях у четырёх пациентов произведена фиксация титановых протезов на подножной пластинке стремени или дуге стремени, в том числе при реоперациях. В

этих случаях на аудиограмме на 8-9 сутки после операции сокращение костно-воздушного интервала в зоне речевых и преимущественно низких частот составило примерно 10-20 дБ, что сопоставимо с результатами в контрольной группе наблюдения в ранний послеоперационный период.

В одном случае при выполнении рестапедопластики протез фиксировался на укороченном вследствие некроза длинном отростке наковальни. В указанном случае альтернативой служило проведение малеостапедопластики с креплением протеза к рукоятке молоточка. В послеоперационном периоде на аудиограмме снижение костно-воздушного интервала в среднем на 30 дБ, в зоне речевых и низких частот до 10 дБ, что аналогично хорошим результатам классической стапедопластики, и превосходит результаты при малеостапедопластики у пациентов контрольной группы. Во всех наблюдениях применение стеклоиономерного цемента было обусловлено невозможностью качественной фиксации протезов на структурах среднего уха.

В шести случаях стеклоиономерным цементом восстанавливалась непрерывность цепи слуховых косточек при наличии диастаза между ними или патологической их подвижности. В том числе в 1 случае при устранении атрезии наружного слухового прохода, и в 1 случае для восстановления жесткости наковально-стременного сочленения и последующего крепления импланта среднего уха Vibrant Sounbridge на длинный отросток наковальни.

У двух пациентов цемент использовался для крепления корпуса кохлеарного импланта, и в 1 случае проводилась пластика латеральной стенки аттика с применением пластинки компактного слоя сосцевидного отростка для предотвращения латерализации неотимпанального лоскута.

В основной группе у пациентов не наблюдалось температурной реакции в ближайшем послеоперационном периоде. Жалобы пациентов на заложенность уха, болезненность и дискомфорт в послеоперационной области были обусловлены наличием тампона в наружном слуховом проходе, объемом повреждённых при операции тканей и сопоставимы по длительности и интенсивности с жалобами у пациентов контрольной группы.

Заживление раны во всех случаях проходило нормально, без патологических воспалительных изменений. При оценке состояния полости среднего уха по косвенным признакам (состояние барабанной перепонки, функционирование слуховой трубы) не обнаружено значимых различий в основной и контрольной группах к концу срока наблюдения. Послеоперационные результаты в отдалённом периоде (более 6 месяцев) оценены у двух пациентов, перенёсших кохлеарную имплантацию. Не было обнаружено признаков местной или общей реакции организма на инородный материал, а сохранение неподвижности вживляемого блока кохлеарного импланта говорит о хорошей длительной фиксации стеклоиономерного цемента.

Заключение

Стеклоиономерный цемент SerenoCem при правильно подобранном соотношении компонентов не оказывал значимого токсического эффекта на культуру клеток in vitro и был рекомендован к применению в клинической практике.

Использование стеклоиономерного цемента не оказывает видимого влияния на течение раневого процесса, выраженность местных и общих воспалительных реакций организма.

Небольшое число пациентов и различие хирургических вмешательств в клинической группе, а так же небольшой срок наблюдения в послеоперационном периоде не позволяют нам пока что однозначно трактовать результаты исследования слуха, но полученные в ранний послеоперационный период данные положительны.

Ориентируясь на благоприятную реакцию культуры фибробластов, а так же отсутствие значимых различий реакции тканей организма человека в основной и контрольной клинических группах в ближайшем послеоперационном периоде, можно ожидать положительные результаты при применении стеклоиономерного цемента.

Литература

1. Babighian G., Use of a Glass Ionomer Cement in Otological Surgery. A preliminary report // Journal of Laryngology and Otology, (1992) 106: 954–959.

2. Chen D.A., Arriaga M.A., Technical refinements and precautions during ionomeric cement reconstruction of incus erosion during revision stapedectomy // Laryngoscope 2003;113(5): 848–52.

3. Geyer G., Helms J., Reconstructive measures in the middle ear and mastoid using a biocompatible cement. Preliminary clinical experience // Clinical Implant Materials: advances in Biomaterials 1990, 9, 529-535.

4. Granström G., Holmquist J., Tjellström A., Facial nerve paralysis following repair of the external ear canal with ionomeric cement // Ear Nose and Throat Journal 2000, 79(7), 495–498.

5. Häusler R., Cochlear implantation without mastoidectomy: the pericanal electrode insertion technique // Acta Otolaryngology 2002, 122(7):715–9.

6. Incudostapedial rebridging ossiculoplasty with bone cement / T. Baglam [et al.] // Otolaryngology – Head and Neck Surgery 2009, 141(2): 243–246.

7. Kempf H.G., Issing P.R., Lenarz T., Ionomer cement in cochlear implant surgery-applications and long-term outcome. // Laryngorhinootologie. 1996 Jul;75(7):388–91.

8. Kraus E.M., Christopher J.Y., Endoskeletal ossicular reconstruction using the Kraus K-Helix Crown and Piston middle ear prostheses // ORL Head Neck Nursing 2010, 28(4):8–16.

9. Kupperman D., Tange R.A., Long-term results of glass ionomer cement, Ionocem, in the middle ear of the rat // Acta Otorhinolaryngol Belg. 1997, 51(1):27–30.

10. The impact of fixated glass ionomer cement and springy cortical bone incudostapedial joint reconstruction on hearing results / Celik H. [et al.] // Acta Otolaryngol 2009;129(12):1368–73.

11. Type 2 ossiculoplasty: prognostic determination of hearing results by middle ear risk index / S.A.Felek [et al.] // American Journal of Otolaryngology 2010 Sep-Oct, 31(5):325–31. Epub 2009 Jun 10.

УДК 616.286-089.48:616.216-089

УСТРАНЕНИЕ ДИСФУНКЦИЙ СЛУХОВОЙ ТРУБЫ ПОСЛЕ МИКРОХИРУРГИИ НОСА И ПРОДЛЕННОГО ДРЕНИРОВАНИЯ ЕЁ ПРОСВЕТА

Ю.К. Янов, В.В. Дворянчиков, И.А. Ивашин, Г.К. Задорожников, А.Г. Пажетнев

ELIMINATION OF DYSFUNCTIONS OF THE ACOUSTICAL PIPE AFTER MICROSURGERY OF THE NOSE AND PROLONGED DRAINADGE HER GLEAM

Yu.K. Yanov, V.V. Dvoryanchikov, I.A. Ivashin, G.K. Zadoroznikov, A.G. Pazetnev

ФГУ «Санкт-Петербургский НИИ уха горла носа и речи Росмедтехнологий» (Директор – Засл. врач РФ, проф. Ю.К. Янов)

Данное исследование включает наблюдение за 84 больными с дисфункцией слуховых труб и нарушениями слуха, которым после различных ринохирургических вмешательств в просвет слуховой трубы вводился тонкий катетер на сроки до 7-14 дней. Длительное пребывание катетера использовалось, для местного лекарственного воздействия на причины вызвавшие дисфункцию слуховой трубы. Получены положительные результаты улучшения слуховой функции в 80%.

Ключевые слова: ринохирургия, дренирование слуховой трубы.

The given research includes supervision over 84 patients with dysfunction of acoustical pipes and hearing disorder by which after various rhino surgical interventions in a gleam of an acoustical pipe it was entered thin catheter for terms till 7–14 days. Long stay катетера was used, for local medicinal influence on the reasons caused dysfunction of an acoustical pipe. Positive results of improvement of acoustical function in 80 % are received.

Key words: rhino surgical, drainage an acoustical pipe.

Патологические состояния полости носа и околоносовых пазух (ОНП) как правило, ведут к воспалительным изменениям слизистой оболочки носоглотки, в последующем, влияющих на нормальную функцию слуховых труб, что, в большинстве случаев, является причиной заболеваний среднего уха, хронизации воспаления, ведущему к стойкому ухудшению слуха [1, 2, 3, 4, 6, 7]. Оперативная санация патологических состояний полости носа и околоносовых пазух в определенном проценте случаев устраняют патологические состояния слизистой оболочки носоглотки и положительно влияют на восстановление функций слуховых труб и улучшают слух [8, 9, 10, 11]. Однако, предварительно полученные данные свидетельствуют о том, что улучшение слуха после ринохирургии наступают самостоятельно далеко не всегда или не наступают вовсе. Требуется дополнительная длительная терапия дисфункций слуховых труб.

Цель работы. Исследовать результаты лечения дисфункций слуховых труб методом продленного дренирования их просвета тонким полиэтиленовым катетером, вводимым сразу после окончания ринохирургического вмешательства, для местной доставки лекарственных веществ.

Пациенты и методы. Нами наблюдалось 84 человека больных, у которых основной жалобой было снижение слуха на одно или оба уха. Из них мужчин – 53, женщин – 31, в возрасте от 14 до 60 лет. Сроки заболевания от трех месяцев, до 2-3 лет. На основании обследования (микроотоскопия, тональная аудиометрия, импедансометрия, оптическая эндовидиоскопия носоглотки) установлен диагноз хроническая дисфункция слуховых труб. При микроотоскопии наблюдались втяжения барабанных перепонок, варианты обызвествленных плоских рубцов в сочетании с участками атрофии, наличие экссудата в барабанной полости. Аудиометрическим исследованием определялся костно-воздушный разрыв, до 30 ДЦБ, а при тимпанометрии уплощение и снижение графической кривой, смещение

её пика к отрицательным показателям давления, изменения показателей градиента и комплеанса.

На заключительном этапе обследования всем больным производилась оптическая эндовидеоскопия носоглотки и устья слуховых труб. Эта манипуляция производилась не только для уточнения диагноза, но и для дальнейшего сравнительного динамического наблюдения изменений в указанной области в послеоперационном периоде.

Были обнаружены следующие патологические изменения в носоглотке и в области носоглоточного устья слуховых труб: отечно-инфильтративная форма – 27 (32,4%), неспецифическое хроническое воспаление – 47 (56,3%), механическая обструкция – 7 (8,4%), отсутствие видимых изменений – 3 (3,6%). Четкое соответствие обнаруженных изменений в носоглотке и в области устья слуховых труб, конкретным патологическим состояниям, приведшим к нарушениям носового дыхания, – установить не удалось. Тем не менее, можно констатировать, что обструкция отверстия слуховой трубы является следствием аденоидных вегетаций. Отсутствие видимых изменений наблюдалось при умеренных искривлениях носовой перегородки (15 человек). В группе из 40 человек с диагнозом искривление носовой перегородки, с выраженным нарушением носового дыхания или имевших гипертрофию носовых раковин, особенно их задних концов, наблюдалась стойкая гиперемия слизистой оболочки, как разновидность, указанного выше, неспецифического хронического воспаления. При описанной патологии играет роль не только затруднение носового дыхания, но и изменение скорости, турбулентности и направления воздушной струи, являющейся главным механическим и химическим раздражителем рецепторов слизистой оболочки носа. Раздражение последних вызывает, в свою очередь, рефлекторные изменения как в слизистой оболочке носа в виде вазомоторных расстройств, гиперсекреции, так и в области носоглоточного устья слуховых труб. [5]. Полипозным разращениям чаще соответствовал отек слизистой оболочки носоглотки, распространяющийся на область устья слуховой трубы.

Причины затрудненного носового дыхания, при передней микрориноскопии были выявлены следующие: искривление носовой перегородки – 40(48%), гипертрофия носовых раковин – 15(17%), полипы – 10(12%), аденоиды – 4(4,8%), хронические воспалительные заболевания околоносовых пазух – 15(17%).Патология околоносовых пазух подтверждена рентгенографией.

Из 40 больных с установленным диагнозом искривление носовой перегородки типичная септум-операция произведена у – 20 пациентов. Оперативное вмешательство производилось под контролем операционного микроскопа и оптической видиоэндоскопии.

У 13 больных с наличием шипов или гребней на стороне больного уха произведена щадящая резекция указанных образований. 7 больных с умеренной степенью нарушения носового дыхания отказались от оперативного вмешательства в полости носа. Им, под эндоскопическим контролем, в слуховую трубу на стороне больного уха, через глоточное отверстие введена тонкая полиэтиленовая трубка. В дальнейшем проводилась консервативная терапия. Больных с диагнозом гипертрофия носовых раковин наблюдалось – 15. Им произведены следующие оперативные вмешательства: Резекция гипертрофированных участков слизистой оболочки, с последующей латеропозицией нижних носовых раковин – 7. Подслизистая вазотомия нижних носовых раковин, в вариантах: механическая деструкция, ультразвуковая деструкция, то же – с применением радионожа – 8, из них перечисленные вмешательства дополнялись смещением нижних носовых раковин к латеральной стенке нижнего носового хода – 6. Хронический двусторонний полипозный этмоидит – 10 больных. У 6 больных произведена полипэтмоидотомия с применением шейвера. У 4 больных то же вмешательство дополнено микрогайморотомией, на стороне больного уха. У этих больных, по ходу работы в области остиомеатального комплекса, вскрыта верхнечелюстная пазуха и обнаружено наличие полипозный ткани в просвете пазухи, с последующим её удалением.

У четырех юношей 18 лет, причиной дисфункции слуховых труб являлась механическая обструкция глоточного отверстия аденоидной тканью. Им произведена операция аденотомия. Получено стойкое улучшение слуха после исчезновения реактивных явлений на операционную травму. В дальнейшем лечении они не нуждались.

Больные с хронической патологией верхнечелюстных пазух – 15 человек. У 5 больных удалось санировать патологический процесс в ВЧП путем коррекции структур остиомеатального комплекса (ОМК) и создания соустья с пазухой в среднем носовом ходе. 10 больным произведена микрогайморотомия, из них у 4 с обеих сторон и у 6 – с одной стороны. Во всех случаях производилась ревизия ОМК и при необходимости хирургическая коррекция в этой области.

Оперативное восстановление носового дыхания и санация хронического воспалительного процесса в полости носа и околоносовых пазухах довольно быстро положительно сказывается на состоянии слизистой оболочки носоглотки, но не всегда приводят к самопроизвольному восстановлению функции слуховых труб и улучшению или восстановлению слуха. В ряде случаев, особенно у больных с хронической дисфункцией слуховой трубы, со сроками заболевания более полугода, приходится прибегать к разнообразным широко известным консервативным лечебным воздействиям. Причем далеко невсегда эти мероприятия приводят к желаемым результатам.

Исходя из вышеизложенного, целесообразно непосредственно на операционном столе начинать применение способа транстубарного пролонгированного дренирования слуховой трубы гибким эластичным полиэтиленовым катетером.

Полученные результаты и их обсуждение. Из описанных 84 больных была выделена контрольная группа, которым не производилось дренирование слуховой трубы. Критерием к формированию такой группы служили: сроки дисфункции слуховой трубы 1-2 месяца, отсутствие признаков хронического воспаления околоносовых пазух, возможность выполнить малотравматичное, щадящее оперативное вмешательство. В эту группу отобраны 25 больных с шипами и гребнями носовой перегородки и гиперпластическими процессами в слизистой оболочки полости носа. Улучшение или полное восстановление слуха в течение двух недель после операции наступило у 16 больных. Отсутствие эффекта у 9 больных, не смотря на проводившиеся стандартные способы лечения, отмечено и в отдаленные сроки. Данный опыт так же утвердил нас в необходимости проведения продленного дренирования слуховых труб, сразу после оперативного лечения патологии носа и пазух.

Всего дренирование произведено у 30 больных. Им были произведены операции: Подслизистая резекция носовой перегородки – 20, удаление гиперплазированных участков слизистой оболочки носовых раковин и латеропозиция ННР – 5, односторонняя микрогайморотомия – 5. Дренирование слуховой трубы не производилось больным с полипозными процессами в носу и пазухах, т.к. теоретически мы учитывали возможность раздражающего воздействия катетера на слизистую оболочку, находящуюся в особом состоянии сенсибилизации. У данной группы больных лечебные воздействия на слуховую трубу следует предпринимать спустя значительный период времени, необходимый для восстановления нормальной функции слизистой оболочки полости носа.

В указанной группе из 30 человек катетер оставался в сроки от 7 до 14 дней. Показания к удалению катетера служили: улучшение слуха, положительные данные аудиограммы, повышение комплеанса на тимпанограммах, отсутствие воспаления слизистой оболочки в области глоточного устья слуховой трубы зафиксированное оптической эндовидиоскопией.

Стойкие положительные результаты были получены у 24 (80%) больных. Сроки наблюдения от 3 до 6 месяцев. Отсутствие положительных результатов у 6 больных связано со стойкими рубцовыми образованиями в барабанной полости и, возможно, в просвете слуховых труб.

Выводы

1. Ринохирургические вмешательства оказывают положительный лечебный эффект на сопутствующие патологические состояния слизистой оболочки носоглотки.

2. Восстановление нормального носового дыхания, устранение воспалительных изменений носоглотки в ряде случаев способствуют нормализации функции слуховой трубы и улучшению слуха.

3. Установка в просвете слуховой трубы тонкого полиэтиленового дренажа, сразу после ринохирургического вмешательства и последующее пролонгированное местное лекарственное воздействие, позволяют добиваться стойкого восстановления слуховой функции в 80% наблюдений.

Литература

1. Антонян Р.Г. Функциональные нарушения слуховой трубы и разработка способа их коррекции при различной патологии среднего уха: автореф.дис. ...канд. мед. наук. – М., 1994. 38 с.

2. Бариляк Р.А., Крук М.Б. Обзор зарубежной литературы по методикам исследования слуховой трубы // Вестн.оториноларингологии. – 1972. – № 5. – С. 96–102.

3. Борисов А.А., Крук Н.Б. Методика оптической эпифарингоскопии// Журн ушн, нос и горл болезней. – 1974. – № 5. – 89–90.

4. Бобошко М.Ю., Лопотко А.И. Слуховая труба. – СПб.: СпецЛит, 2003. – 360 с.

5. Давидян У.Д. Клинико – биологические особенности тубоотита при накачивающем эффекте слуховой трубы: автореф. Дис….канд.мед.наук.-М., 2006. 16с.

6. Задорожников Г.К. Изолированные заболевания слуховой трубы//Журн.ушных, носовых и горловых болезней.- 2009. – № 5-с. – С. 85.

7. Задорожников Г.К. К вопросу о нарушениях носового дыхания. //Журн.ушных, носовых и горловых болезней. – 2009. – № 5-с, – С. 85–86.

8. Завадский Н.В., Завадский А.В., Нтутуму А.Н. О некоторых спорных вопросах в лечении рецидивирующих средних гнойных отитов у детей //Вестн. оториноларингологии. – 1990. – № 2. – С. 3–6.

9. Пальчун В.Т., Крюков А. И., Туровский А.Б., Шубин М. Н., Цыганова В.С. Дисфункция слуховой трубы. Новые аспекты диагностики и лечения // Вестн. оториноларингологии. – 2000. – № 4. – С. 5–10.

10. Преображенский Н.А., Гольдман И.И. Экссудативный средний отит. – М.: Медицина, 1987. – 191 с.

11. Saton I. Measurement of eustachian tube function // Arch. Otolaryngol. Head Neck Surg. – 1970. – Vol. 92, N. 4. – P. 329–334.

УДК: 615.832.9/1.321+64.011.48

МЕТОД ЩАДЯЩЕГО ВОЗДЕЙСТВИЯ АЭРОЗОЛЯ ЖИДКОГО АЗОТА НА СЛИЗИСТУЮ ОБОЛОЧКУ

Т.Э. Абубакиров, И.И. Николаев, Л.Б. Снопова, А.В. Шахов

ГОУ ВПО «Нижегородская государственная медицинская академия Росздрава, г. Нижний Новгород.
(Зав. каф. болезней уха, горла, носа – докт. мед. наук А.В. Шахов)

METHOD OF LIQUID NITROGEN SPARING IMPACT ON MUCOSA

T.E. Abubakirov, I.I. Nikolaev, L.B. Snopova, A.V. Shakhov

В данной статье рассматривается метод щадящего криогенного воздействия на слизистую оболочку. С помощью оригинального криоаппарата производилось орошение слизистой оболочки щеки лабораторных крыс аэрозолем жидкого азота. На основании макро- и микроскопических патоморфологических изменений выбраны рациональные параметры воздействия, показано отсутствие некротических изменений слизистой оболочки при соблюдении этих параметров. Также описан бактериостатический эффект щадящего криоорошения in vitro. Данный метод криотерапии предложен для лечения хронических заболеваний верхних дыхательных путей. В статье используется 15 источников литературы, в том числе 6 англоязычных.

Ключевые слова: криотерапия, слизистая оболочка, заболевания верхних дыхательных путей, орошение жидким азотом.

Method of sparing cryogenic impact on mucosa is discussed in the article. Liquid nitrogen irrigations of rat cheek mucosa were performed with a patent cryodevice. Rational parameters of the impact are based on observing of macro- and microscopic pathomorphological variations. There were no necrotic mucosa transformations in keeping with such parameters. A bacteriostatic effect of sparing cryoirrigation in vitro is also described. This method of cryotherapy is applied to curing upper respiratory tract diseases. There are references to 15 sources in the article.

Key words: cryotherapy, mucosa, upper respiratory tract diseases, liquid nitrogen irrigation.

Применение жидкого азота как медицинского хладагента берет свое начало в 1940 году, когда немецкий естествоиспытатель Weitzner провел серию успешных процедур разрушения опухолей кожи с его помощью [10]. С целью достижения замораживания биологического объекта в настоящее время могут быть использованы самые различные криоагенты – отвержденный диоксид карбоната, жидкий азот, аргон или жидкообразный гелий [4]. В медицинской научной и клинической практике наибольшего распространения для криовоздействия получил жидкий азот, что мотивируется наиболее приемлемыми его физическими и техническими характеристиками, а также условиями хранения, транспортировки и экономической доступностью [5, 7]. Совершенствование методики получения жидкого азота стало мощным импульсом для развития новой области практических и теоретических знаний – криомедицины. Внимание к криотерапевтическим методикам после некоторого

спада вновь возрастает практически во всех отраслях медицины благодаря удовлетворительным результатам их применения [6, 9, 11, 12, 13, 14].

На базах кафедры болезней уха горла и носа и ЦНИЛ при ГОУ ВПО НижГМА в сотрудничестве с Нижегородским центром медицинской криологии и ИПФ РАН нами проведено исследование действия жидкого азота в виде аэрозоля [4, 11, 13] с заданными параметрами на слизистую оболочку щеки (доступная область для исследования) у лабораторных крыс.

Целью данной работы является научное обоснование безопасности рационального режима щадящего криовоздействия на слизистые оболочки полости рта и глотки, а также оценка его микробиологических эффектов на доклиническом этапе.

Задачи исследования

- отбор параметров криовоздействия на слизистую оболочку
- наблюдение за качеством реакции слизистой оболочки крыс после криовоздействия
- патоморфологическое доказательство отсутствия глубоких повреждений, некроза при криовоздействии с выбранными параметрами
- наблюдение за эффектом криовоздействия при микробиологическом эксперименте.

Материалы и методы исследования

Фотофиксация изменений – выявление микрочастиц аэрозоля жидкого азота на фотографии, фотографирование нормальной слизистой оболочки, непосредственно криовоздействия и его результатов на слизистой оболочке через определенные промежутки времени.

Регистрация температурных явлений – использование ИК- термометра, способного регистрировать температуру объекта от –32 °С до +1500 °С. С его помощью производилось измерение температуры слизистой оболочки крысы в процессе криоирригации.

Гистологическая оценка изменений слизистой оболочки проводилась на выбранных режимах криоирригации спустя 4 и 12 часов.

При микробиологическом опыте *in vitro* производилось криовоздействие на колонии S.aureus, после чего сравнивалась способность ферментации среды микроорганизмами из обработанных и необработанных колоний.

Для проведения криовоздействия был использован оригинальный криоаппарат, состоящий из 4 блоков: 1. Резервуар для жидкого азота. 2. Узел крепления внутренних трубок – проводников азота и крепления теплообменника с его подъемником. 3. Коаксиальный проводник азота – рабочая часть с возможностью проведения контактных и дистанционных манипуляций. 4. Сменные стерильные наконечники-распылители.

Важными особенностями данного аппарата является высокая холодильная мощность, надежность, безопасность для оператора и реципиента, простота и удобство в эксплуатации, воспроизводимость параметров криовоздействия, эргономичность в работе и экономичность – низкая употребляемая мощность, оптимальная затрата жидкого азота. В криоаппарате за счет интенсивной передачи тепла от погружаемого в жидкий азот медного стрежня происходит испарение части азота, что сопровождается повышением давления внутри резервуара и поступлением жидкого азота к распылителю.



Фото 1. *Размеры капель жидкого азота на выходе из сопла криоаппарата в «рабочем» режиме. Крупные капли не образуются.*

При фотографировании аэрозоля жидкого азота, полученного из форсунок различных модификаций были получены данные о размерах микрокапель – от 0,05 до 0,15 мм в диаметре. Такой размер микрокапель позволяет избежать эффекта Лейденфроста (отражение капель от поверхности, вызывающей испарение жидкости, с формированием изолирующей газовой прослойки между каплей и поверхностью) и максимально продлить контакт слизистой оболочки с жидким азотом – до момента его полного испарения [4, 15].

Эмпирически определено оптимальное давление в баллоне (0,3 атм), при котором для воздействия на слизистые оболочки формируется удобный по размерам раструб аэрозоля – от 0,5 до 1,5 см в диаметре на расстоянии 2 см. При повышении давления в баллоне, о чем говорило нежелательное расширение

раструба аэрозоля, существует возможность извлечения медного стержня из азота, а также открытия клапана на узле крепления трубок (для стравливания паров азота).

В качестве объекта исследования была выбрана слизистая оболочка полости рта у лабораторных белых крыс. Условия содержания, порядок проведения криовоздействий, а также выполнения биопсий слизистой оболочки лабораторных животных строго соответствовали Международным рекомендациям (этический кодекс) по проведению медико-биологических исследований с использованием животных.

Выбор времени одной процедуры криовоздействия был основан на прямой зависимости картины внешних изменений после криовоздействия от гистологических процессов, то есть увеличение времени орошения жидким азотом должно выражаться в усилении отека, стаза, микрокровоизлияний и пр. Однако во внимание также принималась возможность качественного изменения слизистой оболочки – некроз в зоне воздействия как негативное явление [3].

Процедура криоирригации

Под местной анестезией 10% раствором лидокаина с помощью криоаппарата со стерильной насадкой-распылителем производилось орошение слизистой оболочки внутренней поверхности щеки с одной стороны аэрозолем жидкого азота с вышеуказанными параметрами. Слизистая другой щеки оставалась интактной для контроля.

Непрерывное криовоздействие на слизистую проводилось в течение 3, 5, 6 и 8 секунд с последующей оценкой внешних изменений и их фотофиксацией тотчас после криовоздействия, а также через 1 час, 4 часа, 12, 24, 48 и 72 часа.

О высокой интенсивности теплоотдачи во время процедуры свидетельствует факт достижения нижнего порога ИК-термометра (–32 °С) в течение 1-ой секунды криовоздействия.

Результаты

Всего было проведено 16 процедур криовоздействия с использованием 9 лабораторных животных (через 2 недели после стихания реактивных явлений при 3- и 5- секундном режимах крысы были использованы как интактные во второй серии замораживаний в режимах 6- и 8-секунд). Оценивались тургор слизистой, ее окраска, влажность. Реакция слизистой оболочки была однотипной и выражалась в отеке, потере блеска и сухости, цианотичной окраске с эффектом «мраморности» (косвенные признаки стаза в микроциркуляторном русле). Интенсивность этих параметров, а также время, через которое они приобретали нормальные показатели, возрастали по мере удлинения времени самого воздействия.

Так, при орошении аэрозолем жидкого азота в течение 3 секунд слизистая оболочка возвращалась к внешне нормальному состоянию уже через 24 часа, проходя отметку наибольшего отека через 4 часа. При орошении в течение 5 секунд и 6 секунд выраженный отек сохранялся в течение 24 и 48 часов соответственно, слизистая оболочка при этом имела более выраженную цианотичную окраску без блеска, эти изменения практически полностью исчезли к концу 3 суток (фото 2). Бесконтактное криовоздействие в течение 8 секунд характеризовалось не только распространением «ледяного пятна» на кожу губы, а также продолжительным «оттаиванием» слизистой (до 3 секунд), но и длительным сохранением отека и цианоза слизистой с контрастной картиной «мраморности», которая не определялась лишь через 1 неделю после опыта. Более того, столь длительное замораживание привело у одного животного к формированию свища между слюнной железой и кожей на стороне воздействия, что послужило выводу этого животного из программы экспериментов. На основании совокупности внешних изменений слизистой оболочки у крыс после орошения жидким азотом было отмечено, что процедуры, занимавшие по времени 6 и 8 секунд, приводили к стойким (3 суток и более) воспалительным явлениям, что косвенно говорило о некротических изменениях эпителия слизистой оболочки щеки. Как наиболее щадящий мы оцениваем режим 3-секундного воздействия. Однако орошение в течение 5 секунд так же характеризовалось сравнительно быстрым возвращением слизистой

Фото 2. *Слизистая оболочка через 4 часа после 5-секундного орошения жидким азотом. Определяется отек, мраморность окраски, потеря блеска слизистой. Бледное пятно у основания резца – участок неизмененого ороговевающего многослойного эпителия у крыс.*

Фото 3. *Слева – пробирка с питательной средой и бактериями из обработанных жидким азотом колоний; Справа – бактерии из интактных колоний. Активность ферментации снижена в левой пробирке.*

оболочки в нормальное состояние без внешних некротических проявлений.

Для подтверждения соответствия внешних криоизменений микроскопической картине было проведено гистологическое исследование препаратов нормальной слизистой оболочки щеки крыс, а также слизистой оболочки после криовоздействия в режиме 5-ти и 8-ми секунд. Для сравнения с картиной некроза также производилось 10-секундное орошение слизистой оболочки. Так, при криовоздействии 5 секунд через 4 часа отмечались внутриклеточный отек с участками просветления цитоплазмы вокруг ядер, сморщивание ядер в некоторых эпителиоцитах, отек подлежащей соединительной ткани и полнокровие сосудистого русла. Эти изменения становились более выраженными через 12 часов, однако проявлений некроза не было обнаружено. При проведении криовоздействия в режиме 8 и 10 секунд в эпителии слизистой оболочки наблюдались его расслоение, а также внутриклеточный отек во всех слоях эпителия, сморщивание ядер, участки некроза эпителиальных клеток шиповатого слоя. На уровне соединительнотканной основы – разволокнение и истончение коллагеновых волокон, диффузный воспалительный инфильтрат.

Влияние криовоздействия на микроорганизмы обсуждалось в литературе [2]. Нами был произведен небольшой опыт по криовоздействию на колонии *St. aureus in vitro*. Чашка Петри с колониями стафилококка была разделена на 2 зоны, одна из которых подверглась орошению жидким азотом в течение 5 секунд (поочередно на все области до покрытия половины чашки Петри). После орошения визуальной разницы не выявлено.

Производился забор микроорганизмов из обеих зон на питательные среды для стафилококков. Через сутки выдерживания в термостате было отмечено снижение ферментной активности стафилококков из колоний, обработанных жидким азотом (фото 3). Однако при последующем наблюдении в течение 3 суток в конечном итоге разница в прозрачности сред в пробирках не определялась.

Полученные результаты свидетельствуют, с одной стороны, об отсутствии опасности некротических изменений слизистой оболочки даже при 5- секундном орошении жидким азотом, с другой стороны, о недопустимости превышения порога 5 секунд в контексте именно щадящего криовоздействия. Таким образом для повседневной клинической практики следует рекомендовать режимы 3–4 секундной криоирригации для исключения возможности формирования некроза слизистой оболочки.

В микробиологическом опыте был получен бактериостатический эффект, желаемое явление при любом методе криотерапии. Его выраженность и влияние на ход хронического воспалительного процесса требуют дальнейшего лабораторного изучения и клинической поверки.

Выводы

Полученные результаты доказывают безопасность воздействия аэрозолем жидкого азота на слизистую оболочку. Отсутствие некротических изменений при щадящем бесконтактном криовоздействии достигается строгим соблюдением параметров процедуры. Имеется бактериостатический эффект данного криовоздействия при исследовании *in vitro*. Описанный в данной статье метод соответствует современным положениям «регенеративной криомедицины» [3] и после клинической апробации может найти обоснованное применение в терапии хронических воспалительных и дегенеративных заболеваний [1, 8], в том числе химиолучевых мукозитов верхних дыхательных путей и полости рта.

Литература

1. Вьюгина И.И, Коченов В.И., Цыбусов С.Н. и др. Местная экстремальная криотерапия верхних дыхательных путей. // В сб. Криотерапия в России. Материалы I Международной научно-практической конференции. СПб, 2008. С. 116–118.

2. Вьюгина И.И., Коченов В.И., Николаев И.И., Цыбусов С.Н. Динамика микрофлоры носоглотки после криотерапии при аденоидите // В сб. Медицинская криология, Нижний Новгород, 2009, выпуск 7, С. 67–70.

3. Дорохов Д. Регенеративная криотерапия // В сб. Достижения криомедицины. СПб.: Изд. «Наука», 2001. С. 42–43.

4. Жмакин А.И. Физические основы криобиологии // Успехи физических наук. 2008. Т. 178, №3. С. 243–266.

5. Зинкин А.Н. Криовоздействие в оториноларингологии. Методические рекомендации / А.Н. Зинкин, Н.Г. Зингилевская, Б.Б. Мусельян. Краснодар. 1997.

6. Коченов В.И. Криологическая профилактическая онкология: краткое учебное и методическое пособие для врачей и студентов / В. И. Коченов. Н.Новгород: Изд. организация Нижегородская областная онкологическая ассоциация инвалидов. – 2-е изд., перераб., 2003. – 92 с.

7. Коченов В.И. Криотерапия горла и носа. // В сб. Медицинская криология. Достижения и перспективы. Выпуск 1. Под ред. В.И.Коченова. Н.Новгород. – НЦМИ «онКолор», 2001. С. 92–101.

8. Николаев И.И. Криотерапия верхних дыхательных путей у детей, страдающих хроническим аденоидитом.// В сб. «Криомедицина. Современные методы». Материалы первой общероссийской научно-практической конференции. г. Москва, 18–19 октября 2007. – С. 225–230.

9. Рылкин А.И. К методике криохирургии при хроническом тонзиллите / Рылкин, А.И.// Актуальные вопросы клинической медицины: ГМИ им. С.М. Кирова, 1976. – С.158–161.

10. Cooper S.M. The history of cryosurgery// Journal of The Royal Society of Medicine. – 2001. – Vol. 94. – P. 196–201.

11. Endoscopic cryotherapy: experimental results and first clinical use/ Pasricha P.J. [et al.]// Gastrointest. Endosc. – 1999. – Vol.49(5). – P. 627–631.

12. Gage A.A. Current progress in cryosurgery// Cryobiology. – 1988. – Vol. 25, №5. – P. 483–486.

13. Holt P.J. Cryotherapy for skin cancer: results over a 5-years period using liquid nitrogen spray cryosurgery// Br. J. Dermatol. – 1988. – Vol. 119, №2. – P. 231–240.

14. Second Congress of the International & European Societies of Cryosurgery (11–12 September, 2003. London). – London, 2003. (2003) – 70 p.

15. Walker J. Boiling and the Leidenfrost effect (essay)// Fundamentals of Physics, 3rd edition, by D. Halliday and R. Resnick, John Wiley & Sons. – 1988. – P. E10-1–E10-6.

УДК 616.321-008.17

СПОНДИЛОГЕННАЯ ДИСФАГИЯ И «КОМ» В ГОРЛЕ

Х.А. Алиметов, З.Х. Шафиева, М.М. Гилязов

ГОУ ВПО «Казанский государственный медицинский университет»
(Ректор – проф. А.С. Созинов)

Дискомфорт в горле, с нарушением акта глотания относится к многофакторным состояниям, в генезе которого участвуют патология нервной системы, позвоночника, органов желудочно-кишечного тракта, почек и других органов. Ведущее место при этом занимает патология шейного и грудного отделов позвоночника.

В течение 10 лет под нашим наблюдением находились 47 больных с жалобами на чувство «кома» в горле, нарушения акта глотания в виде позывов к рвотным движениям во время приёма пищи, периодическому затруднению глотания, повышенной чувствительности в глотке.

Длительность заболевания составляла от 3-х до 5 лет, в течение которого больные отмечали постепенное ухудшение состояния. Неоднократные обращения к врачам с осмотром, обследованием глотки, гортани и пищевода, лечение с применением антибиотиков, седативных и общеукрепляющих препаратов заметного эффекта не давало.

Обследование включало: фаринголарингоскопию, пальпацию передних групп мышц шеи, ФЭГДС, рентгенографию шейного и грудного отделов позвоночника в 2-х проекциях, электромиографию передних групп мышц шеи.

Фаринго- и ларингоскопическая картина заключалась в асимметрии гортаноглотки, за счёт сужения одного грушевидного синуса, при поднятии гортани кверху и смещении (опрокидывании) её кпереди от вертикальной оси. При этом хорошо просматривалась позадичерпаловидная область, и было удлинено расстояние между задней стенкой глотки и позадичерпаловидной областью.

Пальпаторно определялось резкое сокращение щитоподъязычного расстояния. Часто подъязычная кость принимала косое направление из-за асимметричного сокращения прикрепляемых к ней мышц и щитоподъязычной фасции. Пальпация также определяла напряжение и болезненность сжимателей глотки, которые легко прощупываются на заднебоковой поверхности и над краем пластинок щитовидного хряща. Чаще наблюдалась асимметрия мышечного тонуса с превалированием его на стороне сужения грушевидного синуса.

Рентгенографическое исследование подтвердило наличие у всех больных остеохондроза шейного и грудного отделов позвоночника. Электромиография передних групп мышц шеи и гортани также подтвердила превышение тонуса верхней группы мышц и чаще всего асимметрию сторон.

Лечение. Ведущее место в лечении занимала постизометрическая релаксация (ПИР) мышц, массаж шейно-воротниковой зоны, седативное и общеукрепляющее лечение.

ПИР мышц проводили через день (8 процедур), далее 1 раз в неделю (4 процедуры).

В течение курса лечения 2–3 раза проводились новокаиновые блокады и пунктурная анальгезия триггеров в передних группах мышц шеи.

После 2-х процедур ПИР мышц больные отмечали заметное улучшение состояния, а к концу лечения явления дискомфотра и дисфагии проходили полностью.

Анализируя вышеизложенное, можно признать ведущую роль патологии позвоночника в генезе дисфагии и дискомфорта в горле.

УДК 616.321-002-08-039.73

ОЦЕНКА ЭФФЕКТИВНОСТИ ПРЕПАРАТА ГЕКСАЛИЗ В ЛЕЧЕНИИ ОСТРОГО ФАРИНГИТА

Н.А. Арефьева, А.А. Васяева, Л.Ф. Азнабаева

ФГУ ВПО «Башкирский государственный медицинский университет» Росздрава (Зав. кафедрой оториноларингологии – проф. Н.А. Арефьева)

HEXALYSE IN THE TREATMENT OF ACUTE PHARYNGITIS

N.A. Arefieva, A.A. Vasyaeva, L.F. Aznabaeva

На основании изучения взаимосвязи между содержанием в слюне альфа-интерферона, длительности заболевания на момент обращения и частотой развития рецидивов острого фарингита, определены практические рекомендации к применению препарата Гексализ в лечении пациентов с острым фарингитом.

Ключевые слова: фарингит, гексализ, альфа-интерферон.

The practical recommendation for use of Hexalyse in the treatment of acute pharyngitis was identified, based on the study of the relationship between the content of alpha-interferon, disease duration at the treatment time and incidence of relapse of acute pharyngytis.

Keywords: pharyngytis, Hexalyse, alpha-interferon.

Лечение рецидивирующих воспалительных заболеваний слизистой оболочки глотки (СОГ) остается проблемой оториноларингологии. В настоящее время в лечении острых фарингитов (ОФ) и профилактике их рецидивов активно используются препараты, обладающие иммунонаправленным действием. Были показаны пути реализации иммунного ответа через активацию синтеза иммуноглобулина А, лизоцима, стимуляцию фагоцитоза [2,3,4]. Вместе с тем клиническая эффективность многих подобных препаратов, например бактериальных лизатов, это профилактика вторичных бактериальных осложнений. Однако известно, что в 70.0% случаев причиной являются вирусы, что необходимо учитывать при выборе алгоритма лечения [2,4].

Как известно возможны два варианта течения вирусной инфекции: репликативное – продуктивная реакция организма на патоген, ведущая к гибели зараженных клеток, и персистентное – стабилизация вируса внутри клетки в отсутствие эффективного иммунного ответа на раздражитель, что лежит в основе хронической вирусной патологии и ее обострений [1].

Среди цитокинов, обеспечивающих при острой вирусной инфекции быстрое формирование защитного барьера на пути патогенного фактора, ведущее место занимает альфа-интерферон (а-ИНФ), активность которого состоит в подавлении белкового синтеза и репликации вирусов и в активации натуральных киллерных клеток. Во время острой фазы вирусных инфекций уровень а-ИНФ значительно возрастает у подавляющего большинства пациентов, что следует считать адекватной реакцией местных механизмов врожденного иммунного ответа на внедрение патогена.

Наша работа была посвящена изучению взаимосвязи между активностью интерфероновой системы на местном уровне и частотой развития рецидивов острого воспаления СОГ, а также оценке необходимости, возможности и эффективности коррекции выявленных нарушений местного иммунного ответа с помощью препаратов, обладающих иммунонаправленным действием.

В исследовании приняли участие 45 пациентов с ОФ, которых разделили на две группы, средний возраст больных составил 34.0±11.9 и 33.1±9.3 года в первой и второй группах соответственно.

В исследование не включались пациенты с нелеченным кариесом и периодонтитом, хроническим тонзиллитом, гипертрофией небных миндалин, заболеваниями внутренних органов в стадии субкомпенсации или декомпенсации, а также женщины в период беремен-

ности и лактации. Кроме того, пациенты, выкуривающие, по меньшей мере одну сигарету (папиросу) в день, злоупотребляющие алкоголем (еженедельное и чаще употребление), работающие в условиях повышенной запыленности и загазованности воздуха, а также, получавшие предшествующее обращению лечение настоящего заболевания.

Пациенты первой группы получали комбинированный препарат для местного применения Гексализ (действующие вещества: биклотимол, лизоцим, эноксолон), оказывающий антисептическое (биклотимол) и противовоспалительное (эноксолон, лизоцим), а также иммунонаправленное (эноксолон, лизоцим) действие. Пациенты второй группы также получали препарат комбинированного действия (антисептическое, противовоспалительное) для местного применения Стрепсилс, (действующие вещества: 2,4-дихлорбензиловый спирт, амилметакрезол, мед, масло мяты перечной, масло лимонное).

Обследование пациентов включало в себя сбор жалоб (боль в горле, глоточные парестезии – першение, саднение, сухость в горле), анамнеза (длительность заболевания, частота эпизодов острого фарингита за предшествующие пять лет), термометрию и оториноларингологический осмотр (гиперемия, отек, гипо- или гиперсекреция СОГ). Данные регистрировали до начала лечения и на 3-й и 5-й дни терапии.

Для оценки активности интерфероновой продукции на местном уровне определяли содержание а-ИНФ в слюне пациентов. Взятие материала (около 2.0 мл слюны в стеклянную посуду, после полоскания полости рта водой) производили до начала лечения и на 3-й и 5-й день терапии. Концентрации а-ИНФ определяли методом иммуноферментного анализа, наборами реагентов ЗАО «Вектор-Бест». Полученные результаты сравнивали с показателями 30 практически здоровых лиц (ПЗЛ).

Для оценки эффективности проведенного курса лечения учитывали частоту возникновения рецидивов ОФ в течение года после окончания терапии.

Результаты

Клинически в процессе лечения пациенты двух групп практически не отличались друг от друга. Как видно из табл. 1 на фоне проводимого лечения в обеих группах наблюдалась положительная динамика клинических симптомов (различия показателей в каждой из групп до и после лечения достоверны при $P<0.01$).

Таблица 1

Динамика клинических проявлений острого фарингита в зависимости от вида лечения

Показатель (M±SD)	Первая группа Гексализ (n=25)			Вторая группа Стрепсилс (n=20)		
	До начала лечения	3 сутки	5 сутки	До начала лечения	3 сутки	5 сутки
Температура тела, °С	37.6±0.4	37.3±0.2	36.8±0.2	37.6±0.4	37.2±0.3	36.8±0.2
Боль в горле *	2.8±0.8	1.8±0.7	0.3±0.5	2.6±0.9	1.7±0.8	0.4±0.7
Парестезии *	3.0±0.1	1.6±0.7	0.6±0.5	2.8±1.1	1.9±0.8	0.8±0.5
Гиперемия СОГ *	2.9±0.7	2.7±0.7	1.4±0.6	2.9±0.8	2.9±0.7	1.7±0.7
Влажность СОГ **	0.5±0.5	1.7±0.5	1.4±0.5	0.4±0.1	0.7±0.7	0.5±0.7

* – степень выраженности признака по пятибалльной шкале (от 0 до 4 баллов, где 0 – отсутствие признака, 4 – его максимальная выраженность).

** – степень выраженности признака по трехбалльной шкале (от 0 до 2 баллов, где 0 – сухость СОГ, 1 – нормальная влажность СОГ, 2 – гиперсекреция желез СОГ).

Можно отметить, что динамика регресса глоточных парестезий в первой (Гексализ) группе уже на 3-й день была несколько более выраженной, чем во второй (Стрепсилс), при этом, степень выраженности парестезий коррелировала с данными фарингоскопии, при которой, у половины пациентов второй группы (Стрепсилс) к 5-му дню была отмечена сухость СОГ, в то время как в первой (Гексализ) подобного состояния СОГ не наблюдалось.

Лабораторно было определено два типа реагирования иммунной системы на острое воспаление СОГ: у большинства больных (68.9%) ОФ сопровождался активацией интерфероновой системы на местном уровне, у других пациентов (31.1%) показатели местной продукции а-ИНФ были даже ниже, чем у ПЗЛ.

Оценка лабораторных данных показала общность реагирования интерфероновой системы у лиц с исходно высокими значениями в виде тенденции к нормализации уровня а-ИНФ в обеих группах к 5-му дню лечения.

Таблица 2

Динамика содержания в слюне а-ИНФ в зависимости от исходного уровня его продукции и вида лечения

	Альфа-ИНФ, пг/мл (M±SD)			
ПЗЛ	40.40±5.78			
Группы	Исходно высокая продукция а-ИНФ		Исходно низкая продукция а-ИНФ	
	Гексализ n=18	Стрепсилс n=13	Гексализ n=7	Стрепсилс n=7
До лечения	352.2±142.6	300.7±168.9	24.8±11.3	24.6±8.9
3-и сутки	224.5±103.9	211.6±122.0	50.6±21.6	28.4±31.7
5-е сутки	127.5±47.8	118.2±54.2	66.6±23.2	25.7±14.6
Различие показателей до и после лечения достоверно при Р:	<0.001	<0.001	<0.01	-
Различие показателя после лечения от ПЗЛ достоверно при Р:	<0.002	<0.005	<0.2	<0.02

При исходно низких значениях а-ИНФ было установлено различие в динамике показателей интерфероновой системы в зависимости от вида лечения: у пациентов первой группы (Гексализ) уже на 3-и сутки отмечалось повышение значения а-ИНФ до уровня ПЗЛ, в то время как у пациентов второй группы (Стрепсилс) продукция а-ИНФ практически не менялась и показатели оставались крайне низкими.

Оценка отдаленных результатов лечения показала, что во первой группе пациентов (Гексализ) частота рецидивов заболевания в течение года составила 24.0% (6 человек), а во второй (Стрепсилс) – 40.0% (8 человек) (табл. 3).

Таблица 3

Частота рецидивов заболевания в течение года после завершения курса терапии в зависимости от вида лечения

	Гексализ	Стрепсилс
Всего:	6 (24.0%)	8 (40.0%)
В том числе при длительности заболевания: менее 15 часов на момент обращения более 15 часов на момент обращения	 1 (10.0%) 5 (33.3%)	 3 (42.9%) 5 (38.5%)
У пациентов с исходной интерфероновой недостаточностью:	3 (42.9%)	5 (85.7%)
В том числе при длительности заболевания: менее 15 часов на момент обращения более 15 часов на момент обращения	 0 (0.0%) 3 (100.0%)	 2 (100.0%) 4 (80.0%)

Было установлено, что 64.3 % больных с рецидивом заболевания составили пациенты с исходной интерфероновой недостаточностью.

Анализ отдаленных результатов лечения у пациентов с исходной интерфероновой недостаточностью показал, что в группе больных, не получавших препарат иммунонаправленного действия (вторая группа – Стрепсилс), частота рецидивов заболевания в течения года составила 85.7% (6 человек), тогда как включение в схему лечения препарата иммунонаправленного действия способствовало сокращению числа рецидивов заболевания до 42.9% (3 человека) в первой группе (Гексализ) (P<0.1).

Также представляет интерес анализ взаимосвязи между длительностью заболевания на момент начала приема препарата и частотой развития рецидивов заболевания в течение года после окончания курса лечения. Как видно из табл. 3, при длительности заболевания на момент обращения менее 15 часов частота рецидивов в течение года у пациентов первой группы (Гексализ) составила 10.0%, а второй – 42.9% ($P<0.05$) (у пациентов с интерфероновой недостаточностью соответственно 0.0% и 100.0% в первой и второй группах, $P<0.1$). В то же время, при длительности заболевания на момент обращения более 15 часов, частота развития рецидивов в течение года после курса лечения не зависела от выбора препарата.

Обсуждение

Анализ лабораторных данных и частоты рецидивов у пациентов с исходно высоким и исходно низким содержанием а-ИНФ в слюне совпадает с представлением о двух вариантах течения вирусного процесса.

То есть, повышение уровня интерферонов в слюне в ответ на внедрение патогена, можно отнести к продуктивному варианту течения вирусной инфекции, с меньшей вероятностью развития рецидивов.

Вместе с тем примерно у трети пациентов в нашем исследовании острое воспаление СОГ не сопровождалось активацией интерфероновой системы на местном уровне. При сравнении показателей интерфероновой продукции у этих пациентов с аналогичными данными ПЗЛ мы приходим к выводу о наличии местной интерфероновой недостаточности у данной группы больных.

Купирование острого воспалительного процесса у лиц с высокой продукцией интерферонов сопровождалось нормализацией уровня а-ИНФ в слюне и не зависело от вида лечения.

Сказанное позволяет предположить, что нормализация содержания в слюне а-ИНФ есть проявление нормального течения острого воспаления СОГ (или такового на фоне противоспалительного действия препаратов).

У лиц с исходной интерфероновой недостаточностью применение препарата, обладающего иммунонаправленным действием (Гексализ), способствовало активации интерфероновой системы и проявлялось тенденцией к снижению частоты рецидивов заболевания, в большей степени выраженной ($P<0.05$) при раннем начале курса лечения.

Выводы

Адаптационные механизмы слизистой оболочки глотки при остром воспалении реализуются активацией интерфероновой системы, купирование воспалительного процесса при этом сопровождается нормализацией уровня а-ИНФ в слюне и не зависит от вида лечения.

Примерно у 1/3 пациентов отмечается интерфероновая недостаточность. Включение в схему лечения таких пациентов на ранних стадиях заболевания препарата с иммунонаправленным действием (Гексализ) способствует активации синтеза а-ИНФ и клинически проявляется снижением частоты рецидивов заболевания.

Литература

1. Волков А.Г., Трофименко С.Л. Клинические проявления вторичного иммунодефицита при заболеваниях ЛОР органов. – М.: ЗАОр «НПП «Джангар», 2007.

2. Пальчун В.Т., Лучихин Л.А., Крюков А.И. Воспалительные заболевания глотки. – М.: ГЭОТАР-Медиа, 2007.

3. Плужников М.С., Панова Н.В., Левин М.Я., Лавренова Г.В., Афанасьева И.А. Фарингит (клинико-морфологические аспекты и криохирургия)/под ред. М.С. Плужникова – СПб.: Диалог, 2006. – 120 с.

4. Рязанцев С.В. Этиопатогенетическая терапия острых фарингитов: Метод. рекомендации. – СПб., СПБ НИИ уха, горла, носа и речи, 2008.

УДК 616.322-089 (615.849.19)

СОВРЕМЕННЫЕ ПОДХОДЫ К ЛАЗЕРНОЙ ХИРУРГИИ НЕБНЫХ МИНДАЛИН

А.А. Блоцкий, В.В. Антипенко

ГОУ ВПО Амурская государственная медицинская академия, Благовещенск (Ректор – з. д. н. РФ, проф. В.А. Доровских)

На сегодняшний день существуют различные варианты хирургического лечения хронического тонзиллита (ХТ) помимо традиционной тонзиллэктомии [1, 2, 4, 5, 6, 7, 8]. Современные методики оперативного вмешательства с привлечением лучевых технологий позволяют значительно снизить риск развития послеоперационных кровотечений. По литературным данным частота развития кровотечений в раннем и позднем послеоперационном периоде после инструментальной тонзиллэктомии может достигать 8% [3].

Преимущества лазерного воздействия перед традиционными хирургическими методиками заключаются в практическом отсутствии кровопотери, сокращении времени вмешательства и количества осложнений, асептичности и абластичности [1, 6, 7].

В последние годы широкое направление в лазерной хирургии небных миндалин занимают лазерная лакунотомия и абляция. Такие виды вмешательств зарекомендовали себя как функциональные, малоинвазивные, быстрые и экономически выгодные, позволяющие избежать интра- и послеоперационных осложнений, что делает возможным осуществление операций в амбулаторных условиях [2, 4, 5, 8]. Однако данные методики неприменимы к декомпенсированным формам и не исключают возможность рецидивов заболевания, так как отсутствует принцип радикальности в виду наличия остатков лимфоэпителиального органа, а, следовательно, и развития сопряженных заболеваний.

Цель работы. Поиск новых методов хирургического лечения ХТ, сравнение их клиническая эффективности, трудоемкости, экономической выгодности послужил основанием для разработки собственного варианта лазерной тонзиллэктомии и абляции лимфоидной ткани в миндаликовых нишах после предшествующей традиционной тонзиллэктомии.

Материалы и методы. За период с 2007 по 2009 гг. под нашим наблюдением в условиях оториноларингологического отделения находилось 40 пациентов с декомпенсированной формой ХТ. Возраст пациентов колебался от 19 до 40 лет. Все больные были разделены на две равнозначные группы, в первую группу вошли 20 пациентов, которым выполнена инструментальная тонзилэктомия, во вторую группу так же вошли 20 пациентов, которым выполнено оперативное вмешательство с применением хирургического лазера, из них 15 пациентам выполнена двусторонняя лазерная тонзиллэктомия и 5 – лазерная абляция остатков небной миндалины после выполненной ранее инструментальной тонзиллэктомии

Тонзиллэктомия с использованием хирургического лазера выполнялась как под местной, так и под общей анестезией. После проведения местной инфильтрационной анестезии 1% раствором лидокаина или под эндотрахеальным наркозом выполняется разрез слизистой оболочки отступя 1–2 мм от края передней небной дужки дистальной частью торца световода полупроводникового лазера «МИЛОН-ЛАХТА» контактным способом в непрерывном режиме с выходной мощностью лазерного излучения 8,5–9,5 Вт. Затем через разрез распатором отсепаровывался верхний полюс небной миндалины и вывихивался из миндаликовой ниши. Дистальным торцом световода контактным способом осуществлялось постепенное рассечение спаек и сращений между небной миндалиной и миндаликовой нишей до нижнего полюса с последующим ее отсечением от боковой стенки глотки.

В случае с остатками небных миндалин после ранее перенесенной тонзиллэктомии проводилась лазерная их абляция дистальным торцом световода контактным способом в непрерывном режиме с мощностью лазерного излучения 8–9,5 Вт. В обеих группах пациентов при необходимости выполнялось лазирование поверхности миндаликовой ниши для предотвращения кровотечения в раннем послеоперационном периоде. Операция выполнялась в условиях операционной.

Результаты и обсуждение. Послеоперационный период протекал обычно, без осложнений, пациенты выписывались из ЛОР-отделения на 10–11 сутки после традиционной тонзиллэктомии и на 7–8-е сутки после лазерной тонзиллэктомии и абляции под амбулаторное наблюдение. Трудоспособность восстанавливалась полностью в первом случае к 14–16-м суткам, во втором – к 12–13-м суткам после операции, после чего больные в течение 5–6 дней наблюдались амбулаторно. Контрольный осмотр в клинике производился через 2 недели и через месяц.

Для сравнения влияний лазерной тонзиллэктомии и инструментальной нами на системы перекисного окисления липидов (ПОЛ) и антиоксидантной защиты (АОЗ), а также на иммун-

Таблица 1

Динамика иммунологических показателей у пациентов до и после лазерной и инструментальной тонзиллэктомии

Показатель контрольной группы	До операции	Через 10 дней	Через 30 дней	До операции	Через 10 дней	Через 30 дней
	Лазерная ТЭ, n=20	Лазерная ТЭ, n=20	Лазерная ТЭ, n=20	Инструментальная ТЭ, n=20	Инструментальная ТЭ, n=20	Инструментальная ТЭ, n=20
CD3+ 65,3±0,3 % (1513±1,2*10^6/л)	63,8±0,5 (1477±3) p_1<0,01	72,5±0,6 (1763±1,7) p_1<0,001	65,2±0,4 (1516±1,6) p_1>0,05	63,7±0,7 (1473±2,0) p_1<0,01 p_2>0,05	76,6±0,7 (1872±1,8) p_1<0,001 p_2<0,001	65,7±0,4 (1518±1,7) p_1>0,05 p_2>0,05
CD4+ 47,2±0,2% (918±4,2*10^6/л)	45,8±0,6 (895±3,4) p_1<0,01	54,0±1,0 (972±3,5) p_1<0,001	47,4±0,5 (921±3,5) p_1>0,05	45,9±0,7 (894±3,0) p_1<0,01 p_2>0,05	56,8±0,7 (1057±3,3) p_1<0,001 p_2<0,001	47,5±0,2 (923±3,2) p_1>0,05 p_2>0,05
CD8+ 27,3±0,4% (410±1,2*10^6/л)	28,5±0,5 (421±1,5) p_1<0,01	26,9±0,5 (409±1,3) p_1>0,05	27,4±0,4 (408±1,3) p_1>0,05	28,8±0,5 (420±2,0) p_1<0,01 p_2>0,05	27,9±0,5 (413±1,4) p_1>0,05 p_2<0,05	26,8±0,5 (408±1,5) p_1>0,05 p_2>0,05
CD16+ 13,1±0,1%	11,7±0,1 p_1<0,01	12,3±0,1 p_1<0,05	13,0±0,2 p_1>0,05	11,9±0,1 p_1<0,01 p_2>0,05	12,6±0,2 p_1<0,05 p_2>0,05	12,9±0,2 p_1>0,05 p_2>0,05
CD19+ 17,2±0,3% (344±1,2*10^6/л)	18,1±0,7 (341±1,2) p_1>0,05	14,4±0,1 (260±1,3) p_1<0,001	17,1±0,2 (340±1,3) p_1>0,05	17,9±0,5 (339±1,2) p_1>0,05 p_2>0,05	12,4±0,3 (210±1,3) p_1<0,001 P_2<0,001	16,9±0,3 (341±1,2) p_1>0,05 p_2>0,05
CD25+ 4,1±0,2 %	4,7±0,3 p_1<0,05	10,1±0,3 p_1<0,001	4,4±0,3 p_1>0,05	4,7±0,3 p_1<0,05 p_2>0,05	11,2±0,4 p_1<0,001 p_2<0,05	4,5±0,4 p_1>0,05 p_2>0,05
IgG, г/л 12,6±0,3	12,8±0,3 p_1>0,05	14,5±0,2 p_1<0,001	12,8±0,2 p_1>0,05	12,8±0,3 p_1>0,05 p_2>0,05	14,8±0,3 p_1<0,001 p_2>0,05	12,8±0,3 p_1>0,05 P_2>0,05
IgM, г/л 1,1±0,05	1,3±0,04 p_1<0,01	1,8±0,02 p_1<0,001	1,1±0,04 p_1>0,05	1,3±0,04 p_1<0,01 p_2>0,05	1,8±0,02 p_1<0,001 p_2>0,05	1,2±0,04 p_1>0,05 p_2>0,05
IgA, г/л 1,8±0,03	1,5±0,07 p_1<0,01	4,3±0,04 p_1<0,001	1,8±0,04 p_1>0,05	1,5±0,07 p_1<0,01 p_2>0,05	4,4±0,03 p_1<0,001 p_2>0,05	1,7±0,07 p_1>0,05 P_2>0,05
ИЗФ 1±0,04	0,9±0,02 p_1<0,01	0,75±0,02 p_1<0,001	1±0,03 p_1>0,05	0,9±0,02 p_1<0,01 p_2>0,05	0,7±0,02 p_1<0,001 p_2>0,05	1±0,02 p_1>0,05 p_2>0,05

ТЭ-тонзиллэктомия

p_1 – показатель сравнения приводится с контрольной группой

p_2 – показатель сравнения приводится внутри групп

Таблица 2

Динамика показателей ПОЛ и АОЗ у пациентов до и после лазерной и инструментальной тонзиллэктомии

Показатель контрольной группы	До операции	Через 10 дней	Через 30 дней	До операции	Через 10 дней	Через 30 дней
	Лазерная ТЭ, n=20	Лазерная ТЭ, n=20	Лазерная ТЭ, n=20	Инструментальная ТЭ, n=20	Инструментальная ТЭ, n=20	Инструментальная ТЭ, n=20
Гидроперекиси липидов, нмоль/мл 28,5±0,7	31,1±0,7 $p_1<0,05$	36,1±0,7 $p_1<0,001$	28,6±0,5 $p_1>0,05$	31,2±0,8 $p_1<0,05$ $p_2>0,05$	39,1±0,7 $p_1<0,001$ $p_2<0,05$	29,1±0,9 $p_1>0,05$ $p_2>0,05$
Диеновые конъюгаты, нмоль/мл 32,7±0,8	34,4±0,7 $p_1<0,05$	39,4±0,7 $p_1<0,001$	32,1±0,6 $p_1>0,05$	34,4±0,6 $p_1<0,05$ $p_2>0,05$	42,4±0,7 $p_1<0,001$ $p_2<0,01$	32,5±0,4 $p_1>0,05$ $p_2>0,05$
Малоновый диальдгид, нмоль/мл 5,75±0,2	6,5±0,3 $p_1<0,05$	7,2±0,1 $p_1<0,001$	5,8±0,2 $p_1>0,05$	6,5±0,3 $p_1<0,05$ $p_2>0,05$	7,5±0,2 $p_1<0,001$ $p_2>0,05$	5,9±0,3 $p_1>0,05$ $p_2>0,05$
церулоплазмин 22,6±0,5 мг/100 мл	20,8±0,5 $p_1<0,05$	19,3±0,5 $p_1<0,05$	22,1±0,4 $p_1>0,05$	20,6±0,5 $p_1<0,05$ $p_2>0,05$	18,5±0,5 $p_1<0,05$ $p_2<0,05$	22,1±0,4 $p_1>0,01$ $p_2>0,05$
α – токоферол 22,8±0,6 мкг/мл	21,7±0,3 $p_1<0,05$	19,1±0,3 $p_1<0,001$	22,3±0,2 $p_1>0,05$	21,6±0,3 $p_1<0,05$ $p_2>0,05$	18,1±0,3 $p_1<0,001$ $p_2<0,05$	21,9±0,4 $p_1>0,05$ $p_2>0,05$

ТЭ-тонзиллэктомия

p_1 – показатель сравнения приводится с контрольной группой

p_2 – показатель сравнения приводится внутри групп

ный статус, проводилось определение биохимических и некоторых показателей иммунологического статуса перед операцией, через 10 и 30 дней после операции.

Во всех исследуемых иммунологических показателях у пациентов с декомпенсированными формами ХТ до операции имелась достоверная разница с показателями контрольной группы (p<0,05–0,01), за исключением значений В-лимфоцитов и IgG, с которыми не зафиксировано достоверной разницы (p>0,05) (табл.1). Оперативное вмешательство подразумевает влияние не только на анатомическом уровне, но и на уровне обмена веществ, иммунологических показателях. Динамика этих показателей и межгрупповое сравнение показало, что наибольшие отклонения большинства иммунологических показателей фиксировались на 10-й день после оперативного вмешательства, причем определялась достоверная разница (p<0,05–0,001) у пациентов после лазерной и после инструментальной тонзиллэктомии в таких показателях, как Т-лимфоциты, Т-хелперы, Т-супрессоры, маркеры ранней активации воспаления. При этом после инструментальной тонзиллэктомии фиксировались большие отклонения от контрольной группы, чем после лазерной тонзиллэктомии. Через 30 дней в обеих сравниваемых группах показатели не имели достоверной разницы ни с контрольной группой, ни между собой (табл.1).

Исследование показателей ПОЛ и АОЗ выявило начальное отклонение значений от контрольной группы (p<0,05). Однако, наибольшие отклонения большинства показателей фиксировались на 10-й день после оперативного вмешательства, с достоверной разницей (p<0,05-0,01) у пациентов после лазерной и после инструментальной тонзиллэктомии в таких показателях, как гидроперекиси липидов, диеновые конъюгаты, церулоплазмин, α-токоферол. При этом после инструментальной тонзиллэктомии фиксировались большие отклонения от контрольной группы, чем после лазерной тонзиллэктомии. Через 30 дней в обеих сравниваемых группах показатели достигали значений контрольной группы (p>0,05) (таб.2).

Выводы. Таким образом, разработанные и внедренные методы лазерной тонзиллэктомии, аблации остатков небных миндалин и лазирования поверхности миндаликовой ниши имеют

ряд преимуществ перед традиционной инструментальной тонзиллэктомией, главным из которых является отсутствие кровотечений в раннем и позднем послеоперационном периоде; методика лазерной тонзиллэктомии сохраняя принцип радикальности, позволяет избежать развития рецидивов и осложнений заболевания.

Литература

1. Блоцкий, А.А. Лазеры в реконструктивно-восстановительной оториноларингологии / А.А. Блоцкий, С.С. Целуйко. – Благовещенск: АГМА, 2007. – 256 с.

2. Вахрушев, С. Г. Криолазерная сегментарная лакунотомия небных миндалин / С.Г. Вахрушев, С.В. Рязанцев, Г.И. Буренков и др. // Новости оторинолар. и логопат. – 2000. – № 4 (24). – С. 25–28.

3. Вачарадзе, Д.В. Наблюдение массивного кровотечения во время тонзиллэктомии/ Д.В. Вачарадзе, Н.К. Накудашвили // Вестн. оторинолар. – 2001. – №5. – С. 50.

4. Збышко, Я. Б. Эффективность применения углекислотного лазера в лечении больных хроническим тонзиллитом / Я. Б. Збышко // Вестн. оторинолар. – 2007. – № 5. – С. 57–59.

5. Овчинников, И.А. О целесообразности интралакунарного воздействия лучом хирургического лазера при хроническом тонзиллите (экспериментальное исследование) / И.А. Овчинников, В.Е. Добротин, Л.А. Климова и др. // Вестн. оторинолар. – 2003. – № 2. – С. 20–21.

6. Папушина, Н. М. Возможности применения лазерной техники для лечения хронического тонзиллита в условиях амбулаторной практики / Н. М. Папушина // XVII съезд оториноларингологов России: Тез. докл. – Нижний Новгород, 2006. – С. 211–212.

7. Плужников, М.С. Пути развития лазерной медицины в оториноларингологии / М.С. Плужников, М.А. Рябова, С.А. Карпищенко и др. // Актуальные проблемы лазерной медицины. СПб., 2001. – С. 99–105.

8. Шаймарданов, Р.М. Лечебная тактика при лазерной деструкции небных миндалин / Р.М. Шаймарданов, В.Н. Степанов, И.А. Фролов и др.// XVII съезд оториноларингологов России: Тез. докл. – Нижний Новгород, 2006. – С. 230.

УДК 616.53-006.442-079.4

ШЕЙНЫЙ ЛИМФАДЕНИТ В ПРАКТИКЕ ВРАЧА-ОТОРИНОЛАРИНГОЛОГА

Н.В. Бойко, Н.И. Уханкова

CERVICAL LYMPHADENITIS IN THE MEDICAL PRACTICE OF AN E.N.T. SPECIALIST

N.V. Boiko, N.I. Uchankova

ГОУ ВПО Ростовский государственный медицинский университет
(Зав. каф. оториноларингологии – Засл. врач РФ, проф. А.Г. Волков.)

Увеличение шейных лимфатических узлов может быть обусловлено различными воспалительными, опухолевыми процессами и заболеваниями другой этиологии. Для правильной диагностики важно провести полное клиническое обследование больного. При неясности клинического диагноза необходимо дополнительное исследование: УЗИ, КТ, тонкоигольная биопсия или иссечение узла с гистологическим и бактериологическим исследованием. Подтверждением сложности дифференциальной диагностики является приводимый в статье случай туберкулезного поражения заглоточных лим-фатических узлов у взрослого.

Ключевые слова: шейные лимфатические узлы, неспецифический и специфиче-ский лимфаденит, дифференциальная диагностики.

Библиография: 25 источников.

Cervical lymph nodes enhancement might be conditioned by various inflammatory, tumorous phenomena, as well as diseases of different etiologies. To make a correct diagnosis, it is important to conduct a full clinical trial of the patient. In case the clinical diagnosis is not clear, needed is additional analysis: ultrasound investigation, computerized tomography, fine needle aspiration or ganglion exeresis followed by histological and bacteriological inves-tigation. Differential diagnostics complexity is proved in the article by a case of a phthisic af-fect of retropharyngeal lymph nodes in an adult patient.

Key words: cervical lymph nodes, nonspecific and specific lymphadenitis, differential diagnostics.

Bibliography: 25 sources.

Шейные лимфатические узлы образуют мощный коллектор, куда оттекает лимфа не только от органов головы и шеи, но и от верхних конечностей, а через грудной проток – и от органов грудной и брюшной полости, таза, забрюшинного пространства и нижних конечностей. Таким образом, через область шеи полностью или частично проходит лимфа от всех областей тела. Очевидно, в процессе филогенеза создались такие анатомические условия, в которых лимфатические узлы шеи должны были выполнять функцию первого и последнего барьера: первого – для органов головы и собственно шеи, последнего – для органов грудной и брюшной полости.

Увеличение шейных лимфатических узлов может быть обусловлено различными воспалительными и опухолевыми процессами. Любое заболевание с иммунной клеточной активацией (системная красная волчанка, ревматоидный артрит, сывороточная болезнь, реакция на лекарственные средства, такие как дифенилгидантоин, ангиоиммунобластная лимфаденопатия) также может быть ассоциировано с регионарной или системной аденопатией.

Увеличение шейных лимфоузлов требует дифференциальной диагностики даже при наличии его видимых причин (например, хронического тонзиллита).

Локализация увеличенных лимфатических узлов может оказаться важным критерием при диагностике заболеваний. Для небных миндалин регионарными являются латеральные глубокие шейные (внутренние яремные) лимфатические узлы, для глоточной – переднее-верхнешейные, зачелюстные, затылочные. Задние шейные узлы часто увеличиваются при инфекции волосистой части кожи головы, токсоплазмозе и краснухе, в то время как увеличение передних (околоушные) наблюдается при инфекциях век и конъюнктивальной обо-

лочки. При лимфоме в процесс могут вовлекаться все группы шейных узлов, в том числе задние околоушные и затылочные, они обычно подвижны, плотные, спаяны один с другим и безболезненны. Нагноение увеличенных шейных узлов, как правило, происходит при микобактериальном лимфадените (скрофула, или туберкулезный шейный лимфаденит). Одностороннее увеличение шейных или нижнечелюстных лимфатических узлов предполагает лимфому или опухоль нелимфоидной природы в области головы и шеи, либо метастазы злокачественных опухолей. Метастатические узлы обычно плотные, безболезненные при пальпации и фиксируются к прилежащим тканям. Надключичные и расположенные в области лестничной мышцы лимфатические узлы являются зоной метастазирования опухолей, локализованных в грудной полости или в желудочно-кишечном тракте. Узел Вирхова представляет собой увеличенный слева надключичный лимфатический узел, инфильтрированный клетками метастазирующей опухоли, как правило, происходящей из желудочно-кишечного тракта.

Оториноларинголог чаще всего сталкивается с воспалительным характером поражения шейных лимфоузлов – лимфаденитом, поскольку шейная группа является регионарной для лимфоэпителиального кольца глотки. Различают лимфаденит острый и хронический, специфический и неспецифический.

Наиболее традиционными возбудителями неспецифического воспаления лимфоузлов являются стафилококк и стрептококк [12, 4, 15], реже – другие микроорганизмы, токсины бактерий, продукты распада тканей в первичном очаге воспаления, а также вирусы краснухи, Эпштейн–Барр и другие [23].

Неспецифический лимфаденит (острый и хронический) сопровождает острый стрептококковый фарингит, ангину, паратонзиллит, парафарингит; первичными очагами могут быть острый риносинусит, острый и хронический аденоидит [2], заболевания зубов и полости рта, респираторно-вирусные инфекции, болезнь кошачьих царапин [11, 5].

У детей шейный лимфаденит встречается как одно из проявлений своеобразного синдрома – периодической лихорадки, сопровождающейся афтозным стоматитом, фарингитом и шейным лимфаденитом [20, 9]. По первым буквам симптомокомплекса (periodic fever, aphthous stomatitis, pharingitis and cervical adenitis) он был назван авторами “PFAPA-синдромом” [16]. В литературе это заболевание называют синдромом Маршалла [21, 19]. Причины лихорадочных приступов при синдроме Маршалла остаются неясными, несмотря на поиски этиологических факторов или особых патогенетических механизмов. Есть предположение об активации некой латентной вирусной инфекции [13].

Еще одно заболевание неясной этиологии – кожно-слизистый синдром (болезнь Кавасаки) распознают по лихорадке, конъюнктивиту, эритеме языка с выступающими сосочками (земляничный, или малиновый, язык), экзантеме с шелушением ладонных и подошвенных поверхностей, а также по увеличению шейных лимфатических узлов.

Хронический неспецифический лимфаденит может быть первично-хроническим в результате воздействия слабовирулентной микробной флоры при вялотекущих, рецидивирующих воспалительных заболеваниях (например, при хроническом тонзиллите), или исходом острого лимфаденита, когда воспалительный процесс в лимфатических узлах принимает затяжное хроническое течение.

К группе **специфических** относятся лимфадениты, вызываемые возбудителями сифилиса, туберкулеза, чумы, актиномикоза и другие.

Туберкулезный лимфаденит – проявление туберкулеза как общего заболевания организма. По своему генезу он в большинстве случаев относится к первичному периоду туберкулеза, то есть, является самостоятельным заболеванием. В общей структуре внелегочного туберкулеза у впервые выявленных больных эта локализация занимает одно из первых мест: шейные лимфатические узлы поражаются туберкулезом в 75–80% случаев, поскольку микобактерии туберкулеза попадают в организм через рот и верхние дыхательные пути, для которых шейные лимфатические узлы являются регионарными. Однако могут встречаться и вторичные туберкулезные лимфадениты, в частности при обострении процесса в других органах. Вторичный туберкулез периферических лимфатических узлов чаще всего развивается в результате эндогенной реактивации очагов любой локализации при низкой сопротивляемости организма; доказана роль лимфатических узлов как депо микобактерий в организме, источника их диссеминации и развития рецидива.

Клиническая картина лимфаденита во многом зависит от патоморфологических изменений в лимфоузле.

Неспецифический лимфаденит в зависимости от характера экссудации может быть серозным, геморрагическим, фибринозным и гнойным.

В начальной стадии наблюдается серозное пропитывание ткани лимфатического узла с последующей клеточной инфильтрацией. Последняя происходит за счет миграции лейкоцитов и пролиферации лимфоидных клеток. Эта стадия серозного отека обозначается как острый простой лимфаденит. При простых лимфаденитах воспалительный процесс чаще не выходит за пределы капсулы лимфатического узла. При деструктивных формах лимфаденита наблюдается гнойное расплавление лимфоузлов, воспалительный процесс распространяется на окружающие ткани. При этом изменения в окружающих тканях могут ограничиться серозным воспалением, или же перейти в гнойное с образованием аденофлегмоны. Особой тяжестью и обширностью поражения окружающих тканей отличаются ихорозные лимфадениты.

При простом (серозном) лимфадените общее состояние больных страдает мало. Отмечается боль в зоне регионарных лимфатических узлов, которые увеличены до 1,5–2 см и более в диаметре, плотные, болезненные при пальпации, с окружающими тканями не спаяны, кожа над ними не изменена.

При развитии периаденита, переходе воспаления в деструктивную, гнойную форму общее состояние больных страдает в большей степени: температура повышается до высоких цифр, появляются озноб, тахикардия, головные боли, выраженная слабость. Боль усиливается, кожа над лимфатическими узлами гиперемирована, пальпация лимфоузлов вызывает резкую болезненность. Четко пальпируемые ранее лимфатические узлы сливаются между собой и окружающими тканями в единый конгломерат, становятся неподвижными. При аденофлегмоне определяется диффузная гиперемия, плотный, без четких границ инфильтрат с очагами размягчения. При гнилостной флегмоне пальпация выявляет крепитацию в очаге поражения.

Хроническое воспаление лимфатических узлов носит продуктивный характер. Переход его в гнойную форму встречается крайне редко.

При хроническом лимфадените наблюдается увеличение лимфатических узлов, которые плотны на ощупь, малоболезненны, не спаяны между собой и окружающими тканями. Как правило, на протяжении долгого времени лимфоузлы сохраняют увеличенные размеры, но со временем уменьшаются вследствие разрастания соединительной ткани.

Хронический неспецифический лимфаденит следует дифференцировать с увеличением лимфатических узлов при инфекционных и некоторых других заболеваниях (сифилис, туберкулез, лимфогранулематоз, злокачественные новообразования) [14, 22, 18]. Распознавание хронического лимфаденита должно основываться на оценке всего комплекса клинических признаков заболевания. В сомнительных случаях показаны ультразвуковое исследование (УЗИ), пункционная биопсия лимфатического узла [17, 10] или удаление его для гистологического исследования. Пункционная биопсия занимает центральное место в дифференциальной диагностике хронического лимфаденита и метастазов злокачественных новообразований. Важная роль в дифференциальной диагностике хронического лимфаденита принадлежит компьютерной томографии (КТ) [1, 8, 24].

Развитие туберкулезного лимфаденита также характеризуется стадийностью.

1 стадия – пролиферативная, характеризуется увеличением лимфатических узлов. Она подразделяется на раннюю (пролиферативно-гиперпластическую), когда пролиферация лимфоидных клеток происходит без образования туберкулезных бугорков, и последующую (пролиферативно-гранулематозную), когда начинают формироваться туберкулезные бугорки и специфическая туберкулезная ткань – туберкулезная гранулема, постепенно вытесняющая нормальную лимфоидную ткань лимфатического узла. После того как туберкулезная гранулема заместила ткань лимфоузла, он превращается в ограниченный капсулой изолированный туберкулезный очаг. В дальнейшем развитие заболевания может протекать в нескольких вариантах. Наиболее благоприятный из них – постепенное рассасывание туберкулезной гранулемы, уменьшение лимфоузла и образование на его месте рубцовой ткани. При неблагоприятном развитии процесса лимфоузел увеличивается за счет разрастания в нем туберкулезной гранулемы, формирования все новых бугорков и переход в следующую стадию.

2-я стадия – казеозная, характеризуется некрозом замещенного туберкулезной гранулемой лимфоузла. Казеозные массы плохо рассасываются, длительно сохраняются, часто уплотняясь и даже обызвествляясь за счет отложения в них солей кальция. Окружающая эти массы капсула утолщена, превращается в мощный отграничивающий барьер.

3-я стадия – абсцедирующая – характеризуется гнойным расплавлением казеозных масс с формированием абсцесса.

4-я стадия – образование свищей.

Клинические наблюдения показывают, что чаще всего туберкулез периферических лимфатических узлов протекает хронически и начинается с их увеличения в какой-либо одной группе или смежных группах. При таком течении обычно выражены явления специфической интоксикации: повышение температуры тела, бледность кожных покровов, быстрая утомляемость, потливость, снижение аппетита. В начале заболевания лимфатические узлы увеличены до 0,5—1,5 см, мягкие, безболезнены при пальпации, подвижны. При развитии казеозного некроза и гнойного расправления в неспецифический воспалительный процесс вовлекается капсула лимфатического узла и формируется единый конгломерат, спаянный с кожей и окружающими тканями. В таких случаях при пальпации отмечаются болезненность и флюктуация. Кожа над конгломератом увеличенных лимфатических узлов гиперемируется и вскрывается, в результате чего формируется свищ, имеющий бледные, отечные края.

Для диагностики туберкулеза периферических лимфатических узлов важен детальный анамнез. Важно уточнить начальную картину заболевания, длительность процесса, наличие рецидивов, туберкулеза другой локализации, контакта больного с источником туберкулезной инфекции. Необходимо обратить внимание на локализацию увеличенных лимфатических узлов, их размеры, консистенцию, спаянность между собой и с окружающей подкожной жировой клетчаткой, распространенность. Для туберкулеза характерны полиморфизм лимфатических узлов по консистенции, образование из них конгломерата. Необходимо учитывать также результаты лабораторного и рентгенологического исследований (при туберкулезе выявляется обызвествление в центре лимфатического узла и сохранение необызвествленной капсулы.), туберкулиновых проб. Наиболее точные данные дают гистологическое, цитологическое и бактериологическое исследования патологического материала, полученного во время пункции лимфатического узла или после его удаления.

Диагностика туберкулезного лимфаденита осложняется тем, что даже у явно туберкулезного больного увеличение лимфатического узла может иметь совершенно иную, «нетуберкулезную» природу. С другой стороны, туберкулезное поражение лимфоузла может быть и в отсутствие туберкулезных изменений в организме – туберкулезных очагов (активных или затихших). Достоверным, прямым доказательством туберкулезной природы поражения лимфоузла традиционно считается лишь обнаружение туберкулезной палочки в самом лимфоузле, либо выявление в нем туберкулезных бугорков. Вместе с тем, прямой признак туберкулеза – гранулема в ранней стадии развития заболевания может отсутствовать.

Трудности диагностики туберкулезного лимфаденита подтверждается клиническим наблюдением.

Больная О., 62 лет обратилась в ЛОР клинику РостГМУ в декабре 2010 года с жалобами на затрудненное носовые дыхание, гнусавый оттенок речи. Эти симптомы появились около 2 месяцев назад, степень их выраженности постепенно нарастала.

Из анамнеза установлено, что в детстве больная лечилась по поводу туберкулеза легких, но была снята с учета много лет назад. В 2007 году перенесла радикальную мастэктомию по поводу рака левой молочной железы.

Ранее стойкое затруднение носового дыхания наблюдалось в 2009 году. В сентябре 2009 года обследована по поводу задруднения носового дыхания в ЦКБ ГА, где был установлен диагноз аденоиды III степени и произведена аденотомия. При гистологическом исследовании удаленного из носоглотки образования обнаружена ткань миндалины с обилием эпителиоидно-клеточных бугорков с центральными фибриноидными некрозами и наличием отдельных гигантских клеток типа Лангханса, что позволило поставить диагноз туберкулезного поражения. После операции носовое дыхание восстановилось, больная прошла курс лечения в туберкулезном диспансере с последующим наблюдением фтизиатра.

Через год у больной появилось увеличение лимфоузлов шеи на переднее-боковой поверхности слева. Общее состояние при этом не страдало. Учитывая отягощенный онкологический анамнез в октябре 2010 года произведено фасциально-футлярное иссечение клетчатки и лимфоузлов шеи слева. Гистологическое заключение: в лимфатических узлах – гранулематозное воспаление с наличием гранулем туберкулоидного типа, состоящих из эпителиоидно – лимфоидных, гигантоклеточных бугорков с обширными очагами некроза в центре, что соответствует картине туберкулеза.

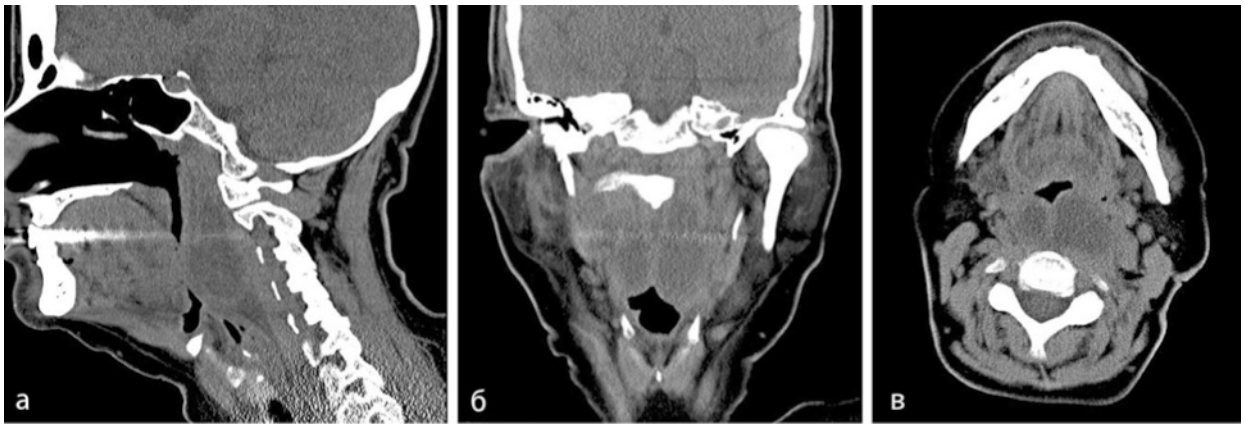

СКТ больной О. в сагиттальной (а), коронарной (б) и аксиальной (в) плоскости. В заглоточном клетчаточном пространстве определяются 2 лимфоузла с плотной капсулой.

После операции у больной появилось увеличение лимфоузлов шеи справа с последующим гнойным расплавлением, по поводу чего лечилась в туберкулезном диспансере пункциями с эвакуацией гнойного содержимого и введением изониазида.

При осмотре: в полости носа отека, экссудата нет. При фарингоскопии обнаружено асимметричное выпячивание задней стенки глотки, более выраженное слева. Это выпячивание вплотную прилежит к мягкому небу, оттесняя его кпереди, что и является причиной затруднения носового дыхания.

Больной произведена СКТ шеи, выявившая наличие двух увеличенных лимф оузлов с признаками гнойного расплавления в заглоточном клетчаточном пространстве: слева размерами 46 на 28 мм, справа – 30 на 24 мм (рисунок). Поражения шейных позвонков не отмечено. Больной произведено вскрытие нагноившихся лимфоузлов через заднюю стенку глотки, что привело к восстановлению ее конфигурации и носового дыхания, начато специфическое противотуберкулезное лечение.

Наше наблюдение подтверждает особую сложность дифференциальной диагностики шейного лимфаденита у онкологических больных, что неоднократно отмечалось в литературе [25, 6, 7, 3]. Данное клиническое наблюдение представляет интерес еще и потому, что подвергает сомнению необратимость изменений, происходящих в заглоточных лимфоузлах в процессе онтогенеза. Принято считать, что заглоточные лимфоузлы функционируют у детей до 4-летнего возраста, после чего подвергаются инволюции. Развитие туберкулезного поражения заглоточных лимфатических узлов у нашей больной позволяет предположить, что лимфоотток в эту область возобновился после операции Крайля слева (здесь изменения по данным СКТ максимальные) и рубцевания шейных лимфоузлов справа после их нагноения.

Выводы. Шейный лимфаденит может быть вызван самыми различными заболеваниями. Для правильной диагностики очень важно провести клиническое обследование больного. К основным факторам, определяющим диагностическую ценность факта увеличения лимфатических узлов, относятся: 1) анамнез; 2) возраст больного; 3) локализация узла; 4) физикальные характеристики лимфатического узла; 5) клинический фон, ассоциированный с лимфаденопатией. К общепринятым критериям оценки лимфатических узлов следует отнести их величину, локализацию, консистенцию и степень подвижности каждого узла. При неясности клинического диагноза необходимо дополнительное исследование: УЗИ, КТ, тонкоигольная биопсия или иссечение узла с гистологическим и бактериологическим исследованием.

Литература

1. Васильев П.В., Юдин А.Л. Лимфогенное метастазирование при раке гортани и гортаноглотки: механизмы развития и возможности компьютерной томографии с внутривенным контрастированием в диагностике поражения. // Российская оториноларингол. – 2009. – № 5 (42). – С. 21–26.

2. Джабарова Е.В., Минаев Е.В., Чуб О.С. Влияние очагов хронической инфекции на возникновение острых лимфаденитов у детей // Рос. оториноларингол. – 2009. – № 1 (38). – С. 71–74.

3. Al-Zahid S, Singh V. Tuberculous cervical lymphadenitis in a patient with laryngeal carcinoma // J. Laryngol. Otol. – 2010. – Vol. 124, N 1. – P. 90–92.
4. Brook I. Role of methicillin-resistant Staphylococcus aureus in head and neck infections // J. Laryngol. Otol. – 2009. – Vol. 123, N 12. – P. 1301–1307.
5. Cervical lymphadenopathy in childhood epidemiology and management / E. Papadopouli [et al.] // Pediatr. Hematol. Oncol. – 2009. – Vol. 26, N 6. – P. 454–460.
6. Cervical tuberculous lymphadenitis mimicking distant lymph node metastasis on F-18 FDG PET/CT in a patient with gastric carcinoid tumor / H.W. Kim [et al.] // Clin. Nucl. Med. – 2009. – Vol. 34, N 12. – P. 946–947.
7. Choi E.C., Moon W.J., Lim Y.C. Tuberculous cervical lymphadenitis mimicking metastatic lymph nodes from papillary thyroid carcinoma // Br. J. Radiol. – 2009. – Vol. 82, N 982. – P. 208–211.
8. Computerized tomography in the detection of metastatic cervical lymph nodes / E.Zapater et [al.] // Acta Otorhinolaringol. Esp. – 1996. – Vol.47, N 5. – P. 383–386.
9. Familial cases of periodic fever with aphthous stomatitis, pharyngitis, and cervical adenitis syndrome. / M. Adachi [et al.] // J. Pediatr. – 2011. – Vol. 158, N 1. – P. 155–159.
10. Fine needle aspiration cytology in childhood TB lymphadenitis. / J. Balaji [et al.] // Indian. J. Pediatr. – 2009. – Vol. 76, N 12. – P. 1241–1246.
11. Gosche J.R., Vick L. Acute, subacute, and chronic cervical lymphadenitis in children. // Semin. Pediatr. Surg. – 2006. – Vol. 15, N 2. – P. 99–106.
12. Guss J., Kazahaya K. Antibiotic-resistant Staphylococcus aureus in community-acquired pediatric neck abscesses. // Int. J. Pediatr. Otorhinolaryngol. – 2007. – Vol. 71, N 6. – P. 943–948.
13. Hayem F. Les fievres periodique. // Arch. Pediatr. – 2002. – Vol. 9, N 6. – P. 638–643.
14. Incidence of tuberculosis in enlarged neck nodes, our experience / M. Maharjan [et al.] // Kathmandu Univ. Med. J. – 2009. – Vol. 7, N 25. – P. 54–58.
15. Leung A.K., Davies H.D. Cervical lymphadenitis: etiology, diagnosis, and management // Curr. Infect. Dis. Rep. – 2009. – Vol. 11, N 3. – P. 183–189.
16. Marshall G.S., Edwards K.M., Lauton A.R. PFAPA syndrome {letter] / Pediatr. Infect. Dis. – 1989. – Vol. 8. – P. 658–659.
17. Nonpalpable lymphatic of the neck: assessment with US and UD – guided fine-needle aspiration biopsy. / Sh. Takashima [et al.] // J. of clinical ultrasound. – 1997. – Vol. 25, № 6. – P. 324–328.
18. Oropharyngeal lesions and cervical lymphadenopathy: syphilis is a differential diagnosis that is still relevant / K. Ikenberg [et al.] // J. Clin. Pathol. – 2010. – Vol. 63, N 8. – P. 731–736.
19. Pilet P., Ansoborlo S., Carrere A. et al. (P)FAPA syndrome: interet de cimetidine. Arch. Pediatr. 2000; 7(1):54-57.
20. Syndrome of periodic fever, pharyngitis, and aphthous stomatitis / Marshall G.S., et al.// J. Pediatr. 1987, 110(1): p. 43–46.
21. Syndrome de Marshall: resultets de la enquete nationale retrospective. / P. Ovetchkine [et al.] // Arch. Pediatr. 2000. – Vol. 7, N 3. – P. 578–592.
22. Syphilis presenting as isolated cervical lymphadenopathy: two related cases /van R. Crevel [et al.] // J. Infect. – 2009. – Vol. 58, N 1. – P. 76–78.
23. Thomas D.L., Syrbu S., Graham M.M. Epstein-Barr virus mimicking lymphoma on FDG-PET/CT. // Clin. Nucl. Med. – 2009. – Vol. 34, N 12. – P. 891–893.
24. Wippold F.J. Head and neck imaging: the role of CT and MRI // J. Magn. Reson. Imaging. – 2007. – Vol. 25, № 3. – P. 453–465.
25. [A case of primary lung cancer with cervical tuberculous lymphadenitis]. / S. Yamada [et al.] // Nihon. Kokyuki Gakkai Zasshi. – 2007. – Vol. 45, N 9. – P.720–725.

УДК 616.321-002-036.12:572.7

СРАВНИТЕЛЬНАЯ ХАРАКТЕРИСТИКА МОРФОЛОГИЧЕСКОЙ КАРТИНЫ ПРИ ЛЕЧЕНИИ АТРОФИЧЕСКОГО ФАРИНГИТА

О.В. Болдырева[1], Г.И. Буренков[2], Л.А. Торопова[2]

COMPARATIVE CHARACTERISTIC OF ATROPHIC PHARYNGITIS MORPHOLOGY

O.V. Boldireva[1], G.I. Burenkov[2], L.A. Toropova[2]

[1] – КГБУЗ «Краевая клиническая больница», Красноярск
[2] – ГОУ ВПО «Красноярский государственный медицинский университет им. проф. В. Ф. Войно-Ясенецкого»,
(Заведующий кафедрой ЛОР-болезней с курсом постдипломного образования – проф. С.Г. Вахрушев)

Проблема хронического атрофического фарингита актуальна на сегодняшний день. Проведена оценка морфологической картины при каждой степени дистрофии, а также при лечении синтетическим нейропептидом (даларгин) в сравнении с 1% раствором новокаина и плацебо. Морфологически доказана эффективность применения даларгина при лечении дистрофии глотки.

Ключевые слова: хронический атрофический фарингит, даларгин, морфология.
Литературные источники: 10

The problem of chronic atrophic pharyngitis is actually today. In this research assessment morphology of different dystrophy grading and therapy of synthetic neiropeptidis (dalargyni) compare with 1% novocain solution and placebo. Morphology proved that treatment of pharynx dystrophy with dalargyni are effectivenessly.

Key words: chronic atrophic pharyngitis, dalargyni, morphology.

В настоящее время хронический атрофический фарингит продолжает занимать одно из ведущих мест среди терапевтической патологии ЛОР-органов на поликлиническом приеме врача оториноларинголога [1]. До настоящего времени нет определенных критериев для оценки характера и степени выраженности дистрофического процесса слизистой оболочки задней стенки глотки. Найдены единичные публикации, освещающие морфогенез атрофического фарингита [2, 5]. Имеющиеся методы лечения данной патологии сводятся лишь к применению различных смазываний, полосканий, аппликаций на слизистую оболочку задней стенки глотки, а также применение различных масел, антисептиков[4, 9]. Но, к сожалению, данные методы лечения имеют кратковременный положительный эффект.

В предыдущих работах мы попытались определить клинико-фарингологический комплекс и морфологическую картину характерные для каждой степени дистрофии, а также выявили корреляционную взаимосвязь с показателями оценки микроциркуляторного русла и цитоморфологии [3, 8].

Целью данной работы было определение наиболее эффективной методики лечения атрофического фарингита синтетическим нейропептидом [6, 7, 10] и 1% раствором новокаина в сравнении с плацебо.

Пациенты и методы

Нами обследовано 270 пациентов с хроническим атрофическим фарингитом. В зависимости от клинико-фарингологической картины и результатам цитоморфологии и доплерографии распределены на 3 степени дистрофии (по 30 пациентов в каждой группе исследования: основная группа 1, 2 и контрольная группа с каждой степенью дистрофии). В основной группе №1 наблюдались пациенты, получавшие лечение препаратом даларгин в дозе 0,01г – 1 мл в слизистую оболочку задней стенки глотки. В основной группе №2 пациенты, получали лечение раствором новокаина 1%. Контрольная группа – плацебо (пациентам вводили воду для инъекций – в объеме 1мл).

С согласия обследуемых производилась прицельная микробиопсия слизистой оболочки задней стенки глотки под визуальным контролем специальным устройством, разработанным нами. Предлагаемое устройство обеспечивает простоту выполнения прицельной биопсии путем иссечения ткани со слизистой оболочки глотки с минимальной травматизацией тканей в необходимом количестве с сохранением целостности анатомии слоев для повышения достоверности показателей гистологического исследования. Данное устройство расширяет возможности иструментальной малоинвазивной диагностики заболеваний глотки.

Материал подвергался фиксации в забуференном 10% нейтральном формалине и обрабатывался по общепринятой методике. Парафиновые срезы стандартной толщины (5,0 мкм) окрашивались гематоксилином и эозином и пикрофуксином по Ван-Гизон.

Микроскопическое морфометрическое исследование, и фотографирование приводилось с применением светового микроскопа (объективы X4, X10, X40, окуляры x10) с цифровой фотокамерой Leica Microsystems AG/DC 300 v.2.0.

При обработке данных вычислялись: медиана (Me), интерквартильный размах (Q_{25}–процентиль, Q_{75}-процентиль). Достоверность различий в независимых (несвязанных) группах определяли, используя непараметрический критерий Манна–Уитни, а также метод рангового анализа вариаций Краскелла–Уоллиса для трех и более групп.

Сравнение зависимых (связанных) групп проводили по непараметрическому методу Вилкоксона, поскольку метод рангового дисперсионного анализа Фридмена для трех и более групп, при расчетах, выдавал уровень значимости <0,05, а в таких случаях рекомендовано использование критерия Вилкоксона.

Результаты и их обсуждения

При гистологическом исследовании нами установлено, что при увеличении степени атрофии, истончается пласт многослойного плоского неороговевающего эпителия, за счет уменьшения количества эпителиальных пластов при сохранении стратификации слоев. При этом нарастают дистрофические изменения самих эпителиоцитов, возникают явления вакуольной дистрофии с наличием вакуолей как в виде кольцевидного ободка – перинуклеарный отек, так и виде крупной вакуоли, оттесняя ядро к периферии, которое принимает серповидную форму, вплоть до баллонирующей дистрофии с выраженным отеком межклеточного вещества с резким уменьшением количества, местами полным исчезновением межклеточных мостиков. Дистрофические изменения эпителиоцитов более выражены при третьей степени дистрофии.

С увеличением степени атрофии происходит уплотнение собственного слоя слизистой оболочки за счет утолщения самих коллагеновых волокон и уменьшения пространства между ними, происходит замещение молодых волокон на более грубые. Также с увеличением степени возрастали склеротические изменения слизистой пластинки с явлениями гиалиноза, уменьшением количества фибробластов. С увеличением степени атрофии происходило уменьшение степени клеточной лимфогистицитарной инфильтрации от рассеянной, либо густой очаговой, до умеренной очаговой, скудной, расположенной преимущественно периваскулярно, клеточный состав тоже претерпевал изменения, переходя, по мере увеличения степени дистрофии, из преимущественно лимфоплазмоцитарного в лимфоцитарный и лимфогистиоцитарный. По мере увеличения степени атрофии изменялся также сосудистый компонент: уменьшалась суммарная площадь сосудов относительно окружающей ткани, за счет уменьшения их количества, также изменялся их качественный состав – сосуды капиллярного и синусоидного типа, уступали место более крупным со склерозированной, местами с гиалинозом, фибриноидным набуханием стенки. С увеличением степени атрофии отмечалось снижение степени кровенаполнения сосудов и неравномерность их расположения.

При морфологическом исследовании слизистой оболочки задней стенки глотки, на фоне лечения синтетическим нейропептидом отмечена следующая динамика: нарастание высоты эпителия отмечено в первый месяц наблюдения при всех степенях дистрофии ($p<0,0001$) в 1,5-2 раза. В основной группе №2 выявлено также нарастание высоты эпителия при всех степенях дистрофии (при 1 степени $p<0,0001$, при 2 и 3 степенях $p<0,01$), но оно достоверно ниже, чем в основной группе №1. А в контрольной группе при оценке гистологического исследования не было выявлено достоверных изменений при всех степенях дистрофии во все временные периоды наблюдения. Таким образом, при применении даларгина происходит утолщение пласта многослойного плоского неороговевающего эпителия, за счет увеличения количества эпителиальных пластов при сохранении стратификации слоев. Также уменьшаются дистрофические изменения самих эпителиоцитов. Происходит увеличение клеточ-

Показатели морфологии при дистрофии глотки

группы	№	степень	До лечения (мкм^2) Me (Q_{25}–Q_{75})			Через месяц, после лечения Me (Q_{25}–Q_{75}) (мкм^2)		
			В/ эпителия 1	Инф–ция 2	к/сосудов 3	В/ эпителия 4	Инф–ция 5	к/сосудов 6
Основная 1	1	I	31,34* (31,01–31,47)	6,11* (5,91–6,17)	4,78* (4,47–4,91)	48,67* (48,25–48,98)	12,46* (12,33–12,67)	9,71* (9,59–9,84)
	2	II	27,34* (27,13–27,45)	5,37* (5,31–5,46)	2,80* (2,75–2,85)	41,88* (41,77–42,05)	10,12* (10,07–10,18)	5,38* (5,36–5,40)
	3	III	19,84* (19,72–19,97)	4,12* (4,01–4,21)	1,96* (1,90–2,05)	28,73* (28,67–28,79)	9,00* (8,91–9,07)	3,95* (3,89–4,00)
Основная 2	4	I	31,30* (31,16–31,38)	6,04* (6–6,11)	4,59* (4,56–4,78)	32,04* (31,99–32,16)	9,18*,** (9,11–9,24)	4,63*,**
	5	II	27,33*** (27,13–27,36)	5,35** (5,34–5,41)	2,79*** (2,75–2,83)	29,03***,* (28,89–29,11)	8,27**,* (8,21–8,32)	2,81***,*,** (2,79–2,84)
	6	III	19,88*** (19,82–19,95)	4,14** (4,06–4,18)	1,96* (1,93–2,00)	20,01***,* (19,97–20,06)	5,40**,* (5,30–5,65)	1,97*,** (1,95–2,00)
Контрольная	7	I	31,27 (31,23–31,30)	5,99 (5,95–6,02)	4,68 (4,54–4,79)	31,27* (31,24–31,29)	6,02*,** (5,97–6,04)	4,67*,** (4,56–4,78)
	8	II	27,27 (27,15–27,43)	5,37 (5,35–5,40)	2,80 (2,77–2,85)	27,33* (27,28–27,54)	5,38*,** (5,36–5,40)	2,79*,** (2,77–2,84)
	9	III	19,88 (19,85–19,94)	4,12 (4,08–4,16)	19,90 (19,88–19,91)	19,98* (19,89–20,01)	4,12*,** (4,10–4,16)	19,97*,** (19,91–19,97)

$p<0,0001$ – *; $p<0,001$ – **; $p<0,01$ – ***

ности собственного слоя слизистой оболочки за счет увеличения количества фибробластов. Также отмечалась густая диффузная лимфоплазмоцитарная инфильтрация и увеличение количества сосудов при применении препарата даларгин в первый месяц наблюдения при всех степенях дистрофии ($p<0,0001$) в 2 раза. Тогда как в основной группе №2 данные показатели были тоже достоверно выше исходных ($p<0,001$),но ниже в сравнении с основной группой № 1.

Можно предположить, что при применении препарата даларгин происходит выраженная иммунологическая реакция со стороны слизистой оболочки задней стенки глотки. Изменялся также сосудистый компонент: увеличилась суммарная площадь сосудов относительно окружающей ткани, за счет увеличения их количества, определялись сосуды капиллярного и синусоидного типа, отмечалось также увеличение кровенаполнения сосудов.

Выводы. В результате полученных данных нашей исследовательской работы морфологическая картина атрофического процесса слизистой оболочки задней стенки глотки имеет свои особенности, которые необходимо учитывать для полной объективизации дистрофической картины данного патологического процесса. Применение препарата даларгин более эффективно и безопасно при лечении данной патологии. Использование синтетического нейропептида позволяет достигнуть длительный терапевтический эффект, в отличие от применения 1% раствора новокаина при дистрофии глотки.

Литература

1. Антонив В.Ф. Субатрофический и атрофический фарингит как проявление дистрофии слизистой оболочки глотки у лиц пожилого, старческого возраста и у долгожителей / В.Ф. Антонив, В.М.Аксёнов, Н.А.Лебедева // Вестн. оторинолар. – 1999. – №3. – С. 38–39.

2. Журавлев А.С. Патоморфоз хронического атрофического фарингита у ликвидаторов последствий аварии на ЧАЭС / А.С. Журавлев, Н.О. Шушляпина // Журн. ушн.,нос. и горл. бол. – 2006. – № 3. – С. 10–14.

3. Клинико-фарингологический комплекс и состояние местного иммунитета у больных с хроническим атрофическим фарингитом / О.В. Болдырева, Г.И. Буренков, Л.А. Торопова и др. // Рос. оторинолар. №2, 2009 г. – С. 90–93.

4. Козлова И.Г. Методика и практические результаты применения внутрислизистой блокады глотки при хроническом фарингите и хроническом тонзиллите / И.Г. Козлова // Вестн. оторинолар. – 1957. – № 2. – С. 60–68.

5. Кот Л.В. Морфогенез хронического неспецифического эпифарингита по данным эндоскопического и биопсийного исследования / Л.В. Кот, Т.И. Шевченко // Журн. ушн.,нос. и горл. бол. – 2003. – № 5. – С. 35–45.

6. Максимовская Л. Н. Использование даларгина для лечения рецидивирующего афтозного стоматита / Л. Н. Максимовская // Стоматология. – 1995. – №4. – С. 15.

7. Новый пептидный активатор репаративной регенерации тканей / О. Б. Ильинский, С.Е.Спевак, А.Б.Шехтер и др. // Фармакология и токсикология. – 1987. – №4. – С. 64–66.

8. Особенности морфологической картины слизистой оболочки глотки при атрофическом фарингите / О.В. Болдырева, Г.И. Буренков, Л.А. Торопова и др. // Рос. оторинолар. №1, 2010 г. – С. 269–272.

9. Лучихин Л.А. Эффективность препарата Имудон в лечении больных с острыми и хроническими воспалительными заболеваниями глотки / Л.А. Лучихин, О.В. Мальченко // Вестн. оторинолар. – 2001. – № 3. – С. 62–64.

10. Эффект воздействия различных концентраций даларгина на иммунокомпетентные клетки in vitro и возможности его использования в качестве иммуномодулирующего средства / И.Я. Миху, Ю.А. Изачик, Е.А. Ружицкая и др. // Клин. лаб. диагностика. – 1994. – №1. – С. 9–10.

УДК 616.321-002:612.017.1

СРАВНИТЕЛЬНАЯ ОЦЕНКА СОСТОЯНИЯ ФАКТОРОВ МЕСТНОГО ИММУНИТЕТА ПРИ РАЗЛИЧНЫХ ФОРМАХ ФАРИНГИТА

А.А. Васяева, Н.А. Арефьева, Л.Ф. Азнабаева

COMPARATIVE ASSESSMENT OF LOCAL IMMUNITY FACTORS IN DIFFERENT FORMS OF FARINGITIS

A.A. Vasyaeva, N.A. Arefieva, L.F. Aznabaeva

ФГУ ВПО «Башкирский государственный медицинский университет» Росздрава (Зав. кафедрой оториноларингологии– проф. Н.А. Арефьева)

Изучены адаптационные реакции слизистой оболочки глотки при различных формах фарингита. Определено содержание в слюне интерферонов альфа- и гамма и интерлейкина-1-бета, а также внеклеточная пероксидазная активность слюнs при воспалении слизистой оболочки глотки в сравнении с показателями практически здоровых лиц.
Ключевые слова: фарингит, интерферон, внеклеточные пероксидазы.

The pharyngeal mucosa adaptive response in various forms of pharyngitis was studied. The content of alpha- and gamma-interferons and interleukin-1-beta in the saliva of patients as well as extracellular peroxidase activity of saliva in inflammation of mucous membrane of the throat in comparison with indicators of healthy individuals was defined.
Keywords: pharyngytis, interferon, extracellular peroxidase.

Многие работы посвящены нарушениям местного иммунного реагирования при различных формах фарингита, при этом чаще внимание уделяется изменениям показателей гуморального звена – недостаточность секреторного иммуноглобулина А, лизоцима, образование аутоантител к антигенам слизистой оболочки глотки (СОГ) [2,6].

Вместе с тем в 70% случаев острый фарингит (ОФ) имеет вирусную этиологию [3, 5]. Не исключается роль персистентной вирусной инфекции и в патогенезе хронических форм фарингита, а большинство авторов сходятся в оценке хронического воспаления СОГ как проявления несостоятельности компенсаторных и приспособительных реакций организма в ответ на различные патологические воздействия [1, 2, 3, 6].

При вирусной инфекции среди многочисленных цитокинов особое место отводится интерферонам. При встрече с вирусом именно повышение продукции альфа-интерферона (а-ИНФ) является наиболее быстрой ответной реакцией на заражение. Гамма-интерферон (г-ИНФ) помимо противовирусной активности обладает важными функциями в регуляции иммунного ответа, активирует макрофаги, Т-лимфоциты, натуральные киллеры к цитотоксическому действию по уничтожению вирусинфицированных клеток, что представляется важным в предупреждении персистенции вируса в организме [7].

С точки зрения оценки состоятельности иммунного ответа интерес представляет изучение местной активности пероксидаз. Пероксидазная система обеспечивает переваривающие свойства фагоцитирующих клеток, способствует уничтожению экзогенных и эндогенных чужеродных и вредных продуктов. При дегрануляции фагоцитов (при фагоцитозе) или повреждении паренхиматозных клеток (при воспалении, травме) компоненты пероксидазной системы попадают во внеклеточное пространство, способствуя перевариванию микроорганизмов, расположенных внеклеточно, но и повреждая при этом собственные клетки окружающих тканей [4].

Показатели внеклеточной пероксидазной активности слюны (ВПА), таким образом, могут являться маркером интенсивности локального воспалительного процесса в СОГ и отражают состояние местных механизмов защиты (фагоцитоз).

Целью нашего исследования в соответствии с вышесказанным, явилось изучение состояния местных факторов иммунной защиты при различных формах фарингита, а именно: определение содержания в слюне а-ИНФ, г-ИНФ, уровня ВПА, а также местной продукции интерлейкина-1-бета (ИЛ-1б) – основного медиатора развития локальной воспалительной реакции.

Пациенты и методы

Были обследованы 240 человек – 107 мужчин и 133 женщины – в возрасте от 19 до 69 лет с различными формами фарингита. В исследование не включались пациенты с нелеченным кариесом и периодонтитом, хроническим тонзиллитом, гипертрофией небных миндалин, заболеваниями внутренних органов в стадии субкомпенсации или декомпенсации, а также женщины в период беременности и лактации. Кроме того, пациенты, выкуривающие, по меньшей мере одну сигарету (папиросу) в день, злоупотребляющие алкоголем (еженедельное и чаще употребление), работающие в условиях повышенной запыленности и загазованности воздуха, а также, получавшие предшествующее обращению лечение настоящего заболевания (обострения хронического заболевания).

Клиническое обследование включало в себя сбор жалоб, анамнеза (длительность заболевания, эпизоды (рецидивы) заболевания за предшествующие пять лет), термометрию и оториноларингологический осмотр.

Взятие материала (около 2.0 мл слюны) производили после полоскания полости рта водой. Концентрации в слюне цитокинов определяли методом иммуноферментного анализа, наборами коммерческих реагентов ЗАО «Вектор-БЕСТ». ВПА слюны исследовали по методу Л.Ф. Азнабаевой с соавт. [4]. Полученные результаты сравнивали с показателями 30 практически здоровых лиц (ПЗЛ).

При статистической обработке данных вычисляли среднеарифметическое значения показателя (M), стандартное отклонение (SD). При сравнении групп по количественному признаку использовали t-критерий Стьюдента для независимых групп. Статистически значимыми считали различия при $P<0.05$.

Было отмечено, что у большинства больных (67.69% – «ОФ*» в таб.1) острое воспаление СОГ сопровождалось активацией интерфероновой системы на местном уровне. Среднее содержание в слюне а-ИНФ у этих пациентов составило 317.9±155.2 пг/мл, г-ИНФ – 165.9±77.1 пг/мл, что выше аналогичного показателя ПЗЛ ($P<0.001$).

У других пациентов (32.31% – «ОФ**» в табл. 1) показатели местной интерфероновой продукции были ниже, чем у ПЗЛ, содержание а-ИНФ в слюне составило 24.9±9.2 пг/мл, г-ИНФ – 27.0±15.2 пг/мл ($P<0.001$).

Недостаточность продукции интерферонов сопровождалась пониженным ($P<0.05$), в сравнении с ПЗЛ, уровнем ВПА (1435.4±13.6 у.е.).

Анализ клинических проявлений заболевания и лабораторных данных у пациентов с высоким и низким содержанием интерферонов показал, что более выраженные клинические признаки отмечались у больных с высокой продукцией интерферонов, в то время как частота обострений в анамнезе была выше у пациентов с интерфероновой недостаточностью.

Обострение хронического катарального фарингита (ХКФ) также характеризовалось двумя типами местного иммунного реагирования. У 38.33% пациентов («ХКФ*» в табл.1) от-

Таблица 1

Показатели местного иммунного реагирования в зависимости от формы воспаления слизистой оболочки глотки

Группа	а-ИНФ, пг/мл (M±SD)	г-ИНФ, пг/мл (M±SD)	ВПА, у.е. (M±SD)	ИЛ-1б, пг/мл (M±SD)
ОФ* (n=44)	317.9±155.2	165.9±77.1	1544.0±105.9	214.6±37.7
ОФ** (n=21)	24.9±9.2	27.0±15.2	1435.4±13.6	269.2±15.1
ХКФ* (n=23)	148.2±15.5	134.9±17.9	1571.1±94.4	182.3±22.8
ХКФ** (n=37)	292.2±49.3	167.8±18.9	1099.9±100.1	266.5±25.1
ХГФ (n=58)	402.6±49.3	202.6±25.9	711.9±96.6	303.0±28.3
ХАФ (n=57)	19.2±8.1	9.3±5.3	2797.8±275.8	120.9±22.6
ПЗЛ (n=30)	40.4±5.8	48.9±4.4	1570.2±108.5	93.2±6.8

мечалась умеренная местная гиперпродукция цитокинов и отсутствие значимых изменений ВПА. В то же время у 61.67% пациентов («ХКФ**» в табл.1) уровень ВПА составил лишь 1099.9±100.1 у.е., то есть был ниже, чем у ПЗЛ (P<0.001). На фоне низких показателей ВПА у этой группы больных наблюдалась более выраженная гиперпродукция цитокинов, чем у лиц с ХКФ, сопровождающимся нормальной активностью ВПА.

У всех пациентов с обострением хронического гипертрофического фарингита (ХГФ) была отмечена выраженная гиперпродукция интерферонов и ИЛ-1б на местном уровне, а также наиболее низкие в нашем исследовании, показатели ВПА слюны.

Напротив, обострение атрофической формы хронического фарингита (ХАФ) не сопровождалось активацией интерфероновой системы, содержание в слюне а-ИНФ составило 19.2±8.1 пг/мл, г-ИНФ 9.3±5.3 пг/мл (то есть показатели были даже ниже, чем у ПЗЛ), а уровень ВПА пациентов с ХАФ значительно превысил показатель ПЗЛ и составил 2797.8±275.8 у.е. (P<0.001).

Итак, комплексная оценка изученных нами показателей позволяет охарактеризовать различия местного иммунного реагирования при каждой из форм фарингита следующим образом.

При всех формах фарингита имеет место повышение содержания в слюне ИЛ-1б, что согласуется с общепринятыми представлениями о нем, как о ключевом провоспалительном цитокине [7].

ОФ сопровождается активацией интерфероновой системы, однако примерно у 1/3 пациентов отмечается интерфероновая недостаточность и снижение уровня ВПА. При этом при высоких показателях продукции интерферонов все клинические симптомы выражены; при низких – клиническая картина заболевания более мягкая, а частота рецидивов заболевания в анамнезе выше.

Сказанное совпадает с представлением о двух вариантах течения вирусного процесса [1]. То есть, повышение уровня интерферонов в слюне в ответ на внедрение патогена, можно расценить как адекватную реакцию и отнести к продуктивному варианту течения вирусной инфекции, с выраженными клиническими проявлениями заболевания и меньшей вероятностью развития рецидивов. Напротив, у пациентов с низким уровнем интерферонов в слюне клинические проявления заболевания были менее выражены, а частота развития рецидивов выше, что не исключает персистенции вируса в организме.

Оценка реагирования факторов местного иммунитета при ХКФ позволяет предположить при этой форме заболевания переход от механизмов, работающих при остром воспалении, к изменениям иммунного статуса, отмеченным при ХГФ.

Так, у 38.33% пациентов, при средней длительности заболевания 5.9±2.7 лет, показатели активности иммунной системы были сходны с показателями больных с ОФ при адекватном интерфероновом реагировании. У большинства же пациентов с ХКФ, (длительность заболевания 9.1±2.9 лет), мы наблюдали снижение уровня ВПА и выраженную местную гиперпродукцию цитокинов, то есть те же тенденции изменения показателей местного иммунитета, что у больных с ХГФ, но менее выраженные.

Соответственно при ХГФ указанные изменения были выражены в большей степени – уровень ВПА был крайне низким, а содержание в слюне а-ИНФ, г-ИНФ и ИЛ-1б – наиболее высоким.

Подобные изменения могут свидетельствовать, например, о персистенции вирусов в клетках слизистой оболочки глотки (гиперпродукция интерферонов) и неспособности иммунной системы к полной их элиминации (низкий уровень ВПА).

Напротив, у пациентов с ХАФ уровень активности внеклеточных пероксидаз был максимальным. Как было сказано выше, чрезмерное повышение ВПА может сопровождаться повреждением клеток СОГ, что согласуется с атрофическими изменениями слизистой при данной форме заболевания.

Выводы

Адаптацтионные механизмы СОГ при остром воспалении реализуются активацией интерфероновой системы на местном уровне, однако примерно у 1/3 пациентов отмечается интерфероновая недостаточность и снижение уровня ВПА.

При всех формах хронического воспаления СОГ отсутствует адекватный ответ со стороны местных факторов иммунитета, при этом изменения местного иммунного реагирования при катаральной и гипертрофической формах фарингита сходны по своему характеру и могут быть расценены как последовательные стадии усугубления нарушений местного иммунного реагирования при хроническом воспалении.

Литература

1. Волков А.Г., Трофименко С.Л. Клинические проявления вторичного иммунодефицита при заболеваниях ЛОРорганов. М.: ЗАОр «НПП «Джангар», 2007. – 208 с.

2. Гофман В.Р., Смирнов В.С. Состояние иммунной системы при острых и хронических заболеваниях лор-органов // Иммунодефицитные состояния / Под ред. В.С. Смирнова, И.С. Фрейдлин. – СПб.: Фолиант, 2000. – 568 с.

3. Пальчун В.Т., Лучихин Л.А., Крюков А.И. Воспалительные заболевания глотки. – М.: ГЭОТАР-Медиа, 2007. – 288 с.

4. Пат. 2180114 Российская Федерация, МПК7 G 01 N 33/50. Способ определения пероксидазной активности в биологических жидкостях / Азнабаева Л.Ф., Кильсенбаева Ф.А., Арефьева Н.А.; опубл. 27.02.2002, Бюл. – № 6. – С. 254.

5. Рязанцев С.В. Этиопатогенетическая терапия острых фарингитов: Метод. рекомендации. – СПб., СПБ НИИ уха, горла, носа и речи, 2008.

6. Фарингит (клинико-морфологические аспекты и криохирургия)/ Плужников М.С. [и др.]. СПб.: Диалог, 2006. – 120 с.

7. Хаитов Р.М. Иммунология: учебник для студентов медицинских вузов. – М.: ГЭОТАР-Медиа, 2006. – 320 с.

УДК 616.24-008.444:611.315:615.832.3

ЛЕЧЕНИЕ РОНХОПАТИИ ЭЛЕКТРОСТИМУЛЯЦИЕЙ МЫШЦ МЯГКОГО НЁБА – МЕТОД ВЫБОРА ПРИ НЕОСЛОЖНЁННЫХ ФОРМАХ ХРАПА

А.Г. Волков, Т.В. Золотова, Л.С. Давыдова, А.А. Ханамиров

RHONCHOPATHY TREATMENT WITH ELECTRICAL STIMULATION OF SOFT PALATE MUSCLES: A METHOD OF CHOICE IN UNCOMPLICATED SNORES

A.G. Volkov, T.V. Zolotova, L.S. Davydova, A.A. Khanamirov

ГОУ ВПО Ростовский государственный медицинский университет (Зав. каф. болезней уха, горла и носа – Засл. врач РФ, проф. А.Г. Волков)

Храп и нарушения в организме человека, связанные с ним, представляют собой как медицинскую, так и социальную проблему. Проведено обследование и лечение электростимуляцией мягкого нёба 60 человек, страдающих храпом. Выделено 3 группы в зависимости от формы храпа и тяжести синдрома обструктивного апноэ во сне: I группа – 20 человек с лёгкой формой храпа, II – 26 человек с умеренной форма храпа, III – 14 человек с тяжёлой формой храпа. Электростимуляцию осуществляли прямоугольными, отрицательными импульсами тока в пачечном режиме курсами под контролем фонограммы и электромиограммы мягкого нёба. В I группе храп и синдром об-структивного апноэ во сне исчез или уменьшился в 90% случаев, во II – в 50%, в III – в 20%. После дополнения лечения хирургическими способами показатели улучшились во II группе до 80% случаев, в III – до 72%. Следует считать целесообразным применение электростимуляции структур мягкого нёба при лёгкой и умеренной формах храпа.

Ключевые слова: ронхопатия, храп, электростимуляция мышц мягкого нёба.
Библиография: 9 источников

Snore and snore-associated abnormalities in the human body are a medical and social problem. 60 patients suffering from snore have been examined and then treated with electrical stimulation of soft palate. Depending on the snore form and severity of the obstructive apnoea syndrome all of them could be divided into groups. Group I comprised 20 patients with mild snore; group II comprised 26 patients with moderate snore, and group III comprised 14 pa-tients with heavy snore. Electrical stimulation was carried out with right-angled, negative im-pulses, in a packed mode, in sessions under soft palate phonogram and electromyogram con-trol. Complete termination or reduction of snore and obstructive apnoea syndrome could be observed in 90% of cases in group I; in group II the same indexes made 50%; and in group III it was 20%. After this treatment was added by surgery, the above figures improved in group II up to 80%, and in group III up to 72%. Electrical stimulation of soft palate structures in mild and moderate snores should be regarded efficient.

Key words: rhonchopathy, snore, electrical stimulation of soft palate muscles.
Bibliography: 9 sources.

Храп и нарушения в организме человека, связанные с этим недугом, представляют собой медицинскую и социальную проблему. Частота храпа и ассоциированных с ним осложнений определяет необходимость более глубокого изучения этой патологии. Имеются данные о том, что у всех больных, жалующихся на храп, выявляется синдром апноэ во сне разной степени выраженности [8]. В современных условиях существует множество способов лечения храпа, как хирургических, так и консервативных, которые далеко не всегда оказываются эффективными, тогда как это состояние и сопровождающий его синдром обструктивного апноэ во сне (СОАС) могут представлять смертельную опасность [1,5].

Одним из важных факторов, влияющих на выбор лечения, является отказ больных от инвазивного вмешательства при храпе. Кроме того, хирургическое лечение не всегда даёт ожидаемые результаты, при этом могут наблюдаться осложнения в виде рубцовых изменений со стенозированием глотки, гнусавостью, нарушением запирательной функции мягкого нёба и др. [2]. Сответственно, разработка и применение консервативных методов лечения весьма актуальны.

Важным моментом является индивидуальный выбор наиболее рационального способа лечения храпа, подобранного, согласно его этиопатогенетическим особенностям у каждого больного.

Проходимость верхних дыхательных путей зависит от величины их внутреннего диаметра, тонуса мышц глотки и степени снижения давления в трахее и бронхах во время вдоха. Одним из важнейших факторов, способствующих возникновению храпа, являются нервно-мышечные дистрофические процессы, снижение тонуса мышц мягкого нёба. Локализация обструкции верхних дыхательных путей во время сна при храпе соответствует, как правило, уровню ротоглотки и нижней части глотки, а именно, в области мягкого нёба и корня языка [7,9]. В связи с этим целесообразны разработка и использование методов лечения, направленных на повышение тонуса мышц мягкого нёба, способствующих снижению вибраций мягких тканей и устранению или уменьшению интенсивности храпа, частоты апноэ.

В Ростовской ЛОР клинике исследования, направленные на выявление, диагностику и лечение ронхопатии проводится более 10 лет.

Цель работы: определить возможности электростимуляции мышц мягкого нёба для коррекции нарушений на уровне глотки у больных с ронхопатией.

Пациенты и методы. Проведено обследование и лечение электростимуляцией мягкого нёба 60 человек (48 мужчин, 12 женщин) в возрасте от 25 до 60 лет, обратившихся в ЛОР клинику Ростовского государственного медицинского университета по поводу храпа. Предварительным критерием отбора больных было отсутствие обструкции на уровне носа и носоглотки либо изначально, либо она была устранена на предшествующих этапах лечения. Для определения доли лиц, страдающих храпом среди оториноларингологических больных, нами было проведено анкетирование 96 пациентов ЛОР стационара в возрасте от 23 до 58 лет, госпитализированных по поводу различных заболеваний уха, горла и носа. Использовали специально разработанную анкету.

Больные, обратившиеся в ЛОР клинику были распределены на 3 группы в зависимости от формы храпа, наличия и тяжести СОАС. При этом использовали наиболее распространенную классификацию тяжести храпа и СОАС, которая построена на количестве эпизодов апноэ и гипопноэ. Выделяют лёгкую форму, умеренную форму и тяжёлую форму храпа и СОАС. Лёгкая форма подразумевает 5–9 эпизодов апноэ или 10–19 эпизодов апноэ и гипопноэ в час. Умеренная форма – 10–19 эпизодов апноэ или 20–39 эпизодов апноэ и гипопноэ в час. Тяжёлая форма – 20 и более эпизодов апноэ или 40 более апноэ и гипопноэ в час [2].

Храп обследуемых пациентов регистрировали во время сна посредством записи на диктофон с последующим прослушиванием фонограммы, её компьютерной обработкой, выведением акустических характеристик и оцен¬кой тяжести храпа. Акустические характеристики храпа являются объективизирующим звеном в диагностике храпа и СОАС и одним из критериев лечения.

I группу составили 20 человек с лёгкой формой храпа с количеством эпизодов апноэ до 10 в час, II группу – 26 человек с умеренной форма храпа с апноэ до 20 эпизодов в час, III группу составили 14 человек с тяжёлой формой храпа с эпизодами апноэ 20 и более в час.

На основании данных клинического обследования с оценкой состояния ЛОР органов и электромиографии мышц мягкого нёба назначали консервативное или хирургическое лечение храпа.

С целью восстановления функций мягкого нёба при храпе использовали «Способ лечения храпа», предложенный А.Г. Волковым, Т.В. Золотовой, О.Г. Волковым (Патент РФ № 2166337) [3, 6]. В основе Способа – электростимуляция мышц мягкого нёба импульсным электрическим током. Для достижение этой цели используется электростимулятор отологический «ЭСОТ-1», разработанный в НИИ нейрокибернетики Ростовского государственного университета, дополненный электродом для стимуляции мягкого нёба оригинальной конструкции. Электростимуляция (ЭС) осуществляется прямоугольными, отрицательной полярности импульсами тока, следующими и пачечном режиме. Амплитуда тока 10–1000 мкА, продолжительность импульса 10–30 мсек, частота следования импульсов в пачке 10–600

Гц, количество импульсов в пачке 5–10, интервал между пачками 2–4 сек. Активный модифицированный электрод электростимулятора устанавливают на среднюю линию мягкого нёба, а затем в парацентральных точках справа и слева и поочерёдно осуществляют электровоздействие: 8–10 серий электростимулов, состоящих из 30 пачек импульсов с интервалом между сериями 30 сек. Импульсы с такими характеристиками близки к физиологическим, хорошо переносятся больными. Параметры электростимуляции корректируются индивидуально на основании исследования порогов электрической чувствительности и особенностей восприятия стимулов в процессе электростимуляции.

При отсутствии эффекта электростимуляции мягкого нёба у лиц, страдающих храпом и СОАС, проводили хирургическое лечение, которое включало по показаниям устранение анатомических нарушений на уровне глотки – двустороннюю тонзиллэктомию при хроническом гипертрофическом тонзиллите, увулотомию при гипертрофии нёбного язычка, а также, при отсутствии эффекта от других способов лечения, – увулопалатофарингопластику (тонзилэктомия, увулотомия, иссечение части мягкого нёба и нёбных дужек). Хирургические вмешательства выполнялись с использованием электрохирургического высокочастотного аппарата с эффектом радиоволны «Фотек», что позволяло уменьшить повреждение тканей и кровотечение во время операции, улучшить репаративные процессы в послеоперационном периоде.

Результаты. В анкетировании принимали участие 99 человек – 57 женщин и 39 мужчин. Возраст анкетируемых больных – от 23 до 58 лет. Выявлено, что храп и его последствия наблюдаются у больных ЛОР стационара в 43,8% случаев (42 чел.). Женщин, страдающих храпом, оказалось больше – 47,3% (27 чел.), чем мужчин – 38% (15 чел.). Среди лиц, страдающих храпом, было 49% (20 чел.) курящих, из нехрапящих – 31% (17 чел.). Сопутствующая сердечно – сосудистая патология у храпящих имела место в 57% случаев (23 чел.), у не храпящих в 18% случаев (10 чел.). Нарушение носового дыхания среди храпящих лиц обнаружено в 62% случаев (26 чел.). Лишний вес у храпящих обнаружен в 49% случаев (20 чел.), лишний вес у не храпящих был в 11% случаев (6 чел.). Большинство анкетированных больных, страдающих храпом и СОАС (88%) не знали, что беспокоящие их симптомы являются проявлением патологии, и не были информированы, куда обращаться по этому поводу.

Критерием отбора для консервативного лечения методом электростимуляции структур мягкого нёба служили данные электромиографии, отражающие особенности функционального состояния нервно-мышечного аппарата, и позволяющие регистрировать состояние тонуса мышц мягкого нёба. Изменения на электромиограммах указывают на уровень поражения,первично-мышечный, неврогенный, определяют выбор способа лечения и прогноз. Электромиографию мышц мягкого нёба в динамике проводили на компьютерном электромиографе «Нейромиан» Российского предприятия «Медиком ЛТД» (г.Таганрог). Биоэлектрическую активность регистрировали в покое и при напряжении мышц мягкого нёба с использованием количественного анализа амплитудных, временных и частотных параметров. Оценку электрической активности мышц производили согласно классификации И. Гаусмановой–Петрусевич (1971) [4]. Для больных с храпом оказались характерными следующие данные электромиографии: 1) Спонтанная активность в покое не регистрируется или регистрируется низковольтная электромиограмма; 2) При проведении пробы с произвольным напряжением мышц мягкого нёба регистрируется электрическая активность интерференционного типа со сдвигом частотной характеристики вправо, полифазией в виде комплексов коротких пиков. Выявленные патологические знаки электрической активности дают возможность диагностировать изменённую электрическую активность мышц мягкого нёба.

После проведенного лечения методом электростимуляции амплитуда электромиограмм покоя стабилизируется, что расценивается как положительная электрофизиологическая динамика. Амплитуда мышц мягкого нёба имеет тенденцию к росту, частотная характеристика – к уменьшению полифазии. С помощью электромиографии осуществляется контроль и объективизация результатов лечения. Увеличение тонуса мышц мягкого нёба (при функциональной нагрузке) после лечения соответствует положительным результатам.

Эффективность лечения может быть оценена по результатам сравнения звукозаписи храпа на магнитофонную ленту с последующим акустическим анализом характеристик храпа до и после лечения, при этом прослеживается положительная динамика: уменьшение силы храпа после лечения при прослушивании аудиозаписи и визуальном анализе его акустиче-

ских составляющих: уменьшение числа пиков и интенсивности отдельных спектральных составляющих, снижение интенсивности акустического сигнала в 2-3 раза, смещение спектра в сторону более низких частот.

После консервативного лечения, включающего электростимуляцию мышц мягкого нёба, в I группе храп и СОАС исчез или уменьшился у 18 человек (90% случаев), во II группе – у 12 (50%), в III группе улучшение качества сна наступило лишь у 3 человек (21,4%).

После дополнения лечения хирургическими способами во II и III группе, показатели улучшились во II группе в 80% случаев (21 человек), в III группе – в 71,4% (10 человек).

Заключение. Консервативный способ лечения храпа и СОАС, включающий электростимуляцию структур мягкого нёба, высокоэффективен при лёгких формах заболевания. В случаях умеренной и тяжёлой форм храпа целесообразно и наиболее эффективно сочетание электростимуляции и хирургических способов. Регистрация акустических характеристик храпа и электромиография являются объективизирующим звеном в диагностике храпа и одним из критериев лечения.

Простота, безопасность, безболезненность способа лечения делает возможным широкое применение прибора «ЭСОТ – 1» для лечения храпа как в клинических, так и в амбулаторных условиях. Преимуществом метода является широкая возможность регулирования параметров воздействия в зависимости от индивидуальных особенностей пациента. Лечение может быть проведено как в условиях стационара, так и амбулаторно, выполнение методики несложно, не требует специальной подготовки врача. Использование такого воздействия вызывает улучшение функциональных свойств повреждённых нервных элементов.

Таким образом, электростимуляция мышц мягкого нёба является эффективным нехирургическим способом лечения неосложнённых форм храпа, при котором лечебный фактор воздействует на важнейший элемент патогенеза храпа – тонус мышц мягкого нёба, сохраняя при этом целостность анатомических структур мягкого нёба. Это способствует поддержанию постоянного просвета верхних дыхательных путей и устранению или уменьшению храпа во время сна.

Выводы

1. Электростимуляция структур мягкого нёба является физиологичным, безопасным, неинвазивным способом лечения больных, страдающих храпом и синдромом обструктивного апноэ во сне.
2. Электростимуляция структур мягкого нёба наиболее эффективна при лёгкой неосложнённой форме храпа и синдрома обструктивного апноэ во сне, являясь при этом методом выбора.
3. Электростимуляция структур мягкого нёба может быть использована при умеренной форме храпа, как первый этап лечения, в случае неэффективности которого показаны хирургические методы коррекции образований глотки. При тяжёлой форме храпа и синдрома обструктивного апноэ во сне необходимо хирургическое лечение.

Литература

1. Блоцкий А.А., Плужников М.С. Феномен храпа и синдром обструктивного сонного апноэ. СПб.: Спец. Лит., 2002. 176 с.
2. Бузунов Р.В., Ерошина В.А., Легейда И.В. Храп и синдром обструктивного апноэ сна. М., 2007. 99 с.
3. Волков А.Г., Золотова Т.В., Волков О.Г. Эффективность электростимуляции мягкого нёба при храпе // Рос. ринология. – 2001. – №2. – 168–169.
4. Гаусманова – Петрусевич И. Мышечные заболевания. Варшава, 1971. – 440 с.
5. Ерошина В.А., Бузунов Р.В. Диагностика и лечения синдрома обструктивного апноэ сна: Учебное пособие. М., 1999. 28 с.
6. Пат. 2166337 Российская Федерация; Способ лечения храпа / А.Г.Волков, Т.В.Золотова, О.Г.Волков; заявл.; 18.09.00; опубл. 10.05.01, Бюл. № 13.
7. Селиванова О., Фишер И., Манн В. Диагностика и терапия дыхательных расстройств во время сна в сомнологических центрах отоларингологических клиник // Российская ринология. – 2000. – №2. – С. 30–34.
8. Сопко О.Н. Распространённость наиболее характерных признаков сонного апноэ по данным анкетирования // Рос. оторинолар. – 2010. – №1(44). – С. 118–122.
9. Храп и синдром обструктивного апное во сне / Лопатин А.С. и др. // Рос. ринология. – 1998. – №4. – С. 17–33.

УДК 616.211/232:616.594.171.2

МИКРОБИОЛОГИЧЕСКАЯ ХАРАКТЕРИСТИКА ВОСПАЛИТЕЛЬНЫХ ЗАБОЛЕВАНИЙ ВЕРХНИХ ДЫХАТЕЛЬНЫХ ПУТЕЙ, ВЫЗВАННЫХ ГРИБАМИ РОДА *CANDIDA*

А.П. Годовалов[1,2], Л.П. Быкова[1]

MICROBIOLOGICAL CHARACTERISTICS OF INFLAMMATORY DISEASES OF UPPER RESPIRATORY TRACT CAUSED BY THE *CANDIDA*

A.P. Godovalov[1,2], L.P. Bykova[1]

[1]ГОУ ВПО «Пермская государственная медицинская академия им. ак. Е.А. Вагнера» Росздрава
[2]Медико-Санитарная Часть ГУВД по Пермскому краю

В настоящее время информации о микробных ассоциациях, в состав которых входят представители рода Candida, недостаточно. Цель работы – оценка значения грибов рода Candida и их чувствительности к антимикотичским препаратам при воспалительных заболеваниях верхних дыхательных путей. Наибольшая устойчивость представителей рода Candida зарегистрирована в ассоциациях с представителями рода Streptococcus. При наличии устойчивых штаммов Candida в отделяемом верхних дыхательных путей стрептококки, как правило, проявляли чувствительность к большинству антибиотиков.

Ключевые слова: Candida, микробные ассоциации, чувствительность к антибиотикам.

Currently, information on microbial association composed of representatives of the genus Candida, is not enough. The purpose of the work – estimate the value of Candida and their sensitivity to antifungal drugs for inflammatory diseases of the upper respiratory tract. The greatest resistance of the genus Candida is registered in association with strains of the genus Streptococcus. In the presence of resistant strains of Candida in the discharge of the upper respiratory tract streptococci, as a rule, are sensitive to most antibiotics.

Key words: Candida, microbial associations, sensitivity to antibiotics.

В настоящее время наблюдается распространение условно-патогенных дрожжеподобных грибков рода *Candida* среди больных и здоровых лиц, а также рост заболеваемости кандидозом, который составляет в структуре инфекционно-воспалительных заболеваний 15% [2]. Подобное явление связывают с широким и зачастую нерациональным использованием антибиотиков, а также с отягощающим влиянием факторов окружающей среды на резистентность и иммунную систему человека. При этом создаются оптимальные условия для развития глубоких микозов, возбудителями которых стали оппортунистические грибы, ранее считавшиеся непатогенными и широко распространенные во внешней среде. Особый интерес вызывает участие грибов рода *Candida* в воспалительных заболеваниях верхних дыхательных путей, куда они могут попадать из полости рта вместе с другими микроорганизмами [3, 4]. Удельный вес фарингомикозов составляет 8 % [1]. Однако сведения об участии грибов рода *Candida* в воспалительных заболеваниях верхних дыхательных путей порой разноречивы, а информации о микробных ассоциациях недостаточно. Практический интерес представляет также изучение чувствительности грибов рода *Candida*, выделенных при воспалительных заболеваниях верхних дыхательных путей, к антимикотическим препаратам.

В связи с этим целью работы явилась оценка значения грибов рода *Candida* при воспалительных заболеваниях верхних дыхательных путей и определение чувствительности их к антимикотическим препаратам. Для решения поставленной цели было проведено исследование этиологической роли грибов рода *Candida* в развитии воспалительных заболеваний верхних дыхательных путей, а также микробных ассоциаций в этом компартменте.

Нами было исследовано 389 проб отделяемого от больных с воспалительными заболеваниями верхних дыхательных путей.

Выделение грибов рода *Candida* из клинического материала осуществляли согласно положениям приказа № 535 [5]. Идентификацию проводили по культуральным и биохимическим признакам. Определение чувствительности выделенных грибов рода *Candida* проводили диско-диффузионным методом. Определение сопутствующей бактериальной микрофлоры осуществляли согласно положениям приказа № 535 [5], а чувствительность к антибактериальным препаратам согласно [6].

В ходе проведенных исследований установлено, что при исследовании отделяемого верхних дыхательных путей грибы рода *Candida* обнаружены в 15,2% проб, а в степени 10^5 КОЕ/мл и более – в 5,6% проб. Грибы рода *Candida* в монокультуре встречались в отделяемом верхних дыхательных путей в 27,3% проб. В 59,1% случаев были выделены *C. albicans*, в 18,2% – *C. pseudotropicalis*, в 13,6% – *C. krusei*, в 4,5% – *C. quilliermondii*.

Грибы рода *Candida* чаще встречаются в ассоциации с другими микроорганизмами. Ассоциации с одним бактериальным видом выявлены в 43,7% проб. В составе ассоциаций бактерии были обнаружены в количестве 10^5 КОЕ/мл и более (100% проб). Грибково-бактериальные ассоциации в отделяемом верхних дыхательных путей были обнаружены в 37,5% проб. При этом в 16,7% проб из них только один бактериальный вид был в количестве 10^5 и более КОЕ/мл. В 83,3% проб с двумя бактериальными видами оба из них были в количестве 10^5 и более КОЕ/мл. Грибы рода *Candida* в ассоциации с тремя бактериальными видами часто встречаются при воспалительных процессах в верхних дыхательных путях (12,5% проб), чем в нижних (4,7% проб). В этих ассоциациях все бактериальные виды были в количестве 10^5 и более КОЕ/мл.

В ассоциациях грибов рода *Candida* с бактериями при воспалительных заболеваниях дыхательных путей преобладали грамположительные кокки (85,7% проб). Все штаммы грамположительных кокков, выделенные из ассоциаций с грибами рода *Candida* присутствовали в патологическом материале в диагностически значимом количестве. Среди грамположительных кокков в ассоциациях с грибами рода *Candida* преобладали стрептококки (83,3% проб). Стафилококки в ассоциациях с грибами рода *Candida* чаще встречались в мокроте (42,8% проб), чем в отделяемом верхних дыхательных путей (16,7%).

При исследовании проб проб отделяемого верхних дыхательных путей ассоциации грибов рода Candida и грамотрицательных бактерий обнаруживались в 14,3% случаев. Среди грамотрицательных бактерий обнаружены только представители рода *Klebsiella*.

Грибы рода *Candida*, выделенные из отделяемого верхних дыхательных путей в ассоциациях со стафилококками были чувствительны к трём антимикотикам во всех случаях. При выделении из ассоциаций со стрептококками грибы рода *Candida* были чувствительны к трём антимикотикам в 50% случаев, в 25% – они были чувствительны к двум антимикотикам и в 25 % – чувствительны только к одному антимикотическому препарату. В ассоциациях со стафилококками и стрептококками *Candida* были во всех случаях чувствительны только к одному препарату. Все *Candida*, выделенные в ассоциации с клебсиеллами, были чувствительны к трём антимикотикам.

При изучении свойств микроорганизмов, выделенных из отделяемого верхних дыхательных путей, установлено, что все стрептококки, из ассоциаций с *Candida*, чувствительными к трём препаратам, обнаружены в количестве 10^5 КОЕ/мл и более. Половина штаммов стрептококков проявила устойчивость к четырём препаратам, а другая половина устойчивость к двум препаратам. В 50% ассоциаций с *Candida*, чувствительными к двум препаратам, стрептококки были обнаружены в количестве 10^5 КОЕ/мл и более. Те штаммы стрептококков, количество которых было 10^5 КОЕ/мл и более, во всех случаях были устойчивы к трём препаратам. В ассоциациях, представленных *Candida*, устойчивыми к трём препаратам, стрептококки были обнаружены в количестве 10^6 КОЕ/мл и более, и все они проявляли резистентность к двум препаратам.

Исследования показали высокую частоту обнаружения грибов рода *Candida* при воспалительных заболеваниях верхних дыхательных путей. Наиболее распространёнными являлись *C. albicans*. Воспалительный процесс поддерживался бактериальной флорой, с преобладанием условно-патогенных видов. В большинстве случаев выделялись грибково-микробные ассоциации. В ассоциациях чаще регистрировались сочетания грибов со стрептококками и стафилококками. Массивность обсеменённости биологического материала была высокой. Выявлена устойчивость грибов к антимикотическим препаратам, которая была неодина-

ковой в микробных ассоциациях. Наибольшая устойчивость представителей рода *Candida* зарегистрирована в ассоциациях с представителями рода *Streptococcus*. При анализе результатов чувствительности к антимикробным препаратам штаммов микроорганизмов, выделенных из отделяемого верхних дыхательных путей, наблюдается следующая тенденция: при наличии устойчивых штаммов *Candida* стрептококки, как правило, проявляли чувствительность к большинству антибиотиков.

Таким образом, полученные данные говорят об участии грибково-бактериальных ассоциаций в воспалительных заболеваниях верхних дыхательных путей. В отделяемом верхних дыхательных путей обнаруживается не чистая культура возбудителя, а сочетание разных микробов, чаще грибов рода *Candida* с представителями родов *Streptococus* и *Staphylococcus*. Участники грибково-стрептококковых ассоциаций проявляли высокую резистентность к противомикробным препаратам. Выявленные факты могут свидетельствовать о возможности взаимного влияния микробов-ассоциантов и обмене генетической информацией между ними. Необходим экологический подход к изучению микробных ассоциаций и учёт возможной роли каждого из ассоциантов в патологическом процессе для обеспечения результативного лечения воспалительных заболеваний дыхательных путей.

Литература

1. Диагностика микозов у больных с поражением ЛОР-органов / Дж.Г. Абрамян и др. // Успехи медицинской микологии. – 2003. – Том 1. – С. 62–63.

2. Эпидемиология возбудителей кандидозов и их чувствительность к азолам: результаты исследования ARTEMIS Disk в России / А.В. Веселов и др. // Клиническая микробиология и антимикробная химиотерапия – 2005. – Том 7. №1. – С. 68–76.

3. Мартынова А.В., Туркутюков В.Б. Диагностическая ценность выделения грибковой микрофлоры в микробиологической диагностике внебольничной пневмонии. // Успехи медицинской микологии. – 2003. – Том 1. – С. 77–78.

4. Соболев А.В. Значение микромицетов в патологии легких у человека. // Проблемы медицинской микологии. – 1999. – Том 1, №3 – С. 4–9.

5. Об унификации микробиологических (бактериологических) методов исследования, применяемых в клинико-диагностических лабораториях лечебно-профилактических учреждений: Приложение 1 к Приказу МЗ СССР №535 от 1985 г.

6. Методы контроля. Биологические и микробиологические факторы. Определение чувствительности микроорганизмов к антибактериальным препаратам: Методические Указания 4.2.1890–04 // М.: Федеральный центр Госсанэпиднадзора МЗ России, 2004. – 91 с.

УДК: 616.21:615.37

ОПЫТ ИСПОЛЬЗОВАНИЯ ПРЕПАРАТА ИМУДОН ПРИ ЗАБОЛЕВАНИЯХ ЛОРОРГАНОВ

А.П. Давыдова

EXPERIENCE OF ENT DISEASES TREATMENT WITH IMUDON

A.P. DAVYDOVA

ГОУ ВПО Ростовский государственный медицинский университет Росздрава (Зав. каф. болезней уха, горла и носа – Засл. врач РФ, проф. А.Г. Волков)

За 10 лет применения бактериальных лизатов в России Имудон хорошо известен в клинике ЛОР болезней. Наиболее полно исследована его эффективность при острых и хронических воспалительных заболеваниях глотки (тонзиллите, фаринготонзиллите и аденотонзиллите), острой респираторной инфекции, для профилактики и комплексной терапии у часто и длительно болеющих детей, в послеоперационном периоде. Наш опыт использования Имудона позволяет рекомендовать его для лечения дисбиоза глотки.

Ключевые слова: бактериальные лизаты, Имудон, тонзиллит, дисбиоз глотки.
Библиография: 10 источников.

Since bacterial lysates have been used in Russia during a decade already, Imudon is now well known in the ENT Hospital. Best studied is its effectiveness in acute and chronic pharyngal inflammatory diseases (tonsillitis, pharyngotonsillitis and adenotonsillitis), acute respiratory infections, prevention and complex therapy of those children frequently and long ill, postsurgically. Our experience of treatment with Imudon permits to recommend this medication for pharyngal dysbiosis treatment.

Key words: bacterial lysates, Imudon, tonsillitis, pharyngal dysbiosis.
Bibliography: 10 sourses.

За последние 20 лет наблюдался рост заболеваемости респираторными инфекциями, особенно среди детей дошкольного возраста. Известно, что многие инфекции верхних дыхательных путей вызываемые вирусами, часто осложняются бактериальной суперинфекцией экзогенного или эндогенного происхождения.

Наряду с этиотропной и патогенетической иммунокорригирующей терапия прочно вошла в систему стандартов лечения и профилактики заболеваний ЛОР-органов. Иммунотерапия и местная вакцинотерапия является принятой практикой ведения и часто болеющих детей (ЧБД). Рекомендуется назначение препаратов микробного происхождения или их синтетических аналогов: бактериальных лизатов (бронхо-мунал, ИРС19, имудон), комбинированных иммунокорректоров, содержащих бактериальные антигены (рибомунил, поликомпонентная вакцина ВП-4) и синтетических препаратов (ликопид) [9].

Основанием для использования бактериальных лизатов служит стимуляция ими синтеза антител класса sIgA и неспецифических факторов защиты. Увеличение концентрации секреторных иммуноглобулинов, которые связываются с бактериальными и вирусными возбудителями, блокируя возможность их эффективной адгезии к клеткам эпителия, препятствует развитию системного воспаления [10].

При ЛОР-патологии Имудон широко применяется в комплексе лечения хронического тонзиллита вне обострения [1, 2, 3] и в острой фазе [7]. Установлено, что использование Имудона у детей может быть эффективным не только при компенсированных формах тонзиллита, но и в предоперационной подготовке у пациентов с декомпенсированным тонзиллитом и после тонзиллэктомии [6]. У детей с хроническими тонзиллофарингитами Имудон может быть использован как для экстренной профилактики ОРЗ, так и для планового применения с целью предупреждения рецидивов хронических заболеваний ЛОР-органов. При этом применение Имудона в целом позволяет снизить заболеваемость ОРЗ и частоту обострений хронического фарингита [4]. Определена эффективность Имудона при острых

и хронических заболеваниях лимфокольца глотки, его влияние на микробный пейзаж полости рта [4,10].

Особый интерес представляют результаты исследований по изучению использования Имудона у часто болеющих детей [5], как в качестве профилактического средства, для уменьшения числа эпизодов ОРВИ [8], в том числе у детей с аллергической патологией [7], так и для уменьшения количества носителей в детских коллективах, т.к. благодаря использованию Имудона снижается степень колонизации слизистых оболочек ротоглотки патогенными микроорганизмами [2].

Целью настоящего исследования явилось изучение влияния профилактического курса терапии Имудоном у взрослых на заболеваемость и микробиоценоз глотки детей.

Пациенты и методы

Дети в возрасте от 1,5 до 2,5 лет (6 мальчиков и 5 девочек), не посещающие детские коллективы, были направлены к оториноларингологу педиатром как часто болеющие (ЧБД): эпизоды ОРБВИ отмечались не менее 8 раз в году. Показатели иммунного статуса соответствовали возрасту.

Обследовано 11 семей (43 человека) с сентября 2010 г. по январь 2011 г. Характеристика обследуемых семей: в 5-ти семьях вместе с ребенком проживали отец и мать (семья из 3 человек), в состав других семей кроме родителей входили сиблинги (дедушки, бабушки, дяди, тети): 2 семьи – из 4-х, 1 семья – из 5-ти и 2 семьи – из 6-ти человек.

Проведено ПЦР и бактериологическое исследование мазков из глотки и носоглотки всем членам семей до и после лечения. В качестве терапевтических средств взрослым были использованы препараты Имудон и Виферон гель. Назначен был Имудон 6 таблеток в день в течение 3 недель 1 раз в 3 месяца (2 курса). Виферон гель применялся по показаниям для смазывания миндалин 3 раза в день в течение 3 недель 1 раз в 3 месяца (2 курса). Профилактическое лечение контролировалось ЛОР врачом. Дети были обследованы на наличие дисбактериоза ЖКТ.

Результатом настоящего исследования явилось обнаружение хронических заболеваний уха, горла и носа у 35 (81,4%), в том числе дисбиоза глотки у 39 (90,7%) и персистенции вирусной инфекции у 32 (74,4%) обследуемых, при чем по результатам анкетирования 33 (76,7%) взрослых больными себя не считали т.е. являлись носителями патогенов. У 7 (63,6%) детей выявлен дисбактериоз ЖКТ. Характер микрофлоры глотки детей и результаты ПЦР диагностики отражены в табл. 1, 2.

Таблица 1

Микрофлора глотки часто болеющих детей (возраст от 1,5 до 2,5 лет)

Возбудитель	Обследуемые дети										
	1	2	3	4	5	6	7	8	9	10	11
Streptococcus pyogenes (БСГА)	+			+	+			+	+	+	+
Staphylococcus aureus	+			+	+	+		+	+		
Streptococcus faecalis	+	+				+		+	+		
Staphylococcus epidermidis	+	+	+	+	+	+	+			+	+
Streptococcus viridans	+		+	+			+				
Streptococcus pneumoniae			+			+				+	
Pseudomonas aeruginosa		+							+		
Escherihia coli						+		+			
Candida			+			+	+			+	
Proteus	+								+		

Таблица 2
Исследование методом ПЦР на наличие специфической ДНК

ДНК возбудителя	Положительный результат
Streptococcus spp.	90,90%
Adenovirus	36,36%
Mycoplasma spp.	36,36%
Herpes simplex type1/П	63,63%
Haemophilus spp.	9,09%
Epstein-Barr virus	18,18%
Chlamidia pneumonia	36,36%
Cytomegalovirus	9,09%
Coxsackei	9,09%
Neisseria spp	9,09%

Наиболее значимыми оказались результаты исследования микробного пейзажа глотки детей после лечения взрослых через 4 месяца (представлены в таблице 3).

Таблица 3
Изменение микрофлоры глотки детей после лечения взрослых

Возбудитель	Всего, абс/%	
	До лечения	После лечения
Streptococcus pyogenes (БСГА)	7/63,6	4/36,4
Staphylococcus aureus	6/54,5	5/45,5
Streptococcus faecalis	5/45,5	1/9,09
Staphylococcus epidermidis	9/81,8	4/36,4
Streptococcus viridans	4/36,4	3/27,3
Streptococcus pneumoniae	3/27,3	1/9,09
Pseudomonas aeruginosa	2/18,2	1/9,09
Escherihia coli	2/18,2	–
Candida	4/36,4	2/18,2
Proteus	2/18,2	–

Что касается заболеваемости, то за 3 месяца до периода наблюдения число острых воспалительных заболеваний глотки у детей равнялось в среднем 2,2, а в октябре-декабре – 1,5, несмотря на неблагоприятный осенне-зимний период.

Результаты ПЦР диагностики после лечения у детей и взрослых были неоднозначны. Это, по всей видимости, связано с перенесенными в период наблюдения (1X-XII) ОРВИ. Исследование продолжается.

Таким образом, настоящая работа позволяет **заключить**, что в «досоциальный» период развития детей приоритетным для формирования микробиоценоза, в частности, глотки, является состояние и обсемененность ЛОРорганов родителей и проживающих совместно родственников. Частота респираторных инфекций обусловлена персистенцией вирусов и нетипичных возбудителей как у детей, так и у взрослых.

Эффективность оздоровления ЧБД зависит от своевременной диагностики и санации окружающего контингента. В семье с ребенком до 3 лет для профилактики ОРВИ и заболеваний ЛОРорганов с успехом может быть использован препарат Имудон в сочетании с местными противовирусными средствами.

Литература

1. Волков А.Г. Использование *Имудона* в лечении хронического тонзиллита / А.Г. Волков, А.П. Давыдова // Мат. всеросс. конф., посвящ. 80-летию со дня рождения академика РАМН И.Б. Солдатова Рос. оторинолар. – 2003. – № 2(5). – С. – 349–350.

2. Гаращенко Т.И. Смесь лизатов бактерий для топического применения в профилактике и лечении хронического тонзиллита у детей / Т.И. Гаращенко, В.Г. Володарская // – Вопр. совр. педиатрии — 2009. – Т.8. – № 6.

3. Коррекция нарушений микробиоценоза полости рта у детей с хроническим тонзиллитом с помощью топического бактериального лизата / Е.П. Фошина, В.Б. Полищук, М.П. Костинов, Л.И. Краснопрошина // Вопр. совр. педиатрии. – 2007. – Т.6. – № 2.

4. Лучихин Л.А. Эффективность препарата Имудон в лечении больных с острыми и хроническими воспалительными заболеваниями глотки / Л.А. Лучихин, О.В. Мальченко // Вестник оториноларингологии. – 2001. – № 3. – С. 62–64.

5. Маркова Т.М. Клинико-иммунологическое обоснование применения Имудона у длительно и часто болеющих детей. Лечение и профилактика воспалительных заболеваний слизистой оболочки полости рта и глотки у детей / Т.М. Маркова, Д.Г. Чувиров // М., 2002. – 52–9.

6. Михеев С. М. Оценка эффективности применения иммуномодулирующих препаратов после удаления миндалин / Русский Медицинский журнал. – 2000. – Т. 8. – №15–16.

7. Применение Имудона у детей с острой респираторной инфекцией / Л.С. Намазова, Н.И. Вознесенская, К.Е. Эфендиева, Р.М. Торшхоева // Педиатрическая фармакология. – 2003. – Т.1. – № 3.

8. Профилактическое применение имудона у часто и длительно болеющих школьников / Т.И. Гаращенко, Л.И. Ильенко, М.В. Гаращенко и др. // Вопр. совр. педиатрии. – 2009. – Т.8. – № 6.

9. Самсыгина Г.А. Часто болеющие дети: проблемы патогенеза, диагностики и терапии / Г.А. Самсыгина // Педиатрия — 2004. – Т.06. – № 2.

10. Яременко А. И. Лечение и профилактика инфекционно-воспалительных заболеваний челюстно-лицевой области у пациентов старших возрастных групп (клинико-экспериментальное исследование): Автореф. дис. на соискание ученой степени докт. мед. наук / А.И. Яременко. – СПб., 2007. – 24 с.

УДК 616.211:615.837.3

УЛЬТРАЗВУКОВАЯ ТЕРАПИЯ ФАРИНГИТОВ

А.И. Драчук1, К.И. Нестерова1,2, Лобанова2, А.А. Нестерова1

ULTRASONIC THERAPY OF PHARINGITIS

A.I. Drachuk, K.I. Nesterova, O.S. Lobanova, A.A. Nesterova

1 – Омская государственная медицинская академия
(Зав. каф. оториноларингологии проф. Ю.А. Кротов)
2 – ГУЗОО «Омская Областная Клиническая Больница»
(Гл. врач К.Л. Полежаев)

Для лечения фарингитов авторы использовали ультразвуковой аппарат «Тонзиллор М», имеющий специальные волноводы для лечения заболеваний глотки. В работе приводятся методики лечения различных форм острого и хронического фарингита. Полученные результаты показали, что применение ультразвука позволяет быстрее снимать симптомы воспаления, сокращать сроки и достигать более высоких результатов лечения по сравнению с традиционными методами. Частота рецидивов заболевания после проведенной низкочастотной ультразвуковой терапии глотки снижается в 2–3 раза.

Ключевые слова: низкочастотный ультразвук, острый и хронический фарингит

For treatment of pharingitis authors used the ultrasonic apparail «Tonzillor-M» with special waveguides for treatment of pharynx diseases. There are presented methods of treatment of different forms of acute and chronic pharingitis. The results showed that utilisation of ultrasound allows faster elimination of inflammation symptoms, shorten the time and achieve better results of treatment in comparation with traditional methods. The recurrence frequency after the ultrasonic treatment lowers in 2–3 times.

Самой распространенной формой острого воспаления слизистой оболочки глотки является катаральный фарингит, чаще обусловленный ОРЗ. Наиболее типичным возбудителем острого фарингита являются риновирусы. Исследования последних лет показывают, что их значение стремительно растет, и теперь риновирусы ответственны более чем за 80% случаев ОРВИ в период осенних эпидемий [3]. Вирусное инфицирование часто является лишь первой фазой заболевания, и оно «прокладывает путь» для последующей бактериальной инфекции. Исследования, проведенные отечественными авторами, свидетельствуют, что острое воспаление слизистой оболочки задней стенки глотки редко бывает изолированным, в 89% случаев острому риниту сопутствуют катаральные изменения со стороны глотки в виде умеренной гиперемии, зернистости, стекания слизи в виде серозно-гнойных полосок, при этом проглатывание слюны более болезненно, чем прием пищи – это характерный признак, отличающий фарингит от ангины. Основным способом лечения фарингитов в настоящее время является использование антибиотиков и антисептиков, которые в эру повышения резистентности в достаточном числе случаев не достигают эрадикации возбудителей заболевания. Кроме того, использование данного ряда препаратов практически не оказывает влияния на течение воспалительного процесса.

С **целью** повышения эффективности местной антимикробной терапии и для непосредственного воздействия на воспалительный процесс в глотке в Омской ЛОР-клинике разработана методика поэтапного лечения острого фарингита с применением низкочастотного ультразвука.

Пациенты и методы. Под нашим наблюдением находились две группы больных с типично протекающим острым и хроническим фарингитом бактериальной этиологии в количестве 71 и 124 человек соответственно. Более 70% пациентов находились в наиболее трудоспособном возрасте 20–45 лет.

Среди пациентов с острым фарингитом в основной группе состояло 35 (20 мужчин и 15 женщин), в контрольной – 36 человек.

Среди пациентов с хроническим фарингитом в основной группе состояло 58 человек (31 женщина, 27 мужчин): 22 пациента катаральным фарингитом, 20 пациентов – с хроническим гипертрофическим фарингитом и 16 пациентов, страдающих хроническим субатрофическим фарингитом. Контрольная группа составила 66 человек (поровну мужчин и женщин) (22, 27 и 17 больных, соответственно, по клиническим группам).

Обследование больного с заболеваниями глотки включало выявление жалоб, анамнестических данных, наружный осмотр и пальпацию, эндоскопию ЛОР-органов, функциональные исследования: pH-метрия глотки, мазок со слизистой оболочки задней стенки глотки с целью идентификации микробной флоры и определения ее чувствительность к антибиотикам, при необходимости микологическое обследование, а также определение содержания IgA и лизоцима в секрете слизистой оболочки.

Пациентам с симптомами **острого фарингита** в контрольной группе назначались противовоспалительные препараты (антигриппин, парацетамол, ибупрофен), препараты, обладающие иммуномодулирующим действием, а также антисептики для полоскания или орошения слизистой оболочки глотки.

Пациентам основной группы общая антибактериальная терапия назначалась только при распространенном процессе с выраженными клиническими проявлениями. Местное лечение заключалось в проведении ежедневных сеансов лечения с помощью низкочастотного ультразвукового аппарата «Тонзиллор М». Для проведения НУЗ терапии были разработаны, апробированы, внедрены в практику специальные инструменты-волноводы. На все устройства получены патенты РФ.

При проведении процедуры полость рта и глотки под контролем зрения обрабатывалась с помощью волновода-распылителя струей ионизированного лекарственного препарата. Мы применяли двухступенчатую схему лечения. Первым этапом (подготовительным) проводилось очищение слизистой оболочки глотки от скопления слизи, клеточного детрита посредством ее орошения слабо-щелочными растворами минеральных вод. Через 15–20 минут проводился второй этап, заключающийся в нанесении на поверхность слизистой оболочки глотки основного лекарственного препарата. В качестве таких препаратов чаще использовались 0,5–1%-й раствор диоксидина или мирамистин в разведении 1:2 по 2 мл раствора на процедуру. Диоксидин обладает широким спектром антибактериального действия, действует на многие штаммы, устойчивые к другим химиотерапевтическим препаратам. Водородный показатель 1%-го раствора диоксидина 5,2–7.2, что является оптимальным для поддержания гомеостаза слизистой оболочки носа и глотки.

С 3-го дня лечение дополнялось введением биогенных стимуляторов, в частности, раствора солкосерила или 10%-го актовегина по 2 мл на процедуру. Сеансы лечения проводили ежедневно, по одной процедуре, до клинического выздоровления.

Пациентам с **хроническим фарингитом** в контрольной группе проводилось традиционное лечение общими и местными антимикробными препаратами, полоскание глотки растворами антисептиков, назначалась противовоспалительная и иммуномодулирующая терапия.

Пациентам, которым проводился курс НУЗ терапии, общая и местная антибактериальная терапия не назначалась.

Для лечения групп пациентов с хроническим катаральным фарингитом и хроническим гипертрофическим фарингитом мы использовали ряд ультразвуковых инструментов: волновод-распылитель, волновод-деструктор диаметром 3 мм, чашеобразный волновод диаметром 5 мм, микроскальпель. Главными требованиями к наносимым на слизистую оболочку препаратам являлись широкий спектр антимикробного действия, желательно включающий противовирусную и противомикробную активность, отсутствие токсического эффекта и низкая скорость абсорбции со слизистых оболочек; низкая аллергенность; отсутствие раздражающего действия на слизистую оболочку [5]. При катаральной, гипертрофической и комбинированной формах фарингита оптимальным вариантом является введение лекарственных веществ под слизистую оболочку, что достигается проведением контактного фонофореза с лекарственными препаратами. Изолированные участки гипертрофии слизистой оболочки и лимфоидной ткани при гранулезном фарингите предварительно прижигали с помощью волновода-деструктора.

При лечении пациентов на первом этапе с помощью волновода-распылителя проводилось орошение слизистой оболочки задней стенки глотки щелочными растворами с целью удаления патологического секрета (раствор натрия бикарбоната, буры, поваренной соли в слабых концентрациях (0,5–1% раствор). На 2-ом этапе проводили контактное воздействие на

слизистую оболочку через волновод с плоским или вогнутым чашеобразным излучающим торцом (использовались лизоцим, интерферон, суспензия гидрокортизона, 1%-ый раствор диоксидина, раствор мирамистина, раствор малавита в разведении 1:20). Как показали наши экспериментальные исследования, средняя глубина проникновения лекарственного вещества в ткань при экспозиции 11 сек составляет 0,521±0,03, при экспозиции 15 сек 0,792±0,05 см, при максимуме – 1,5 см, минимуме – 0,6 см. Достоверность 99,3%. За один сеанс ультразвуковую терапию проводили на 2-3 зоны задней стенки глотки, ежедневно, в течение 10 дней.

При разработке схемы лечения больных хроническим субатрофическим фарингитом основное внимание уделяли применению лекарственных средств, способствующих улучшению течения обменных процессов и секреции слизистой оболочки глотки [2]. По данным Егорова А.А.,1996 г. оптимальным путем введения препарата для хронического атрофического фарингита является ингаляция. Учитывая преимущества использования ультразвукового волновода-распылителя, для данной группы больных была разработана поэтапная схема лечения, включающая НУЗ процедуры, направленные на очищение слизистой оболочки от клеточного детрита с восстановлением мукоциллиарного клиренса – 1-й этап (длительность 3–4 дня), 2-й этап – санирующий (4–5 дней) и 3-й этап – репаративный (длительность 5–7 дней).

На первом этапе очищение слизистой оболочки глотки достигалось посредством орошения растворами солей, щелочей, минеральных вод. На втором лечебном этапе использовался раствор лизоцима, а при присоединении бактериального воспаления 1%-й раствор диоксидина, раствор мирамистина, фонофорез с миндальным или персиковым маслом. С целью улучшения процессов микроциркуляции и репарации на третьем этапе применялись растворы солкосерила, актовегина и даларгина. В настоящее время в лечении хронического атрофического фарингита мы чаще используем препарат даларгин, являющийся синтетическим аналогом эндогенных полипептидных медиаторов [1]. Даларгин обладает стимулирующим влиянием на микроциркуляцию и лимфоток, процессы регенерации, предупреждает развитие дистрофических и атрофических изменений в слизистой оболочке, способствует секреции слизи; препарат не разрушается ультразвуком. С помощью волновода-инструмента с плоским торцом даларгин вводился в слизистую оболочку глотки по 1,0 мл на процедуру однократно в сутки, через день, количество процедур – 5–7.

Результаты и обсуждение. Как правило, воспалительный процесс у больных основной группы протекал более благоприятно: уже на 2-3-и сутки у 85% больных, получавших лечение ультразвуком, наблюдалось значительное уменьшение симптомов воспаления: гиперемии, инфильтрации, отека слизистой оболочки задней стенки глотки, при улучшении общего самочувствия. В процессе лечения только у 4 больных из 35 потребовалось назначение системной антибактериальной терапии. У 31 пациента мы добились сокращения сроков лечения, по сравнению с группой пациентов, получавших классическую схему лечения, на 2–3 койко-дня.

Лечение **хронического фарингита** низкочастотным ультразвуком имело ряд особенностей. Заболевание часто сопутствует терапевтической патологии и принимает рецидивирующий характер, что значительно ухудшает качество жизни пациента [1,3]. Среди экзогенных факторов развитию хронического фарингита способствуют: курение – табачный дым оказывает блокирующее действие на реснички мерцательного эпителия, препятствует эвакуации чужеродных частиц со слизью, загрязнение окружающей среды, профессиональные вредности, климатические и сезонные условия. Сухой и горячий воздух способствует высушиванию слизистой оболочки глотки, секрет становится более вязким, нарушается эвакуация чужеродных частиц ресничками эпителия. Алиментарные факторы также могут способствовать неусвоению отдельных микроэлементов и угнетению защитной функции фагоцитов и лимфоцитов [4]. Лечение фарингитов требует индивидуального подхода и предварительного углубленного общего обследования больного у гастроэнтеролога.

При сравнительном анализе результатов лечения хронического фарингита отмечено, что группы пациентов, получавших НУЗ терапию, значительно в более короткий срок отмечали уменьшение, а в 53 % случаев и полное исчезновение дискомфорта в глотке. При осмотре глотки после 3–4-го сеансов наблюдалось исчезновение и уменьшение корок, застойной гиперемии и густого слизистого отделяемого. Частота рецидивов заболевания после проведенной НУЗ терапии глотки снижается в 2–3 раза.

Заключение. Применение методов низкочастотной ультразвуковой терапии для адекватного лечения хронического фарингита в амбулаторной практике представляется перспек-

тивным направлением в современной отоларингологии. Преимуществами этого направления является сочетанное использование общетерапевтических и бактерицидных свойств низкочастотного ультразвука и возможность применения широкого спектра различных волноводов. Результаты клинических наблюдений и клинико-лабораторных методов обследования больных, прошедших лечение низкочастотным ультразвуком по поводу хронического фарингита позволяют дать следующие рекомендации:

1. Больным, у которых после первого курса лечения отмечался хороший и удовлетворительный результаты, следует провести повторный курс через 4–6 месяцев.

2. Если при контрольном исследовании через 12 месяцев у больного не наблюдалось обострения хронического фарингита, но ухудшилась объективная картина, то необходимо повторить лечение;

Литература

1. Быкова В.П. Структурные основы мукозального иммунитета верхних дыхательных путей // Российская ринология. – 1999. – №1. – С. 5–9.

2. Егоров А.А. Клинико-иммунологическое обоснование применения лизоцима в лечении хронических // Автореферат дисс. докт. мед. наук. – СПб., 1996, 14 с.

3. Лопатин.А. С. Лечение острого и хронического фарингита // РМЖ., 2001. – № 9. – С. 16–17.

4. Нестерова К.И. Ультразвуковая терапия заболеваний полости носа // Омск: ОАО «Омский дом печати», 2004. – 144 с.

5. Мишенькин Н.В., Драчук А.И., Папулов В.Г. и др. Низкочастотная ультразвуковая терапия и хирургия в оториноларингологии / // Новосибирск: Изд-во Новосибирского ун-та, 1992. – 196 с.

УДК 616.322-002.2:577.73

ПАТОМОРФОЛОГИЯ НЕБНЫХ МИНДАЛИН ПРИ ХРОНИЧЕСКОМ ТОНЗИЛЛИТЕ В ВОЗРАСТНОМ АСПЕКТЕ

И.В. Енин, И.П. Енин, В.П. Карпов, Ю.В. Громова

PATHOMORPHOLOGY OF THE TONSILS IN CHRONIC TONSILLITIS IN AGE ASPECT

I.V. Yenin, I.P. Yenin, V.P. Karpov, J.V. Gromova

ГОУ ВПО «Ставропольская государственная медицинская академия Росздрава»
(Зав. каф. оториноларингологии ФПДО – Засл. врач РФ, проф. И.П. Енин)

В работе изучена патоморфология небных миндалин при хроническом тонзиллите в возрастном аспекте. Выявлены закономерности патоморфологических изменений в небных миндалинах при хроническом тонзиллите у детей, лиц молодого, зрелого, пожилого и старческого возраста.

Ключевые слова: хронический тонзиллит, небные миндалины

We studied pathomorphology of the tonsils in chronic tonsillitis in the age aspect. The regularities of pathomorphological changes in the palatine tonsils in chronic tonsillitis in children, young persons, mature, middle and old age.

Key words: chronic tonsillitis, palatine tonsil

Учение о единстве структуры и функции имеет определяющее значение для оценки состояния любого органа, в том числе, и лимфоидного аппарата глотки при хроническом тонзиллите.

В наше время нет особой необходимости доказывать важное значение тонзиллярной патологии для целостного организма. Трудами отечественных и зарубежных исследователей уже доказано влияние тонзиллогенной интоксикации на сердечно-сосудистую, нервную, выделительную и другие системы организма. Однако до сих пор актуальными остаются вопросы профилактики и лечения тонзиллярных осложнений, ведется дальнейший поиск наиболее оптимальных методов диагностики и профилактики тонзиллогенных поражений различных органов и систем.

Уже предложено огромное количество различных методов системного и местного лечения воспалительных заболеваний лимфоидного аппарата глотки, однако до сих пор тонзиллярная проблема занимает важное место среди медицинских проблем, требующих своего неотложного решения. Доказано, что наиболее эффективные результаты лечения наступают при полном удалении хронического очага инфекции – тонзиллэктомии. Однако, до сих пор у практических врачей нет четких критериев для определения той границы в схеме лечения каждого больного, за которой все методы дальнейшего консервативного лечения хронического тонзиллита остаются малоэффективными. Для выявления этой границы определяющее значение имеет знание патоморфологии небных миндалин при хроническом тонзиллите в возрастном аспекте.

Цель исследования. Оценка макро- и микроскопических изменений в небных миндалинах при хроническом тонзиллите в возрастном аспекте и сопоставление их с клиническими проявлениями тонзиллогенной интоксикации для обоснования избранного метода лечения.

Пациенты и методы исследования. Учитывая наличие возрастной инволюции лимфоидного аппарата глотки, мы исследовали патоморфологию небных миндалин в различных возрастных группах в соответствии с рекомендациями Всемирной организации здравоохранения.

Под нашим наблюдением было 312 пациентов, страдающих хроническим декомпенсированным тонзиллитом в возрасте от 3 до 89 лет. Среди них было 158 мужчин и 154 женщи-

ны. Детей в возрасте от 3 до 18 лет было 88 (28,2%), лиц молодого возраста (от 18 до 45 лет) – 93 (29,8%), людей зрелого возраста (от 45 до 59 лет) – 75 (24,1%), пожилого (от 60 до 74 лет) – 49 (15,7%) и старческого возраста (от 75 до 89 лет) – 7 (2,2%) человек.

Все они до поступления в ЛОР-клинику длительное время безуспешно лечились в поликлинических условиях по поводу обострений хронического тонзиллита. После исследования микрофлоры из лакун небных миндалин им проводились промывания лакун небных миндалин на аппарате «Тонзиллор», назначалось лазерное и ультрафиолетовое облучение небных миндалин, магнитолазерная терапия на регионарные лимфоузлы шеи, УВЧ и другое физиотерапевтическое лечение.

Ангины у них обычно повторялись 3–5 раз в год, у 72 (23,1%) были паратонзиллярные абсцессы, явления тонзиллогенной интоксикации выявлены у 261 (83,7%), осложнения со стороны сердечно-сосудистой системы у 237 (75,9%), неспецифические полиартриты у 122 (39,1%), субфебрилитет наблюдался у 168 (53,8%) больных.

При поступлении в ЛОР клинику тщательно собирался анамнез заболевания, проводилось обследование всех органов и систем, осматривались ЛОР-органы. При обследовании лимфаденоидного глоточного кольца особое внимание обращалось на макроструктуру небных миндалин; оценивались их размеры, цвет слизистой оболочки небных миндалин и небных дужек, их поверхность, консистенция, спаянность с окружающими тканями, состояние лакун, их характерные особенности, наличие кист, рубцов, грануляций и других патологических образований. Изучалось состояние. состояние язычной, глоточной, трубных миндалин и других образований лимфаденоидного кольца глотки, регионарных лимфатических узлов, а также цитологический и бактериологический пейзаж небных миндалин.

Тонзиллэктомию у детей производили, как правило, под общим обезболиванием; в молодом, зрелом, пожилом и старческом возрастах – под местной анестезией. Все удаленные миндалины сразу же помещали на специальный предметный столик, прошивали за край капсулы, растягивали и подробно изучали под увеличением. При необходимости вновь брались микрофлора и отпечатки с поверхности небных миндалин и из глубины отдельных лакун миндалин. После макроскопического исследования миндалины фиксировались в 10% нейтральном формалине, подвергались проводке, готовились гистологические срезы, которые окрашивались гематоксилином и эозином, по Ван-Гизону, а затем исследовались под микроскопом.

Результаты исследования. Хотя значительных специфических особенностей в зависимости от возраста нами и не обнаружено, тем не менее, при хроническом тонзиллите в зависимости от возраста пациентов происходят закономерные количественные и качественные изменения взаимоотношений структурных образований небных миндалин. В детском и молодом возрасте преобладают структурные изменения паренхимы небных миндалин. Вся миндалина буквально нафарширована лимфаденоидной тканью. Фолликулы, слегка увеличенные в размерах, плотно прилегают друг к другу и к эпителиальному слою. Они четкими ровными рядами соприкасаются с эпителиальным слоем, выстилающим стенки лакун и свободную поверхность миндалин. Между дольками миндалин определяются тонкие прослойки соединительнотканной стромы, которые в виде нежных отростков в виде паутинки проникают в паренхиму, окружая скопления фолликулов. Капсула миндалин ровным тонким слоем равномерно отделяет миндалины от окружающих тканей.

При обострениях хронического тонзиллита даже в детском возрасте заметно изменяется патоморфологическая картина небных миндалин. Наиболее выражены изменения в лакунах и паренхиматозной ткани. Отдельные фолликулы увеличены в размерах, выделяются своей окраской, теряют четкую округлую форму. Сглаживаются границы между отдельными фолликулами. Особенно выражены изменения в паренхиме миндалин, удаленных на фоне паратонзиллярных абсцессов. Увеличение в размерах небных миндалин сопровождается выраженной бугристостью всей видимой поверхности, а при гистологическом исследовании небных миндалин после абсцесстонзиллэктомии фолликулы небных миндалин отличаются своими резко увеличенными размерами, набуханием цитоплазмы лимфоцитов, резко выраженной инфильтрацией полиморфно-ядерными лейкоцитами различной степени зрелости, встречаются продукты клеточного распада.

Эпителиальный слой свободной поверхности небных миндалин и выстилающий лакуны миндалин инфильтрирован лимфоцитами и полиморфно-ядерными лейкоцитами. В подэпителиальном слое наряду с лейкоцитами встречаются коллагеновые и эластические волокна. Лакуны небных миндалин обтурированы детритом, скоплениями лимфоцитов и полиморфно-ядерных лейкоцитов.

С увеличением возраста постепенно меняется и структура лимфоидного аппарата глотки. В зрелом и пожилом возрасте на фоне снижения естественной резистентности организма происходит увядание и лимфоидного аппарата глотки. Наиболее выражено оно на фоне хронического воспалительного процесса. В небных миндалинах при хроническом тонзиллите патологические изменения всегда преобладают в их паренхиме. Уменьшается в объеме лимфоидная ткань, уменьшается количество и величина лимфоидных фолликулов, разрастается строма, уплотняется капсула небных миндалин, истончается эпителиальный слой. В отдельных лакунах эпителиальный слой отсутствует полностью. Патологическое содержимое этих лакун непосредственно соприкасается с паренхимой миндалин. Отдельные лакуны растянуты патологическим содержимым, выводные устья их рубцово изменены, резко сужены или заращены полностью. Лимфоидные фолликулы инфильтрированы полиморфноядерными лейкоцитами. Отдельные фолликулы некротизированы, на месте их видны патологические полости, заполненные экссудатом, в котором преобладают полиморфно-ядерные лейкоциты различной степени зрелости.

Еще более выраженные патологические изменения при хроническом тонзиллите в небных миндалинах определяются в старческом возрасте. Небные миндалины у этих больных резко уменьшены в объеме, атрофичны, за дужками, рубцово измененны, спаяны с дужками. Через покровный эпителий просвечиваются точечные кистозные образования, в лакунах умеренное патологическое содержимое.

При гистологическом исследовании небных миндалин, удаленных в старческом возрасте по рекомендации кардиологов, на фоне склеротических изменений соединительнотканной стромы видны единичные, уменьшенные в размерах фолликулы, кистозные образования, заполненные экссудатом, грубые рубцовые изменения в лакунах и капсуле миндалин.

Таким образом, при хроническом тонзиллите на фоне естественной инволюции организма в лимфоидном аппарате глотки под воздействием хронического воспалительного процесса усугубляются закономерные изменения в структуре и функциях небных миндалин.

В детском и молодом возрастах ответная реакция организма на внедрение инфекции проявляется лимфоцитарной пролиферацией, выражающейся в увеличении объема паренхимы небных миндалин, количества и размеров лимфоидных фолликулов, что, естественно, сопровождается гиперфункцией лимфоидного аппарата глотки.

В зрелом и пожилом возрасте при хроническом тонзиллите резко меняется структура небных миндалин, паренхима их заменяется соединительной тканью, формируются кисты, внутриминдаликовые абсцессы. Наиболее выражены они в миндалинах, удаленных при паратонзиллярных абсцессах.

В старческом возрасте небные миндалины теряют свойственную им структуру и представляют собой хронические очаги инфекции, способствующие тонзиллогенной интоксикации организма.

Выводы. 1. На фоне возрастной инволюции организма хронический воспалительный процесс в лимфоидном аппарате глотки усугубляет закономерные структурные изменения, знание которых способствует наиболее правильной ориентации в выборе лечебных манипуляций.

2. В детском и молодом возрасте лимфоидный аппарат глотки в ответ на внедрение инфекции отвечает гипертрофией паренхимы небных миндалин.

3. В зрелом и пожилом возрасте при хроническом тонзиллите преобладают атрофические изменения в лимфоидной ткани небных миндалин и происходит разрастание грубой соединительнотканной стромы.

4. В старческом возрасте небные миндалины продолжают оставаться источником тонзиллогенной интоксикации и требуют адекватной санации их как источника хронических очагов инфекции.

УДК: 616. 322-002

ХАРАКТЕРИСТИКА ТОНЗИЛЛОГЕННОЙ ИНТОКСИКАЦИИ У БОЛЬНЫХ ХРОНИЧЕСКИМ ТОНЗИЛЛИТОМ

А.Н. Желтова, Т.А. Машкова

ГУЗ « Воронежская областная клиническая больница №2»
(Главный врач – Т.В. Жданова)
ГОУ ВПО Воронежская государственная медицинская академия
(Зав. каф. ЛОР-болезней – проф. Т.А. Машкова)

Проблема диагностики и лечения хронического тонзиллита, несмотря на ее интенсивную разработку, на протяжении длительного времени и сегодня остается одной из наиболее сложных и актуальных в оториноларингологии. [5]

Важность изучения этой проблемы объясняется не только высокой заболеваемостью, но и возможностью развития осложнений на фоне хронического тонзиллита и его обострений, как местного, так и общего характера. [5, 6]

Разработка и применение в последние годы преимущественно консервативных методов лечения хронического тонзиллита, а так же переоценка защитных функций пораженных небных миндалин послужило причиной резкого сокращения количества тонзилэктомий, что в свою очередь привело к увеличению осложнений и развитию сопряженных заболеваний. [1, 5, 6]

Наличие самых разнообразных и противоречивых данных в вопросах тонзиллярной патологии привело нас к необходимости вновь обратиться к изучению процесса тонзиллогенной интоксикации и методам ее определения.

Цель данной работы была направлена на дальнейшую разработку и совершенствование методов диагностики тонзиллогенной интоксикации для объективной оценки степени декомпенсации хронического тонзиллита и выработки наиболее адекватных методов лечения этого заболевания.

Пациенты и методы

В соответствии с поставленными задачами для исследования была взята группа из 143 больных в возрасте от 18 до 55 лет, обратившихся за медицинской помощью к врачу-оториноларингологу.

Из исследования были исключены больные хроническим тонзиллитом с сопутствующими заболеваниями околоносовых пазух и уха.

Диагноз хронического тонзиллита ставился на основании характерных жалоб, данных анамнеза и наличия двух местных признаков в соответствии с клинической классификацией тонзиллитов И.Б. Солдатова.

Из 123 взятых для исследования пациентов у 50 (40.6%) диагностирован хронический декомпенсированный тонзиллит; у 73 (59,3%) – хронический компенсированный тонзиллит. Контрольную группу составили 20 пациентов, не имеющих воспалительной патологии лор и других органов. Основная часть больных представлена возрастной категорией от 35–45 лет – 43 (34,9%).

Длительность заболевания при различных формах хронического тонзиллита составила 10 лет и больше. В характере течения хронического тонзиллита, обращает на себя внимание тот факт, что чаще встречается безангинное течение, которое имело место у 41 из 123 (33.3%) больных.

Основные жалобы, предъявляемые больными следующие: периодические боли в горле, ощущение дискомфорта в глотке, постоянный неприятный запах изо рта, снижение трудоспособности, частый и длительный субфебрилитет, регионарный лимфаденит, периодические головные боли, боли в области сердца, боли в суставах, быстрая утомляемость.

При фарингоскопии практически у всех больных хроническим тонзиллитом были выявлены характерные изменения со стороны небных дужек, а так же наличие казеозных пробок и гноя в лакунах.

Для решения поставленных задач, помимо, общепринятых лабораторных диагностических тестов, нами проведено исследование показателей, характеризующих процессы инток-

сикации в организме: количество среднемолекулярных пептидов крови (СМП), сорбционной способности эритроцитов (ССЭ), лактаты крови. [3, 8]

Методы определения показателей эндотоксикоза считаются самыми простыми и распространенными, а так же ведущими методами определения выраженности синдрома интоксикации в ургентной хирургии. [2, 4, 7, 8]

Уровень среднемолекулярных пептидов крови (СМП) определяли скрининговым методом по модифицированной методике А. Бааб (1985). Нормальные значения находятся в интервале 0,20 – 0,24 усл.ед. оптической плотности.

Исследование сорбционной способности эритроцитов (ССЭ) проводилось фотометрическим способом по модифицированной методике А.А. Тогайбаева и соавт. (1988). Норма составила 30–40%.

Методика измерения лактата крови основывалась на энзиматическом превращении молочной кислоты в пировиноградную кислоту, в ходе процесса генерируется электрический ток, пропорциональный объему превращающегося лактата. У здорового человека концентрация лактата крови в норме не превышает 1,5–2,4 ммоль/л.

В результате проведенных нами исследований было выявлено, что при отсутствии хронического очага инфекции в небных миндалинах у всех лиц контрольной группы значения СМП, ССЭ, лактатов крови не выходят за пределы нормативных значений и даже находятся ниже данных лабораторной нормы (СМП = 0,13 при норме от 0,19–0,24 усл. ед. опт. плот.), поэтому оценивая уровень СМП мы решили ориентироваться на собственный диапазон показателей СМП – 0,13–0,15 усл. ед. опт. плот.

До проведения лечебных мероприятий у всех больных хроническим тонзиллитом были исследованы показатели эндогенной интоксикации.

Установлено, что показатели эндогенной интоксикации до проведения лечения у больных хроническим тонзиллитом превышают нормы независимо от формы заболевания, что свидетельствует о наличии интоксикационного синдрома у обследуемых больных.

Полученные в ходе клинико-лабораторных исследований показатели позволили выделить III степени эндогенной интоксикации у больных хроническим тонзиллитом.

- К I степени эндотоксикоза отнесены больные с СМП ≤ 0,19 усл.ед.опт.пл., ССЭ ≤ 40 %, лактаты крови ≤ 2,0 мл/мг, что превышает норму собственных показателей и соответствует верхней границы нормы общепринятых значений.

– Ко II степени эндотоксикоза отнесены больные со значениями СМП от 0,20 усл.ед.опт. пл. до 0,23усл.ед.опт.пл., ССЭ от 41% до 44%, лактаты крови от 2,1 мл\мг до 3,16 мл\мг, что соответствует начальной стадии проявления синдрома эндогенной интоксикации.

– К III степени эндотоксикоза отнесены больные с СМП ≥ 0,24 усл. ед. опт. пл., ССЭ ≤ 44%, лактаты крови ≤ 3,16 мл\мг, что соответствует I – II степени эндотоксикоза по классификации В.К. Гостищева (1987) и свидетельствует о нарастании степени эндотоксикоза.

Установлено, что до проведения лечебных мероприятий при хроническом компенсированном тонзиллите за пределы лабораторной нормы показатели эндотоксикоза не выходят у 11%, чаще встречается I и II степень эндотоксикоза, соответственно 37% и 31,5%, III степень эндотоксикоза наблюдается у 20,5%.

При хроническом декомпенсированном тонзиллите у 10% больных показатели не выходили за пределы лабораторной нормы, а подавляющее большинство имело II и III степень эндотоксикоза, соответственно 36% и 44%, лишь у 10% наблюдается I степень.

Лечебная тактика у больных хроническим тонзиллитом применялась в соответствии с формой заболевания. При компенсированной форме больным проводился курс комплексного консервативного лечения. При декомпенсированной форме тонзиллита выполнялась двусторонняя тонзилэктомия.

Терапевтический эффект лечения и лабораторные показатели эндотоксикоза оценивались у больных хроническим компенсированным тонзиллитом через 14 дней, 1 месяц и 6 месяцев после лечения, в сравнении с исходными данными до лечения.

Исследованиями установлено, что при 0–I степени эндотоксикоза у всех больных хроническим компенсированным тонзиллитом через 14 дней и 1 месяц после консервативного лечения показатели эндотоксикоза снизились. Через 6 месяцев после лечения отмечается тенденция к увеличению значений лабораторных показателей, но не превышают данные до лечения. При II степени эндотоксикоза у больных хроническим компенсированным тонзиллитом через 14 дней после комплексного консервативного лечения показатели интоксика-

ции снизились до лабораторных норм, через 1 месяц после лечения отмечается тенденция к повышению, а через 6 месяцев достигли уровня показателей СМП, ССЭ, лактаты крови до лечения. При III степени эндотоксикоза у всех больных хроническим компенсированным тонзиллитом показатели интоксикации после комплексного консервативного лечения практически не изменяются в течение динамического наблюдения.

Таким образом, установлено, что у больных хроническим компенсированным тонзиллитом эффективность комплексного консервативного лечения была кратковременна, лабораторные показатели крови свидетельствовали о сохранении синдрома интоксикации.

Больные, страдающие хроническим декомпенсированным тонзиллитом, но отказывающиеся от хирургического лечения и имеющие I и II степень эндотоксикоза получили курс консервативного лечения направленного на санацию очага инфекции.

38 (76%) из 50 пациентов, находящихся в группе хронического декомпенсированного тонзиллита проведено консервативное лечение.

При анализе динамики распределения больных декомпенсированным тонзиллитом по степени эндотоксикоза после проведенного консервативного лечения установлено, что степень эндогенной интоксикации нарастает в период динамического наблюдения.

Консервативные методы лечения не во всех случаях у больных хроническим тонзиллитом позволили достичь желаемого результата.

Отсутствие эффекта от консервативного лечения по данным показателей эндотоксикоза, служило основанием для хирургического лечения, которое было выполнено 60 больным с II и III степенью эндотоксикоза.

При оценке показателей эндотоксикоза в динамике после операции установлено, что у всех больных со II степенью эндотоксикоза наблюдалась нормализация показателей на 10 сутки и сохранения их в течение 1 года наблюдения, а у 10 % больных с III степенью эндотоксикоза лабораторные показатели на 10 сутки после операции соответствовали II степени эндотоксикоза, через 1 месяц снизились до показателей контрольной группы и оставались таковыми в течение последующих 6 месяцев наблюдения.

Таким образом, анализ полученных в процессе научного исследования результатов свидетельствует о перспективности использования лабораторных методов диагностики эндотоксикоза, как основы решения вопроса о выборе метода и объема лечебных мероприятий при различных формах хронического тонзиллита, что обеспечит своевременную профилактику рецидивов и осложнений этого заболевания, а также сократить сроки и затраты на лечение данного контингента больных.

УДК: 616.311/.327-002.2:616.98:828HIV

ЭПИДЕМИОЛОГИЧЕСКИЕ ОСОБЕННОСТИ ХРОНИЧЕСКОЙ ВОСПАЛИТЕЛЬНОЙ ПАТОЛОГИИ ГЛОТКИ И СЛИЗИСТОЙ ОБОЛОЧКИ ПОЛОСТИ РТА У ВИЧ-ИНФИЦИРОВАННЫХ ПАЦИЕНТОВ

П.А. Затолока

EPIDEMIOLOGICAL PECULIARITIES OF CHRONIC INFLAMMATORY PATHOLOGY OF PHARYNX AND ORAL MUCOSA AMONG HIV-INFECTED PATIENTS

P.A. Zatoloka

УО «Белорусский государственный медицинский университет», Минск, Республика Беларусь
(Ректор – к.м.н., доцент А.В. Сикорский)

Распространенность хронической воспалительной патологии глотки и слизистой оболочки полости рта у ВИЧ-инфицированных пациентов зависит от степени иммунодефицита. На первой клинической стадии ВИЧ-инфекции указанные заболевания выявлены у 34% осмотренных пациентов, на второй – у 53%, на третьей – у 92%, на четвертой (СПИД) – у 100%. Представлена частота встречаемости отдельных нозологических форм на разных стадиях вирусного иммунодефицита человека. Выявлены патогномоничные для ВИЧ-инфицированных взрослых воспалительные заболевания глотки и слизистой оболочки полости рта: хейлит, волосатая лейкоплакия языка, орофарингеальный кандидоз. Описаны особенности течения патологии глотки, которые могут указывать на иммунологическую недостаточность и потребовать оценки ВИЧ-статуса.

Ключевые слова: ВИЧ-инфекция, иммунодефицит, распространенность воспалительной патологии, заболевания глотки.
Библиография: 7 источников.

Prevalence of chronic inflammatory pathology of pharynx and oral mucosa among HIV-infected patients depends on degree of immunodeficiency. At the first clinical stage of HIV-infection the mentioned diseases have been detected among 34% of examined patients, at the second stage – among 53%, at the third stage – among 92%, at the fourth stage (AIDS) – among 100%. Occurrence rate of individual nosological forms at different stages of human immunodeficiency is presented. There have been detected pathognomonic for HIV-infected adults inflammatory diseases of pharynx and oral mucosa: cheilitis, hairy leukoplakia, oropharyngeal candidiasis. There have been described characteristics of clinical course of pharynx pathology, which can indicate immunologic deficiency and require assessment of HIV status.

Key words: HIV-infection, immunodeficiency, prevalence of inflammatory pathology, pharynx disease.
Bibliography: 7 sources.

Иммунодефицит, обусловленный ВИЧ-инфекцией, создает условия для развития различных инфекционных и неопластических процессов. С клинической точки зрения наиболее актуальными являются воспалительные заболевания. Особое значение у этих пациентов приобретает условно-патогенная микрофлора, определяющая развитие, так называемых, оппортунистических инфекций. В доступной литературе односторонне представлена патология глотки у ВИЧ-инфицированных пациентов [1, 4, 7]. Наиболее подробно описаны грибковые поражения. Продемонстрированы эпидемиологические, патогенетические, иммунологические, клинические и лечебные особенности грибкового процесса на фоне вторичного вирусного иммунодефицита. Встречается лишь единичная информация о «банальной» патологии глотки у ВИЧ-инфицированных лиц. Отсутствуют систематизированные обобщенные данные, отражающие особенности тонзиллитов и фарингитов, в указанной кагорте

пациентов. Не разработана тактика лачения ВИЧ-инфицированных пациентов с наличием сопутствующей патологии глотки. Имеющиеся литературные данные относятся преимущественно к экологическим условиям Африки, где был произведен набор и обработка материала. Использовать эту информацию, не учитывая природно-климатические и социальные условия региона, на наш взгляд является неоправданным. Таким образом, актуальным является вопрос выявления закономерностей эпидемиологии и клиники хронической патологии глотки и слизистой оболочки полости рта у пациентов, страдающих ВИЧ-инфекцией [5,6].

Цель исследования – определить распространенность и особенности клиники хронической воспалительной патологии глотки и слизистой оболочки полости рта у пациентов, инфицированных вирусом иммунодефицита человека.

Пациенты и методы

В исследовании участвовали 346 взрослых (старше 18 лет) лиц, инфицированных вирусом иммунодефицита человека. Эти пациенты состоят на учете в консультативно-диспансерном отделении городской клинической инфекционной больницы г. Минска (Республика Беларусь) по поводу ВИЧ-инфекции. Выборка составила около четверти от всех зарегистрированных. Таким образом, с эпидемиологической точки зрения, можно констатировать статистическую достоверность полученных результатов и экстраполировать полученные данные на генеральную совокупность пациентов.

Исследование состояния ЛОР-органов и глотки в часности (физикальное обследование, эндоскопический осмотр, рентгенологическое, бактериологическое обследование) производили при очередном посещении консультативно-диспансерного отделения по ВИЧ-инфекции Минской городской клинической инфекционной больницы. Таким образом, обследование было произведено в виде скрининга, а не по обращаемости пациентов, поэтому выявлялась хроническая патология.

Мужчин обследовано 218 (63%), женщин – 128 (37%). Средний возраст – 25,2±4,9 года, максимальный – 56 лет, минимальный – 18.

Критерием разделения пациентов на группы явилась клиническая классификация ВИЧ-инфекции у взрослых, предложенная Всемирной Организацией Здравоохранения в 2004 году. 155 человек имели первую стадию заболевания, 58 – вторую, 112 – третью, 21 – четвертую.

Результаты и обсуждение

В целом у 208 из 346 иммунокомпрометированных пациентов выявлены хронические воспалительные заболевания глотки и слизистой оболочки полости рта, что составляет 60%. Распространенность патологии глотки значительно варьирует в зависимости от клинической стадии ВИЧ-инфекции, которая определяет степень иммунологической недостаточности. При прогрессировании иммунодефицита распространенность указанной патологии значительно увеличивается.

Из 155 больных на первой стадии иммунологической недостаточности хроническая патология глотки и слизистой оболочки полости рта выявлена у 53 (34%) (у 4 сочетанная); из 58 на второй стадии – у 31 (53%) (у 6 сочетанная); из 112 на третьей – у 103 (92%) (у 34 сочетанная). Из 21 пациента на 4 стадии ВИЧ-инфекции (СПИД) исследуемая патология также была диагностирована у всех. Таким образом, распространенность хронических заболеваний указанной локализации значительно увеличивается от первой (34%) к последующим стадиям заболевания, достигая 100% к четвертой.

В таблице представлено распространенность отдельных нозологических форм патологии глотки в зависимости от стадии ВИЧ-инфекции. Диагноз «орофарингеальный кандидоз» выставлялся при распространенном грибковом воспалительном процессе, при этом наблюдали сочетанную патологию, включающую глоссит, стоматит, тонзиллит, фарингит.

На первой стадии ВИЧ-инфекции наиболее часто диагностировали хронический фарингит (21%) и хронический тонзиллит (14%). Распространенность патологии глотки у ВИЧ-инфицированных на этой стадии не имеет существенных отличий в сравнении с иммунокомпетентными лицами [2, 3]. Однако выявлены некоторые особенности «банальной» патологии: резистентность к проводимой терапии, атипичность клинической картины, тяжелое течение, частые рецидивы, высокая степень хронизации.

На второй стадии вирусного иммунодефицита человека наиболее распространенными также являются хронический фарингит (34%), однако очевидна более высокая частота встречаемости этой патологии (рост распространенности в 1,5 раза). Частота встречаемости хрониче-

Таблица

Распространенность хронической воспалительной патологии глотки и слизистой оболочки полости рта в зависимости от стадии ВИЧ-инфекции

Патология	1 стадия, n=155		2 стадия, n=58		3 стадия, n=112		4 стадия, n=21	
	абс.	%	абс.	%	абс.	%	абс.	%
Хронический фарингит	33	**21**	20	**34**	9	**8**	1	**5**
Хронический тонзиллит	21	**14**	11	**19**	7	**6**	2	**10**
Орофарингеальный кандидоз	–	–	–	–	83	**74**	17	**81**
Волосатая лейкоплакия языка	–	–	–	–	14	**13**	3	**14**
Некротический гингивит	3	**2**	2	**3**	10	**9**	4	**19**
Хейлит	–	–	4	**7**	18	**16**	4	**19**

Примечание: представлено абсолютное число пациентов и относительное количество в % от числа зарегистрированных лиц в указанной стадии ВИЧ-инфекции.

ского тонзиллита также возросла (19%), однако не так значительно. Более чем у четверти пациентов (25,3%), имеющих патологию глотки, на данной стадии заболевания верифицирована грибковая микрофлора. Следует отметить, что у 7% ВИЧ-инфицированных на второй стадии заболевания диагностирован хейлит, имеющий хронический характер течения.

У 83 (74%) пациентов на 3 стадии ВИЧ-инфекции (пре-СПИД) выявлен орофарингеальный кандидоз. При этом происходит значительное снижение распространенности неспецифических заболеваний глотки: хронического фарингита (до 8%) и хронического тонзиллита (до 6%). Это обусловлено тем, что орофарингеальный кандидоз является сочетанной патологией, включающей глоссит, стоматит, тонзиллит, фарингит. За счет чего «поглощается» ограниченная патология и снижается ее распространенность. Хейлит на третьей стадии ВИЧ-инфекции встречается значительно чаще (16%), чем на второй (7%). Некротические язвенные стоматиты, гингивиты, периодонтиты выявлены у 9% пациентов. Волосатая лейкоплакия языка диагностировани у 13% и является патогномоничным заболеванием для третьей стадии заболевания. Таким образом, на третьей стадии ВИЧ-инфекции в сравнении с первой и второй существенно изменяется структура патологии глотки, и получают значительное распространение воспалительные процессы слизистой оболочки полости рта.

На стадии синдрома приобретенного иммунодефицита (СПИД – четвертая, терминальная стадия ВИЧ-инфекции) орофарингеальный кандидоз выявлен в 81%. Распространенность хейлита (19%), волосатой лейкоплакии языка (14%), некротических поражений слизистой оболочки полости рта (19%) также увеличилось. У двух пациентов выявлена саркома Капоши мягкого неба (предполагается этиологическая роль вируса Эпштейн–Барра). Грибковые процессы в глотке имеют тенденцию к распространению, так у 6 (29%) обследованных пациентов выявлен кандидозный эзофагит, а у 3 (14%) микотический ларингит. Грибковое поражение пищевода, гортани, трахеи, бронхов указывает на состояние выраженного иммунодефицита.

Таким образом, на всех стадиях ВИЧ-инфекции встречается патология глотки, как типичная, так и атипичная. Распространенность заболеваний глотки и слизистой оболочки полости рта увеличивается с прогрессированием иммунодефицита. Особенности клиники «банальной» патологии: резистентность к проводимой терапии, атипичность клинической картины, тяжелое течение, частые рецидивы, высокая степень хронизации является показанием к обследованию на ВИЧ.

Выводы

Распространенность хронической воспалительной патологии глотки и слизистой оболочки полости рта значительно варьирует в зависимости от стадии ВИЧ-инфекции (34% на первой стадии, 53% – на второй, 92% – на третьей и у всех на четвертой).

Патогномоничными для ВИЧ-инфицированных взрослых являются следующие хронические воспалительные заболевания глотки и слизистой оболочки полости рта: хейлит, волосатая лейкоплакия языка, орофарингеальный кандидоз.

Резистентность к проводимой терапии, атипичность клинической картины, тяжелое течение, частые рецидивы, высокая степень хронизации заболеваний глотки могут указывать на наличие иммунологической недостаточности, и является показанием к обследованию на ВИЧ.

Литература

1. Бессараб Т.П. Аспекты ВИЧ-инфекции и СПИДа в оториноларингологии. // Вест-ник Оториноларингологии. – 2004. – № 1.– С. 15–23.

2. Затолока П.А., Розель М.А., Лучко А.Н. Распространенность патологии ЛОР-органов у студентов Белорусского государственного медицинского университета. // Военная медицина. – 2009. – №3. – С. 57–60.

3. Петряков В. А., Буцель А.Ч. Результаты динамического наблюдения за состояни-ем ЛОР-органов у студентов Минского медицинского института. // Проблемы ин-фекций и здоровья в современной медицине. – 1994. – Т.2. – С. 152–156.

4. Cervico-facial and ENT symptoms due to HIV infection in tropical area. About 253 congolese cases / G. Ondzotto [et al]. // Bull Soc Pathol Exot. – 2004. – Vol. 47. – P. 59–63.

5. Ear, nose and throat pathology in human immunodeficiency virus infection / Benham-mou A. [et al]. // East Mediterr Health J. – 2002. – Vol. 8. – P. 826–831.

6. Early ENT manifestations of HIV infection/AIDS. An analysis of 76 cases observed in Africa / A. Ndjolo [et al]. // Rev Laryngol Otol Rhinol (Bord). – 2004. – Vol. 125. – P. 39–43.

7. Gurney T.A., Murr A.H. Otolaryngologic manifestations of human immunodeficiency virus infection. // Otolaryngol Clin North Am – 2003. – Vol. 36. – P. 604–624.

УДК 616.322-002.2-08-039.73

«ТОНЗИЛЛЯРНЫЙ ДУШ» – НОВЫЙ СПОСОБ КОНСЕРВАТИВНОГО ЛЕЧЕНИЯ ТОНЗИЛЛИТА

О.С. Зозуля, А.И. Проскурин, Ю.В. Назарочкин, Л.Я. Тучина

Объектом консервативного лечения хронического тонзиллита (ХТ) являются пациенты с компенсированной не осложненной формой заболевания и декомпенсированные больные, у которых распознана токсико-аллергическая форма, но имеются различные противопоказания к оперативному лечению. Число пациентов обеих клинических групп в последние годы не уменьшается, актуальность проблемы поддерживается, в том числе, эмпирическим самолечением в условиях чрезвычайно энергичного фармакологического рынка. С нашей точки зрения существующее разнообразие лекарственных средств эффективно в основном при обострении, но в латентный период заболевания требуются иные технологии. Суть их сводится в первую очередь к активному дренажу, туалету лакун небных миндалин (НМ), что соответствует канонам классической медицины. По показаниям дренажная санация дополняется адекватной антибактериальной, гипосенсибилизирующей и общеукрепляющей терапией.

Наиболее распространенным и самым простым консервативным методом лечения ХТ считается промывание лакун миндалин по Н.В. Белоголовому различными классическими и новыми антисептическими растворами (перманганатом калия, сульфацетамидом, мирамистином, и т.д.), а также противовоспалительными иммуномодулирующими средствами (левамизолом, аскорбиновой кислотой, интерфероном, лизоцимом и др.), путем их прицельного введения поочередно в каждую лакуну. Курс лечения обычно состоит из 10 процедур промывания, чаще более доступны верхние и средние лакуны. С 1970-х годов стало распространятся эффективное дренирование под отрицательным давлением с помощью приборов, где отсасывание может дополнятся ультразвуковой дезинтеграцией гнойно-казеозных лакунарных конкрементов.

Пациенты и методы

Мы разработали и внедрили новый способ лечения ХТ- тонзиллярный душ (положительное решение о выдаче патента от 25.10.2010). Суть способа заключается в комбинировании двух воздействий: непосредственного промывание лакун НМ и вакуумного дренирования. В процессе проведения процедуры лакуны НМ освобождаются от гнойно-казеозных масс под действием промывочного раствора подаваемого с избыточным давлением. Эффективность промывания обеспечивается предварительным вакуумным дренированием.

Лечебный результат достигается путем применения устройства (рис.1), разработанного на кафедре оториноларингологии Астраханской государственной медицинской академии. Устройство представляет собой ручку-корпус ***3*** с одной стороны которого жестко закреплена направляющая площадка ***5***. На направляющей площадке ***5*** под разными углами к оси устройства установлены сопла ***1***, через которые под давлением подается промывочный раствор в лакуны миндалины. Разные углы направлений сопел позволяют существенно увеличить площадь одновременно обрабатываемой поверхности миндалины. Раствор подводится к соплам по капиллярам ***2*** от емкости, давление в которой создается по принципу пневматического гидрофора при помощи электрического компрессора.

К направляющей площадке крепится пластичная насадка ***6***, которая мягко охватывает миндалину по периметру что позволяет создать герметичность в системе «миндалина – устройство» и тем самым создавать в ней не только градиент давления, но и препятствовать попаданию промывочного раствора в глотку пациента, и тем самым устраняет дискомфорт при проведении процедуры. Отрицательное давление в системе «миндалина – устройство» создается путем подключения устройства к стандартному вакуумотсосу. Отвод отработавшего промывочного раствора и вымытых гнойно-казеозных масс осуществляется через канал проходящий через ручку-корпус и отводящую трубку ***4***. На направляющей площадке ***5*** мы предусмотрели канал с заглушкой через который при необходимости можно осуществить введение эндоскопа для контрольной визуализации промывания лакун миндалины.

С использованием описанного выше устройства мы получили первые результаты пролечив 39 (15 мужчин и 24 женщины) больных в возрасте от 20 до 58 лет. В качестве антисептика использовали естественные природные производные.

Клиническая оценка выполнялась анализом крови, мочи, определением в крови антител к стрептококку, хламидиям, иерсиниям. При необходимости приглашались для консультаций кардиолог, нефролог, ревматолог.

Лечение состояло обычно из 7–10 процедур, проводимых ежедневно. Пациенты, которым до нас проводили стандартное промывание в поликлинических условиях, отмечали разницу, выражающуюся в отсутствии дискомфорта и рвотных спазмов при проведении процедур, что обычно возникало при промывании шприцем без вакуумного дренирования.

Клиническая результативность проводимого лечения оценивалась в течение курса. Эффект выражался в уменьшении или исчезновении боли и дискомфорта в области глотки, нормализации окраски небных миндалин и дужек, объективно в очищении лакун, уменьшении величины миндалин и регионарных лимфоузлов, исчезновении субфебрилитета, улучшении показателей крови, уменьшении частоты рецидивов ангин, в сроки лечения до 6 месяцев, более отдаленных результатов пока не имеем.

До лечения с поверхности НМ осуществлялись заборы мазков для бактериологических исследований, которые показали наличие в микрофлоре слизистой оболочки миндалин при простой форме ХТ не только патогенных (S.aureus, S.Pyogenes, S.haemoliticus), но и условно-патогенных микроорганизмов (S.viridans, S.epidermidis, N.subflavia).

Распределение возбудителей до и после курса лечения приведено в табл. 1.

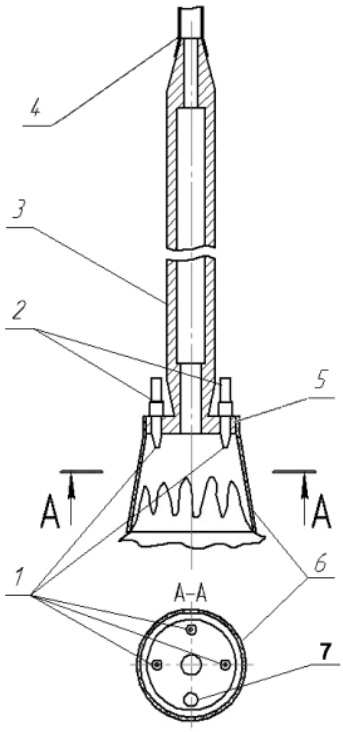

Рис. 1. *Устройство «Тонзиллярный душ».*

Возбудитель	До курса лечения		После курса лечения	
	Число пациентов (n=39)	%	Число пациентов (n=39)	%
Staphylococcus aureus	15	38.3	14	23.3
Staphylococcus epidermidis	1	3.3	1	1.2
Streptococcus pneumonia	1	3.3	–	0
Streptococcus group.B	4	10	3	8,2
Streptococcus C	1	1.7	1	1,2
Streptococcus viridans	35	91.6	35	78
Haemophilus influenzae	10	26.7	9	22,3
Klebsiella	3	6.7	3	6,5
Esherichia coli	2	5	2	5
Enterobacter	3	8.3	3	7,8
Acinetobacter spp.	1	1.7	1	1,6
Neisseriae spp.	10	25	9	23,7
Candida albicans	7	16.7	6	13,2

После проведения курса определялось уменьшение или исчезновение числа колоний патогенной микрофлоры и уменьшение колоний условно-патогенной микрофлоры.

Вывод. «Тонзиллярный душ» показал себя эффективным методом консервативного лечения пациентов с ХТ. Применение этого метода позволит значительно улучшить картину общего состояния вопроса заболевания ХТ, и, как следствие, окажет положительно влияние на широкий спектр заболеваний связанных с патологией НМ. В тоже время, посредством этого метода можно снизит количество тонзилэктомий, тем самым сохранит НМ – важное звено как в цепочке обеспечивающей местную иммунологическую защиту верхних дыхательных путей, так и во всей иммунной системе организма.

УДК 616.323-006-07

АНАЛИЗ ПРИЧИН ЗАПУЩЕННОСТИ БОЛЬНЫХ РАКОМ ГОРТАНОГЛОТКИ

Э.К. Исмагулова, Б.А. Шагатаева, Р.К. Тулебаев

ANALYSIS OF THE CAUSES OF NEGLECT OF PATIENTS WITH CANCER OF HYPOPHARYNX

E.K. Ismagulova, B.A. Shagataeva, R.K. Tulebayev

Западно-Казахстанский государственный медицинский университет имени Марата Оспанова, г. Актобе, Республика Казахстан (Зав. курсом ЛОР болезней – докт. мед. наук Э.К. Исмагулова)

При злокачественных новообразованиях гортаноглотки существенного улучшения результатов лечения можно получить только при условии совершенствования тактики ранней диагностики, применения оптимального комплекса лечебных воздействий, а также своевременного обращения больных к врачу.

В зависимости от выраженности тех или иных симптомов больные в 94 случаях (51,4%) обратились к ЛОР-врачам, в 55 (30,1%) – к хирургам, в 29 (15,8%) – к терапевтам и в 5 (2,7%) – к невропатологам. больные в основной массе обращаются к врачам в первые 6 месяцев (68,8%), однако диагноз устанавливается в эти сроки лишь в 46,4% случаев. В случаях неэффективности проводимых консервативных мероприятий в течение 10 дней и при отсутствии местных проявлений банальных заболеваний рекомендуется проведение дополнительных исследований.

Библиография: 9 источников.

In malignant tumors of hypopharynx significantly improve the treatment results can be obtained only when the tactics of improving early diagnosis, optimal use of complex medical exposures, as well as timely treatment of patients with a doctor.

Depending on the severity of some symptoms of the patients in 94 cases (51.4%) appealed to the ENT doctors, 55 (30,1%) – to the surgeons in 29 (15,8%) – a physician and a 5 (2,7%) – to a neurologist. Patients in the bulk are turning to doctors in the first 6 months (68,8%), but the diagnosis is established in these terms only in 46,4% of cases. In cases of failure of conservative measures carried out within 10 days and in the absence of local manifestations of banal illnesses recommended additional research.

Bibliography: 9 sources.

Рак гортаноглотки является прогностически неблагоприятной формой, для которого характерны нечеткость клинических проявлений на ранних стадиях, сложность анатомо-топографических особенностей, высокая частота регионарного метастазирования и низкая эффективность применяемых методов лечения [1, 2, 8].

До 86,5% случаев больные раком гортаноглотки начинают специализированное лечение в III–IV стадии распространения опухоли с наличием в 56–64% регионарных метастазов. Соответственно, поздняя диагностика отражается и на результатах лечения, которое прогрессивно ухудшается по мере роста опухоли [3, 5, 6]. При злокачественных новообразованиях гортаноглотки существенного улучшения результатов лечения можно получить только при условии совершенствования тактики ранней диагностики, применения оптимального комплекса лечебных воздействий, а также своевременного обращения больных к врачу [9,10].

Цель исследования. Проанализировать причины запущенности злокачественных опухолей гортаноглотки на основании их клинических проявлений.

Пациенты и методы исследования. При анализе опухолевых поражений гортаноглотки, из 183 случаев в 105 имело место комбинированное вовлечение в процесс элементов гортани, а в 18 – шейного отдела пищевода, что свидетельствует о довольно позднем поступлении больных на лечение. При T_1 не было зарегистрировано ни одного больного, при T_2 – всего было 7 (3,8±1,4%), при T_3 – 97 (53,1±3,7%), при T_4 – 79 (43,2±3,7%). При T_2 регионарные

метастазы N_{0-1} были у 6 больных, составляющих 85,7% от всех больных с T_2 и у одного больного – T_2N_2. Наибольшее количество больных имели стадию распространения T_3N_{0-1} – 72 (74,2%), а T_3N_{2-3} – 25 (25,7%) больных. При T_4 у 53 больных метастазы в регионарные лимфоузлы N_{0-1} были в 53 случаях и N_{2-3} – в 26 (33% от всех больных с T_4).

В зависимости от выраженности тех или иных симптомов больные в 94 случаях (51,4%) обратились к ЛОР-врачам, в 55 (30,1%) – к хирургам, в 29 (15,8%) – к терапевтам и в 5 (2,7%) – к невропатологам.

Результаты исследования. Анализ клинической симптоматики показывает, что для больных с поражением только элементов нижнего отдела глотки были свойственны в основном жалобы именно глоточного характера: чувство инородного тела (100,0%), усиление саливации (90,0%), поперхивание пищей, водой (85%), затруднение проглатывания пищи (70%), задержка пищи (46,7%) и т.д. Особо следует выделить такой симптом, как строго локальная боль в глубине глотки (88,3%).

Кроме того, увеличение лимфатических узлов шеи у больных с поражением только нижнего отдела глотки было отмечено значительно чаще, чем у больных с комбинированным распространением новообразования на гортань. Такое, казалось бы, парадоксальное явление, вероятно, можно объяснить тем, что все-таки в большинстве случаев имеет место первичное поражение гортани со вторичным распространением его на гортаноглотку. Для нижнего отдела глотки закономерно более частое и раннее метастазирование в регионарные лимфатические узлы шеи по сравнению с гортанью (от 50 до 89%) [4,5,9]. Причем при первичной опухоли гортаноглотки в 2,5 раза чаще отмечалось двустороннее увеличение лимфатических узлов. У 84–89% больных раком гортаноглотки установлено наличие метастазов в шейные лимфатические узлы. Двусторонние метастазы встречаются у 5–17% больных раком гортаноглотки. Такую высокую частоту метастазирования можно объяснить двумя моментами:

- густая лимфатическая сеть, которая пронизывает не только клетчатку нижнего отдела глотки, но и мышечные и фасциальные слои, вливающиеся в лимфатическую систему шеи;
- расположение на стыке дыхательного и особенно пищепроводящего тракта ведет к тому, что гортаноглотка находится в постоянном движении и подвергается давлению во время приема пищи, проглатывания слюны, разговора, что способствует продвижению опухолевых клеток по лимфатической системе и частому метастазированию в шейные лимфатические узлы.

Следовательно, обнаружение метастатических лимфатических узлов вдоль сосудистого пучка шеи, всегда должно вызывать у поликлинического врача «подозрение» на возможность первичного источника в ЛОРорганах, в том числе и нижнем отделе глотки.

Соответственно клинической ориентации врачей, к которым обратились больные со злокачественными новообразованиями гортаноглотки, были первично выставлены самые разнообразные диагнозы и проводился тот или иной вид лечения. Эти сведения удалось проанализировать у 112 больных. В эту группу вошли также больные с первично выставленными диагнозами рака гортани и пищевода и направленных на дополнительное обследование. В большинстве случаев выставлялся диагноз хронического тонзиллита – у 34(30,4%) больных, затем лимфаденит – у 22 (19,6%). У 14 (12,5%) был выставлен диагноз фарингита, у 12 (10,7%) – рак гортани, у 10 (8,9%) – ларингит, у 9 (8,1%) – эзофагит, у 8 (7,1%) – рак пищевода и у 3 (2,7%) – остеохондроз шейного отдела позвоночника (табл. 1).

Таблица 1

Диагнозы, поставленные врачами при первичном обращении больных со злокачественными новообразованиями гортаноглотки

Первичный диагноз	Абсолютное число	%
Фарингит	14	12,5
Хронический тонзиллит	34	30,4
Лимфаденит	22	19,6
Эзофагит	9	8,1
Ларингит	10	8,9
Остеохондроз шейного отдела позвоночника	3	2,7
Рак пищевода	8	7,1
Рак гортани	12	10,7
Всего	112	100,0

Обращает на себя внимание в этом довольно разнообразном перечне первично поставленных диагнозов отсутствие какого-либо «намека» на поражение нижнего отдела глотки. Из 20 случаев, когда был поставлен диагноз «злокачественная опухоль», в 12 (10,7%) подразумевался «рак гортани», в 8 (7,1%) – «рак пищевода» сообразно жалобам больных и интерпретации объективных данных. Наиболее часто (51,8%) ставились такие относительно безобидные диагнозы, как фарингит, тонзиллит, ларингит.

У трех больных преклонного возраста болевой синдром в области шеи был расценен как проявление шейного остеохондроза. Безусловно, ошибочная трактовка жалоб и клинических данных приводила к применению непатогенетического безуспешного лечения и прогрессированию процесса (табл. 2).

Таблица 2

Сроки обращения больных за врачебной помощью и постановки диагноза от момента появления первых беспокоящих их симптомов

Месяцы	Обращение к врачу		Постановка диагноза	
	абс. число	%	абс. число	%
до 3	44	24,1	26	14,2
3–6	82	44,8	59	32,2
6–9	39	21,3	56	30,6
9–12	12	6,5	31	16,9
более 12	6	3,3	11	6,1
Всего	183	100,0	183	100,0
Средние сроки	4,8±1,5 мес		7,4±1,5 мес	

Анализ приведенной таблицы 8 показывает, что больные в основной массе обращаются к врачам в первые 6 месяцев (68,8%), однако диагноз устанавливается в эти сроки лишь в 46,4% случаев. Были больные, которым диагноз устанавливался в срок более 12 мес. Среди наблюдавшихся нами больных четверо отмечали дискомфорт в глотке и локальную боль в сроки от 36 до 48 мес. Эти факты свидетельствуют о том, что от момента появления субъективных симптомов до клинически определяемой опухоли проходит довольно значительное время.

Выводы. На местнораспространенный рак гортаноглотки в стадии T_3 приходится 53,1±3,7% больных, T_4 – 43,2±3,7% в силу скрытого течения и маскировки клинической симптоматики под другую патологию.

Анализ запущенности больных раком гортаноглотки показал необходимость подразделения больных при первичном обращении на группы различной высоты риска злокачественной опухоли и своевременного направления их на дополнительное обследование.

Скрытое, «немое» течение первичного очага проявлялось лишь увеличением лимфатических узлов шеи с одной или двух сторон, что заставляло больных обратиться за врачебной помощью.

К наиболее ранним симптомам, которые должны настораживать врачей поликлиник, в плане возможного «неблагополучия» в гортаноглотке, могут служить такие дискомфортные явления, как «чувство инородного тела» в глотке, строгая локальная боль с иррадиацией в одно ухо в течение длительного времени. Больные с этими жалобами должны быть взяты на диспансерный учет. В случаях неэффективности проводимых консервативных мероприятий в течение 10 дней и при отсутствии местных проявлений банальных заболеваний рекомендуется проведение дополнительных исследований.

Литература

1 Абызов Р.А. Лоронкология // СПб.: Диалог, 2004, 256с.

2. Бойков В.П., Гладилина И.А., Павлюк Д.Ю., Струков И.Г. Лечебная тактика при раке гортаноглотки // Практическая онкология. – 2003. – №1. – Т.4 – С. 51–55.

3. Кайбаров М.Е., Шипилова В.В., Кыдырбаева Г.Ж., Ахметов Д.Н. Особенности диагностики и лечения рака гортаноглотки // Оторинол. және бас, мойын хирургиясы.- Астана, 2007. – №3. – С. 38–40.

4. Любаев В.Л., Айдарбекова А.А. К вопросу о регионарном метастазировании рака гортани, гортаноглотки, слизистой полости рта и ротоглотки // Вестник РОНЦ. – 2006. – Т.17. – №2. – С. 8-14.

5. Решетов И.В., Чиссов В.И., Трофимов Е.И. Рак гортаноглотки. – М.,2005, 300с.
6. Чиссов В.И. Алгоритмы объемов диагностики и лечения злокачественных новообразований. // Методические рекоменд. – Москва, 2002. – 32с.
7. Agrama M.T., Reiter D., Cunanne M.F., Topham A., Keane W.M. Nodal yield in neck dissection and the likelihood of metastases // Otaringol.Head Neck Surg. – 2003 – Vol.128. – N2. – P. 185–90.
8. Banhidy F., Czigner J., Elo J., Kasler M., Mayer A., Nemeth G., Polus K., Remenar E. Squamous cell carcinoma of the larynx and hypopharynx-classification, investigation and therapy// Magy. Onkol. – 2002. – Vol.46. – N4. – P. 301–5.
9. Buckley J.G., MacLennan K. Cervical node metastases in laryngeal and hypopharyngeal cancer: a prospective analysis of prevalence and distribution // Head Neck. – 2000. – Vol.22. – N4. – P. 380–5.
10. Ferlito A., Kowalski L.P., Silver C.E., Shaha A.R., Rinaldo A., Byers R.M. The use and misuse of level lA dissection for head and neck cancer // Acta otolaryngol. – 2002. – Vol.122. – N5. – P. 553–5.

УДК: 616.24-008.444:616.329-07-08(082)

СИНДРОМ ОБСТРУКТИВНОГО НОЧНОГО АПНОЭ ВО ВРЕМЯ СНА, АССОЦИИРОВАННЫЙ С ГАСТРОЭЗОФАГЕАЛЬНОЙ РЕФЛЮКСНОЙ БОЛЕЗНЬЮ: ДИАГНОСТИКА И ЛЕЧЕНИЕ

В.И. Кошель, В.Д. Пасечников, В.С. Кучерявый, Т.И. Иволга

Ставропольская государственная медицинская академия

Синдром обструктивного апноэ во время сна (СОАС) – это патологическое состояние с возникновением эпизодов полного прекращения потока воздуха (апноэ) или сокращения воздушного потока более чем на 50% (гипопноэ) с частотой эпизодов свыше 10 в час и продолжительностью каждого свыше 10 сек, сопровождающееся снижением насыщения крови кислородом и нарушением нормальной структуры сна. По тяжести выраженности СОАС классифицируется на легкий (5–20 эпизодов за 1час), средней степени (20–40 эпизодов в час) и тяжелый (более 40 эпизодов в час) [1].

Довольно часто СОАС ассоциируется с различной патологией внутренних органов. В качестве заболевания, часто ассоциированного с развитием СОАС, в последнее время рассматривается гастроэзофагеальная рефлюксная болезнь (ГЭРБ) [9,10]. Гастроэзофагеальная рефлюксная болезнь (ГЭРБ) – это хроническое рецидивирующее заболевание, характеризующееся хроническим, повторяющимся прохождением жидкого желудочного содержимого ретроградно через нижний пищеводный сфинктер, что приводит к развитию эзофагита, пищевода Баррета, кровотечениям и злокачественным опухолям [2]. С ГЭРБ связывают возникновение ночных приступов удушья, кашля, изжоги, аспирационной пневмонии.

Цель данного исследования – изучение патогенеза ГЭРБ – ассоциированного СОАС, определение критериев диагностики и дифференцированного лечения.

Пациенты и методы. Наблюдались 36 человек с синдромом обструктивного ночного апноэ и гастроэзофагеальной рефлюксной болезнью.

Основной жалобой всех пациентов был дискомфорт в области глотки, гортани. Нередко, особенно после изжоги, отрыжки по утрам возникал навязчивый, раздражающий кашель. Также, больные отмечали выраженную дневную сонливость, утреннюю головная боль, быструю утомляемость, отсутствие освежающего эффекта ночного сна, депрессию, тревогу, раздражительность, боли в области сердца. Несмотря на то, что указанные жалобы носят достаточно выраженный характер, нередко пациенты длительно и безуспешно лечатся у оториноларингологов или участковых врачей по поводу хронического фарингита, гастрита и других заболеваний или точнее диагнозов, которые не учитывают весь симптомокомплекс и состояние пациента. Среди обследованных нами больных только 10 были направлены на консультацию врачами первичного звена, остальные обратились самостоятельно. При опросе родственников выявлялся храп во время сна, сопровождающийся периодическими паузами дыхания, беспокойный сон с частыми побуждениями, сопровождающимися приступами удушья, ощущения нехватки воздуха, кашель с верчением в постели, ляганием, кошмарами. Степень выраженности жалоб и их проявления носили неодинаковый, индивидуальный характер, что сопоставлялось с возрастом больного, его профессией, окружающим эмоциональным фоном, индивидуальными особенностями.

Обследование включало: тщательный сбор жалоб и анамнеза, осмотр ЛОР-органов, телефаринголарингоскопию с видеозаписью. Все больные консультированы гастроэнтерологом с проведением необходимого комплекса диагностических мероприятий: рентгенологического исследования пищевода, фиброэзофагогастроскопии, манометрического исследование пищеводных сфинктеров, суточного мониторирования внутрипищеводного pH. Также, больные консультированы врачом – сомнологом с проведением полисомнографии для оценки дыхательной функции во время сна.

При осмотре ЛОР-органов у всех пациентов присутствовали изменения слизистой оболочки глотки в виде гиперемии, утолщения слизистой, в области черпаловидных хрящей, межчерпаловидного отдела, задней стенки гипофарингса определялся отек слизистой. Нередко эти проявления распространялись на заднюю треть голосовых складок, где можно

было отметить вязкую мокроту, хотя передние 2/3 голосовых складок и подскладочный отдел гортани оставались интактны.

При проведении рентгенологического исследования пищевода у 29 пациентов (80%) отмечалось замедление прохождение бария по пищеводу, обратный заброс желудочного содержимого в пищевод, у 7 больных (19%) выявилась грыжа пищеводного отверстия диафрагмы. Фиброэзофагоскопия выявляла у всех пациентов признаки катарального эзофагита, зияние кардиального отдела желудка, поверхностный гастродуоденит, манометрическое исследование пищеводных сфинктеров выявляло их недостаточность, усиливающееся в горизонтальном положении, снижение гастроэзофагеального градиента. Суточное мониторирование внутрипищеводного pH определяло количество и длительность у больных эпизодов кислотного и щелочного гастроэзофагеального рефлюксов[3].

Всем больным проводилась полисомнография – комплексная методика мониторинга различных функций организма во время сна, которая является основным методом в сомнологии – ее «золотым стандартом» и представляет собой синхронную регистрацию во время сна следующих параметров: электроэнцефалограммы, электроокуло¬граммы, подбородочной электромиограммы, электрокардиограммы, ороназа¬льного воздушного потока, дыхательных движений живота и грудной клетки, уровня насыщения гемоглобина кислородом (сатурация кислорода), час¬тотных характеристик храпа и пульса, положения тела и двигательной активности пациента.

В результате комплексного обследования 20 (55%) больным был поставлен диагноз: синдром обструктивного апноэ сна, ассоциированный с ГЭРБ, 14 (45%) дольных был поставлен диагноз – неосложненный храп, ассоциированный с ГЭРБ.

По поводу гастроэзофагеального рефлюкса всем больным было назначено лечение гастроэнтерологом. Лечение ГЭРБ начиналось с изменения образа жизни пациентов: нормализация массы тела, соблюдение диеты (исключить из рациона рефлюксогенные продукты: цитрусовые, кофеин, консервированные продукты, карамель и т.д.), отказ от курения, приема алкоголя, во время сна рекомендовать подъем головного конца кровати (на 10–15 см) и избегать приема пищи как минимум за 3 часа до сна. Медикаментозная терапия ГЭРБ включала применение антацидных препаратов, лекарственных средств, влияющих на моторику ЖКТ (прокинетиков), альгинатов и антисекреторных препаратов [4, 5, 6, 7, 8].

Параллельно с этим проводился патогенетически обоснованный комплекс лечебных мероприятий, включающих в себя:

- CPAP – терапия (11 больным по назначению сомнолога)
- назначение голосового режима, отказ от курения.
- небулайзеротерапия с антигистаминными, противовоспалительными препаратами, витаминами.
- физиолечение.

Контрольный осмотр ЛОРорганов показал положительную динамику у 33 (92%) больных, заключающуюся в нормализации структуры слизистой глотки, гортани, полном смыкании голосовых складок при фонации. Это мы объяснили прекращением прямого раздражающего действия кислого желудочного содержимого на слизистую при забросе его из пищевода, нормализацией дыхания и структуры сна.

При проведении контрольного рентгенологического исследования пищевода отмечалась нормализация динамики прохождения бария по пищеводу, отсутствие обратного заброса желудочного содержимого в пищевод. Фиброэзофагоскопия выявляла отсутствие признаков катарального эзофагита, нормализацию работы кардиального отдела желудка, поверхностный гастродуоденит. Манометрическое исследование выявляло нормальную работу пищеводных сфинктеров, восстановление гастроэзофагеального градиента. Суточное мониторирование внутрипищеводного pH определило уменьшение количества эпизодов кислотного и щелочного гастроэзофагеального рефлюксов. Все это позволило сделать вывод о положительной динамике на фоне лечения со стороны гастроэзофагеальной рефлюксной болезни.

При проведении полисомнографии у всех больных выявлялся эпизодический храп во время сна, без периодов затруднения, остановки дыхания, что позволяло поставить диагноз: неосложненный храп во время сна, т.е. определялась положительная динамика со стороны синдрома обструктивного апноэ во время сна.

Анализируя полученные нами данные, можно сделать следующие выводы:

1. Гастроэзофагеальный рефлюкс достоверно является одним из ведущих факторов возникновения синдрома обструктивного ночного апноэ во время сна, приводит к развитию

заднего хронического ларингита, фарингита с длительной дисфонией, ощущением дискомфорта в области глотки.

2. Своевременная диагностика заболевания требует обучения оториноларингологов первичного звена, врачей общей практики, участковых врачей основам диагностики СОАС и ГЭРБ, сочетания этих заболеваний, сомнологического обследования.

3. Тактика ведения включает в себя обследование ЛОР – врачом, сомнологом и гастроэнтерологом у больных при наличии симптомов нарушения сна и гастроэзофагеальной рефлюксной болезни, для назначения обоснованного лечения.

4. Проведение больному этиопатогенетически обоснованного комплекса лечебных мер оториноларингологом, гастроэнтерологом и сомнологом позволяет получить положительный терапевтический эффект у пациентов с синдромом обструктивного ночного апноэ во время сна ассоциированным с гастроэзофагеальной рефлюксной болезнью.

Литература

1. Пальман А., Даниляк И., «Синдром обструктивного апноэ-гипопноэ во сне: диагностика и лечение» Врач 11-2002, С.14-19.

2. Gastroesothageal reflux disease. Claussen J. P. (Clin Rev 1999, 9:69-72).

3. Шептулин А.А., «Гастроэзофагеальная рефлюксная болезнь», Русский медицинский журнал, том 6, №1, 1998, С.16–21.

4. Пасечников В.Д., Ивахненко О.И., Слинько Е.Н., «Боль в грудной клетке, не связанная с заболеванием сердца (non-cardiac chest pain), как проявление гастроэзофагеальной рефлюксной болезни. Современные методы диагностики» Материалы Всероссийской научно-практической конференции с международным участием «Физиологические науки – клинической гастроэнтерологии» Ессентуки 2001, С. 123.

5. Пасечников В.Д., Ивахненко О.И., Слинько Е.Н., «Роль суточной Рн-метрии и манометрии пищевода в диагностике гастроэзофагеальной рефлюксной болезни с ЛОР – проявлениями. Материалы Всероссийской научно-практической конференции с международным участием «Физиологические науки – клинической гастроэнтерологии» Ессентуки 2001, С. 124.

6. Ткаченко Е.И., Успенский Ю.П., Каратеев А.Е., Бакулин И.Г., Пахомова И.Г., «Гастроэзофагеальная рефлюксная болезнь: патогенетические основы дифференцированной тактики лечения» Клиническая фармакология 2-2009, С. 104–113.

7. Маев И.В., Трухман А.С. «Лекарственная терапия неэрозивной рефлюксной болезни», Русский медицинский журнал, том 12, №24, 2004, 1402–1409.

8. Ткаченко Е.И., Успенский Ю.П., Пахомова И.Г., Барышникова Н.В., Каратеев А.Е., «Гастроэзофагеалная рефлюксная болезнь: Новое решение старой проблемы», Consilium Medicum. – 2009. – том 11. – №8., С. 5–13.

9. Field S.K. Gastroesophageal reflux and asthma: are they related? / S.K. Field // J Asthma. – 1999 – Vol. 36 – P. 631–644.

10. Gastroesophageal reflux in patients with sleep apnea syndrome / K.I. Graf, M. Karaus, S. Heinemann, et al. // Z Gastroenterol. – 1995. – Vol. 33. – C. 689–693.

УДК 6161.315.5-089.87

15-ЛЕТНИЙ ОПЫТ ЛАЗЕРНОЙ УВУЛОПАЛАТОРЕЗЕКЦИИ ПРИ ЛЕЧЕНИИ ХРАПА С НОЧНЫМ АПНОЭ

А.С. Лапченко, Д.С. Огородников, С.К. Дворников

ГОУ ВПО Российский государственный медицинский университет, Москва (Зав. каф. оториноларингологии – проф. А.И. Крюков); (Зав. кафедрой патологической анатомии лечебного факультета – проф. О.Д. Мишнев)

Проблема лечения больных с ронхопатией, особенно сопровождающейся ночным апноэ приобрела в последнее время особую актуальность. С одной стороны, это обусловлено тем, что, наряду с социальными, выявлены и медицинские аспекты данной патологии, а, с другой, отсутствием специализированной медицинской помощи больным этим сложным полиэтиологическим заболеванием. В основе возникновения храпа с ночным апноэ лежат как анатомические особенности строения, так и патологические изменения в верхних дыхательных путях. У больных ронхопатией с остановкой дыхания во время сна хроническая гипоксия и гиперкапния ведут к понижению чувствительности дыхательного центра. В этих случаях дыхание начинает регулироваться кислородом, который как раздражитель значительно уступает углекислоте. Это является одним из факторов вызывающих прерывистое дыхание. Гипоксия ведет к эритроцитозу, сонливость прослеживается как симптом гиперкапнии, которая оказывает влияние не только на дыхательный центр, но и на всю центральную нервную систему в целом, продолжая поддерживать порочный круг.

Расстройства дыхания усугубляются во время быстрой фазы сна, которая отличается от остальных фаз существенным увеличением потребления кислорода головным мозгом и другими тканями, повышением тонуса мышц всего тела. Дыхание в этой фазе становится неровным, сердцебиение учащается, могут наблюдаться быстрые, резкие движения глазных яблок под закрытыми веками. Мягкие ткани верхних дыхательных путей, такие как язык, мягкое небо, небный язычок, передние и задние небные дужки полностью расслаблены. В образующееся в области наиболее эластичного участка верхних дыхательных сужение или воронку с пониженным давлением втягиваются патологически измененные участи глотки, и чаще всего провисающая небная занавеска, за счет значительного увеличения задних небных дужек. При увеличении задних небных дужек, что выявляется значительно чаще именно у больных с остановкой дыхания во время сна, последние вместе с гипертрофированным небным язычком создают массивный конгломерат мягких тканей, которые закупоривают нижележащие, суженные отделы глотки.

По данным проведенных нами морфологических исследований эти ткани покрыты многослойным плоским эпителием, с субэпителиальными скоплениями слюнных желез. Основную массу их составляют волокна поперечно-полосатых мышц и фиброзно-жировые капсулы. Такая структура тканей обладает значительной растяжимостью под действием воздушной струи, вибрации и силы тяжести.

Данные обстоятельства имеют, по нашему мнению, решающее значение в формировании патогенеза ночного апноэ, а значит и в выборе объемов хирургического вмешательства при проведении увулопалаторезекции у больных ронхопатией с обструктивным апноэ.

Пациенты и методы

В течение последних 15 лет нами проведено хирургическое лечение более 300 больных, страдающих ронхопатией, причем почти у 80% сопровождавшееся остановкой дыхания во сне.

Больные обращались с жалобами на выраженный храп, постоянную тревогу перед сном, не глубокий, прерывистый характер сна, отсутствие полноценного отдыха, возникновение социальных конфликтов и, как результат, расстройства нервной, сердечно-сосудистой, дыхательной систем.

У всех больных имелись различные виды сопутствующей патологии верхних дыхательных путей.

На первом этапе всем больным мы проводили хирургическую коррекцию носового дыхания, выполняя по показаниям риносептопластику, этмоидо- и полипотомию, лазерную конхотомию, резекцию носовых раковин, удаление новообразований и рубцов из полости носа, а также при необходимости адено- и тонзиллэктомию.

Вторым этапом производилась увулопалаторезекция одним из разработанных нами способов. С накоплением хирургического опыта при операциях по поводу храпа, сопровождающегося ночным апноэ мы ограничивались удалением провисающего края слизистой оболочки мягкого неба, небных дужек и «язычка» под местной инфильтрационной анестезией. Часто операции проводились амбулаторно.

Во многих случаях мы нашли целесообразным выполнять данное вмешательство посредством лазера, используя его известные положительные свойства – атравматичность и точность воздействия, малая кровоточивость, низкая реактивность тканей на воздействие большого объема.

С появлением диодного хирургического лазера с длиной волны 0,89 мкм хирургическое пособие при лечении ронхопатии стало еще более доступным в виду практически абсолютного гемостаза, как во время вмешательства, так и в отсроченном послеоперационном периоде. Использование при данном вмешательстве импульсного режима значительно уменьшило болевые ощущения пациентов в послеоперационном периоде.

При использовании этих тактических приемов в значительной мере упрощалась техника и длительность оперативного вмешательства.

После заживления послеоперационной раны форма небной занавески изменялась примерно одинаково у всех оперированных больных, приобретая форму открытого книзу тупого угла, стороны которого плотно натянуты за счет рубцевания.

Послеоперационных осложнений в виде гнусавости и заброса пищевых масс в носоглотку мы не наблюдали. У всех оперированных нами больных исчезла остановка дыхания во сне, что является, несомненно, наиболее серьезным достижением данного способа лечения. У большинства больных храп полностью прекратился. У небольшого количества больных явления храпа остались, но изменились интенсивность, звучность и его тембр.

Кроме первичных больных, под нашим наблюдением находились больные, перенесшие в разные сроки, более щадящие хирургические вмешательства на мягких тканях глотки в виде «насечек» на мягком небе, точечных лазерных ожогов, частичного удаления небного язычка и т.п. Все пациенты жаловались на продолжающиеся остановки дыхания во время сна и постепенное возобновление храпа.

При объективном осмотре, прежде всего, определялось наличие рубцовых деформаций в области мягкого неба, небных дужек, а также «подушкообразного» конгломерата в области маленького язычка, вызывавшего закупорку верхних дыхательных путей при расслаблении во время сна.

После выполнения повторной увулопалаторезекции по нашей методике большинство больных были полностью реабилитированы, кроме больных с послеоперационными рубцовыми деформациями функциональных отделов глоточного кольца.

Выводы. Приобретенный нами за 15 лет опыт показывает, что наиболее эффективным в лечении ронхопатии, а особенно остановки дыхания во сне является хирургическое пособие в виде увулопалаторезекции. При этом обязательно подлежит коррекции носовое дыхание и элиминация хронических воспалительных процессов в верхних дыхательных путях. Выбор хирургического пособия (будь то традиционный скальпель, лазер или радионож) не имеет принципиального значения.

В тех случаях, когда имеется выраженная гипертрофия складок слизистой оболочки края мягкого неба и язычка, а также большой объем удаляемых тканей в области зева предпочтительнее использование луча диодного лазера.

УДК 616.322-002.2:615.837.3

ЛЕЧЕНИЕ БОЛЬНЫХ ХРОНИЧЕСКИМ ТОНЗИЛЛИТОМ НИЗКОЧАСТОТНЫМ УЛЬТРАЗВУКОМ

Н.В. Лукань, В.И. Самбулов, Е.В. Филатова

TREATMENT OF THE PATIENTS WITH CHRONIC TONSILLITIS BY LOW-FREQUENCY ULTRASOUND

N.V. Lukan, V.I. Sambulov, E.V. Filatova

ГУ Московский областной научно-исследовательский клинический институт им. М.Ф. Владимирского, Москва
(Директор – з.д.н. РФ, член-корр. РАМН, проф. Г.А. Оноприенко)

Проведен анализ эффективности лечения хронического воспаления небных миндалин методом ультразвукового воздействия (НУЗ–терапия) 200 больным в возрасте от 18 до 70 лет, в сочетании введения раствора Люголя или геля Виферона с помощью низкочастотного ультразвука. Данные исследования говорят о целесообразности консервативного лечения хронического тонзиллита с использованием данной методики.

Ключевые слова: хронический тонзиллит, низкочастотный ультразвук, бактериологическое исследование, цитоморфологическое исследование, ПЦР-диагностика, внутриклеточная инфекция, антибактериальная терапия.
Библиография: 15 источников.

The analysis of efficiency of treatment of a chronic inflammation of palatal almonds by a method of ultrasonic influence (NUZ-THERAPY) of 200 patients at the age from 18 till 70 years, in a combination of introduction of a solution of Ljugolja or gel of Viferon by means of low-frequency ultrasound is carried out. The given researches speak about expediency of conservative treatment of a chronic tonsillitis with use of the given technique.

Keywords: a chronic tonsillitis, low-frequency ultrasound, bacteriological research, cytomorphological research, PTSR-diagnostics, an endocellular infection, antibacterial therapy.
Bibliography: 15 sources

Хронический тонзиллит прочно занимает одно из ведущих мест в оториноларингологической практике. Распространенность хронического тонзиллита среди ЛОР – патологии остается высокой. Данное заболевание характеризуется упорным течением с высокой вероятностью метатонзиллярных осложнений. В последние годы убедительно доказано, что небные миндалины активно участвуют в формировании местного и гуморального иммунитета. Поэтому поиск новых средств и методов для решения данной проблемы остается актуальным как для ЛОР – врачей, так и для врачей общей практики [1, 2, 10].

Восстановление функционального состояния лимфоидной ткани небных миндалин зависит от выбора тактики лечения и целенаправленного назначения фармакологического препарата, что в свою очередь определяется исходным состоянием поврежденного органа [14]. До настоящего времени отсутствует единый взгляд на причины возникновения и методы диагностики хронического воспаления небных миндалин, нет единой схемы лечения указанной патологии [9, 12, 13].

Нами было обследовано и пролечено 200 пациентов с различными формами хронического тонзиллита, в возрасте от 18 до 70 лет (мужчин – 45, женщин – 155). Наблюдали 189 пациентов с хроническим компенсированным тонзиллитом, и 11 – с декомпенсированной формой последнего. Сопутствующая патология составляла: гипертоническая болезнь – 28 человек, миокардит – 1, гипотиреоз – 2, артрит – 10, пиелонефрит – 19, гломерулонефрит – 3 человека, мигрень – 12, ожирение – 16, язвенная болезнь желудка – 9, синдром Жилбера – у 1 больного, эндогенный перибронхит-2, аллергический дерматит у 1 пациента.

Все больные были разделены на 4 группы, по 50 человек каждая.

В первой – контрольной, группе проводили промывание лакун небных миндалин при помощи специального шприца с длинной изогнутой канюлей раствором хлоргексидина 0,05%.

Во второй группе выполняли озвучивание небных миндалин через раствор антисептика – хлоргексидина с помощью специального аппликатора и низкочастотного ультразвукового волновода со скошенным концом для эффективной очистки лакун от патологического содержимого и восстановления дренажной функции.

В третьей группе – НУЗ – терапия небных миндалин с введением раствора Люголя в лакуны последних методом ультрафонофореза и в четвертой группе – промывание небных миндалин аппаратом «Тонзиллор» и ультразвуковая импрегнация геля «Виферон».

В связи с важной ролью небных миндалин в иммуногенезе и местной защите слизистых оболочек верхних дыхательных путей, наиболее целесообразным представляется щадящий подход к выбору терапии, с обоснованным использованием консервативных методов лечения [6, 11]. Из преформированных физических факторов представляет интерес лечение с помощью низкочастотного ультразвука. Исследования показали, что ультразвуковое воздействие небольшой интенсивности формирует рефлекторные реакции неврогенного характера, активирует крово- и лимфообращение, повышает фагоцитоз, активирует механизмы общей и иммунологической реактивности организма [3, 10].

Всем больным выполняли 10 сеансов низкочастотной ультразвуковой терапии с раствором хлоргексидина 0,05%, которая проводилась на аппарате «Тонзиллор». Для импульсной терапии применяли серии низкочастотных импульсов с частотами заполнения 1 и 3 МГц, длительностью 0,5–10 мс и частотой следования импульсов 16–100 имп*$с^{-1}$ и временем экспозиции – 1 минута с использованием 100 мл антисептического раствора на каждую миндалину и уровнем разряжения санации 3 кПа.

В первой группе – до проведения консервативного лечения больные отмечали ощущение неловкости, дискомфорта в горле в 58%, першение в 78%, неприятный запах изо рта – 55% случаев. При фарингоскопии были выявлены: гиперемия и утолщение краев небных дужек у 96% больных; рубцовые изменения лакун небных миндалин, сращение последних с небными дужками – в 96%. Наличие казеозных пробок в лакунах небных миндалин обнаружено у 87% больных. После проведенного курса консервативной терапии было выявлено: сохранение дискомфорта в горле в 48% случаев, першение в горле у 54% больных. Незначительно уменьшились по интенсивности гиперемия и краевое утолщение краев небных дужек. Рубцовые изменения небных дужек и лакун небных миндалин сохранились без изменений.

Во второй группе жалобы на дискомфорт в горле предъявляли 96% больных, 88% – першение в горле, у 65% – неприятный запах изо рта. При осмотре было выявлено: гиперемия и утолщение, отечность краев небных дужек – 96%, рубцовые изменения лакун небных миндалин- 82%, сращение небных миндалин с небными дужками в 90%, наличие казеозных и (или) гнойных пробок небных миндалин в 98% случаев. В данной группе применяли методику проведения ультразвуковой кавитации небных миндалин аппаратом «Тонзиллор» раствором хлоргексидина 0,05%, после чего субъективно у больных было отмечено: уменьшение дискомфорта в горле, ощущение «легкости» в горле при глотании у 87%, значительно уменьшились отечность и гиперемия в области устьев лакун, которые стали кратерообразными – в 82%; исчезли гнойно-казеозные пробки в 85% случаев.

В третьей группе больных после проведенного лечения дискомфорт в горле сохранился у 3 (6%) больных, в связи с сопутствующей патологией желудочно-кишечного тракта; при осмотре гиперемия и утолщение краев небных дужек исчезли в 92% случаев. Было выявлено значительное уменьшение интенсивности рубцовых изменений небных дужек и лакун небных миндалин, ткань их стала более эластичной, слизистая оболочка бледно-розового цвета у 96% пациентов.

В четвертой группе после проведения лечения купировались жалобы на дискомфорт, першение в горле у 90% больных. При фарингоскопическом осмотре значительно уменьшились по интенсивности застойная гиперемия и краевое утолщение небных дужек (98%), гнойно-казеозные пробки исчезли.

На основании изменений фарингоскопической картины и субъективных жалоб более выраженный положительный эффект проведенного лечения получен в третьей и четвертой группах пациентов.

Таблица 1

Микробиологическая картина лакун небных миндалин у больных хроническим тонзиллитом до и после проведения консервативного лечения

Возбудитель	I группа		II группа		III группа		IV группа	
	до	после	до	после	до	после	до	после
	%	%	%	%	%	%	%	%
St. aureus	16	10	24	2	36	2	32	8
St. epidermidis		6	8	6	10	2	10	
St. pneumoniae	8							2
St. saprophyticus			2	2	6		8	
St. anginosus	2						8	
St. mutans							6	
St. mitis							6	
St. bovis		2					8	
Str. viridans	50	8	42	6	54	8	44	4
Str. anhaemolyticus			4		10			
Str. pyogenes	6		4		16	2		4
Str. salivarius	10							
Str. dysgalactiae	2							
Str. anginosus								2
E. coli	4		8	2			12	2
Klebsiella pneumoniae	4	2						
Klebsiella ozaenae								2
Neisseria		10	8	2	20	6	14	
Hemophillus influaensae							8	
Pseudomonas aeruginosa				2	8		6	
Corynebacterium spp.			4					
Kluyvera ascorbata			2	2				
Enterobacter aerogenes			4	4	8		8	2
Candida albicans	6		6					
Acinetobacter			4		16	2		
Hafnia alvei		2						

Всем больным до и после проведения консервативного лечения хронического тонзиллита проводили бактериологическое и цитоморфологическое исследование содержимого лакун небных миндалин, что представлено в таблицах 1 и 2.

Во всех четырех группах больных при микробиологическом исследовании содержимого лакун миндалин отмечалось преобладание грамположительной флоры (65,5%), из них 26% составил *Str. pyogenes*. На долю грамотрицательной флоры пришлось 34,5%, из них в 8% случаев была выявлена *Hemophillus influaensae*, синегнойная палочка высеивалась в 14% случаев больных хроническим тонзиллитом. *Candida albicans* выявлялась в 12% случаев.

После проведения консервативной терапии во всех четырех группах был достигнут эрадикационный эффект патогенной флоры лакун небных миндалин в 71,5%, выявлено значительное уменьшение многообразия высеваемой флоры, особенной в третьей группе больных, где нами проводилась ультразвуковая кавитация небных миндалин раствором хлоргексидина 0,05% и ультрафонофорез раствора Люголя (78%). В первой группе больных нормализация флоры небных миндалин наступила у 60% больных, во второй группе у 72%, в четвертой – 74% (табл. 1).

Во всех группах больных хроническим тонзиллитом до проведения консервативной терапии была выявлена воспалительная реакция в виде увеличения количества эпителиальных клеток, незавершенного фагоцитоза, наличия большого количества слизи. В первой группе выявлено преобладание коккобацилярной флоры в 56% случаев, на долю кокковой флоры приходилось 20%, смешанной флоры 24%; во второй группе коккобацилярная флора составила 64%, кокковая – 26%, смешанная- 10%; в третьей группе соответственно 60% , 22% и 18%. В четвертой: коккобацилярная флора была выявлена в 64% случаев, кокковая – 14%, смешанная флора составила 22%. Увеличение количества лейкоцитов более 10 клеток в поле зрения выявлено у 54,5% обследованных больных, наличие незавершенного фагоцитоза – 6,5% указывало на наличии воспалительного процесса в ткани небных миндалин.

Таблица 2

Цитоморфологическое исследование содержимого лакун небных миндалин до и после проведения консервативного лечения хронического тонзиллита

	I группа		II группа		III группа		IV группа	
	до	после	до	после	до	после	до	после
	%	%	%	%	%	%	%	%
Эпителий: немного	38	30	56	80	58	82	72	84
умеренно	32	40	36	12	16	18	16	16
много	30	30	8	8	26		12	
Лейкоциты: 0-10 в пл.зр.	32	46	46	80	42	64	62	80
10–20 в пл.зр.	34	30	28	12	30	36	12	20
20–40 в пл.зр.	34	24	14	4	28		14	
40–80 в пл.зр.			26	4			12	
Эозинофилы			12	8			10	
Флора: кокковая	20	56	26	66	22	72	14	76
коккобацилярная	56	16	64	12	60	14	64	8
смешанная	24	28	10	22	18	14	22	16
Слизь: немного	30	28	22	22	26	50	50	68
умеренно	20	40	18	44	30	40	24	30
много	50	32	60	34	44	10	26	2
Фагоцитоз: незавершенный			14	6			12	
Дрожжеподобные грибы	12		18					

Цитоморфологическое исследование содержимого лакун небных миндалин после проведения консервативного лечения больным хроническим тонзиллитом показало значительное уменьшение доли коккобацилярной флоры в четвертой группе, что составило – 8%, кокковой флоры – в 76%. Тогда как, в первой группе кокковая флора выявлена в 56% случаев, коккобацилярная в 16%. Во второй группе коккобацилярная флора отмечена в 12%, кокковая – 66% и в третьей группе данные показатели составили 14% и 72% соответственно. Значительно уменьшились показатели смешанной флоры в третьей и четвертой группах, что составило – 14% и 16%.

Резкое снижение случаев фагоцитоза, уменьшение лейкоцитарного вала в цитоморфологической картине содержимого лакун небных миндалин, особенно её нормализация в третьей и четвертой группах, показывает целесообразность применения дифференцированного выбора лекарственного средства (раствор Люголя и гель Виферон) для ультрафонофореза, учитывая исходное состояние небных миндалин до проведения консервативного лечения.

Таким образом, учитывая данные проведенного нами исследования пациентам с хроническим неспецифическим тонзиллитом целесообразно назначение ультразвуковой кавитации небных миндалин раствором хлоргексидина 0,05% при наличии умеренно выраженного воспалительного процесса и невыраженных рубцовых изменений в них.

Проведение НУЗ-терапии больным хроническим тонзиллитом в сочетании ультрафонофореза раствора Люголя целесообразно при наличии выраженных рубцовых изменений со стороны небных миндалин и их дужек. Однако, такая терапия противопоказана при тиреотоксических изменениях щитовидной железы, так как при подобных изменениях её происходит повышенная выработка тиреоидных гормонов и препараты содержащие йод применять не желательно.

При наличии в анамнезе у больных хроническим тонзиллитом частых ОРВИ, ангин, изменениях со стороны слизистой оболочки небных миндалин и дужек, которые носят диффузный характер воспаления без выраженных рубцовых изменений, эффективно применение ультразвукового промывания небных миндалин и ультрафонофореза с гелем Виферон.

Анализ полученных нами результатов показывает, что консервативное лечение хронического тонзиллита необходимо проводить с учетом дифференцированного выбора лекарственного препарата.

Литература

1. Делекторский В.В., Яшкова Г.Н., Мазурчук С.А. Хламидиоз. Бактериальный вагиноз (клиника, диагностика, лечение). М.: Медицина, 1995. 30 с.

2. Демченко Е.В., Иванченко, К.Н. Клиника и лечение хламидиозного ларингита с применением амиксина //Вестник оториноларингологии. – 2000. – N 5. – С. 58–60.

3. Дрынов Г.И. Профилактика и терапия респираторных инфекций при проведении курса специфической иммунотерапии // Лечащий врач – 2001. – №3. – С. 40

4. Зак В.Н. К тонзиллярной проблеме. III патологическая анатомия хронического тонзиллита. // Терапевтический архив – 1993. – Т. XI (4). – С. 240–248.

5. Кишкун А.А. Руководство по лабораторным методам диагностики. М.: ГЭОТАР-Медиа, 2007. 46 с.

6. Кузнецов В.С., А.А.Егоров Некоторые пути совершенствования организации фониатрической помощи // 3-й Съезд оториноларингологов РСФСР: Тез. докл. Ростов-на-Дону, 1972. С. 192–194.

7. Сравнительная характеристика различных способов консервативной терапии хронического тонзиллита / К.И. Нестерова [и др.] //Вестник оториноларингологии. – 2005. – № 2. – С. 43–46.

8. Пальчун В.Т. Роль и место учения об очаговой инфекции в патогенезе и современных подходах к лечебной тактике при хроническом тонзиллите // Вестник оториноларингологии. – 1995. – № 5. – С. 5–12.

9. Пальчун В.Т. Лечебно-диагностические подходы к проблеме хронического тонзиллита // Вестник оториноларингологии. – 2001. – №1. – С. 24.

10. Полякова Т.С. Хронический тонзиллит: диагностика, лечение, профилактика // Русский медицинский журнал. – 2004. – №2. – С. 22–24.

11. Лечение различных форм хронического тонзиллита методом фотодинамической терапии / Е.Н. Пыхтеева и др. // Вестник оториноларингологии. – 2007. – №5. – С. 218–219.

12. Солдатов И.Б. Руководство по оториноларингологии. М.: Медицина, 1997. 608 с.

13. I.F. Mitchelmore, A.J. Prior, P.Q. Montgomeri Clinical microbiologil // Infectious diseases. – 1995. – Vol. 14, №10, pt. l. – P. 870–877.

14. Y. Sato, K. Wake, I. Watanabe. Differentiation of crypt epithelium as a lymphoepithelial organ // Arch. Histol. Cytol. (Jap.)- 1990. – Vol. 53, №2, pt.l. – P. 41–54.

УДК 616.323-477.75

НАБЛЮДЕНИЕ АДЕНОИДНЫХ ВЕГЕТАЦИЙ У ВЗРОСЛОГО НАСЕЛЕНИЯ КРЫМА

С.Н. Мазлумьянц, С.В. Чернышенко, Э.Н. Рамазанов, Т.А. Дурягина

(ЧП «Клиническая больница», клиника «Genesis», отделение оториноларингологии)
г. Симферополь

OBSERVATION OF ADENOID VEGETATIONS IN THE ADULT POPULATION OF THE CRIMEA

S.N. Mazlumyants, S.V. Chernyshenko, E.N. Ramazanov, T.A. Duryagina

Adenoids – pharyngeal tonsil hypertrophy. Predisposing factors: inflammatory throat, increased allergy of the body with frequentacute respiratory viral infection, endocrine disorders, hypovitaminosis, anomalies of the Constitution, the fungal investation, adverse social and living conditions, radiation and other effects that reduce the reactivity of the organism. Introduction of new diagnostic technologies such as optical endoscopy and computer tomography led to often enough to identify pharyngeal tonsil hypertrophy in adults. In the study, we found adenoid vegetations in the adult population in 23.7% of cases. With age, the incidence of adenoid vegetations decreased.

Ключевые слова: Аденоидные вегетации, взрослое население, эндоскопический осмотр.
Key words: adenoid vegetations, adult population, endoscopic examination.

Аденоиды – гипертрофия глоточной миндалины (ГГМ), аденоидные разращения. Изучение античных статуй и рисунков времен средневековья дает основание полагать, что случаи гипертрофии глоточных миндалин встречались во все времена и у всех народов. Мейер (1896) находит типичное «аденоидное» строение и выражение лица у многих римских статуй. Он первым подробно описал лимфоидную гипертрофию в носоглоточном пространстве, которым он дал название аденоидных разращений (1874). По данным Цветкова Э.А. (1996) аденоиды встречаются у 45% детей дошкольного возраста. До настоящего времени считается, что к периоду полового созревания происходит инволюция аденоидных вегетаций (Исхаки Ю.Б.,1985; Солдатов И.Б.,1994; Плужников М.С., 2002; Цветков Э.А., 2003). Данный постулат формирует у врача мнение, что у взрослых аденоидов быть не должно. Однако, внедрение новых диагностических технологий, таких как оптическая эндоскопия и компьютерная томография привело к достаточно частому выявлению гипертрофии глоточной миндалины у взрослых, что ставит под сомнение вывод о ее возрастной инволюции. Интересен и тот исторический факт, что впервые аденоидные вегетации были обнаружены и описаны Мейером В. у взрослого человека. Первая операция по удалению аденоидов была выполнена им в 1867г. девушке 22 лет с типичными симптомами аденоидита и гнойного отита, после безуспешного, традиционного по тем временам, консервативного лечения. По литературным данным, среди взрослых лиц аденоидные разращения встречаются чаще у мужчин, в возрасте от 26 до 30 лет.

Теория этиологии процесса

Гипертрофию аденоидной ткани до определенного возраста можно отнести к физиологическому явлению, отражающему формирование защитной системы на пути проникновения со струей воздуха микроорганизмов в верхние дыхательные пути. Предрасполагающие факторы: воспалительные заболевания глотки, повышенная аллергизация организма с частыми ОРВИ, эндокринные нарушения, гиповитаминозы, аномалии конституции, грибковая инвазия, неблагоприятные социальные и бытовые условия, радиационное и другие виды воздействия, снижающие реактивность организма. Использование в пищу продуктов, содержащих ГМО. Также одной из причин возникновения гипертрофии глоточной миндалины считают

нарушения в системе цитокинов, служащих регуляторами иммунитета, в частности воспалительного процесса наряду с гипофункцией кортикального слоя надпочечников.

Пациенты и методы исследования

Для достижения поставленной цели были обследованы 97 пациентов в возрасте от 17 до 36 лет включительно, которые обратились на амбулаторном приеме с жалобами на затруднение носового дыхания более 3 месяцев. Среди них было 29 (29,9%) женщин, 68 (70,1%) мужчин. Во время скринингового эндоскопического исследования у 23(23,7%) пациентов выявлены патологические изменения со стороны носоглотки, гипертрофия глоточной миндалины. Среди пациентов группы под нашим наблюдением находились 14 (60,7%) мужчин и 9 (39,3%) женщин. Учитывая широкий возрастной диапазон, пациенты группы были разделены на 4 подгруппы: 17–20 лет, 21–25 лет, 26–30 и 31–36 лет. Изучая распространенность ГГМ в возрастном аспекте, были получены следующие данные: в возрастной группе 17–20 лет аденоидные вегетации были выявлены у 11(47,8%); в возрастной группе 21–25 лет у 6 (26,1%); у пациентов в возрасте 26–30 лет у 4 (17,4%); среди пациентов 31-36 лет у 2 (8,7%). Таким образом, аденоидные вегетации выявлены во всех возрастных группах у взрослых, однако, частота встречаемости данной патологии достоверно уменьшается с возрастом. Пациенты группы имели различную степень гипертрофии ГМ: I степени аденоиды были диагностированы у 7 (30,4%) больного, II степени у 8 (34,8%) пациентов и III степени у 8 (34,8%) больных. Обследование пациентов включало стандартный осмотр оториноларинголога, эндоскопическое исследование, компьютерную томографию (КТ) полости носа, околоносовых пазух. По данным, проведенного нами исследования, 16 (69,6%) пациентов имели продолжительный анамнез заболевания (более 10 лет) и многие отмечали наличие ЛОР проблем с детства, с временным эффектом от консервативной терапии. Ранее перенесли различные оперативные вмешательства в полости носа и носоглотке 7 (30,4%) пациентов. Из них аденотомия в детском возрасте была выполнена у 2 больных. Исходя из продолжительного анамнеза заболевания, неэффективности хирургических вмешательств у пациентов нашей группы наводит на мысль о гиподиагностике аденоидных вегетаций у взрослых. Осмотр полости носа осуществлялся после продолжительной анемизации слизистой носа. Препятствием служило искривление перегородки носа 19 (82,6%), гипертрофическая форма хронического ринита 11(47,8%), психоэмоциональное состояние пациентов 3(13%). Оптический осмотр полости носа осуществлялся эндоназальным доступом с применением риноскопа диаметром 2,7–4,0 мм с оптикой 0 градусов.

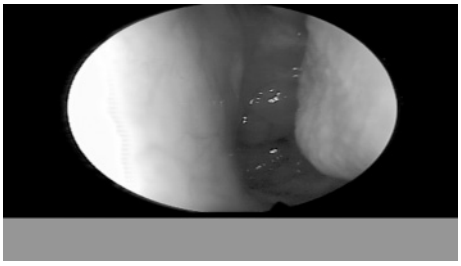

Скрипник К.С. Аденоиды. 22 года

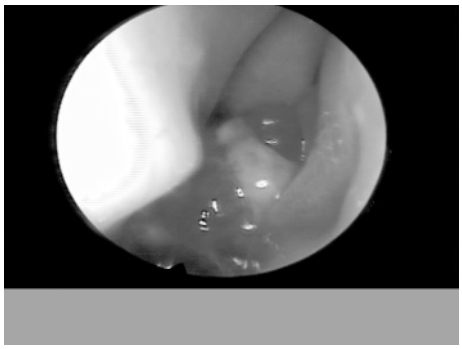

Долгополова Н.И. Аденоиды 26 лет

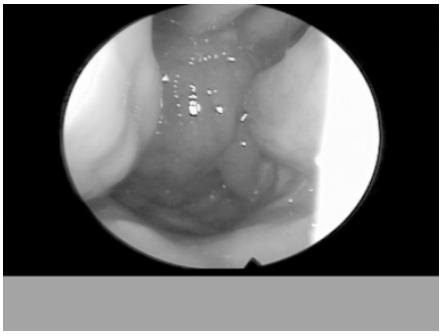

Кузнецов О.В. 23 года

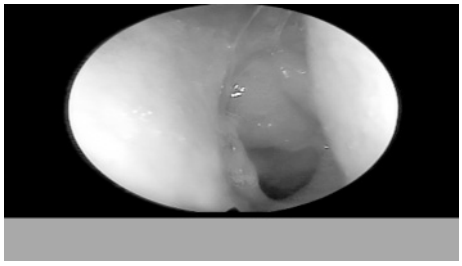

Раджабов Э. Аденоиды и ИНП 33 года

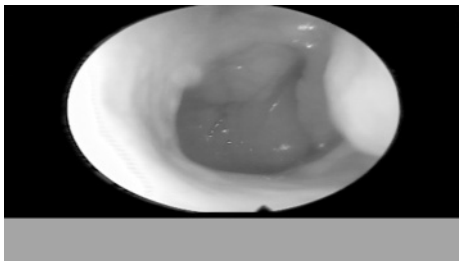

Турчинская Е.И. Аденоиды 29 лет

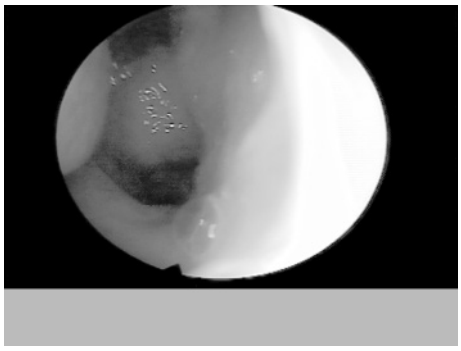

Цапик А.Н. Аденоиды 21 год

Хирургическое лечение воспалительных заболеваний носоглотки у взрослых. Хирургическое вмешательство в носоглотке у взрослых выполнялось под эндотрахеальным наркозом с интубацией трахеи. Так как пациенты имели сопутствующую патологию – выполнялись симультанные операции: резекция перегородки носа, операции на носовых раковинах в зависимости от необходимости. Для выполнения аденотомии в нашей клинике используются аденотомы Бекмана, шейверная система.

У всех пациентов осуществлялся эндоскопический контроль состояние полости носа и носоглотки. Кровотечение во время операции было незначительным и останавливалось самостоятельно.

Выводы

1. Старые постулаты о наличии аденоидных вегетаций у детей от 5 до 12 лет на сегодняшний день, не являются корректными. При наличии у пациента жалоб на заложенность носа необходима продолжительная анемизация слизистой носа, осмотр эндоскопической техникой, компьютерная томография ОНП.

2. В ходе исследования нами было обнаружено аденоидные вегетации у взрослого населения в 23,7% случаев. С возрастом частота встречаемости аденоидных вегетаций уменьшается.

3. Хирургическое вмешательство – аденотомия во взрослом возрасте имеет абсолютные показания.

Литература

1. С.Е. Ильинский, М.Г. Михайлов, А.А. Шиленков, Е.А. Енин, В.С.Козлов. Воспалительные заболевания носоглотки у взрослых. Российская ринология. – 2007. – №1. – С. 16.

2. В.С. Козлов, М.Г. Михайлов, С.Е. Ильинский и др. Возрастные аспекты гипертрофии глоточной миндалины. – Российская ринология. – 2005. – №2. – С. 27.

3. Пальчун В.Т.Оториноларингология. Национальное руководство «ГЭОТАР-МЕД», 2008. – С.156

4. Пальчун В.Т., Крюков А.И. Оториноларингология. Аденоидные вегетации. – С. 315.

5. Ilinskiy S.E. Clinical and Morphological Aspects of Adenoids in Adults and in Children./ S.E. Ilinskiy, A.A. Shilenkov, V.V. Shilenkova, M.G. Mikhailov, V.S. Kozlov. – Abstracts of the 25-th International Symposium of Infection and Allergy of the Nose. – p.63. – Finland, Tampere, June 11–15, 2006.

УДК:616.322-002.2:616.981.21:615.33

РОЛЬ АНТИБАКТЕРИАЛЬНОЙ ТЕРАПИИ В ЛЕЧЕНИИ ХРОНИЧЕСКОГО ТОНЗИЛЛИТА

Г.С. Мальцева, О.Н. Гринчук

ФГУ «Санкт-Петербургский НИИ уха, горла, носа и речи Минздравсоцразвития» (Директор – Засл. врач РФ, проф. Ю.К. Янов)

Важную роль в возникновении хронического тонзиллита (ХТ) играет инфекция, наиболее доказанной является роль β-гемолитического стрептококка группы А (ГСА) [6]. В настоящее время внимание оториноларингологов к стрептококковой инфекции заметно упало. В то же время в последнее десятилетие отмечен рост постстрептококковых осложнений, таких как ревматизм или ревматическая лихорадка, острый постстрептококковый гломерулонефрит, хорея и реактивные артриты [15].

По данным СПб НИИ ЛОР около 40,0% больных ХТ имеют хроническую стрептококковую инфекцию, подтвержденную результатами лабораторных исследований [4].

Несмотря на высокую частоту стрептококковой инфекции при ХТ, в нашей стране отсутствуют стандарты лечения данной патологии. В последние годы большое внимание уделяется органосохраняющим методам лечения ХТ – это, в первую очередь, промывания лакун небных миндалин различными антисептическими растворами [2, 14]. Системная антибактериальная терапия при ХТ у нас рекомендуется только при обострениях в виде ангин. Однако, анализ историй болезни больных ХТ за последние 10 лет показал, что в настоящее время у 79,2% пациентов имеется безангинная форма ХТ, которая характеризуется всеми осложнениями, присущими ХТ с ангинами [4]. Таким образом, больные безангинной формой ХТ неправомерно лишены системной антибактериальной терапии.

В стандартах лечения ХТ многих зарубежных стран больным с повышенным содержанием антистрептолизина-О (АСЛ-О) рекомендуют проводить неоднократные курсы системной антибактериальной терапии и только в случае их неэффективности производят тонзиллэктомию.

Для лечения всех форм заболеваний, вызванных ГСА, обычно применяют препараты пенициллина, к которому сохраняется высокая чувствительность микроба [17, 12]. Однако, на практике мы нередко наблюдаем отсутствие эффекта от пенициллинов. Это обусловлено рядом причин, среди которых мы выделяем две:

1) у большинства больных ХТ β-гемолитические стрептококки встречаются в ассоциации с золотистым стафилококком (в 56,5% случаев) [5]. Поэтому ГСА, чувствительный к β-лактамам *in vitro*, будет устойчив к указанной группе антибактериальных препаратов *in vivo*, в связи с тем, что ассоциированный с ним золотистый стафилококк вырабатывает β-лактамазу [1], инактивирующую действие пенициллинов.

2) следующей причиной неудач антибактериальной терапии может являться внутриклеточная персистенция стрептококков, доказанная исследованиями, проведенными в нашем институте [5]. Этим пациентам показано лечение антибиотиками, действующими на внутриклеточные формы микроорганизмов. Такими антибиотиками являются макролиды [1].

Установлено, что макролиды, помимо антибактериального, обладают местным противовоспалительным действием, а также иммуностимулирующими свойствами [13,16]. В частности, они повышают фагоцитарную активность нейтрофилов и макрофагов, увеличивает дегрануляцию фагоцитов, бактерицидную активность лейкоцитов, а также увеличивают активность Т-киллеров. А по данным литературы при ХТ наиболее часто нарушения в системе неспецифической защиты организма проявляются снижением фагоцитарной активности нейтрофилов и снижением числа фагоцитирующих нейтрофилов. Указанные изменения могут привести к незавершенному фагоцитозу, что, в свою очередь, способствует внутриклеточной персистенции микроорганизмов.

Таким образом, по нашему мнению макролиды должны быть препаратом выбора при лечении больных ХТ стрептококковой этиологии, так как они воздействуют, с одной стороны, на золотистый стафилококк, тем самым инактивируя β-лактамазу, а, с другой стороны, на ГСА, находящегося внутри клеток слизистой оболочки глотки и небных миндалин. Однако,

работ, доказывающих эффективность макролидов при лечении данной категории больных, нет.

Учитывая все вышесказанное, ***цель*** данной работы – оценить эффективность лечения больных ХТ стрептококковой этиологии системным применением антибактериальных препаратов группы макролидов и проанализировать зависимость результатов лечения от исходного клинического и иммунологического статуса больных.

Пациенты и методы

Объект исследования: 108 больных ХТ с хронической стрептококковой инфекцией, подтвержденной лабораторными методами исследования. Все больные были рандомизированы в 3 группы: 1-ая или ***основная группа*** включала 53 больных ХТ, получивших системную антибактериальную терапию джозамицином 1000 мг или кларитромицином 500 мг в течение 10 дней 1 раз в сутки; 2-ая или ***группа сравнения*** состояла из 25 больных ХТ получивших традиционное местное лечение (десятидневный курс промывания лакун небных миндалин 0,01% раствором мирамистина); ***3-я группа*** включала 30 пациентов получивших терапию макролидами в комбинации с традиционным местным лечением.

Всем больным выполнено клиническое, микробиологическое, иммунологическое обследование непосредственно до и через 2–4 недели после лечения.

Методы исследования

Клинические методы исследования. Сбор анамнезов болезни и жизни, общий соматический осмотр, специальный оториноларингологический осмотр.

При сборе анамнеза особое внимание уделялось сведениям о перенесенных ангинах, острых респираторных инфекциях, паратонзиллярных абсцессах, о длительном субфебрилитете, наличию заболеваний и жалоб со стороны сердечно-сосудистой системы, почек, опорно-двигательной системы, желудочно-кишечного тракта.

При фарингоскопии оценивалась величина небных миндалин, окраска и состояние слизистой оболочки глотки, дужек, лакун и состояние регионарных лимфатических узлов. Особое внимание уделялось наличию рубцовых и спаечных процессов небных миндалин с окружающими тканями, а также наличию и характеру содержимого лакун. Степень гипертрофии небных миндалин оценивалась по классификации Б.С.Преображенского [9]. В исследование не включались больные ХТ с сопутствующими хроническими заболеваниями околоносовых пазух и уха. Диагноз ХТ ставился на основании наличия, по крайней мере, двух местных признаков, а также характерных жалоб и данных анамнеза. Использована классификация ХТ И.Б.Солдатова [10].

Лабораторные методы исследования

Стрептококковую этиологию ХТ подтверждали данными микробиологического и иммунологического исследований

Микробиологическое определение ГСА на слизистой глотки и миндалин производили с помощью стреп-тест А, диагностикума для выявления стрептококков группы А в реакции коаглютинации.

Иммунологическое исследование заключалось в **определении АСЛ-О** методом иммунотурбодиметрии на автоматическом биохимическом анализаторе synchron CX5 PRO. Референтными являются значения АСЛ-О < 144 МЕ/мл.

Определение иммунологической активности небных миндалин производили на основании комплексного учета результатов цитологического и микробиологического исследований содержимого лакун небных миндалин методом, предложенным Г.С.Мальцевой с соавт.[11].Забор материала из лакун производили с помощью метода Е.Л.Попова и П.Н.Пущиной [7, 8].

Определение фагоцитарной активности нейтрофилов крови: Поглотительную способность фагоцитов оценивали по фагоцитарной активности (процент фагоцитов из числа сосчитанных нейтрофилов) и фагоцитарному индексу (среднее число частиц латекса, поглощенное одним активным нейтрофилом) [3].

Результаты исследования и обсуждение

Нами было обследовано 108 больных ХТ стрептококковой этиологии подтвержденной лабораторными методами исследования. Большинство больных жаловались на постоянную и/или периодическую боль, першение в глотке, образование казеозных пробок, неприятный запах изо рта, слабость, вялость, быструю утомляемость. Наиболее частой жалобой, которая заставила больных обратиться к специалисту, был длительный субфебрилитет – 55 человек (50,9%). На артралгии жаловались 25 человек (23,1%), на кардиалгии всего 12 человек (11,1%). Все пациенты предварительно были обследованы терапевтом и/или рев-

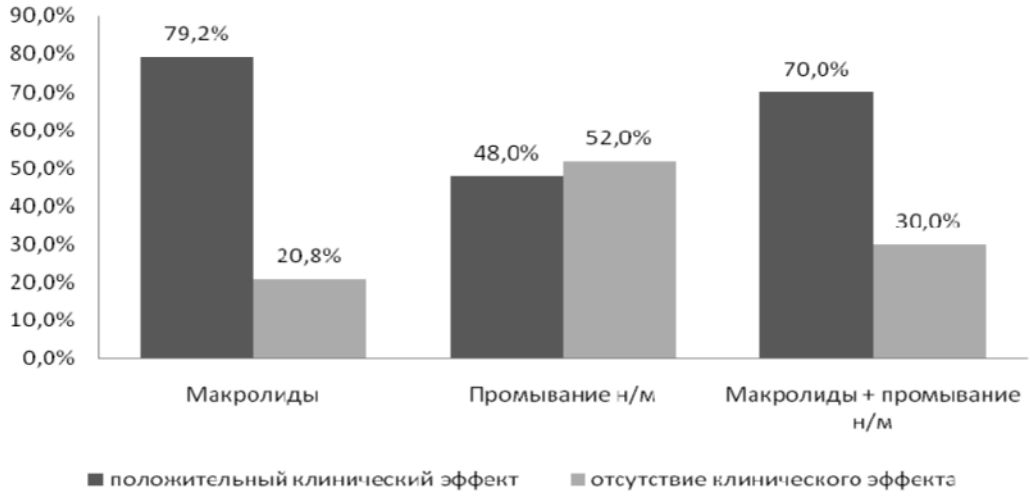

Рис. 1. *Динамика клинической картины основной группе, группе сравнения и группе комбинированного лечения.*

матологом. Органические поражения со стороны сердечно-сосудистой, мочевыделительной систем и опорно-двигательного аппарата были исключены. Заболеваемость ангинами 1-2 и более раз в год в этой группе составляла 23,1% (25 человек), что подтверждает ранее полученные в СПб НИИ ЛОР данные о повышении частоты безангинных форм течения ХТ. При фарингоскопии у большинства пациентов небные миндалины, как правило, были 1-2 степени, рубцово-изменены, спаяны с дужками, в лакунах имелось казеозное содержимое, реже жидкий гной, небные дужки валикообразно утолщены, с гиперемированными краями. Регионарные лимфоузлы были увеличены и болезненны при пальпации у 63,2% больных.

Таким образом, большинство больных ХТ стрептококковой этиологии имели местные признаки ХТ и довольно размытую общую клиническую картину: наличие множества жалоб при отсутствии объективных признаков органического поражения со стороны внутренних органов и систем. Как правило (у 75,0%), ангины в анамнезе отсутствовали. Таким больным достаточно трудно выбрать адекватный метод лечения.

Все больные были рандомизированы в 3 группы: в 1-й группе пациенты получали системную антибактериальную терапию макролидами; во 2-й курс промывания лакун небных миндалин и в 3-й группе местное лечение в комбинации с антибиотикотерапией.

Прослежена динамика клинических и лабораторных показателей через 2–4 недели после лечения во всех группах больных. Клинический эффект расценивался как положительный в случаях, когда жалобы больных и объективная симптоматика полностью исчезали, либо наблюдалось их значительное уменьшение. Соответственно отсутствие динамики жалоб и объективной симптоматики расценивалось как отсутствие клинического эффекта. Динамика лабораторных показателей считалась положительной, если уровень антистрептолизина-О в ходе лечения снижался или оставался на прежнем уровне и/или повторное исследование мазка из зева не выявляло наличие ГСА

После лечения обследовано 53 больных основной группы и 30 человек из 3 группы, получавших антибактериальные препараты в комбинации с местным лечением. Среди больных получавших одни макролиды и макролиды в комбинации с промыванием миндалин положительный клинический эффект был отмечен у 42 (79,2%) и у 21 (70,0%) пациента соответственно.

В группе сравнения (промывания лакун) после лечения обследовано 25 пациентов. Среди них более чем у половины – у 13 человек (52,0%) все клинические проявления хронической стрептококковой инфекции остались на прежнем уровне.

Наряду с клинической картиной произведен анализ динамики лабораторных показателей стрептококковой инфекции в трех группах больных, данные представлены на рис. 2.

В результате проведенного лечения у 35 больных (66,0%), получавших макролиды и у 20 человек (66,7%), получавших макролиды в комбинации с традиционным местным лечением, была отмечена положительная динамика, а именно: снижение уровня антител и/или исчезновение ГСА. Тогда как в группе сравнения у большинства больных – 15 человек (60,0%) было отмечено отсутствие динамики.

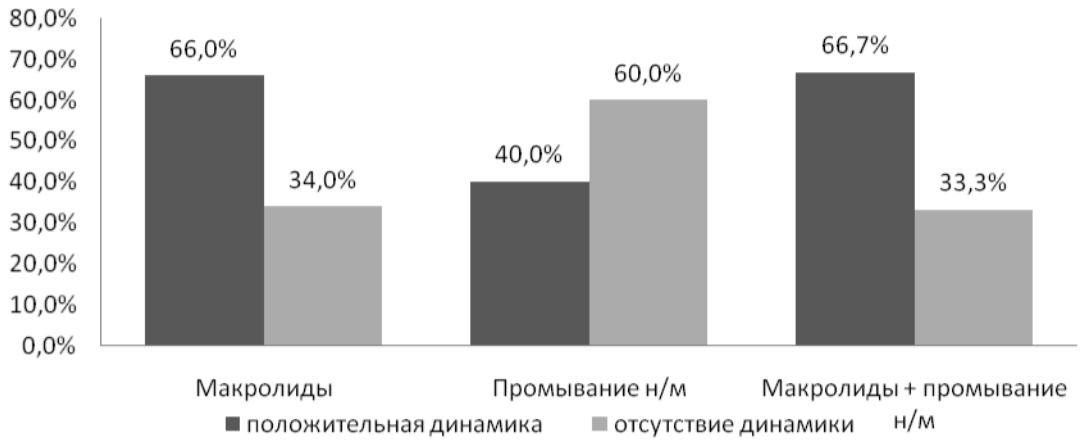

Рис. 2. *Динамика лабораторных показателей в основной группе, группе сравнения и группе комбинированного лечения.*

Прослежена зависимость результатов лечения макролидами от клинического течения ХТ **(табл. 1)**. Для этого всех, пролеченных макролидами больных, разделили на 3 группы. Самую многочисленную группу составили больные с субфебрилитетом – 41 чел. Из них положительный клинический эффект наблюдался у 32 человек (78,0%) и положительная динамика лабораторных показателей у 27 из них (65,9%). На артралгии жаловались 18 человек, после лечения у 15 (83,3%) получен положительный клинический эффект и у 10 из них (55,6%) улучшились лабораторные показатели. Среди 8 пациентов с кардиалгиями положительный клинический эффект был у 6 человек (75,0%), а положительная динамика лабораторных показателей у 3 из них (37,5%).

Таблица 1

Зависимость результатов лечения макролидами от клинического течения ХТ

Группа больных	Всего больных	Количество больных с положительным клиническим эффектом	Количество больных с положительной динамикой лабораторных показателей
ХТ с субфебрилитетом	41	32 (78,0%)	27 (65,9%)
ХТ с артралгиями	18	15 (83,3%)	10 (55,6%)
ХТ с кардиалгиями	8	6 (75,0%)	3 (37,5%)

Таким образом, мы видим, что клинический эффект лечения мало зависел от исходного клинического статуса больных, в то же время положительная динамика лабораторных показателей (исчезновение стрептококка и снижение АСЛ-О) наиболее часто наблюдались в группе больных с субфебрилитетом, в то время как в группе больных с кардиалгиями положительная динамика клинических показателей наблюдалась всего в 37,5% случаев.

Была прослежена зависимость результатов лечения макролидами от состояния иммунологической функции небных миндалин. Данные представлены в таблице 2. Из больных, обследованных после лечения макролидами, у 60 больных до лечения было выполнено определение иммунологической функции небных миндалин. Из них у 46 иммунологическая функция небных миндалин была компенсирована, у 14 больных – декомпенсирована.

Из данных таблицы видно, что исходное состояние иммунологической функции небных миндалин не влияло на результаты лечения. Частота положительной динамики лабораторных показателей была примерно одинаковой у больных с компенсированной и декомпенсированной функцией небных миндалин, несмотря на более высокую частоту положительных клинических результатов в группе больных с декомпенсацией иммунологических функций небных миндалин.

Произведена оценка зависимости результатов лечения макролидами от фагоцитарной активности нейтрофилов (табл. 3). Данный показатель определялся до лечения в крови 47 человек, из них у 41 человека фагоцитарная активность нейтрофилов была снижена.

Из табл. 3 видно влияние состояния фагоцитарной активности нейтрофилов на результаты лечения макролидами. Практически у всех пациентов с нормальной фагоцитарной

Таблица 2
Зависимость результатов лечения макролидами от иммунологической функции небных миндалин

Функция небных миндалин	Всего больных	Количество больных с положительным клиническим эффектом	Количество больных с положительной динамикой лабораторных показателей
Компенсированная иммунологическая функция небных миндалин	46	31 (70,5%)	29 (65,9%)
Декомпенсированная иммунологическая функция небных миндалин	14	13 (92,8%)	10 (71,4%)

Таблица 3
Зависимость результатов лечения макролидами от состояния фагоцитарной активности нейтрофилов

Фагоцитарная активность нейтрофилов	Всего больных	Количество больных с положительным клиническим эффектом	Количество больных с положительной динамикой лабораторных показателей
Снижение фагоцитарной активности нейтрофилов	41	30 (73,2%)	25 (61,0%)
Нормальная фагоцитарная активность нейтрофилов	6	5 (83,3%)	5 (83,3%)

активностью наблюдалась выраженная положительная динамика как со стороны лабораторных, так и клинических показателей. Тогда как у больных со сниженной фагоцитарной активностью частота положительных результатов была значительно меньше.

Заключение

Таким образом, полученные данные свидетельствуют о выраженном клиническом эффекте системной антибактериальной терапии макролидами у больных ХТ стрептококковой этиологии. Положительному клиническому эффекту соответствовала положительная динамика лабораторных показателей.

На результаты лечения макролидами влияет исходный клинический статус и состояние фагоцитарной активности лейкоцитов больных ХТ. В частности, наиболее хорошие результаты как со стороны клинической симптоматики, так и со стороны лабораторных показателей стрептококковой инфекции получены у больных ХТ, имевших жалобы на длительный субфебрилитет и артралгии. Хорошим результатам способствовало нормальное состояние фагоцитарной активности лейкоцитов. Более низкая частота положительных результатов наблюдается в группе больных с кардиалгиями и у больных со снижением показателей фагоцитоза. Не было прослежено связи между результатами лечения макролидами и состоянием иммунологической функции небных миндалин.

Литература

1. Гогурчунов М-Р.И., Гаджимирзаев Г.А., Гамзатова Э.Г. Микрофлора содержимого лакун миндалин и ее антибиотикочувствительность у больных хроническим компенсированным тонзиллитом с атопией // Вестн.оторинолар. Приложение. – 2006. – №5. – С. 293–294.

2. Дмитриева И.А., Пащинин А.Н., Петренко В.М. Клинико-иммуноморфологическая оценка эффективности консервативного лечения хронического тонзиллита препаратом мирамистин в различных концентрациях // Рос.оторинолар. – 2007. – №4. – С. 27–34.

3. Лебедев К.А. Иммунограмма в клинической практике /К.А. Лебедев, И.Д. Понякина. – М.: Наука, 1990. – 224с.

4. Мальцева Г.С. Современные этиологические, патогенетические и клинические основы диагностики и лечения хронического тонзиллита: автореф. дис. на соискание ученой степени доктора. мед. наук. – СПб., 2008. – 46 с.

5. Мальцева Г.С. β-гемолитические стрептококки в этиологии хронического тонзиллита/ Мальцева Г.С., Бурова Л.А. // Рос.оторинолар. – 2008. – прилож. №3. – С. 65–69.

6. Пальчун В.Т. Развитие проблемы хронического тонзиллита // Вестн.оторинолар.- 2006. – №6. – С. 7–8.

7. Попов Е.Л. Способ получения содержимого из полости крипты небной миндалины и устройство для его осуществления / Е.Л.Попов, П.Н.Пущина // Авторское свидетельство №1222278.- 1985.

8. Попов Е.Л. Способ получения содержимого лакун небных миндалин / Е.Л. Попов, П.Н. Пущина // Журн. ушн. нос. и горл. бол. – 1987. – №4. – С. 84–85.

9. Преображенский Б.С., Попова Г.Н. Ангина, хронический тонзиллит и сопряженные с ним заболевания. – М.: Медицина. – 1970. – 384 с.

10. Солдатов И.Б. Ориентация в лечении хронического тонзиллита с позиций его классификации, принятой VII Всесоюзным съездом оториноларингологов // Журн. ушн. нос. и горл. бол. – 1978. – №4. – С. 6–12.

11. Способ определения функциональной активности небных миндалин: пат. 2361210 Рос. Федерация. № 2007146751/15; заявл. 11.12.2007; опубл. 10.07.2009, Бюл. № 19 (II ч.). 3 с.

12. Страчунский Л.С., Каманин Е.И., Тарасов А.А. Влияние антибиотикорезистентности на выбор антимикробных препаратов в оториноларингологии // Журн. ушн. нос. и горл. бол. – 2002. – №5. – С. 83–91.

13. Страчунский Л.С., Козлов С.Н. Макролиды в современной клинической практике. Смоленск, “Русич”. 1998; 304 с.

14. Шадыев Х.Д., Экимова Г.М. Консервативное лечение хронического тонзиллита у детей // Новости оторинолар. и логопатол. – 1996. – №3–4. – С. 13–14.

15. Cunningham M.W. Pathogenesis of group A streptococcal infections / M.W.Cunningham // Clin Microbiol Rev. – 2000. – 13. – P. 470–511.

16. Labro M.T. Pharmacology of spiramycin in comparison with other macrolides. Drug Invest. 1993; 6 (Suppl 1): 15–28.

17. Uysal S., Sancak R., Sunbul M. A comparison of the efficacy of cefuroxime axetil and intramuscular benzathine penicillin for treating streptococcal tonsillopharyngitis // Ann Trop Paediatr. – 2000. – Vol.20. – N.3. – P. 199–202.

УДК 616.322-002-08

ВЛИЯНИЕ ДИЭТИЛБЕНЗИМИДАЗОЛИЯ ТРИЙОДИДА НА СОСТАВ МИКРОБИОЦЕНОЗА ГЛОТКИ БОЛЬНЫХ ХРОНИЧЕСКИМ ТОНЗИЛЛОФАРИНГИТОМ

Е.К. Мелоян, Б.В. Страдомский, Ю.Ю. Солодунов

THE INFLUENS OF DIETILBENZIMIDAZOLIYA TRIIODIDE ON THE MICROBIOCENOSES COMPOSITION OF FAUCES IN PATIENTS WITH CHRONIC TONSILLOPHARYNGITIS

E.K. Meloyan, B.V. Stradomsky, Yu.Yu. Solodunov

(МЛПУЗ ГБ №1 им. Н.А. Семашко г. Ростова-на-Дону, главный врач – канд. мед. наук В.Г. Жданов; ООО «Фармпрепарат», г. Азов)

Цель исследования: определение влияния препарата диэтилбензимидазолия трийодида капли 40 мг/мл на состав микробиоценозов ротоглотки больных с хроническим тонзиллофарингитом. Материалы и методы: проанализированы результаты бактериологического исследования, полученные с поверхности небных миндалин и задней стенки глотки 130 больных хроническим тонзиллофарингитом до и после местного использования диэтилбензимидазолия трийодида. Полученные результаты. Выявлено, что местное использование диэтилбензимидазолия трийодида способствует нормализации микробного состава ротоглотки у больных хроническим тонзиллофарингитом. 10-дневное местное лечение диэтилбензимидазолия трийодида не приводит к полной элиминации условно-патогенных микробов, что указывает на целесообразность применения его в составе комплексной фармакотерапии.

Ключевые слова: хронический тонзиллифарингит, диэтилбензимидазолия трийодид.

The aim of the investigation: detervination of preparation dietilbenzimidazoliya triiodide drops 40 mg/ml influence on the microbiocenoses composition of fauces in patients with chronic tonsillophryngitis. Materials and methods: the results of the bacteriological investigations received frov the surface of the palatine tonsils and the back pharyngeal wall of 130 patients with chronic tomsillopharyngitis before and after the local use of dietilbenzimidazoliya triiodide were analysed. The obtained resalts: It was revealed thst the local use of dietilbenzimidazoliya triiodide facilitates the normalization of microbial composition of fauces in patients with chronic tonsillopharyngitis. The local 10-days treatment with dietilbenzimidazoliya triiodide does not lead to the complete elimination of the opportunistic microbes, which points to the necessity of the additional use of the immunotherapeutic drags, which points to the expediency of its use in the composition of integrated pharmacotherapy.

Key words: chronic tonsillopharyngitis, dietilbenzimidazoliya triiodide.

Широкое распространение хронических тонзиллофарингитов, их существенное влияние на состояние здоровья и продолжительность жизни населения, увеличение с каждым годом количества антибиотикорезистентных штаммов микроорганизмов, являющихся этиологическим фактором данного вида патологии, делает весьма актуальным изучение возможности использования для лечения хронических воспалительных заболеваний ротоглотки новых антибактериальных препаратов, не вызывающих появления устойчивых к ним форм микробов.

В этой связи перспективным представляется применение в клинике препарата диэтилбензимидазолия трийодида, капли для местного применения и приема внутрь 40 мг/кг (регистрационный номер ЛСР-002261/10), имеющий в качестве активной фармацевтической субстанции 1,3-диэтилбензимидазолия трийодид (регистрационный номер ЛСР-002261/10) – комплексное органическое соединение, содержащее гипервалентно связанный

биологически активный йод (4). Проведенные доклинические и клинические испытания доказали высокую антибактериальную, противовоспалительную и регенерирующую способность препаратов 1,3-диэтилбензимидазолия трийодида (1, 3, 5). Высокая фармакологическая активность, малая токсичность, возможность местного и перорального применения делают возможность использования диэтилбензимидазолия трийодида, капель в клинике при заболеваниях, обусловленных как патогенными, так и условно-патогенными микробами.

Цель исследования. Целью настоящего исследования явилось изучение возможности использования диэтилбензимидазолия трийодида при лечении в поликлинических условиях хронических тонзиллофарингитов.

Исследовалось влияние диэтилбензимидазолия трийодида на состав микробиоценозов ротоглотки у больных хроническим тонзиллофарингитом. Диэтилбензимидазолия трийодид применяли местно в виде полосканий глотки три раза в сутки натощак и\или за 30 мин. до приема пищи 50 капель диэтилбензимидазолия трийодида (40 г активного вещества) разводили в 50 мл воды, промывания лакун небных миндалин 1 раз в день, курс лечения составлял 10 дней.

Пациенты и методы. Проанализированы материалы бактериологического исследования мазков, полученных со слизистой оболочки небных миндалин и задней стенки глотки у 130 больных хроническим тонзиллофарингитом. Материал для исследования забирали дважды: перед началом лечения и после 10-дневного использования диэтилбензимидазолия трийодида. Мазки забирали стандартным стерильным ватным тампоном с соблюдением строгой последовательности забора: левая небная миндалина, небные дужки слева, правая небная миндалина, небные дужки справа, задняя стенка глотки. Полученный материал в первые 2 часа после забора засевали на элективные питательные среды. Перед посевом тампон эмульгировали в 1 мл стерильного физиологического раствора путем встряхивания, хорошо отжимали о стенки пробирки. По 0.05 мл материала засевали на следующие среды: кровяной агар, кровяной-теллуритовый агар, среда Эндо, желточно-солевой агар, среда Сабуро. Посевы выдерживали при температуре (37±1) С от 24 часов до 5 суток, в зависимости от вида выделяемой культры (2). Выросшие микробы идентифицировали по морфологическим, тинкториальным, культуральным, биохимическим признакам Видовую принадлежность культур определяли в соответствии с определителем Берджи.

Результаты. При учете результатов регистрировали частоту обнаружения отдельных видов микроорганизмов (в % ± m) и количество данного вида микроба в очаге инфекции (lg КОЕ/мл ± m).

Результаты проведенных исследований представлены в таблице.

Таблица

Сравнительные данные о составе микробиоценозов ротоглотки больных с хроническим тонзиллофарингитом до и после использования диэтилбензимидазолия трийодида, капель

вид микроорганизмов	до лечения		после лечения	
	частота выделения (% ±m)	среднее количество микробов (lg КОЕ/мл±m)	частота выделения (% ±m)	среднее количество микробов (lg КОЕ/мл ±m)
α гемолитические стрептококки	42 ± 4,3	7 ± 1,2	67 ± 4,1	4 ± 0,9
β гемолитические стрептококи	54 ± 4,4	7 ± 1,6	21 ± 3,6	3 ± 0,7
коагулазоотрицательные стафилококки	21 ± 3,6	5 ± 2,1	29 ± 3,9	3 ± 0,5
коринеформенные бактерии	48 ± 4,4	5 ± 1,9	36 ± 4,2	4 ± 1,2
нейссерии	12 ± 2,8	3 ± 0,7	19 ± 3,4	3 ± 1,4
золотистые стафилококки	49 ± 4,4	6 ± 1,3	16 ± 3,2	3 ± 1,2
грибы *p.Candida*	64 ± 4,2	5 ± 1,2	17 ± 3,3	3,5 ± 1,2
энтеробактерии (в том числе эшерихии, клебсиеллы)	23 ± 3,7	5 ± 1,7	9 ± 2,3	2 ± 0,7
протеи	16 ± 3,2	4 ± 1,1	–	–
псевдоманады	9 ± 2,3	4 ± 0,9	–	–

Представленные в таблице данные свидетельствуют о высокой микробной обсемененности миндалин и задней стенки глотки людей с хроническим тонзиллофарингитом. В составе микробной популяции отмечается высокая численность как представителей облигатной микрофлоры (α-гемолитические стрептококки, β-гемолитические стрептококки, коагулазоотрицательные стафилококки, коринеформные бактерии, нейсерии), так и условно-патогенных микробов, составляющих транзиторную флору. в последней группе особенно велико присутствие грибов р. Candida, золотистых стафилококков, нередки находки энтеробактерий, протеев. псевдомонад. Их микробных ассоциаций отмечено наиболее частое сочетание грибов р. Candida с золотистыми стафилококками, β-гемолитическими стрептококками. В 12 случаях (9%) золотистые стафилококки выявлялись в монокультуре.

Выводы. После 10-дневого лечения р-ром диэтилбензимидазолия трийодида состав микробного очага изменился. Существенно снизилась общая микробная обсемененность. Уменьшилась концентрация в микробном очаге представителей облигатной микро практически до нормальных значений (за исключением коринеформных бактерий). Значительно снизилось содержание золотистых стафилококков, р. Candida, энтеробактерий, не обнаруживались бактерии рода протея и псевдоманады. Однако определяемое остаточное количество представителей условно-патогенной транзиторной флоры может свидетельствовать, что, несмотря на выраженное антибактериальное действие, использование диэтилбензимидазолия трийодида целесообразно в составе комплексной фармакотерапии, что должно повысить эффективность проводимого лечения.

Литература

1. Блатун Л. А., Терехова Р. П., Страдомский Б.В., Лыкова Е.О., Солодунов Ю.Ю. Стелланин-ПЭГ мазь 3%: сравнительная антимикробная активность в отношении возбудителей хирургической инфекции // Антибиотики и химиотерапия. – 2008. – № 53. – С. 11–12.

2. Левина Е.Н., Канарейкина С.К., Савицкая К.И. и др. Методы бактериологического исследования в клинической микробиологии: метод. рек. М, 1983.

3. Отчет об экспериментальном доклиническом изучении безопасности и фармакологической активности лекарственной формы препарата «Стелланин®, капли 4% », производства ООО «Фармпрепарат». Санкт Петербург, 2004.

4. Регистрационное удостоверение лекарственного средства № ЛСР-002261/10 от 18.03.10.

5. Страдомский Б.В., Солодунов Ю.Ю., Лыкова Е.О. Экспериментальная и клиническая фармакология мазевых форм Стелланина (1,3-диэтилбензимидазолия трийодида. – Ростов-на-Дону, 2009. 70 с.

УДК 616.322-002

ПРОБЛЕМНЫЕ ВОПРОСЫ ХРОНИЧЕСКОГО ТОНЗИЛЛИТА

Ю.Х. Михайлов, И.В. Михайлова

THE PROBLEM QUESTIONS OF CHRONIC TONSILLITIS

Y.X. Mixajlov, I.V. Mixajlova

ФГОУ ВПО Чувашский государственный университет имени И.Н. Ульянова
(Зав курсом оториноларингологии – засл. врач РФ, проф. Ю.Х. Михайлов)

В последние годы отмечается рост числа больных с гнойно-воспалительными осложнениями хронического тонзиллита. Необходимо оценивать динамику заболевания после курсов консервативного лечения и определять показания для своевременного удаления небных миндалин с целью предотвращения развития осложнений.

Ключевые слова: хронический тонзиллит, паратонзиллярный абсцесс, метатонзиллярные осложнения, тонзиллэкотмия

Библиография:15 источников.

The number of patients with pyo-inflammatrry complicationis associated with chronic tonsillitis has increased in the recent years. The practice doctors must estimate the dynamics of the disease after a course of conservative therapy, to determine for the timely tonsillectomy, to prevent complications.

Key words: chronic tonsillitis, paratonsillar abscess, metatonsillar complications, tonsillectomy.

Bibliography:15 sources

Хронический тонзиллит (ХТ) – это общее инфекционно-аллергическое заболевание с местными проявлениями в виде стойкого хронического воспаления небных миндалин, характеризующегося обострениями в виде ангин.

ХТ является одним из наиболее распространенных заболеваний в детском возрасте. Так, по данным ряда авторов, частота этой патологии у детей в возрасте 3 лет составляет 2–3%, в 5–6 лет – 6–7%, к 12 годам достигает 12%. Среди детей, относящихся к категории часто болеющих, практически каждый второй страдает ХТ. У взрослого населения ХТ встречается в 5–10% случаев [9, 12].

Но актуальность этого заболевания связана не только с чрезвычайно высокой его распространенностью. ХТ – не просто воспаление небных миндалин, это серьезная патология, проявляющаяся угнетением неспецифических факторов естественной резистентности организма, нарушением гуморального и клеточного звеньев иммунитета и сопровождающаяся инфекционно-аллергической атакой на весь организм с развитием целого ряда тяжелых осложнений. Некоторые из них, например паратонзиллярные и заглоточные абсцессы, тонзиллогенный сепсис, нередко становятся причиной смерти больного, другие (острая ревматическая лихорадка, ревматизм, инфекционные артриты, гломерулонефрит, васкулит) приводят к инвалидизации пациента [9, 11].

Этиологическими факторами воспалительного процесса небных миндалин могут выступать различные инфекционные возбудители – бактерии, вирусы и грибы. Одну из лидирующих позиций в этиологической структуре хронического тонзиллита до настоящего времени занимает β-гемолитический стрептококк группы А [1, 3].

Достоверным признаком хронического тонзиллита являются данные анамнеза, указывающие на частые перенесенные ангины. Даже однократные ежегодные ангины следует считать частыми. Нередко больные любые болевые ощущения в горле без других признаков трактуют как ангину, поэтому в каждом конкретном случае следует уточнять характер перенесенного воспаления, особенности лечения и течения [10].

Встречаются и так называемые безангинные формы ХТ, когда на фоне выраженных фарингоскопических признаков хронического процесса ангин у больного не бывает. В таких случаях допустимо считать, что хронический процесс в миндалинах течет на фоне измененной реактивности организма. Другими словами, отсутствие в анамнезе ангин не говорит об отсутствии ХТ. Доказано, что «безангинная форма» ХТ встречается у 4% больных [14,15].

Величина миндалин не играет существенной роли в диагностике ХТ. Следует отметить, что большие размеры миндалин не являются признаком ХТ. У взрослых чаще воспалительные изменения происходят как раз в маленьких миндалинах. У детей гипертрофия небных миндалин может являться вариантом развития, выражением лимфатической конституции или аллергического состояния. Однако гиперплазия миндалин может способствовать развитию ХТ, что объясняется чрезмерным сдавлением миндалин между дужками, травматизацией пищевым комком.

Наличие в лакунах миндалин казеозных пробок или жидкого гнойного содержимого с неприятным запахом характерно для ХТ. Одним из симптомов ХТ является увеличение или болезненность регионарных лимфатических узлов вдоль переднего края грудино-ключично-сосцевидной мышцы и угла нижней челюсти.

В качестве диагностических методов при ХТ показаны бактериологическое исследование микрофлоры небных миндалин и определение в крови титра антител к стрептолизину – 0.

Консервативное лечение хронического тонзиллита рекомендуется при компенсированной форме заболевания. Но в каждом конкретном случае врач должен решить, какое лечении показано больному и принять своевременное решение о выполнении операции [13] .

При отказе больного от операции, несмотря на абсолютные показания, необходимо активное (диспансерное) наблюде¬ние за пациентом и периодическое повторение курсов консервативного лечения.

Консервативное лечение ХТ направлено на систематическую санацию лакун небных миндалин и удаление гнойных пробок, восстановление работы миндалин как иммунного органа, выявление и коррекцию страдающего звена иммунитета и профилактику обострений [2, 3, 7].

По данным литературы, в ЛОР-стационарах за последнее десятилетие отмечается снижение хирургической активности при ХТ почти в 3 раза [6,8]. Вместе с тем число экстренных операций по хирургическому дренированию паратонзиллярного абсцесса (ПА) за последние годы возросло в 2,5 раза [4,8]. При анализе работы отделений кардиоревматологии и нефрологии отмечается устойчивый рост числа больных, страдающих заболеваниями сердечно-сосудистой и мочевыделительной систем, которые появились у пациентов, часто болеющих ангинами, и развились после очередного обострения ХТ [5]. Одной из основных причин неуклонного роста тонзиллогенных осложнений, является ослабление профилактических мероприятий, прежде всего – диспансеризации.

Целью нашей работе явился анализ историй болезней пациентов с заболеваниями глотки, лечившихся в ЛОР-отделении городской больницы скорой медицинской помощи города Чебоксары в 2003–2007 годах.

Материалы и метод исследования. Нами проведен анализ 11600 историй болезней. С патологией глотки было 2076 больных (17,9%). Лиц мужского пола было 53%, женского – 47%. Больные в возрасте до 25 лет составили 66,2%, старше 25 лет – 33,8%.

Результаты и обсуждение. Среди заболеваний глотки на первом месте стоит ПА. Количество больных с ПА не уменьшается и составляет ежегодно в среднем 14,6% от всех госпитализированных в ЛОР-отделение. Число пациентов, прооперированных по поводу ХТ, не превышает 3,3% ежегодно. Необходимо обратить внимание на резкое преобладание количества больных с ПА над больными, прооперированными по поводу ХТ. Эти цифры говорят о том, что больные, перенесшие ПА, то есть имеющие декомпенсированную форму ХТ, своевременно не направляются на оперативное лечение для санации хронического очага инфекции.

Среди больных с ПА преобладают лица до 25 лет – 68,2%. ПА чаще встречается у мужчин – 66,4%, женщины болеют реже – 33,6%.

Среди прооперированных по поводу ХТ, лица в возрасте до 25 лет составили 60%. На тонзиллэктомию чаще поступали женщины – 67% от всех прооперированных.

Правостороння локализация ПА составила – 51%, левосторонняя – 47%, двусторонняя – 2%. Распределение больных с ПА по временам года: зима – 26,2%; весна – 22,2%; лето – 26,7%; осень – 33, 6%.

Большинство прооперированных больных с ХТ имели метатонзиллярные заболевания (поражение сердечно-сосудистой системы, почек, суставов). А так как оперативное вмешательство при ХТ проводится с целью санации очага хронической инфекции и для предотвращения развития возможных осложнений, то очевидно, что выполнение тонзиллэктомии при уже имеющихся метатонзиллярных осложнениях, является запоздалым.

Выводы

1. Хронический тонзиллит занимает одно из ведущих мест в общей структуре ЛОР-патологии и может вызывать поражение различных органов и систем.

2. Врачи амбулаторно-поликлинического звена своевременно не направляют пациентов с хроническим декомпенсированным тонзиллитом на хирургическое лечение.

3. Врачи ЛОР-стационаров должны активнее проводить санацию больных с паратонзиллярными абсцессами, выполняя абсцесстонзиллэктомию.

Литература

1. Гаджимирзаев Г.А. О некоторых дискуссионных вопросах по проблеме хронического тонзиллита // Рос.оторинолар. – 2009. – №6(43). – С. 140–143.

2. Гаращенко Т.И. и др. Профилактическая эффективность биопарокса у детей с хроническим тонзиллитом // Вестн. оторинолар.-2009. – №. 6. – С. 83–87.

3. .Кайда С.А.и др. Бактериальная флора небных миндалин у больных хроническим тонзиллитом после применения различных методов консервативного лечения // Рос оторинолар.- 2008. – №1(32). – С. 7–11.

4. Крюков А.И. и др. Актуальность проблемы хронического тонзиллита // Вестн. оторинолар. -2009. – №.5. – С. 4–6.

5. Крюков А.И. и др. Анализ отдаленных результатов снижения хирургической активности у детей с хроническим тонзиллитом // Вестн. оторинолар. – 2009. – № 5. – С. 7–8.

6. Михайлов Ю.Х. и др. Хронический тонзиллит. Актуальные вопросы медицинского обеспечения космодрома Байокнур. – 2005. – С. 131–133.

7. Наседкин А.Н. и др Фотодинамическая терапия хронического тонзиллита. Мат. 8 Всерос. науч.-практ. конф. «Наука и практика в оториноларингологии». Вестн. оторинолар. – 2009. – №.5. Приложение. – С. 246.

8. Оториноларингология: национальное руководство // Под ред. В.Т. Пальчуна. М: ГЭОТАР-Медиа, 2008. – 960 с.

9. Пальчун В.Т. и др. Воспалительные заболевания глотки. Руководство для врачей. М.: ГЭОТАР-Медиа, 2007. – С. 189–222.

10. Пискунов Г.З. и др. Острый тонзиллофарингит // Леч. врач. – 2007. – №2. – С. 70–75.

11. Плужников М.С. и др. Ангина и хронический тонзиллит. СПб.: Диалог, 2003. 151 с.

12. Цветков Э.А. Аденотонзиллиты и их осложнения у детей. СПб.: ЭЛБИ, 2003. – 123с.

13. Шумилова Н.А.. Тонзилэктомия в различных возрастных группах. Статистическое исследование // Рос. оторинолар. – 2008. – №1(32). – С. 167–173.

14. Bisno A.L. et al. Diagnosis and management of group A streptococcal pharyngitis: a practical guideline // Clin. Infect.Dis. 1997. – Vol.25. – P. 574–583.

15. Gerber M.A. Diagnosis and treatment of group A streptococcal pharyngitis // Ped. Infect.Dis. 1998. №21. – P. 42–49.

УДК 616.322.3-089.168.1

ХОЛОДНОПЛАЗМЕННАЯ ТОНЗИЛЛЭКТОМИЯ: ТЕХНИКА ОПЕРАЦИИ, ОСОБЕННОСТИ ПОСЛЕОПЕРАЦИОННОГО ПЕРИОДА

Т.Г. Пелишенко, В.В. Вишняков, А.А. Белякова

ФГУ «Клиническая больница №1»
Управления делами Президента РФ
Московский гос. медико-стоматологический университет

Хронический тонзиллит занимает ведущее место в структуре воспалительных заболеваний верхних дыхательных путей и особенно часто встречается у детей и лиц молодого возраста (Андамова О.В., Рымша М.А., Педдер В.В., 2001).

В патогенезе хронического тонзиллита участвует много звеньев: нарушение дренажной функции лакун с персистированием патогенных микроорганизмов, антигенная перегрузка ткани миндалин со снижением устойчивости к микроорганизмам, а также, в хронизации и декомпенсации болезни важную роль играет нарушение иммунного статуса.

В нашей работе мы использовали классификацию хронического тонзиллита, предложенную Б.С. Преображенским (1970) и доработанную В.Т. Пальчуном (1974). Выделяется три формы хронического тонзиллита – простая, токсико-аллергическая форма I степени, токсико-аллергическая форма II степени.

Тонзиллэктомия – одна из самых распространенных операций в оториноларингологии. Несмотря на многолетнюю историю тонзиллэктомии, заключающуюся в использовании разнообразных инструментов для ее выполнения, выбор оптимального метода лечения остается открытым.

В последние годы появились новые высокотехнологические способы разреза и коагуляции ткани в виде лазерного, ультразвукового, электрического и радиоволнового ножей, которые позволяют не только упростить процесс операции, но и предупредить развитие нежелательных осложнений (Феркельманн Л.А., 1975; Лопатин А.С., Пискунов Г.З., Лукьянов и др., 1996; Лейзерман М.Г., 1999; Старосветский А.Б., 2005; Lenz H., 1980; Wexler D.B., 1996; Weingarten C., 1997).

Одним из современных методов хирургического лечения хронического тонзиллита является метод холодноплазменной хирургии – коблации. Холодноплазменный хирургический аппарат Coblator II Surgery System является инновационным биполярным прибором (рис. 1), предназначенным для работы в ЛОР-хирургии. Коблация применяется в клиниках США и Западной Европы с 1995 года (Temple MS, Timms MS, 2001; Timms MS, Temple RH., 2002; Woloszko J, Kwende MM, Stalder KR., 2003; Stoker KE, Don DM., Kang DR, 2004).

С 2005 г. по ноябрь 2010 г. в ЛОР-отделении ФГУ «Клиническая больница №1» УДП РФ было выполнено 306 тонзиллэктомий при помощи холодноплазменного хирургического аппарата «Коблатор» у больных, страдающих токсико-аллергическими формами хронического тонзиллита I и II степени.

Рис. 1. *Coblator II Surgery System*

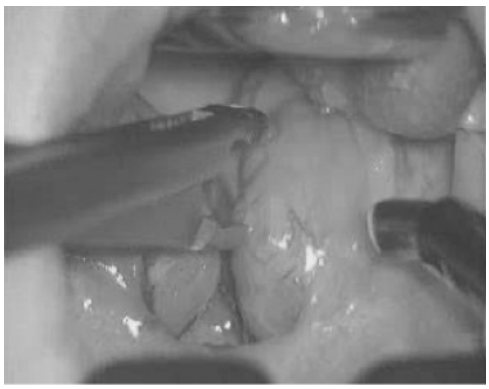

Рис. 2. *Тонзиллэктомия*

Рис. 3. *Evac 70 – электрод для выполнения тонзиллэктомии.*

Коблационнная тонзиллэктомия производилась под контролем операционного микроскопа, на котором устанавливали линзу с относительным увеличением 300 единиц. Данное вмешательство выполняли под эндотрахеальным наркозом с использованием армированной трубки. Роторасширитель устанавливали таким образом, чтобы участок указанной трубки располагался под шпателем роторасширителя (рис. 2).

Микроскоп направляли на операционное поле, небную миндалину брали на специальный зажим и отводили медиально. Удаление миндалины начинали с нижнего полюса, рабочая часть электрода должна быть направлена на ткань миндалины. Абляцию выполняли в режиме 7–8 Ve в последовательности от задней небной дужки с переходом на переднюю небную дужку, не прерывая контакта с тканью в течение 2–3 секунд, одновременно выполняя рассечение и коагулирование ткани. Затем выходили на капсулу миндалины на среднем уровне, и следующим этапом выделяли верхний полюс. В течение 7–10 минут, одновременно с удалением миндалины, выполняли ревизию миндаликовой ниши (надавливанием наконечника электрода на кровоточащий сосуд его коагулируют). По предложенной последовательности действий выполняли удаление второй миндалины.

В связи с минимальной кровопотерей, которая обеспечивается способностью применяемого электрода осуществлять гемостаз и коагуляцию, а также проведение операций под контролем микроскопа, отмечалось значительное уменьшение продолжительности операций по сравнению с классическими хирургическими методиками, применяемыми до 2005 года.

Одноразовость электродов (рис. 3) позволяет обеспечить стерильное рассечение тканей, что исключает возможность инфицирования пациента, и приводит к более быстрому заживлению послеоперационной раны.

Снижение болевого синдрома в послеоперационном периоде достигается за счет того, что температура в зоне воздействия не превышает 40–70 градусов. Малая толщина плазменного слоя дает возможность точно дозировать воздействие и тщательно рассчитывать объем рассекаемой или удаляемой ткани, т.е. вмешательство происходит без термического повреждения окружающих тканей. Заживление не обожженной ткани происходит гораздо быстрее, и после операции отмечается меньшая болезненность. Проведенные исследования позволили установить, что плазменный поток обладает бактерицидным действием, что проявлялось отсутствием зоны роста штаммов микроорганизмов в месте воздействия плазмы.

У оперированных нами больных оценивалось: кровотечение во время операции, послеоперационные кровотечения, реактивные явления в послеоперационном периоде, болевой синдром, время возвращения пациента к обычному режиму.

Кровотечение во время коблационной тонзиллэктомии у 3 больных (0,98%) было от 20 до 50мл остановлено при помощи аппарата «Коблатор», у остальных пациентов операция проводилась в сухом операционном поле (около 2–5 мл).

В раннем послеоперационном периоде у 5 больных (1,6%), перенесших холодноплазменную тонзиллэктомию, отмечалось выраженное кровотечение из области миндаликовой ниши. Кровотечение было остановлено в операционной с помощью аппарата «Коблатор». У 15 пациентов (4,9%), подвергшихся холодноплазменной тонзиллэктомии, уже после выписки из стационара возникло кровотечение из послеоперационной области. Самостоятельно кровотечение остановилось у 10 человек (3,3%), остальные были повторно госпитализированы. Кровотечение было остановлено при помощи местной обработки миндаликовых ниш раствором капрофера.

Следует отметить, что основной процент осложнений приходится на период 2005–2006 гг., когда мы только начинали внедрять метод холодноплазменной хирургии.

Оценивая болевой синдром у пациентов, перенесших холодноплазменную тонзиллэктомию, было отмечено, что уже на следующий день они могли принимать пищу, испытывая чувство дискомфорта при прохождении пищевого комка. На вторые и третьи сутки отмечалась умеренная болезненность при глотании, которая не приводила к отказу от приема пищи. В связи с этим применение обезболивающих препаратов составило не более 3–4 суток.

Выраженная реакция со стороны окружающих тканей (отечность и инфильтрация язычка), болезненная припухлость подчелюстных лимфатических узлов и субфебрильная температура до 37.8 градусов наблюдалась у 7 больных (2,3%), что потребовало назначения антибактериальной и противоотечной терапии. У остальных 97,7% пациентов фарингоскопически отмечалась небольшая отечность передних и задних небных дужек и язычка мягкого неба, незначительная или отсутствие чувствительности при пальпации регионарных лимфатических узлов при отсутствии их видимого увеличения, а также субфебрильные температурные реакции не выше 37,4 градусов или их отсутствие в течение первых двух суток после операции.

57 больных (18,6%), подвергшихся коблационной тонзиллэктомии в период 2005–2006 гг., находились в стационаре в течение 5–7 суток. Тогда как время пребывания в стационаре остальных 81,4% пациентов, прооперированных в 2007–2010гг., сократилось до 2–3 суток.

После выписки все больные находились под амбулаторным наблюдением ЛОР-врача поликлиники до 14 дней, им были даны рекомендации об ограничении физических нагрузок.

Использование метода холодноплазменной хирургии в лечении хронического тонзиллита позволило оптимизировать технику операции за счет улучшения обзора операционного поля, уменьшения кровоточивости, болевых ощущений и местных реактивных явлений.

Проведенное нами исследование показало, что метод коблационной тонзиллэктомии позволяет повысить качество хирургического вмешательства и может быть рекомендован для применения в оториноларингологии.

Литература

1. Андамова О.В., Рымша М.А., Педдер В.В. Применение озоно-ультразвукового метода в лечении хронического тонзиллита. // Материалы 16-го съезда Оториноларингологов РФ, Сочи, 2001. – С. 342–344.

2. Лейзерман М.Г. Применение новых технологий в ЛОР-хирургии: Дис. ...докт.мед. наук. – М., 1999. – С. 127–131.

3. Лопатин А.С., Пискунов Г.З., Лукьянов и др. Новые возможности интраоперационного гемостаза //Рос.ринол., 1996, №2–3. – С. 111–112.

4. Старосветский А.Б. Оптимизация хирургического лечения и послеоперационного ведения больных хроническим тонзиллитом: Дис. ...канд.мед.наук. – М., 2005. – С. 45–51.

5. Феркельманн Л.А. Наш опыт применения хирургического ультразвука в оториноларингологии.// 7-й съезд оториноларингологов СССР. Москва, 1975. – С. 476–477.

6. Lenz H. Tonzillekmonie mit eimen Laserraspatorum Vorlayfide Mitteilung.// Laryngol., Rhinol., Otol., 1980.- p.184.

7. Stoker KE, Don DM., Kang DR. Pediatric total tonsillectomy using coblation compared to conventional electrosurgery: A prospective, controlled single-blind study// Otolar. – Head – Neck Surg., 2004; 130: 666-75.

8. Temple MS, Timms MS. Paediatric coblation tonsillectomy. Int J Pediatr Otorhinolaryngol 2001; 61:195-8.

9. Timms MS, Temple RH. Coblation tonsillectomy: a double blind randomized controlled study. J Laryngol. Otol. 2002;116:450-2.

10. Weingarten C. Ultrasonic tonsillectomy, rationale and technique// Otolar. – Head – Neck Surg., 1997, 116, №2. – P. 193–196.

11. Wexler D.B. Recovery after tonsillectomy, electrodissection vs. sharp dissection techniques.//Otolar. – Head – Neck Surg., 1996, 114, №4. – P. 576–581.

12. Woloszko J, Kwende MM, Stalder KR. Coblation in otolaryngology. Proceedings of SPIE 2003;4949:341-52.

УДК 616.322-089-005.1-084

ОПТИМИЗАЦИЯ ТОНЗИЛЛЭКТОМИИ И ПРОФИЛАКТИКА КРОВОТЕЧЕНИЙ В ПОСЛЕОПЕРАЦИОННОМ ПЕРИОДЕ ПОСЛЕ НЕЕ

А.В. Слесаренко, В.И. Егоров, А.В. Козаренко

ФГУ 3 ЦВКГ им. А.А. Вишневского МО РФ, Москва

Хронический тонзиллит занимает одно из ведущих мест в структуре заболеваемости взрослых и детей, им страдают от 4 до 10% населения нашей страны (В.Т.Пальчун, А.И. Крюков 2001). Ангина и хронический тонзиллит могут приводить к таким серьезным осложнениям как ревматические болезни, заболевания почек, системные васкулиты. Радикальным способом лечения хронического тонзиллита является тонзиллэктомия (ТЭ). На долю тонзиллэктомий приходится от 5 до 20% всех операций, выполняемых в оториноларингологии. Несмотря на важность этой операции для пациента, она до сих пор остается одним из наиболее болезненных хирургических вмешательств. Сильная боль в послеоперационном периоде на несколько дней замедляла возвращение пациента к привычному образу жизни. Обезвоживание организма (сильная боль при глотании приводила к отказу от еды и питья, особенно у детей), могло явиться причиной повторной госпитализации. Многим пациентам приходилось длительное время принимать обезболивающие препараты и испытывать на себе их побочное действие.

Техника удаления миндалин остается неизменной на протяжении десятилетий, изменяются лишь технические средства, с помощью которых производится операция. Основной задачей хирурга при ТЭ является полное удаление миндаликовой ткани с наименьшей травматичностью и кровопотерей. Известны следующие технические методы ТЭ: традиционные хирургические, шейверные, лазерные, криогенные, ультразвуковые, электрохирургические.

Несмотря на такой арсенал, сама техника ее выполнения не лишена недостатков. Возможность кровотечения в раннем и позднем послеоперационном периодах, а также других осложнений, обусловленных травматичностью операции, свидетельствуют о необходимости совершенствования этого способа лечения. Кровотечение после тонзиллэктомии, возникающее в последующие дни (до 14-го дня включительно), обычно связано с отторжением некротизированных участков тканей, и при этом тактика хирурга такая же, как при кровотечении и в 1-й день операции.

Таким образом, несмотря на огромный опыт хирургического лечения хронического тонзиллита, вопросы, касающиеся выбора оптимального инструментария для тонзиллэктомии и техники ее выполнения с целью минимизации осложнений остаются не до конца уточненными. Наше исследование было посвящено изучению возможности оптимизировать тонзилэктомию и уменьшить вероятность возникновения послеоперационных кровотечений с помощью использования фибриногенно-тромбоцитарной мембраны и сшивания небных дужек.

В ЛОР-отделении 3 ЦВКГ, за период с 2006г. по 2010г. включительно, двусторонняя тонзилэктомия выполнена 298 больным в возрасте от 17 до 64 лет. Всем больным произведена двусторонняя тонзиллэктомия традиционным способом. Обезболивание общее. По технике операции, профилактике осложнений в раннем послеоперационном периоде наблюдавшиеся больные разделены на 4 группы. В 1 группе (84 человека) гемостаз во время операции проводился прижатием шариков (паренхиматозное кровотечение) и наложением кровоостанавливающих зажимов (сосудистое кровотечение), с последующим прошиванием сосудов. Кровопотеря составляла в среднем ~ 150 мл. По окончании операции миндаликовые ниши оставались открытыми, заполнялись рыхлыми кровяными сгустками. У больных 2 группы (83 человека) пересечение спаек и гемостаз выполнялись при помощи диатермокоагуляции. Кровопотеря не превышала 50 мл. По окончании операции у больных проводилось ушивание небных дужек викрилом 3/0 и 4/0 (42 больных) и кетгутом 2/0 и 3/0 (23 больных) на атравматических иглах. Накладывалось 3-4 узловых шва. У больных 3 группы (52 челове-

ка) техника операции такая же как и у пациентов 2 группы, но по окончании операции у больных проводилось ушивание небных дужек викрилом 3/0 и 4/0 (36 больных) и кетгутом 2/0 и 3/0 (16 больных) на атравматических иглах обвивным матрацным швом. У больных 4 группы (97 человек) техника операции такая же, как и у пациентов 2 и 3 групп, но по окончании операции у больных проводилось укладывание в миндаликовую нишу фибриногенно-тромбоцитарной мембраны с последующим ушиванием небных дужек викрилом 3/0 и 4/0 на атравматических иглах обвивным матрацным (79) и узловым (18) швами. В данном исследовании мы сравнили пациентов 2, 3 и 4 групп.

Как показали наблюдения, узловые швы начинают прорезываться в 100% случаев независимо от техники наложения и шовного материала на 3–5 сутки после операции. К 7–9 суткам прорезанными становятся 50–60% швов, то есть миндаликовая ниша раскрывается на $^1/_2$–$^2/_3$. В тоже время при наложении обвивного матрацного шва к 3–5 суткам прорезывается лишь узел в области нижнего края раны, и то в 60% случаев. К 7–9 суткам нижний узел прорезывался в 90%, но из-за длительного времени после операции, края небных дужек уже «слипались». Расхождения швов на протяжении тоже не наблюдалось, видимо вследствие не только поперечного стягивания краев раны, но и продольного, обусловленного самим швом. Не маловажным фактором можно считать и то, что операция у пациентов 2 группы длилась на 15-20 минут дольше, чем у пациентов 3 группы.

Одним из грозных осложнений после тонзиллэктомии является кровотечение. В первой группе до 7 суток кровотечение возникло у 41 пациента (практически 50 %). Во второй и третьей группах 9 и 5 пациенты (~10 %), причем преобладало отсроченное кровотечение на 4–6 сутки (прорезывание швов). В четвертой группе кровотечений не было.

Как известно, больных после тонзиллэктомии в раннем послеоперационном периоде беспокоят выраженные боли при глотании, которые преимущественно обусловлены воспалительным отеком мягких тканей в области операционных ран. Стихание болей в глотке зависит от скорости репаративных процессов в ране.

Интенсивность болевых ощущений после тонзилэктомии определялась физиологической пробой «глотка», используемой в работах Ю.М. Шушеначева (1977), Л.А.Тороповой (1984). Для выполнения этой пробы больному перед операцией предлагалось неспеша выпить 100 мл теплой воды (280 С). Критерием оценки служило время, за которое больной выпивает воду. В послеоперационном периоде вследствие воспалительного отека мягких тканей глотки время приема воды увеличивалось. Оценка выраженности и продолжительности болевых ощущений проводилась по оценке нормализации времени выпивания воды относительно предоперационного уровня у данного больного. Исследование проводилось в динамике: первое до операции, затем ежедневно в течение 7 дней после операции.

В первые сутки после тонзиллэктомии во всех группах отмечалось статистически достоверное удлинение пробы «глотка», тем не менее, в группах с использованием фибриногенно-тромбоцитарной мембраны (4-я) средняя продолжительность пробы удлинилась в 6 раз, в то время как в группах без использования мембраны (2-я и 3-я группы) в 8 раз.

На вторые сутки после операции во всех трех группах отмечалось укорочение длительности пробы «глотка» по сравнению с 1-ми сутками, однако, показатель во всех группах оставался выше чем до операции, но также сохранялись преимущества 4-й группы, выявленные в первые сутки после операции.

На третьи сутки после операции у 60 % больных четвёртой группы продолжительность пробы «глотка» вернулась к исходным величинам и составила 6–6,3 секунды. У остальных пациентов сохранялась тенденция к уменьшению длительности пробы «глотка» с достоверной разницей между длительностью пробы во второй-третьей и 40 % четвертой группами, вероятно, отражающая эффект от применения фибриногенно-тромбоцитарной мембраны.

На четвёртые сутки после операции нормализовалась проба «глотка» у оставшихся больных четвертой группы и больных третьей (обвивной матрацный шов) группы.

У больных второй группы нормализация длительности пробы «глотка» отмечена на 5-6 сутки после операции.

Таким образом, анализ результатов пробы «глотка» у обследованных трех групп показал, что после тонзиллэктомии, произведенной с сшиванием небных дужек продолжительность пробы в первые сутки после операции была короче, чем при традиционной тонзиллэктомии (Старосветский А. Б. 2005 г.).

Эффект фибриногенно-тромбоцитарной мембраны на результаты пробы «глотка» начинал сказываться со вторых суток послеоперационного периода в четвертой группе, когда от-

мечено достоверное укорочение продолжительности пробы «глотка» по сравнению со второй и третьей группами.

В результате нашей работы доказано, что использование фибриногенно-тромбоцитарной мембраны с последующим сшиванием небных дужек, по сравнению с классическим способом операции, улучшает течение послеоперационного периода: минимизирует угрозу кровотечений, интенсивность болевых ощущений, ускоряет заживление раны.

Литература

1. Пальчун В. Т., Крюков А.И. Оториноларингология. М.: Литера, 1997.

2. Пальчун В.Т., Полякова Т.С., Романова О.Н. Лечебно-диагностические подходы к проблеме хронического тонзиллита. Вестник оториноларингологии. 2001. №1. С. 4–7.

3. Старосветский А. Б. Оптимизация хирургического лечения и послеоперационного ведения больных хроническим тонзиллитом. Автореф. Дис. канд. Наук. – Москва 2005.

4. Чумаков Ф.И. Удаление небных миндалин.// Вестник оториноларингологии, 1998, №2. – С. 57–59.

5. Шушеначев Ю.М. Клинические наблюдения за регенерацией тонзиллярной ниши после тонзиллэктомии и некоторые методы ее стимуляции в клинических условиях Центральной Сибири, Субарктики, Арктики: Автореф. Дис. канд. Наук. – Красноярск; 1977.

УДК 616.322.3:576.8.077.3

ИММУНОЛОГИЧЕСКАЯ РЕАКТИВНОСТЬ НЕБНЫХ МИНДАЛИН У БОЛЬНЫХ ПАРАТОНЗИЛЛЯРНЫМ АБСЦЕССОМ

Н.В. Трофимова, Ф.А. Хафизова

ФГУ «НКЦ отоларингологии ФМБА РФ», Уфимский филиал, г. Уфа (Директор – проф. Н.А. Дайхес)

Данные литературы о характере иммунологических сдвигов при паратонзиллярных абсцессах (ПТА) неоднородны. Отмечают возрастание концентрации основных классов иммуноглобулинов в сыворотке крови, а также увеличение содержания их в ротоглоточном секрете [Богданов К.Г., 1991]. В ряде работ сообщается о низком содержании иммуноглобулинов в ротоглоточном секрете, и этот факт рассматривают как нарушение иммунокомпенсаторных механизмов лимфоидной ткани небных миндалин [Таукелева С.А., 1990].

Таким образом, возникает необходимость более глубокого изучения иммунодефицита при паратонзиллите (паратонзиллярном абсцессе) и изыскания способов регуляции иммунного статуса.

В пределах неинкапсулированных лимфоидных органов главными классами синтезируемых антител являются иммуноглобулины А, М и Е (IgA, IgM и IgE). Доминируют среди антител SIgA-АТ, от содержания которых зависит устойчивость слизистых оболочек к инфекции [Буравцова Н.А., 1995]. Содержание IgM-АТ в секретах слизистых небольшое.

В составе секретов слизистых присутствуют и сывороточные формы иммуноглобулинов, содержание которых может увеличиваться при воспалении вследствие повышения сосудистой проницаемости. Возрастание содержания сывороточных IgA и IgG может быть признаком активности воспалительного процесса [Буравцова Н.А., 1995]. Иммуноглобулин G появляется в секретах вследствие повышения проницаемости эпителиального пласта в условиях воспаления, а не является следствием специального транспорта, но именно он придает наибольшую специфичность иммунным реакциям [Полевщиков А.В., 2004]. Иммуноглобулин Е остается в соединительной ткани подслизистой основы, где связывается с рецепторами тучных клеток, что ведет к сенсибилизации организма к конкретному антигену и развитию воспалительных и иммунных реакций [Железникова Г.Ф., 2002]. Исследование иммуноглобулинового профиля должно учитывать и состояние гистогематических барьеров, через которые идет диффузия сывороточных иммуноглобулинов в секреты слизистых. При этом также учитывают содержание альбумина, как «маркера» иммуноглобулинов, поскольку он синтезируется только в печени и не синтезируется слизистыми оболочками [Тотолян А.А., 1999].

Цель исследования – выявление особенностей иммуноглобулинового профиля у больных с ПТА в зависимости от анамнеза (впервые заболевшие, рецидивы ПТА).

Пациенты и методы исследования. Под наблюдением находилось 44 больных с тонзиллогенной формой паратонзиллярного абсцесса. Из них у 32 больных ПТА возник впервые, у 12 больных отмечали его рецидивы. В контрольную группу вошли 27 практически здоровых лиц (ПЗЛ), сопоставимых с больными по полу и возрасту.

Объект исследования – сыворотка крови и слюна.

Методы изучения состояния гуморального звена местного иммунитета небных миндалин:

- количественное определение в слюне секреторного IgA (SIgA) и сывороточных Ig (A, G, M и E) методом иммуноферментного анализа (ИФА) (тест-системы ЗАО «Вектор-Бест», РФ);
- определение уровня альбумина в биологических жидкостях бромкрезоловым методом;
- подсчет относительных коэффициентов секреции (ОКС) с целью изучения механизмов синтеза иммуноглобулинов на местном уровне [Тотолян А.А., 1999].

Для расчета коэффициентов секреции проводилось определение в сыворотке крови концентрации: SIgA, IgG, IgA и IgM — методом радиальной иммунодиффузии (РИД) [Manchini G. et al., 1965]; общего IgE — ИФА; альбумина – бромкрезоловым методом.

Результаты и обсуждение. Всего обследовано 44 больных. При сборе анамнеза у больных обращалось внимание на частоту ангин и рецидивов паратонзиллярного абсцесса. У 12 (28,23 %) из 44 больных имели место в анамнезе рецидивы паратонзиллярного абсцесса.

В зависимости от данных анамнеза (впервые заболевшие, рецидивы ПТА) иммуноглобулиновый профиль был разным. Результаты определения содержания иммуноглобулинов в смешанной слюне представлены в таблице.

Таблица

Содержание иммуноглобулинов в слюне практически здоровых лиц и больных с паратонзиллярными абсцессами

Показатели	ПЗЛ (n = 27)	Больные с ПТА (n=44)	
		впервые заболевшие (n =32)	рецидивы ПТА (n =12)
sIgA, мкг/мл	452,49±44,07	483,91±38,70	744,21±137,36
IgA, мкг/мл	72,31±7,71	100,58±15,59	176,49±17,84**
IgG, мкг/мл	35,16±5,71	25,41±3,84	50,82±17,68
IgM, мкг/мл	3,79±0,30	2,42±0,28	4,01±0,81
IgE, нг/мл	0,34±0,08	2,21±1,14*	4,77±3,56
Ig суммарные, мкг/мл	563,75±57,79	593,77±50,38	975,53±138,22*

Примечание: Различие с ПЗЛ статистически значимо: * – P<0,05; ** – P<0,01.

У впервые заболевших в слюне отмечали статистически значимое повышение содержания IgE (P<0,05). на фоне отсутствия выраженных изменений содержания других иммуноглобулинов, т.е. имела место активация реагиновых механизмов защиты слизистой оболочки глотки.

При рецидивах ПТА наблюдали статистически значимое (P<0,05) повышение содержания суммарных иммуноглобулинов, в основном за счет компенсаторного повышения содержания IgA без секреторной приставки (P<0,01), и секреторного IgA и иммуноглобулина G.

С целью оценки происхождения иммуноглобулинов в смешанной слюне были рассчитаны их коэффициенты секреции, для чего прежде было определено содержание альбумина в слюне и сыворотке ПЗЛ и больных с ПТА и сопоставлено с содержанием иммуноглобулинов в этих биологических жидкостях. Содержание альбумина в слюне больных с ПТА было статистически значимо выше, чем в слюне ПЗЛ – (2,14±0,30) г/л и (1,01±0,21) г/л соответственно (P<0,01), что связано с повышенной сосудистой проницаемостью на фоне воспаления слизистых оболочек. У впервые заболевших и у больных с рецидивами ПТА статистически значимой разницы в значениях ОКС иммуноглобулинов не отмечено.

При сопоставлении содержания иммуноглобулинов в смешанной слюне и расчетных данных их происхождения было выявлено, что показатели продукции SIgA у всех больных с паратонзиллярными абсцессами (вне зависимости от группы) были снижены. При этом отмечено некоторое увеличение содержания IgA без секреторной приставки за счет тенденции к увеличению их продукции на местном уровне (P>0,05) только в группе впервые заболевших.

Полученные данные свидетельствовали о стремлении организма компенсировать снижение синтеза полноценных секреторных IgA-антител иммуноглобулинами без секреторной приставки. Однако антитела без секреторной приставки в агрессивной среде слюны очень быстро разрушаются, и поэтому функционально значительно менее ценны, чем секреторные иммуноглобулины А.

Несмотря на то, что у больных с декомпенсированной формой ХТ в виде рецидивов ПТА также увеличивалось содержание IgA в слюне, однако, при этом продукция его на местном уровне оставалась без изменений.

Оценка происхождения в слюне других иммуноглобулинов (G, M, E) свидетельствует, что IgG и IgM в основном рекрутируются из кровеносного русла, и этот процесс нарушается в сторону снижения. Содержание IgE в слюне увеличивается (группы впервые заболевших и с рецидивами ПТА), по-видимому, за счет их продуцирования на местном уровне.

Выводы

Таким образом, гуморальные факторы защиты слизистой оболочки полости рта у больных с ПТА характеризуются неадекватностью изменений в виде снижения синтеза на местном уровне SIgA, нарушения процессов рекрутирования иммуноглобулинов (IgG и IgM) из кровеносного русла и повышением продукции антител, которые либо мало функциональны и быстро разрушаются (IgA без секреторной приставки), либо участвуют в реакциях реагинового типа (IgE).

Литература

1. Богданов, К.Г. Консервативное и криохирургическое лечение хронического тонзиллита и иммунологическая реактивность небных миндалин по данным исследования материала из лакун : автореф. дис. ... канд. мед. наук / Богданов К.Г. – Киев, 1991. – 17 с.

2. Буравцова, Н.А. Показатели общего и местного иммунитета у больных на этапах формирования бронхиальной астмы в процессе комплексной терапии, включающей препараты тимуса : автореф. дис. ... канд. мед. наук / Буравцова Н.А. – СПб., 1995. – 21 с.

3. Полевщиков, А.В. Иммунная система слизистых оболочек: молекулы, клетки и основные кооперативные взаимодействия / А.В. Полевщиков // Рос. ринология. – 2004. – № 1. – С. 22–25.

4. Железникова, Г.Ф. Иммуноглобулин Е: биологическая роль при инфекционных заболеваниях / Г.Ф. Железникова // Мед. иммунология. – 2002. – № 4–5. – С. 515–534.

5. Таукелева, С.А. Клинико-иммунологическое обоснование абсцесстонзиллэктомии : автореф. дис. ... канд. мед. наук / Таукелева С.А. – Алма-Ата, 1990. – 24 с.

6. Тотолян, А.А. Современные подходы к диагностике иммунопатологических состояний / А.А. Тотолян // Мед. иммунология. – 1999. – Т. 1, № 1–2. – С. 75–108.

УДК 616.322-002:576.8.073.3

МИКРОБНЫЙ ПЕЙЗАЖ НЕБНЫХ МИНДАЛИН ПРИ ОСТРОМ И ХРОНИЧЕСКОМ ВОСПАЛЕНИИ

Ф.А. Хафизова

ФГУ «НКЦ отоларингологии ФМБА РФ», Уфимский филиал, г. Уфа (Директор – проф. Н.А. Дайхес)

Традиционно считается, что характер и течение инфекционных процессов в основном определяется видом возбудителя и его патогенностью.

Цель исследования: оценить микробный пейзаж содержимого лакун небных миндалин у больных хроническим тонзиллитом в сравнении с содержимым лакун небных миндалин у практически здоровых лиц.

Пациенты и методы

Для забора содержимого лакун небных миндалин и паратонзиллярных абсцессов для микробиологического исследования использовали стерильную марлевую микро турунду, которую помещали в лакуну небной миндалины или полость абсцесса, а затем – в транспортную питательную среду. После транспортировки посев проводили на селективные, дифференциально-диагностические питательные среды. Выделенные микроорганизмы идентифицировались на основе их морфологических, культуральных и биохимических особенностей с использованием тест-систем; пластин биохимических, дифференцирующих энтеробактерии (ПБДЭ) и стафилококки (ПБДС). Содержание основных представителей микрофлоры выражали в колониеобразующих единицах (КОЕ/тампон). Причем считалось что, нормальная микрофлора – количество условно-патогенных микроорганизмов не более 10i КОЕ/тампон; 10i – 104КОЕ/тампон – условно-патогенная колонизация; более 104 – патогенная колонизация.

Было проведено исследование содержимого лакун небных миндалин у 54 практически здоровых лиц, 176 больных лакунарной ангиной, 68 больных хроническим гнойным риносинуситом, 30 больных хроническим тонзиллитом, компенсированная форма и 220 больных хроническим декомпенсированным тонзиллитом, паратонзиллитом.

Результаты исследования Исследование микрофлоры небных миндалин у практически здоровых лиц показало разнообразие видового состава микроорганизмов, колонизирующих в лакунах небных миндалин. Нормальная микрофлора высевалась в 92 % случаев (50 чел.), у 4 обследованных (8 %) были выделены энтерококки более 10i КОЕ/тампон.

Выявленные микроорганизмы имели ассоциативные отношения внутри каждой популяции. Так, монокомпонентная микрофлора была выявлена у четырех (8 %) человек, ассоциации из двух микроорганизмов – у 12 (22 %), из трех микроорганизмов – у 30 (55 %), из четырех – у восьмерых (15 %) человек..

Стрептококки обнаруживались в 100 % случаев. Среди стрептококков преобладали *Str. salivarius, Str. mutans, Str. mitis, Str. sangius* – «оральные стрептококки». Стафилококки *(Staph. epidermidis, Staph. haemolyticus, Staph. intermedium, Staph. simulans)* выделялись только в ассоциации со стрептококками – у 30 (56 %) человек. Патогенный ви*д Staph. aureus* не выявлялся.

С целью изучения этиологического значения микробного фактора при острой гнойной воспалительной патологии верхних дыхательных путей (ангине) была исследована микрофлора, присутствующая в лакунах небных миндалин 176 больных лакунарной ангиной.

При ангине превалировал β гемолитический стрептококк. Он высеялся у 101 чел (58%). Из них : группа А – *Streptococcus pneumonia* – у 64 чел. (36,8%); группа В – *Str. dusgalactia* – у 27 чел. (15,5%), *Str. pyogenes* – у 5 чел. (3%), *Str. agalactia* – у 2 чел. (1%); группа Д – *Str. faecalis* – у 3 чел. (1,7%); *Staphylococcus aureus* – у 33 чел.(18,7%); *Staphylococcus epidermidis* – у 7 чел. (3,9%); – у 3 чел. (1,75); *Escherichia coli* – у 2 чел. (1%); *Candida albicans* – у 3 чел. (1,7%); *Interobacter* – у 2 чел. (1%); *Klebsiella pneumoniae* – у 2 чел. (1%); *Haemophilus influenzae* – у 2 чел. (1%); Proteus morgani– у 2 чел. (1%); нет роста – у 19 чел. (11%)

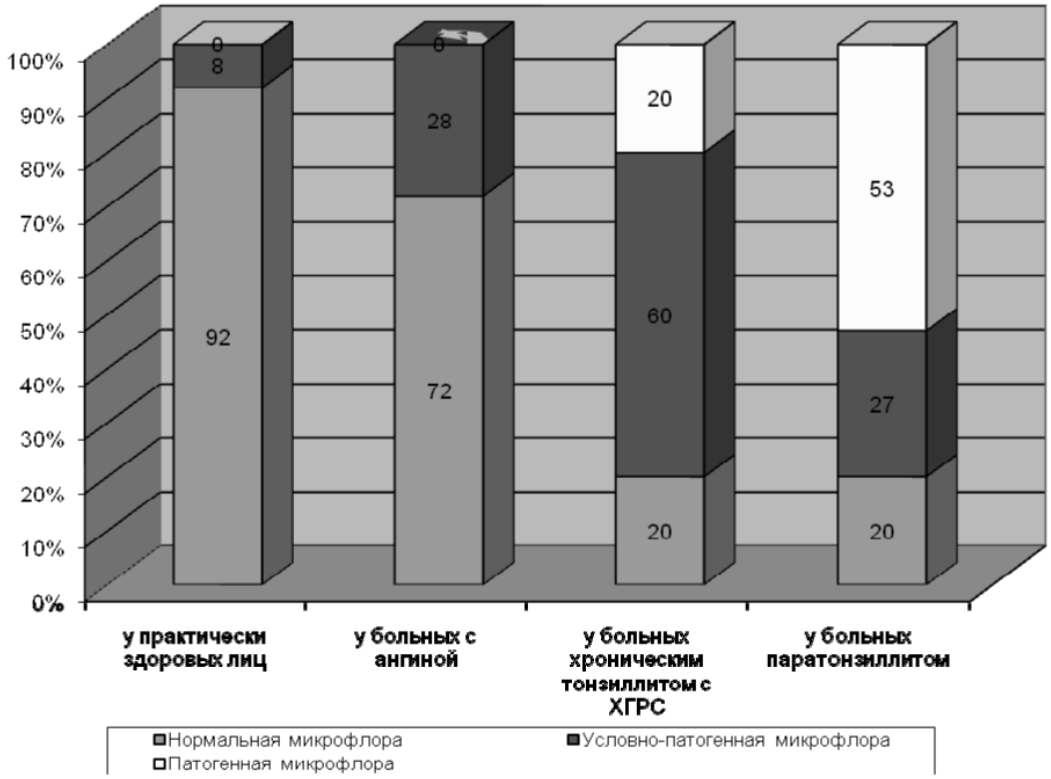

Рис. 1. *Микробное представительство в лакунах небных миндалин*

При ангине 72% выделенных микроорганизмов имели показатели интенсивности колонизации 10i КОЕ/тампон и 28% выделенных микроорганизмов имели показатели интенсивности колонизации 104 КОЕ/тампон и выше.

В 148 (84,6 %) наблюдениях в общей выборке (n=176) высевались бактериально-бактериальные ассоциации – двух-, трех- и четырехкомпонентные, причем наибольшее количество было 2- компонентных наблюдений 99 (67%), 3- компонентных наблюдений 45 (31%), 4-компонентных наблюдений 4(2%).

С целью изучения этиологического значения микробного фактора при хронических гнойных воспалительных заболеваниях верхних дыхательных путей была исследована микрофлора, присутствующая в лакунах небных миндалин при хроническом гнойном риносинусите с хроническим тонзиллитом компенсированной формы и декомпенсированной форме хронического тонзиллита (паратонзиллите). Полученные данные представлены графически на рис. 1.

Как видно из рис. 1, микрофлора лакун небных миндалин у больных ХГРС значительно отличалась от микрофлоры практически здоровых лиц. Снижалась высеваемость нормальной микрофлоры (в среднем до 20 % против 92 % в группе ПЗЛ). Увеличивалось число условно-патогенной микрофлоры, которая обнаруживалась в значительном количестве, более чем у половины больных (около 60 % против 8 % в группе ПЗЛ). В 20 % случаев обнаруживалась патогенная колонизация микроорганизмов в виде пиогенных кокков: *Str. pyogenes* и *Staph. aureus*.

Условно-патогенная колонизация микрофлоры у больных была представлена в основном *Candida albicans* (15%), *Escherichia coli* (15%), родом *Klebsiella* и *Proteus* (5%), Pseudomonas aerugenos (25%), которые не обнаруживались у здоровых лиц.

Общим для всех больных ХГРС явилось появление в составе микрофлоры полости рта *Candida albicans* (у здоровых лиц *Candida albicans* не выявлялся).

При микробиологическом исследовании патологического содержимого абсцесса у 220 больных паратонзиллярным абсцессом (хронический тонзиллит, декомпенсированная форма) у 35 человек (16 %) не был обнаружен рост микроорганизмов.

У больных паратонзиллитом нормальная колонизация микрофлоры высевалась только у 37 человек (20%), условно-патогенная колонизация – у 50 человек (27 %), а патогенная колонизация у 98 человек (53%).

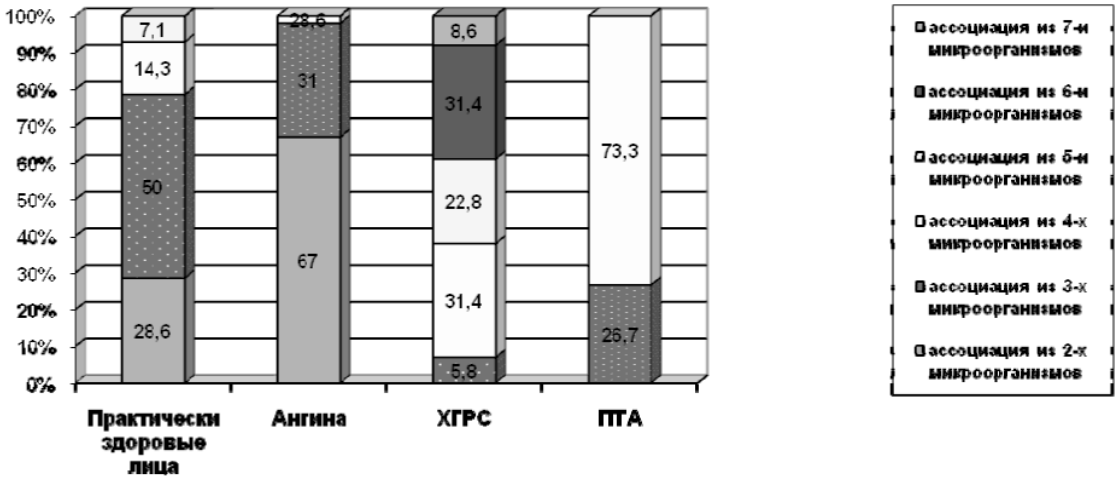

Рис. 2. *Структура микробиоценоза небных миндалин*

В нашем исследовании стрептококки высеялись – у 71 чел.(32.2%) ; стафилококки – у 68 чел.(30,9%); E.colli – у 18 чел.(8,4%); Klebsiella pneumoniae – у 9 чел. (4,1%); Candida albicans – у 10 чел. (4,5%); Proteus vulgaris – у 7 чел. (3,3%). рост аэробной микрофлоры не был обнаружен у 37 чел.(16,6 %).

Таким образом, у больных паратонзиллитом в очаге воспаления присутствовали в большинстве случаев (62%) грамм положительные кокки, в 20% – грамм отрицательная флора.

Также были выявлены отличия в ассоциативных связях микроорганизмов в лакунах небных миндалин в зависимости от состояния небных миндалин (рисунок 2).

Как видно из рис. 2, по мере усугубления патологии в небных миндалинах уменьшается количество видов микроорганизмов в лакунах небных миндалин, видимо за счет повышения вирулентности микроорганизмов. Таким образом, при паратонзиллите ассоциации в лакунах небных миндалин состоят из трех – четырех патогенных микроорганизмов.

Выводы

У практически здоровых лиц в лакунах небных миндалин имелась колонизация микроорганизмов, состоящих преимущественно из двух или трех компонентных ассоциаций различных видов стрептококков.

При ангине превалировал, бета гемолитический стрептококк группы А.

При хроническом гнойном риносинусите у больных хроническим тонзиллитом компенсированной формы наблюдалось изменение микрофлоры в виде увеличения обсемененности микроорганизмами в патологическом количестве (больше 104 КОЕ/тампон) и смены флоры на пиогенные кокки – Streptococcus pyogenes и Staphylococcus aureus и Candida albicans.

В целом, общность микробного представительства небных миндалин у больных хроническим декомпенсированным тонзиллитом проявлялась в виде повышения высеваемости условно-патогенных (активация Candida albicans, сем. Enterobacteriaceae, Pseudomonas aeruginosa) и патогенных (Streptococcus. pyogenes, Staphylococcus aureus) бактерий. Активация Staphylococcus aureus была выражена.

По мере усугубления патологии, в небных миндалинах уменьшается количество видов микроорганизмов в лакунах небных миндалин, видимо за счет повышения вирулентности микроорганизмов.

Литература

1. Антибактериальная терапия стрептококкового тонзиллита и фарингита / В.А. Насонова, Л.С. Белов, Е.И. Страчунский и др. //Клиническая микробиология и антимикробная химиотерапия т. 1, – 1999. – № 1 – С. 78–82.

2. Гогурчунов М.-Р.И., Гаджимирзаев Г.А., Гамзатова Э.Г. Микрофлора содержимого лакун миндалин и ее антибиотикочувствительность у больных хроническим компенсированным тонзиллитом с атопией // Материалы V Всеросс. конф. оториноларингологов / Вестник оторинолар. – 2006. – № 5., приложение. – С. 293–294.

3. Микрофлора полости рта: норма и патология / Е.Г. Зеленова, М.И. Заславская, Е.В. Салина, С.П. Рассанов. – Н. Новгород: Изд. НГМА, 2004. – 158 с.

4. Мальцева Г.С., С.В. Рязанцев. Системная антибактериальная терапия при хроническом тонзиллите // Рос. оторинолар. – 2009. – №3 (40). – С. 149–155.

УДК 616.321-073.756.8

ОЦЕНКА ДИАГНОСТИЧЕСКОЙ ЗНАЧИМОСТИ ПРИЗНАКОВ ОСТРЫХ ЗАБОЛЕВАНИЙ ГЛОТКИ ДЛЯ ЦЕЛЕЙ СОЗДАНИЯ КОМПЬЮТЕРНЫХ СИСТЕМ ППР: БАЙЕСОВ ПОДХОД

А.П. Ястремский, А.Г. Санников, А.С. Скудных, Н.С. Соколовский

ГОУ ВПО Тюменская государственная медицинская академия,
(Зав. каф. оториноларингологии – Засл. Врач РФ., проф. А.И. Извин)

Информационные технологии обеспечивают новые возможности диагностики заболеваний и определения их лечебной тактики. Достигается это путем использования различных программ поддержки принятия решения (ППР), в том числе и экспертных систем (ЭС). На современном этапе разработаны различные методологические принципы в создании экспертных систем, включающие в себя Байесов подход, портретную диагностику и экспертный метод. Байесов подход требует статистических наблюдений, где за основу берется мера вероятности и её распределение для каждого признака (симптома), которая может быть оценена [Кобринский Б.А., 1997]. В портретной диагностике используются формальные описания нозологических форм (болезней) по неполным данным, включающим основные дифференциально-диагностические признаки формирующие портрет заболевания [Киликовский В.В., Олимпиева С.П., 2007]. Экспертный метод основан в усреднении различными способами мнений (суждений) специалистов-экспертов по рассматриваемым вопросам.

Реформы последних лет в здравоохранении привели к тому, что оказание ЛОР-помощи стало менее доступным. В то же время в клинической деятельности всё больше ситуаций, в которых врач – оториноларинголог обязан действовать строго заданным образом, в соответствии со стандартами оказания медицинской помощи и регламинтирующими документами. По-прежнему остаётся актуальным своевременная и ранняя диагностика острых заболеваний глотки, таких как паратонзиллярные и окологлоточные абсцессы. В некоторых регионах нашей страны отдалённость населённых пунктов, зачастую отсутствие отоларингологов, перекладывает задачу постановки диагноза на других специалистов – хирургов, врачей скорой помощи, семейных врачей, Это усложняет задачу быстрой постановки ЛОР-диагноза, назначения адекватного лечения и требует разработки систем ППР [Г.М. Портенко и соавт., 2008], в том числе и диагностики острых заболеваний глотки. Первой фазой проектирования такого рода систем является статистическая оценка значимости признаков заболеваний.

Целью работы является сбор, систематизация и анализ признаков острых заболеваний глотки.

Материалы и методы: Нами проведён анализ 305 законченных клинических случаев с острыми заболеваниями глотки по архивным данным ОКБ №2. г.Тюмень. Для определения вероятности симптомов была сформирована база данных. Расчет вероятности каждого симптома определялся по формуле Байеса.

Результаты исследований. Были выделены следующие нозологии: левосторонний паратонзиллярный абсцесс 114 пациентов; правосторонний паратонзиллярный абсцесс 98 пациентов, двусторонний паратонзиллярный абсцесс – 12 пациентов, правосторонний парафарингиальный абсцесс-13 пациентов, левосторонний парафарингиальный абсцесс – 14 пациентов. Возраст пациентов составлял от 19 до 80 лет. Из них по половым признакам пациенты распределялись следующим образом: с паратонзиллярными абсцессами мужчин было 173. женщин – 105. С парафарингиальными абсцессами мужчин 18, соответственно женщин – 9.

Для сбора информации о клинических случаях и приведения ее к формализованному виду использовалась разработанная нами автоматизированная система «Карта обследования пациентов с заболеваниями глотки» (регистрационный номер 2010613489 от 28 мая 2010). Программный продукт позволяет вносить информацию из архивных историй болезней о присутствующих симптомах каждого из исследуемых заболеваний. Информация вносилась в специально разработанную базу данных «Семиотика заболеваний глотки» (регистраци-

Сравнение наиболее значимых априорных вероятностей симптомов острых заболеваний глотки.

Симптом	Острый левосторонний паратонзилярный абсцесс	Острый правосторонний паратонзилярный абсцесс	Острый двухсторонний паратонзилярный абсцесс	Острый левосторонний парафарингиальный абсцесс	Острый правосторонний парафарингиальный абсцесс
Недомогание	0,93	0,94	1	1	0,91
Слабость	0,99	0,98	1	0,83	1
Головную боль	0,66	0,73	0,88	0,92	0,72
Отсутствие аппетита	0,73	0,77	1	0,83	0,82
Болезненное открывание рта	0,89	0,86	1	0,67	0,54
Лихорадка субфебрильная	0,48	0,44	0,13	0,75	0,27
Лихорадка фебрильная	0,49	0,52	0,88	0,25	0,64
Боль в горле	0,97	0,95	1	0,83	0,83
Боль при глотании слева	0,92	0,03	0,34	0,92	0
Боль при глотании справа	0,01	0,89	0,38	0	0,82
Дисфагия	0,97	0,93	1	0,83	1
Тризм жевательной мускулатуры I степени	0,52	0,57	0,75	0,42	0,64
Тризм жевательной мускулатуры III степени	0,04	0,04	0	0,92	0
Болезненность лимфоузлов в левой поднижечелюстной области	0,76	0,05	1	0,83	0
Болезненность лимфоузлов в правой поднижечелюстной области	0,05	0,78	1	0,17	0,64
Ассиметричный зев	0,97	0,98	1	0,67	0,45
Смещение левой нёбной миндалины к средней линии	0,76	0,03	0,6	0,5	0,18
Смещение правой нёбной миндалины к средней линии	0,03	0,71	0,75	0,08	0,36
Слизистая зева гиперемирована	0,98	0,98	1	0,92	1
Язычок мягкого нёба отечен	0,91	0,85	0,88	0,58	0,54
Левая миндалина выступает за нёбные дужки 1/3	0,53	0,08	1	0,42	0,09
Поверхность левой миндалины рыхлая	0,83	0,13	1	0,92	0,18
Правая миндалина выступает за нёбные дужки 1/3	0,06	0,61	0,5	0,08	0,54
Поверхность правой миндалины рыхлая	0,13	0,78	1	0,25	0,73
Слизистая глотки гиперимированна	0,94	0,96	1	1	1
Инф-ция. боковой стенки слева	0,12	0,11	0	0,75	0,09
Инф-ция. боковой стенки справа	0,01	0	0	0	0,82

онный номер 2010620304 от 27 мая 2010). Архитектура базы данных позволяет хранить номер истории болезни, диагноз и его код по системе МКБ-10, а также информацию о клинической картине (наличии набора признаков) каждого отдельного клинического случая.

В дальнейшем производился расчет априорных вероятностей отдельных симптомов для каждой из рассматриваемых нозологических единиц. Анализ полученных результатов позволил выделить наиболее и наименее значимые симптомы для дифференциальной диагностики острых заболеваний глотки (табл. 1).

По результатам анализа таблицы видно, что статистически определяются ведущие признаки заболеваний глотки, которые в полной мере соответствуют представлениям специалистов в области отоларингологии.

Наиболее важные клинические симптомы имеют априорную вероятность, приближенную к единице, что говорит о наибольшей значимости данного симптома в клинической картине диагностируемой патологии. Данный подход позволил ранжировать признаки заболеваний глотки по одной из общепринятых методик разработки экспертных систем, что может быть использовано для разработки информационных систем ППР.

Выводы: Результаты исследования могут быть использованы при создании экспертных систем для ППР в сфере диагностики острых заболеваний глотки. Помимо этого, полученные данные об априорной вероятности признаков острой патологии глотки могут служить для экспертной оценки значимости симптомов в рамках технологии Data Mining.

Литература

1. Кобринский, Б. А. Подходы к отображению субъективно нечетких представлений эксперта и пользователя в интеллектуальных системах // Программные продукты и системы. – 1997. – № 4. – С. 45–47.

2. Киликовский В.В., Олимпиева С.П. Медицинские системы интеллектуальной поддержки интерпретации результатов клинико-лабораторных исследований // Врач и Информационные технологии. – 2007. – №4. – С. 91–95.

3. Портенко Г.М. Информационная технология в поддержке принятия решений в оториноларингологии по тонзиллярной проблеме. /Г.М.Портенко, Е.Г.Портенко, Г.П.Шматов // Рос. Оториноларинг. – 2008. – прил. №3. – С. 74–81.

Содержание

Раздел III. **ПАТОЛОГИЯ ВНУТРЕННЕГО УХА. АУДИОЛОГИЯ** 3
Состояние свертывающей системы крови у пациентов с сенсоневральной тугоухостью
Х.Т. Абдулкеримов, К.И. Карташова 3
О применении нового электрофизического способа лечения сенсоневральной тугоухости с динамической коррекцией активности симпатической нервной системы
Х.Т. Абдулкеримов, К.И. Карташова 7
Стабилографические показатели у ветеранов войн с ранними формами хронической цереброваскулярной недостаточности
Д.А. Альтман, В.В. Королева, А.Ю. Лазарева, Т.А. Налимова. 12
Алгоритм выбора оптимальных значений клиническоймаскировки при тональной аудиометрии у больных с асимметрией слуха
А.Ф. Барсуков, А.Н. Пащинин, В.А. Воронов, И.М. Волошин, А.Т. Пакунов 16
Дистанционное программирование речевого процессора кохлеарного импланта
В.В. Бахшинян, О.А. Белов, А.И. Мащенко, И.П. Петрова, Г.А. Таварткиладзе 20
Особенности кохлеарной имплантации при хронических заболеваниях уха
В.В. Березнюк, А.В. Зайцев. 25
Факторы риска профессиональной сенсоневральной тугоухости у работников локомотивных бригад
Т.В. Булацкая 27
Диагностика ранней тугоухости профессионального генеза у лиц, раннее перенесших воспалительные заболевания среднего уха
И.М. Волошин, А.Н. Пащинин, А.Т. Пакунов, А.Ф. Барсуков 31
Оценка эффективности различных методов лечения отолитиаза
В.А. Воронов, О.В. Захаренкова, С.В. Левин, Е.А. Левина, А.Ф. Барсуков 35
Функция плавного слежения как критерий надежности операторской деятельности
М.И. Говорун, В.И. Корнюшко. 39
Стабилометрическая оценка функции равновесия пациентов после стапедопластики
М.И. Говорун, М.С. Кузнецов, В.И. Усачёв 42
Отражают ли стабилометрические показатели энергозатраты человека на поддержание вертикального положения тела?
М.И. Говорун, О.М. Шелков, В.И. Усачёв, А.Е. Голованов, С.И. Глушков, Р.Р. Дондуковская, В.Д. Емельянов 47
Анализ стабилометрических показателей при оценке функции равновесия у пациентов с нарушением кровообращения в каротидном бассейне
С.В. Горностаева, Е.Н. Кравцова, Н.С. Субботина. 52
О современных аспектах применения позиционного теста Коуторна в клинике, при профотборе и экспертизе
Г.М. Григорьев, Л.Н. Суворкина, В.М. Трошин, И.Д. Туева, Х.Т. Абдулкеримов. 56
О возможности проведения тренировочной гимнастики у лиц с кохлео-вестибулярной дисфункцией
М.А. Даниленко 59
Особенности хирургической тактики кохлеарной имплантации у пациентов с аномалиями развития внутреннего уха
Х.М. Диаб, В.Е. Кузовков, О.А. Пащинина 62
Использование показателей церебральной гемодинамики для оптимизации программы комплексной реабилитации у больных с кохлеовестибулярной дисфункцией
Н.В. Ерёмина, Т.Ю. Владимирова, Е.Ю. Струнина 66
Состояние ЛОРорганов и особенности слуховых и вестибулярных нарушений у больных с патологией магистральных сосудов шеи
Н.В. Ерёмина, Т.Ю. Владимирова, Е.Ю. Струнина 69
Обследование и реабилитация больных с периферическим вестибулярным головокружением
О.В. Зайцева 72
Динамика изменений слуха при антибиотиковом ототоксикозе
В.Н. Иванов, М.М. Литвак 77
Адаптация органа слуха у мигрантов-северян с заболеваниями сердечнососудистой системы и дисциркуляторной энцефалопатией
И.А. Игнатова, Л.И. Покидышева 80
Компьютерная электронистагмография в диагностике вестибулярных нарушений у больных рассеянным склерозом
И.М. Кириченко, Н.А. Дайхес, Н.С. Алексеева, И.А. Завалишин, А.В. Переседова, Н.Ш. Арзуманян 83
Опыт применения комплексного подхода в восстановительном лечении и реабилитации пациентов с нейросенсорной тугоухостью в условиях санатория «Газпром-Ямал»
Е.В. Кочмарова, С.А. Панычева, Л.А. Лазарева 87
Клинико-диагностическое значение исследования вестибулярного анализатора у больных с ишемической болезнью сердца
Р.П. Крымская, Н.В. Прибыткова, Н.К. Починина, В.Г. Цыганков 91
Органоспецифичность ушного лабиринта и патология внутреннего уха
А.И. Крюков 94

Селективная лазеродеструкция лабиринта в хирургии кохлео-вестибулярных расстройств
А.И. Крюков, Н.Л. Кунельская, Е.В. Гаров 96
Телекоммуникационные технологии и кохлеарная имплантация
В.Е. Кузовков, С.В. Левин, В.И. Пудов, С.Б. Сугарова 99
Новые возможности диагностики и лечения кохлеарных и вестибулярных расстройств
Н.Л. Кунельская, О.В. Федорова, Е.Е. Загорская 105
Значение показателей акустической импедансометрии в диагностике сенсоневральнй тугоухости шумового генеза на фоне нарушений сердечно-сосудистой системы
Е.Ю. Куренева, Н.С. Козак, Ю.Н. Козак-Волошаненко 109
Изучение гистаминэргической регуляции in vitro при острой нейросенсорной тугоухости
Л.А. Лазарева, Р.А. Ханферян 114
Качество жизни как показатель эффективности реабилитации пациентов с нарушениями слуха
О.А. Мерзлякова, В.И. Федосеев, С.С. Чибисова 118
Спорные вопросы классификации тугоухости
В.Б. Панкова, Г.Р. Мухамедова 122
Теоретические основы дозиметрии звука
Е. Л. Овчинников 124
Влияние сермиона на содержание электролитов в сыворотке крови пациентов с болезнью Меньера
Ю.Ю. Орлова 129
Кохлеарная имплантация у пациентов, перенесших менингит
О.А. Пащинина, В.Е. Кузовков, Х. Диаб 130
Некоторые генетические аспекты нейросенсорной тугоухости (кохлеопатии) у больных с приобретенными формами заболевания в Северо-Западном регионе России
С.Н. Пониделко, М.И. Говорун, Л.А. Глазников, Р.А. Нигмедзянов 135
Тактика ведения слухопротезированных больных при сенсо-невральной тугоухости
Е.А. Приходько, Г.К. Кржечковская. 138
Хирургические аспекты кохлеарной имплантации: обзор 248 случаев в Томске
А.В. Староха, А.В. Давыдов, А.Э. Книпенберг, Н.В. Щербик, Ю.А. Хандажапова, М.М. Литвак. 141
Исследование слухового ощущения у постлингвальных пациентов после кохлеарной имплантации
А.В. Староха, М.М. Литвак, Ю.А. Хандажапова, А.С. Мачалов 145
Роль объективных методов при настройке речевого процессора у больных, использующих кохлеарные импланты
Г.А. Таварткиладзе 147
Модернизация хирургического этапа кохлеарной имплантации
В.И. Федосеев, Н.С. Дмитриев, Н.А. Милешина, Г.А. Таварткиладзе 153
Прогнозирование риска развития сенсоневральной тугоухости на основании временного сдвига порогов слуховой чувствительности
А.Н. Храбриков 157
Дифференциальная диагностика вестибулярных расстройств в амбулаторно-поликлинических условиях . .
Н.С. Храппо. 160
Ототопика и воздушные тональные пороги при нарушениях слуха
Е.М. Цирульников, И.А. Вартанян, В.В. Бойцова, И.Д. Светлогорская. 163
Некоторые практические аспекты профессиональной тугоухости
Н.Н. Черныш, М.Ю. Коркмазов, М.А. Даниленко 168
Применение мануальной терапии в комплексном лечении хронических периферических кохлеовестибулярных нарушений
Л.Э. Шемпелева, В.А. Фролов, С.В. Морозова, А.С. Лопатин. 172
Реакция коркового отдела слухового анализатора на воздействие производственного шума
Т.А. Шидловская, Т.В. Шевцова 176

Раздел IV. **ПАТОЛОГИЯ НАРУЖНОГО И СРЕДНЕГО УХА** 182
Мастоидопластика (обзор литературы)
З.Б. Агаронова, И.Т. Мухамедов, Ш.М. Ахмедов, Б.З. Абдуллаев 182
Мезотимпанальные ретракционные карманы
З.З. Алагирова, В.С. Корвяков 188
Установка имплантируемого слухового аппарата VIBRANT SOUNDBRIDGE пациентам, перенесшим ранее радикальную операцию
И.А. Аникин, С.В. Астащенко, С.М. Мегрелишвили, С.Б. Сугарова 192
Особенности хирургии тимпаносклероза с учетом патогенеза
И.А. Аникин, А.С. Симбирцев, В.А. Жуковский, Р.Р. Миниахметова, Е.В. Тырнова 196
Реоперации при хроническом гнойном среднем отите: основные причины, тактика хирургического лечения
С.В. Астащенко, И.А. Аникин 202
Тактика хирургического лечения пациентов с хроническим гнойным средним отитом
Ш.М. Ахмедов, И.Т. Мухамедов, В.Д. Меланьин, З.Б. Агаронова, Б.З. Абдуллаев 208

Хирургическое лечение пациентов хроническим оперированным средним отитом, состояние после радикальной операции, с применением культивированных аллофибробластов
Ш.М. Ахмедов, В.П. Туманов, В.С. Корвяков, И.Т. Мухамедов, З.Б. Агаронова, П.Г. Протасов 211
Хирургическое лечение травматических повреждений барабанной перепонки
М.П. Ашмарин, Л.И. Максимов, Л.И. Черкесов. 215
Диагностика и превентивное лечение аллергических процессов носа и околоносовых пазух у пациентов с хроническими средними отитами
Х.Т. Абдулкеримов, О.В. Салий, О.О. Машинец. 217
Экспериментальное обоснование антиоксидантной терапии острого гнойного среднего отита
Л.С. Бакулина 220
Первый опыт применения функциональной мультиспиральной компьютерной томографии с использованием специфического раздражителя у пациентов с отосклерозом
И.В. Бодрова, А.С. Лопатин, Ю.Ю. Русецкий, Е.Н. Латышева, С.К. Терновой 224
Длительная вентиляция барабанной полости у больных с хроническим гнойным средним отитом
Т.А. Бокучава, И.А. Аникин 227
Инфралабиринтный доступ к верхушке пирамиды височной кости при холестериновой гранулеме
О.Н. Борисенко, Ю.А. Сушко, И.А. Сребняк, А.В. Папп, А.Л. Бобров, В.Т. Джус 233
К вопросу о раннем хирургическом лечении пациентов с экссудативным средним отитом
Т.В. Бурмистрова, В.С. Корвяков, З.З. Алагирова 235
Использование СО2 лазера при хирургическом лечении больных с отосклерозом
В.В. Вишняков, Э.В. Синьков 239
Слуховая функция при экссудативном среднем отите
М.К. Котиленков, А.С. Власова, Р.О. Соколов 243
Диагностика блока естественных соустьев тимпанальной диафрагмы и адитуса при контрастной компьютерной томографии у пациентов с хроническим средним отитом (мезо и эпитимпанитом)
А.А. Гапонов, В.С. Корвяков 246
Перспективы магнитно-резонансной томографии в диагностике хронического среднего отита с холестеатомой
Е.А. Гилифанов, С.В. Удалова, А.М. Горшунов, Б.А. Лепейко, В.Б. Иченко, С.Л. Фомина, Ю.Б. Лепейко, О.П. Ковтун 249
Восстановление функции лицевого нерва при механической травме канала нерва в пирамиде височной кости и среднем ухе
М.И. Говорун, А.А. Горохов, В.Г. Миронов, П.А. Паневин, А.А. Паневин 252
Морфо-функциональные результаты консервативной мирингопластики, выполненной в разные сроки ремиссии хронического гнойного среднего отита
В.А. Долгов, Л.Б. Лунькова, Н.И. Иванова 258
Особенности течения и исхода острого неперфоративного гнойного среднего отита после парацентеза и без его применения
В.А. Долгов, Л.Б. Лунькова, Н.И. Иванова 260
Тактика лечения хронического гнойного среднего отита с применением ультразвука
А.И. Драчук, О.А. Коноплева. 262
Экспериментально-диагностическое обоснование показателей регистрации отоакустической эмиссии на частоте продукта искажения при нарушении звукопроведения и звуковосприятия
Н.В. Ерёмина, Т.И. Минаева, Е.Л. Овчинников 265
Современные возможности компьютерной томографии в диагностике заболеваний уха
Т.В. Жуйкова, Л.А. Торопова, С.Г. Вахрушев, В.А. Фёдоров. 269
Клиническое обоснование применения новых биопластических материалов в отохирургии
Р.А. Забиров, В.Н. Щетинин, Р.Р. Рахматуллин, М.И. Аникин, С.М. Гарифзянова, С.А. Грязнов, В.З. Закирова. 274
Современные способы диагностики и лечения больных мезотимпанитом
Р.С. Захаров 277
Хронический гнойный средний отит в современной педиатрической практике
А.М. Иваненко 280
О хирургической реабилитации больных хроническим гнойным эпитимпанитом
З.З. Камалова, Н.С. Дмитриев 284
Мультиспиральная компьютерная томография в диагностике хронического гнойного среднего отита
И.Ф. Кандауров, И.Н. Вахрамеев, М.Ю. Кречетов, Н.А. Лобанова 288
Информативность компьютерной томографии височной кости при хронических гнойных средних отитах у детей: корреляция с интраоперационными находками
О.В. Карнеева, Е.И. Зеликович, Д.П. Поляков, Г.В. Куриленков 291
Диагностика причин дисфункции слуховой трубы
В.П. Карпов, В.И. Агранович, И.В. Енин 295
Терапия функциональных нарушений слуховой трубы
В.П. Карпов, И.П. Енин, В.И. Агранович, И.В. Енин, Е.Е. Карпова. 298

Тимпанопластика в полости радикально оперированного уха
А.Э. Книпенберг, А.В. Староха, А.В. Давыдов 302
Формирование переднего угла при мирингопластике
А.В. Козаренко, В.И. Егоров 304
Оценка роли гастроэзофагеальной рефлюксной болезни в клинической картине заболеваний полости среднего уха и слуховой трубы
В.Э. Кокорина, О.П. Малай 306
Теоретическое обоснование стапедопластики у пациентов с отосклерозом
В.С. Корвяков, Е.М. Арнаутова 311
Метод облитерации паратимпанальных пространств при санирующих операциях по поводу хронического среднего отита с холестеатомой
В.В. Коршок, С.Я. Косяков 315
Первый опыт использования латексного тканевого клея при мирингопластике тотальных и субтотальных дефектов
Г.А. Кочергин, В.В. Дворянчиков, Ф.А. Сыроежкин 318
Сокращение сроков ремиссии хронического гнойного среднего отита, необходимых для проведения хирургического лечения
Г.А. Кочергин, В.В. Дворянчиков, Ф.А. Сыроежкин 322
Мирингопластика травматических перфораций барабанной перепонки в абмулаторной практике
С.Н. Кочеров, А.В. Староха, А.В. Давыдов 325
Поперечный перелом пирамиды правой височной кости, сопровождающийся отоликвореей и частичным выпадением наковальни в наружный слуховой проход
А.П. Кравчук, С.Ю. Огнетов, С.А. Арутюнян. 328
Состояние оссикуллярной системы барабанной полости при хроническом гнойном среднем отите по данным закрытой санирующей хирургии уха
Ю.А. Кротов, С.Ю. Кротов. 331
Использование CO_2 лазера в хирургии среднего уха
А.И. Крюков, Е.В. Гаров, Н.Г. Сидорина, П.А. Сударев, В.Н. Зеленкова 335
Возможности мультиспиральной компьютерной томографии (МСКТ) в выявлении анатомических и топографических особенностей канала лицевого нерва перед стапедопластикой
Л.А. Кулакова, И.В. Бодрова, А.С. Лопатин, С.К. Терновой 337
Особенности лечения острого среднего отита на современном этапе
С.Д. Полякова, Е.А. Некрасова, Т.А. Твилдиани 339
Применение фторхинолонов в лечении наружных отитов
С.В. Рязанцев, Б.А. Заварзин 342
Хирургия заболеваний среднего уха с помощью лазерного излучения
В.И. Самбулов, В.М. Свистушкин, А.Н. Наседкин, С.А. Кокорева 346
Патоморфоз гнойного среднего отита у взрослых
Л.И. Семак 350
О консервативном лечении больных хроническим гнойным средним отитом после санирующих операций «открытого» типа в раннем послеоперационном периоде
Ф.В. Семенов, Т.В. Банашек-Мещерякова 354
Оценка результатов хирургического лечения хронических отитов и реабилитация слуха с использованием усовершенствованных технологий
Р.К. Тулебаев, Г.А. Мухамадиева, А.Ж. Байменов, Н.М. Папулова, Б.З. Жусупов 358
Оценка показателей микроциркуляции крови в слизистой оболочке барабанной полости у пациентов с хроническим средним отитом
В.И. Федосеев, В.А. Плешков 361
Функциональное состояние слуховой трубы при патологии полости носа
В.И. Федосеев, Б.Х. Юсупов 366
Особенности лечения опухолей наружного слухового прохода
А.И. Чернолев, В.И. Попадюк, К.В. Ефимочкина. 371
Использование антигомотоксических препаратов в комплексном лечении экссудативных отитов
С.В. Чернышенко, С.В. Петручек, Т.А. Дурягина, Э.Н. Рамазанов, С.Н. Мазлумьянц 373
Возможности NO-терапии у больных после тимпанопластики
Е.А. Шевчик, В.М. Свистушкин, Н.М. Захарова, С.В. Шатохина, Г.Н. Никифорова, Н.С. Грачев, С.А. Кокорева, Г.А. Голубовский 377
Дифференцированный подход к хирургическому лечению ретракционных карманов барабанной перепонки среднего уха
А.А. Шиленков 381
Особенности функционирования системного и локального иммунитета при экссудативном среднем отите
Н.В. Щербик, Е.Н. Кологривова, Д.Д. Очиров, Е.С. Никонова. 388
Влияние микрофлоры наружного слухового прохода на приживление тимпанопластического лоскута при тимпанопластике у больных хроническим гнойным средним отитом
А.А. Якшин. 391

Исследование биосовместимости стеклоиономерного цемента на культуре фибробластов in vitro и в организме человека
Ю.К. Янов, И.А. Аникин, Л.Т. Волова, С.А. Ерёмин, В.В. Болтовская 395
Устранение дисфункций слуховой трубы после микрохирургии носа и продленного дренирования её просвета
Ю.К. Янов, В.В. Дворянчиков, И.А. Ивашин, Г.К. Задорожников, А.Г. Пажетнев. 399

Раздел V. **ПАТОЛОГИЯ ГЛОТКИ**. 403
Метод щадящего воздействия аэрозоля жидкого азота на слизистую оболочку
Т.Э. Абубакиров, И.И. Николаев, Л.Б. Снопова, А.В. Шахов. 403
Спондилогенная дисфагия и «ком» в горле
Х.А. Алиметов, З.Х. Шафиева, М.М. Гилязов 408
Оценка эффективности препарата Гексализ в лечении острого фарингита
Н.А. Арефьева, А.А. Васяева, Л.Ф. Азнабаева 409
Современные подходы к лазерной хирургии небных миндалин
А.А. Блоцкий, В.В. Антипенко 413
Шейный лимфаденит в практике врача-оториноларинголога
Н.В. Бойко, Н.И. Уханкова 417
Сравнительная характеристика морфологической картины при лечении атрофического фарингита
О.В. Болдырева, Г.И. Буренков, Л.А. Торопова 423
Сравнительная оценка состояния факторов местного иммунитета при различных формах фарингита
А.А. Васяева, Н.А. Арефьева, Л.Ф. Азнабаева 427
Лечение ронхопатии электростимуляцией мышц мягкого нёба – метод выбора при неосложнённых формах храпа
А.Г. Волков, Т.В. Золотова, Л.С. Давыдова, А.А. Ханамиров 431
Микробиологическая характеристика воспалительных заболеваний верхних дыхательных путей, вызванных грибами рода Candida
А.П. Годовалов, Л.П. Быкова. 435
Опыт использования препарата Имудон при заболеваниях ЛОРорганов
А.П. Давыдова 438
Ультразвуковая терапия фарингитов
А.И. Драчук, К.И. Нестерова, Лобанова, А.А. Нестерова 442
Патоморфология небных миндалин при хроническом тонзиллите в возрастном аспекте
И.В. Енин, И.П. Енин, В.П. Карпов, Ю.В. Громова 446
Характеристика тонзиллогенной интоксикации у больных хроническим тонзиллитом
А.Н. Желтова, Т.А. Машкова 449
Эпидемиологические особенности хронической воспалительной патологии глотки и слизистой оболочки полости рта у ВИЧ-инфицированных пациентов
П.А. Затолока 452
«Тонзиллярный душ» – новый способ консервативного лечения тонзиллита
О.С. Зозуля, А.И. Проскурин, Ю.В. Назарочкин, Л.Я. Тучина 456
Анализ причин запущенности больных раком гортаноглотки
Э.К. Исмагулова, Б.А. Шагатаева, Р.К. Тулебаев 458
Синдром обструктивного ночного апноэ во время сна, ассоциированный с гастроэзофагеальной рефлюксной болезнью: диагностика и лечение
В.И. Кошель, В.Д. Пасечников, В.С. Кучерявый, Т.И. Иволга. 462
15-Летний опыт лазерной увулопалаторезекции при лечении храпа с ночным апноэ
А.С. Лапченко, Д.С. Огородников, С.К. Дворников. 465
Лечение больных хроническим тонзиллитом низкочастотным ультразвуком
Н.В. Лукань, В.И. Самбулов, Е.В. Филатова 467
Наблюдение аденоидных вегетаций у взрослого населения Крыма
С.Н. Мазлумьянц, С.В. Чернышенко, Э.Н. Рамазанов, Т.А. Дурягина 472
Роль антибактериальной терапии в лечении хронического тонзиллита
Г.С. Мальцева, О.Н. Гринчук 475
Влияние диэтилбензимидазолия трийодида на состав микробиоценоза глотки больных хроническим тонзиллофарингитом
Е.К. Мелоян, Б.В. Страдомский, Ю.Ю. Солодунов 481
Проблемные вопросы хронического тонзиллита
Ю.Х. Михайлов, И.В. Михайлова 484
Холодноплазменная тонзиллэктомия: техника операции, особенности послеоперационного периода
Т.Г. Пелишенко, В.В. Вишняков, А.А. Белякова 487
Оптимизация тонзиллэктомии и профилактика кровотечений в послеоперационном периоде после нее
А.В. Слесаренко, В.И. Егоров, А.В. Козаренко. 490
Иммунологическая реактивность небных миндалин у больных паратонзиллярным абсцессом
Н.В. Трофимова, Ф.А. Хафизова 493

Микробный пейзаж небных миндалин при остром и хроническом воспалении
Ф.А. Хафизова 496
Оценка диагностической значимости признаков острых заболеваний глотки для целей создания компьютерных систем ппр: байесов подход
А.П. Ястремский, А.Г. Санников, А.С. Скудных, Н.С. Соколовский. 499